This is a digital copy of a book that was preserved for generations on library shelves before it was carefully scanned by Google as part of a project to make the world's books discoverable online.

It has survived long enough for the copyright to expire and the book to enter the public domain. A public domain book is one that was never subject to copyright or whose legal copyright term has expired. Whether a book is in the public domain may vary country to country. Public domain books are our gateways to the past, representing a wealth of history, culture and knowledge that's often difficult to discover.

Marks, notations and other marginalia present in the original volume will appear in this file - a reminder of this book's long journey from the publisher to a library and finally to you.

Usage guidelines

Google is proud to partner with libraries to digitize public domain materials and make them widely accessible. Public domain books belong to the public and we are merely their custodians. Nevertheless, this work is expensive, so in order to keep providing this resource, we have taken steps to prevent abuse by commercial parties, including placing technical restrictions on automated querying.

We also ask that you:

+ *Make non-commercial use of the files* We designed Google Book Search for use by individuals, and we request that you use these files for personal, non-commercial purposes.

+ *Refrain from automated querying* Do not send automated queries of any sort to Google's system: If you are conducting research on machine translation, optical character recognition or other areas where access to a large amount of text is helpful, please contact us. We encourage the use of public domain materials for these purposes and may be able to help.

+ *Maintain attribution* The Google "watermark" you see on each file is essential for informing people about this project and helping them find additional materials through Google Book Search. Please do not remove it.

+ *Keep it legal* Whatever your use, remember that you are responsible for ensuring that what you are doing is legal. Do not assume that just because we believe a book is in the public domain for users in the United States, that the work is also in the public domain for users in other countries. Whether a book is still in copyright varies from country to country, and we can't offer guidance on whether any specific use of any specific book is allowed. Please do not assume that a book's appearance in Google Book Search means it can be used in any manner anywhere in the world. Copyright infringement liability can be quite severe.

About Google Book Search

Google's mission is to organize the world's information and to make it universally accessible and useful. Google Book Search helps readers discover the world's books while helping authors and publishers reach new audiences. You can search through the full text of this book on the web at `http://books.google.com/`

BIBLIOTHECA · BOSTONIENSIS · MEDICINAE
SERVAT · ET · DOCET
FVNDATA
MDCCCLXXX
EX DONO

Verhandlungen

der

Deutschen Gesellschaft für Chirurgie.

Sechsunddreissigster Congress,

abgehalten zu Berlin, 3.—6. April 1907.

Mit 10 Tafeln und Textfiguren.

Berlin 1907.

Verlag von August Hirschwald.

N.W. Unter den Linden 68.

BOSTON MEDICAL
MAR 4 1908
LIBRARY.

CATALOGUED
MAR 4 1908
E. H. B.

10026

Inhalt.

			Seite
A)	I.	Verzeichniss der Vorträge, Demonstrationen und Discussionen	III—XI
		Anhang: Zu Protokoll gegebene Vorträge	XI
	II.	Verzeichniss der grösseren Vorträge und Abhandlungen	XII—XIII
B)	I.	Alphabetische Redner-Liste	XIV—XXII
	II.	Alphabetisches Sach-Register	XXIII—XXXVII
C)	I.	Einladungs-Rundschreiben	XXXVIII—XLII
	II.	Statuten und Geschäftsordnung	XLIII—XLVII
	III.	Bestimmungen über die Herausgabe der Verhandlungen	XLVIII
	IV.	Bestimmungen über die Verwaltung des Vermögens der Deutschen Gesellschaft für Chirurgie	XLIX
D)		Verzeichniss der Mitglieder der Gesellschaft	L—XCIII

A.

I. Verzeichniss der Vorträge, Demonstrationen und Discussionen.

Erster Sitzungstag, Mittwoch, den 3. April 1907.

a) Vormittags-Sitzung 10 Uhr.

Einleitungsrede des Vorsitzenden. Gedächtnissrede auf von Bergmann und auf die übrigen gestorbenen Mitglieder. 1—4. — Glückwunsch zum 80. Geburtstage Lord Listers. 4—5. Bildung des Büreaus und Ausschusses. 6. — Bibliotheksbericht. (Herr Fischer) 6—9. — Geschäftliche Mittheilungen. 9—11.

1) Herr Rehn (Frankfurt), Die Chirurgie des Herzens resp. des Herzbeutels . . . . . I. 11. II. 305.
2) Herr Sauerbruch (Greifswald), Die Verwendbarkeit des Unterdruck-Verfahrens bei der Herzchirurgie I. 11. II. 245.

		Seite
3) Herr Gluck (Berlin), Zur Chirurgie des Herzbeutels (Krankendemonstration)	I. 11.	II. 378.
4) Herr Thiemann (Jena), Nadelstich-Verletzung des rechten Ventrikels und Vorhofes. Naht. Heilung. (Krankendemonstration.)	I. 12.	II. 254.
Discussion zu 1—4 (Herzchirurgie): Herren Sultan (Mainz), Goebell (Kiel), Küttner (Marburg), Cardiolysis, Heller (Stettin), Kümmell (Hamburg), Franke (Braunschweig), Riedel (Jena), Rehn (Frankfurt), Schlusswort. S. 12—19.		
5) Herr Lexer (Königsberg), Die ideale Operation des arteriellen und des arterio-venösen Aneurysma (Krankendemonstration.)	I. 19.	II. 215.
6) Herr Reichel (Chemnitz), Demonstration eines seltenen Präparates von Aneurysma arteriae femoralis . .	I. 19.	
7) Herr Becker (Coblenz), Traumatisches Aneurysma arterio-venosum der Carotis cerebralis mit Exophthalmus pulsans	I. 22.	II. 623.

(Schluss der Sitzung 1 Uhr.)

b) Nachmittags-Sitzung 2 Uhr.

8) Herr Küttner (Marburg), Beiträge zur Milzchirurgie (sequestrirende Milzabscesse, Milzschuss, Operation der leukämischen Wandermilz). (Krankenvorstellung.)	I. 23.	
Discussion: Herr Borchard (Posen) S. 28.		
9) Herr Borchard (Posen), Demonstration eines Präparates von Hernia duodeno-jejunalis mit Meckelschem Divertikel	I. 28.	II. 29.
10) Herr Manasse (Berlin), Die arterielle Gefäss-Versorgung des S. romanum in ihrer Bedeutung für die operative Verlagerung desselben	I. 28.	II. 460.
11) Herr Jordan (Heidelberg), Zur Ligatur der Carotis	I. 29.	II. 83.
12) Herr Lauenstein (Hamburg), Demonstration eines Präparates von traumatischer Zerreissung der Vena cava inferior	I. 29.	
13) Herr Stich (Breslau), Zur Transplantation von Organen mittelst Gefässnaht	I. 30.	II. 234.
Discussion (Gefässchirurgie): Petrow (St. Petersburg), Sudek (Hamburg), Henle (Dortmund), Senger (Crefeld), Braun (Göttingen) S. 30—33.		

		Seite	
14)	Herr Busse (Posen), Ueber Entstehung der tuberculösen Darmstricturen	I. 33.	II. 692.
15)	Herr Döring (Göttingen), Demonstration einer Polyposis intestini mit multipler Carcinombildung	I. 33.	
16)	Herr Lengemann (Bremen), Chronischer Trommelbauch durch Colonblähung. Insufficienz von Enteroanastomosen durch spätere Verengerung .	I. 34.	
17)	Herr Haasler (Halle), Ueber innere Hernien . .	I. 42.	II. 404.

(Schluss der Sitzung 4 Uhr.)

Zweiter Sitzungstag, Donnerstag, den 4. April 1907.

a) Vormittags-Sitzung 9 Uhr.

18)	Herr Friedrich (Greifswald), Die operative Behandlung der Lungenkrankheiten	I. 42.	II. 52.
19)	Herr Seidel (Dresden), Die Physiologie des Ueberdruckverfahrens zur Ausschaltung der Pneumothoraxfolgen und die Berechtigung seiner Anwendung beim Menschen	I. 42.	
20)	Herr Karewski (Berlin), Die chirurgische Behandlung der Lungenaktinomykose	I. 51.	II. 541.
21)	Herr Gluck (Berlin), Ueber ausgedehnte Lungenoperationen. (Kranken-Vorstellung.)	I. 52.	II. 261.
22)	Herr Mertens (Breslau), Stich-Verletzung der Lunge. Naht. Heilung. (Kranken-Vorstellung.)	I. 52.	II. 142.
23)	Herr Nordmann (Schöneberg), Zur Behandlung des Empyemes. (Demonstration eines neuen Aspirators.) Discussion (Lungen-Chirurgie): Herren Garrè (Breslau), Lenhartz (Hamburg), Küttner (Marburg), Körte (Berlin), Tietze (Breslau), Brauer (Marburg), Brat (Charlottenburg), Sauerbruch (Greifswald), Seidel (Dresden), Schlange (Hannover), Perthes (Leipzig), Gunkel (Fulda), Friedrich (Greifswald), Vorsitzender S. 58—85.	I. 52.	

(Schluss der Sitzung $12^3/_4$ Uhr.)

---

b) Nachmittags-Sitzung 2 Uhr.

24)	Herr Wendel (Magdeburg), Beitrag zur endothorakalen Oesophaguschirurgie	I. 85.	II. 292.

Seite

25) Herr Kölliker (Leipzig), Demonstration oesophagoskopischer Instrumente . . . . . I. 85.
26) Herr Küster (Marburg), Ueber circuläre Narben und Divertikel des Oesophagus . . . . . I. 86. II. 282.
27) Herr Reisinger (Mainz), Ueber die operative Behandlung der Erweiterung des Oesophagus. (Krankenvorstellung.) . . . . . I. 86.
Discussion (Oesophagus-Chirurgie): Herren v. Hacker (Graz, Steiermark), Kausch (Schöneberg), Reisinger (Mainz), v. Hacker (Graz), Czerny (Heidelberg), Graff (Bonn), Martin (Cöln), Glücksmann (Berlin), Cahen (Cöln), Henle (Dortmund), Wendel (Magdeburg) S. 88—94.
28) Herr Adler (Pankow), Ueber die Torsion des Netzes. I. 94. II. 150.
Discussion (Netztorsion): Herr Zeller (Berlin), Payr (Graz) S. 94—96.
29) Herr Tietze (Breslau), Zwei Präparate von Netztorsion. Demonstration . . . . . I. 96.
30) Herr Blumberg (Berlin), Zur Bauchschnitttechnik, speciell bei Blinddarmoperationen . I. 97.
31) Herr Bakes (Trebitsch), Eine neue Operation des ulcerösen Sanduhrmagens. (Krankenvorstellung.) I. 98.
32) Herr Kausch (Schöneberg), Demonstration eines Präparates von Sanduhrmagen und Gastroenterostomie . . . . . I. 100.
Discussion (Sanduhrmagen): Herren Wullstein (Halle), Schmitt (München) S. 101—103.
33) Herr Reerink (Freiburg i. B.), Ueber einige Wirkungen des sogenannten intraabdominellen Druckes . . . . . I. 103.
34) Herr Schmitt (München), Complicationen nach Magenresection . . . . . I. 106.
35) Herr Heile (Wiesbaden), Neue Beobachtungen über Entstehung und Behandlung postoperativer Darmstörungen . . . . . I. 108.

(Schluss der Sitzung 4 Uhr.)

Dritter Sitzungstag, Freitag, den 5. April 1907.

a) Vormittags-Sitzung 9 Uhr.

36) Herr Bardenheuer (Cöln), Oberschenkelbrüche, besonders im oberen und unteren Dritttheile (unblutiges Verfahren) . . . . . I. 113. II. 121.

Seite

37) Herr König (Altona), Oberschenkelbrüche etc. (blutige Behandlung) . . . . . I. 113. II. 472.
38) Herr Finck (Charkow), Ein Gipshülsenverband zur Behandlung von Knochenbrüchen, speciell der Oberschenkelbrüche. . . . . I. 113.
39) Herr Hofmann (Karlsruhe), Ueber den Ersatz des Rollensystems bei Extensionsverbänden durch Umsetzung des Längszuges in queren Zug (Demonstration) . . . . . I. 113.
40) Herr Kuhn (Kassel), Geräthe-Improvisation zur Oberschenkelextension (nach Bardenheuer) . . . I. 116.
41) Herr Niehans (Bern), Neue Erfahrungen über die Fracturbehandlung durch temporäre Nagelung I. 117.
42) Herr Koehler (Hohenlohehütte O.-S.), Demonstration eines Fracturenbettes . . . . . I. 118.
43) Herr Goecke (Mülheim a. R.), Vorstellung eines Kranken mit einer mit Verlängerung geheilten Oberschenkelfractur (Krankenvorstellung) . . . . I. 120.
Discussion zur Fracturenbehandlung: Herren Kausch (Schöneberg), Lauenstein (Hamburg), Sprengel (Braunschweig), Kittel (Annahütte), Frangenheim (Königsberg), Evler (Treptow), Bockenheimer (Berlin), Noetzel (Frankfurt a.M.), Lemmen (Cöln), Schultze (Bonn), Hoffmann (Düsseldorf), Schlange (Hannover), Muskat (Berlin), Körte (Berlin), Bardenheuer (Cöln), König jun. (Altona) S. 121—141.
44) Herr Deutschländer (Hamburg), Verrenkungs-Brüche des Os naviculare pedis und deren Folgen. I. 141. II. 90.
Discussion: Herren Lemmen (Cöln) S. 141.
45) Herr Semeleder (Wien), Zur Plattfussbehandlung . . . . . I. 142.
46) Herr Schloffer (Innsbruck), Allmähliches Entstehen einer centralen Hüftgelenksluxation . . . . I. 145. II. 584.
Discussion: Herren Küster (Marburg), Schloffer, Schlusswort S. 145.
47) Herr Lampe (Bromberg), Ueber das functionelle Resultat nach ausgedehnter Resection des distalen Femurendes wegen Sarkom (Krankenvorstellung). I. 146.
Diskussion (Knochensarkom): Herren Riedel (Jena), Körte (Berlin), Borchard (Posen) S. 147.
48) Herr Voelker (Heidelberg), Schiefer Biss durch Hyperostose des Unterkieferköpfchens . . I. 147.
49) Herr Ranzi (Wien), Immediat-Prothesen nach Unterkieferresection . . . . . I. 148.
Discussion: Herr Riedel (Jena) S. 148.

Seite

50) Herr Samter (Königsberg), Demonstration eines Kranken mit operativ geheilter Serratuslähmung. I. 148.

(Schluss der Sitzung 1 Uhr.)

---

b) Nachmittags-Sitzung 2 Uhr.

Generalversammlung.

Mittheilungen des Vorsitzenden . . . . . I. 153.
Brief der Frau von Bergmann verlesen . . . . I. 153.
51) Herr Goebell (Kiel), Ueber die Totalexstirpation von Pankreascysten . . . . . I. 154. II. 361.
Discussion: Herr Braun (Göttingen) S. 154.
Herr Köhler erstattet den Finanzbericht . . . . I. 154.
52) Herr Rindfleich (Stendal), Zur Invaginationsmethode (Darmausschaltung) . . . . . I. 157.
Discussion: Herr Wullstein (Halle a. S.) S. 159.
53) Herr Ehrhardt (Königsberg), Echte und falsche Divertikel der Gallenblase. Ein Beitrag zur Aetiologie der Pseudorecidive nach Gallensteinoperation . . . . . I. 160. II. 496.
54) Herr Sprengel (Braunschweig), Ueber den retroperitonealen Abscess der Gallenwege . . . . I. 160. II. 428.
55) Herr Haasler (Halle), Ueber Cholecystektomie . I. 160. II. 481.
56) Herr Anschütz (Breslau), Beiträge zur Leberresection . . . . . I. 160. II. 522.
Discussion zur Leberresection: Herren Wullstein (Halle a. S.), Braun (Göttingen), Schöne (Frankfurt a. M.), Riedel (Jena) S. 161—163.
57) Herr Payr (Graz), Experimentelle Untersuchungen über Magenveränderungen als Folge von Thrombose und Embolie im Pfortadergebiet . . . I. 163. II. 636.
58) Herr Kotzenberg (Hamburg), Füllung der Knochenhöhlen mit Wallrathgemisch . . . . . I. 163. II. 453.
Discussion (Knochenhöhlenfüllung): Herr Schlichthorst (Norderney) S. 163.
59) Herr Bockenheimer (Berlin), Ueber die Behandlung des Tetanus auf Grund klinischer und experimenteller Studien . . . . . I. 164.
Mittheilung des Wahlresultates . . . . . I. 167.

(Schluss der Sitzung $4\frac{1}{2}$ Uhr.)

Seite

c) Projectionsabend, Freitag, den 5. April, 8 Uhr.

Beginn 8 Uhr, Schluss 10 Uhr.

I. Bardenheuer demonstrirte Methode und Erfolge seiner Extensionsmethode bei Oberschenkelbrüchen.

II. König jun. zeigte besonders schöne Abbildungen von Schenkelhalsbrüchen und von operativ behandelten frischen und älteren Oberschenkelbrüchen.

III. Immelmann gab mehrere Abbildungen einer Erkrankung des Hüftgelenks, die er als Osteo-Arthritis deformans juvenilis bezeichnet. (Borchert und Franke theilen diese Auffassung nicht; sie nehmen in diesen Fällen eine chronische Osteomyelitis an.)

IV. Hoffmann demonstrirte die Abbildungen einer Luxation der Ulna im Radio-Ulnargelenk, entstanden durch übermässige Supination.

V. Goldammer zeigte eine grosse Zahl von Röntgenbildern des Verdauungskanals, welche die Form der einzelnen Organe und ihre Veränderungen während der Verdauung, bei Erkrankungen, vor und nach Operation darstellten.

Discussion: Schmitt (München).

VI. Zum Schluss bewies Kiessling an einer grossen Zahl von Röntgenbildern der Lunge den diagnostischen Werth dieser Untersuchungen.

Vierter Sitzungstag, Sonnabend, den 6. April 1907.

a) Vormittags-Sitzung 9 Uhr.

60) Herr Kümmell (Hamburg), Die Exstirpation der Prostata . . . . . I. 168. II. 1.

61) Herr Wullstein (Halle a. S.), Beiträge zur Prostatektomie, Modification der Sectio alta . . . . I. 168.

Discussion (Prostatektomie): Herren Gunkel (Fulda), Schlesinger (Berlin), Völker (Heidelberg), Goebell (Kiel), Reerink (Freiburg i. B.), Rosenstein (Berlin), von Rydygier (Lemberg), de Quervain (La chaux-de-Fonds), Rumpel

Seite

(Berlin), Freudenberg (Berlin), Pendl (Troppau), Israel (Berlin), Payr (Graz), Schultheis (Bad Wildungen), Helferich (Kiel), Rovsing (Kopenhagen), Kapsammer (Wien), Riedel (Jena), Kümmell (Hamburg) S. 168–195.

Vorsitzender: Geschäftliche Mittheilungen. Aufnahme neuer Mitglieder. Besprechung über den Termin des Congresses . . . . . I. 195.

62) Herr Rovsing (Kopenhagen), Totalexstirpation der Harnblase mit doppelseitiger Ureterostomia lumbalis . . . . . I. 197. II. 44.

63) Herr Kausch (Berlin), Die Schrumpfblase und ihre Behandlung . . . . . I. 197. II. 101.

64) Herr Jacoby (Berlin), Die Stereokystoskopie und Stereokystophotographie. (Demonstration) . . . I. 197.

65) Herr Schmitt (München), Operation der totalen Blasenspalte . . . . . I. 198.

Discussion (Blasenchirurgie): Herren Mühsam (Berlin), Ringleb (Berlin), Körte (Berlin), Riedel (Jena), v. Herczel (Budapest), Kümmell (Hamburg), Jacoby (Berlin) S. 201—204.

66) Herr Rosenstein (Berlin), Ueber Nephrolithotomie bei einer Einnierigen, ein Beitrag zu dem Vorkommen von Cystinsteinen (Demonstration) . . I. 204.

67) Herr Stettiner (Berlin), Atresia recti scrotalis und multiple Darmatresien . . . . . I. 206. II. 386.

(Schluss der Sitzung $12^3/_4$ Uhr.)

---

b) Nachmittags-Sitzung 2 Uhr.

Geschäftliche Mittheilungen des Vorsitzenden.

Zur Terminsfrage, Herren König (Berlin), Franke (Braunschweig), Madelung (Strassburg), Böters (Görlitz), v. Eiselsberg (Wien), Riedel (Jena). I. 206.

68) Herr F. Krause (Berlin), Zur Kenntniss der Rückenmarkslähmungen . . . . . I. 208. II. 598.

69) Herr Jenckel (Göttingen), Traumatische Heterotopie des Rückenmarks . . . . . I. 208. II. 163.

70) Herr Hofmann (Graz), Die Pharyngotomia suprahyoidea als Voroperation zur Entfernung von Nasenrachentumoren . . . . . I. 209. II. 190.

Discussion: Herren Schloffer (Innsbruck), Kuhn (Kassel) S. 209.

Seite

71) Herr v. Haberer (Wien), Ueber Versuche frisches Nierengewebe zu implantiren . . . . . I. 210.

72) Herr Schöne (Frankfurt a. M.), Untersuchungen über Geschwulstimmunität bei Mäusen . . . . I. 210.
Discussion: Herr Sticker (Berlin) S. 214.

73) Herr Clairmont (Wien), Ueber Diagnose und Therapie des Basalzellenkrebses . . . . . I. 217.
Discussion: Herren Coenen (Berlin), Friedrich (Greifswald), König (Berlin) S. 217—219.

74) Herr von Saar (Wien), Zur Frage der Mastitis chronica . . . . . I. 219.

75) Herr Suter (Innsbruck), Weitere klinische und experimentelle Erfahrungen über Perubalsam als Wundbehandlungsmittel . . . . . I. 221.
Discussion (Perubalsam): Herren Borchard (Posen), Suter (Innsbruck) S. 223—224.

76) Herr Kuhn (Cassel), Ueber Catgut . . . . . I. 224.

77) Herr Braatz (Königsberg), Bleivergiftung durch Geschosse nach Schussverletzungen . . . . I. 227.

78) Herr Glücksmann (Berlin), Endorectale und endosigmoidale Operationen . . . . . I. 230.

79) Herr Clairmont (Wien), Zur Behandlung der entzündlichen Mastdarmstricturen . . . . . I. 231.

(Schluss der Sitzung nach 4 Uhr.)

Anhang.

Vorträge, welche wegen Zeitmangels nicht gehalten wurden und zu Protokoll gegeben wurden.

I. Herr Küttner (Marburg), Zur Kenntniss der normalen Sehnenscheiden-Anatomie und der Tendinitis crepitans . . . . . I. 232.

II. Herr Schulze (Duisburg), Beitrag zur Bauchchirurgie. Ein einfacher Hebeapparat . . . I. 235.

Seite

II. Grössere Vorträge und Abhandlungen.

I.	Herr Kümmell (Hamburg-Eppendorf), Die Exstirpation der Prostata.	I. 168.	II. 1.
II.	Herr Borchard (Posen), Ueber die Einklemmung einer Hernia duodeno-jejunalis in Verbindung mit einem Meckel'schen Divertikel	I. 28.	II. 29.
III.	Herr Rovsing (Kopenhagen), Totalexstirpation der Harnblase mit doppelseitiger lumbaler Ureterostomie	I. 197.	II. 44.
IV.	Herr Friedrich (Greifswald), Die Chirurgie der Lungen	I. 42.	II. 52.
V.	Herr Jordan (Heidelberg), Zur Ligatur der Carotis communis.	I. 29.	II. 83.
VI.	Herr Deutschländer (Hamburg), Die Verrenkungsbrüche des Naviculare pedis und deren Folgezustände	I. 141.	II. 90.
VII.	Herr Kausch (Schöneberg), Die Schrumpfblase und ihre Behandlung (Darmplastik)	I. 197.	II. 101.
VIII.	Herr Bardenheuer (Cöln), Die Behandlung der Fracturen des oberen und unteren Endes des Femur mittelst Extension	I. 113.	II. 121.
IX.	Herr Mertens (Breslau), Stichverletzung der Lunge. Naht. Heilung	I. 52.	II. 142.
X.	Herr Adler (Pankow), Ueber die Torsion des grossen Netzes	I. 94.	II. 150.
XI.	Herr Jenckel (Göttingen), Traumatische Heterotopie des Rückenmarkes	I. 208.	II. 163.
XII.	Herr Hofmann (Graz), Die Pharyngotomia suprahyoidea transversa als Voroperation zur Entfernung von Nasenrachentumoren, nebst Mittheilung von 2 Fällen temporärer Resection beider Oberkiefer nach Kocher	I. 209.	II. 190.
XIII.	Herr Lexer (Königsberg i. Pr.), Die ideale Operation des arteriellen und des arteriell-venösen Aneurysma	I. 19.	II. 215.
XIV.	Herr Stich (Breslau), Zur Transplantation von Organen mittelst Gefässnaht	I. 30.	II. 234.
XV.	Herr Sauerbruch (Greifswald), Die Verwendbarkeit des Unterdruckverfahrens in der Herzchirurgie	I. 11.	II. 245.
XVI.	Herr Thiemann (Jena), Nadelstichverletzung des rechten Herzventrikels und Vorhofs. Naht. Heilung.	I. 12.	II. 254.
XVII.	Herr Gluck (Berlin), Die Entwickelung der Lungenchirurgie	I. 52.	II. 261.

		Seite	
XVIII.	Herr Küster (Marburg), Ueber Divertikel und circuläre Narben der Speiseröhre	I. 86.	II. 282.
XIX.	Herr Wendel (Magdeburg-Sudenburg), Beitrag zur endothorakalen Oesophaguschirurgie . .	I. 85.	II. 292.
XX.	Herr Rehn (Frankfurt a. M.), Zur Chirurgie des Herzens und des Herzbeutels	I. 11.	II. 305.
XXI.	Herr Göbell (Kiel), Zur Totalexstirpation von Pankreascysten.	I. 154.	II. 361.
XXII.	Herr Gluck (Berlin), Zur Chirurgie d. Herzbeutels	I. 11.	II. 378.
XXIII.	Herr Stettiner (Berlin), Ueber Atresia ani et communicatio recti cum parte prostatica urethrae (Atresia ani urethralis) und über multiple Darmatresien und Stenosen.	I. 206.	II. 386.
XXIV.	Herr Haasler (Halle a. S.), Die rechtsseitige Hernia duodeno-jejunalis	I. 42.	II. 404.
XXV.	Herr Sprengel (Braunschweig), Der retroperitoneale Abscess im Zusammenhang mit den Erkrankungen der Gallenwege	I. 160.	II. 428.
XXVI.	Herr Kotzenberg (Hamburg-Eppendorf), Erfahrungen mit der Füllung von Knochenhöhlen mit Jodoform-Walrathgemisch	I. 163.	II. 453.
XXVII.	Herr Manasse (Berlin), Die arterielle Gefässversorgung des S. romanum in ihrer Bedeutung für die operative Verlagerung desselben . . .	I. 28.	II. 460.
XXVIII.	Herr Fritz König (Altona), Ueber die blutige Behandlung subcutaner Fracturen des Oberschenkels	I. 113.	II. 472.
XXIX.	Herr Haasler (Halle a. S.), Ueber Cholecystectomie	I. 160.	II. 481.
XXX.	Herr Ehrhardt (Königsberg i. Pr.), Beiträge zur pathol. Anatomie u. Klinik des Gallensteinleidens	I. 160.	II. 496.
XXXI.	Herr Anschütz (Breslau), Neue Beiträge zur Leberresection	I. 160.	II. 522.
XXXII.	Herr Karewski (Berlin), Die chirurgische Behandlung der Lungenaktinomykose	I. 51.	II. 541.
XXXIII.	Herr Schloffer (Innsbruck), Allmähliches Entstehen einer Luxatio femoralis centralis . . .	I. 145.	II. 584.
XXXIV.	Herr F. Krause (Berlin), Zur Kenntniss der Rückenmarkslähmungen	I. 208.	II. 598.
XXXV.	Herr Becker (Coblenz), Ueber traumatisches Aneurysma arterio-venosum der Carotis cerebri mit Exophthalmus pulsans	I. 22.	II. 623.
XXXVI.	Herr Payr (Graz), Experimente über Magenveränderungen als Folge von Thrombose und Embolie im Pfortadergebiet	I. 163.	II. 636.
XXXVII.	Herr Busse (Posen), Ueber Entstehung der tuberculösen Darmstricturen	I. 33.	II. 692.

B.

I. Alphabetische Rednerliste.

(Die in Klammern stehende No. bedeutet die No. der Tagesordnung. — „D.“ = Discussion. — „Pr.“ = Projectionsabend.)

A.

		Seite
Herr Adler (Pankow), Ueber die Torsion des Netzes (No. 28)	I. 94.	II. 150.
Herr Anschütz (Breslau), Beiträge z. Leberresection (No. 56)	I. 160.	II. 522.

B.

Herr Bakes (Trebitsch), Eine neue Operation des ulcerösen Sanduhrmagens (Krankenvorstellung) (No. 31) . .	I. 98.	
Herr Bardenheuer (Cöln), Oberschenkelbrüche, bes. im oberen und unteren Drittheile (unblutiges Verfahren) (No. 36)	I. 113.	II. 121.
Derselbe, Extensionsmethode bei Oberschenkelbrüchen (No. I. Pr.)		
Derselbe, D. — Fracturenbehandlung	I. 140.	
Herr Becker (Coblenz), Traumatisches Aneurysma arterio-venosum der Carotis cerebralis mit Exophthalmus pulsans (No. 7)	I. 22.	II. 623.
Herr Blumberg (Berlin), Zur Bauchschnitttechnik, speo. bei Blinddarmoperation (No. 30)	I. 97.	
Herr Bockenheimer (Berlin), Behandlung des Tetanus auf Grund klinischer und experimenteller Studien (No. 59)	I. 164.	
Derselbe, D. — Fracturenbehandlung	I. 132.	
Herr Böters (Görlitz), Zur Terminfrage des Congresses .	I. 208.	
Herr. Borchard (Posen), Hernia duodeno-jejunalis mit Meckel'schem Divertikel (Präparatdemonstration) (No. 9)	I. 28.	II. 29.
Derselbe, D. — Milzchirurgie	I. 28.	
Derselbe, D. — Knochensarkom	I. 147.	
Derselbe, D. — Perubalsam bei Wundbehandlung . .	I. 223.	

Seite

Herr Borchert (Berlin), D. — Osteoarthritis deformans juvenilis (No. III. Pr.).
Herr Braatz (Königsberg), Bleivergiftung durch Geschosse nach Schussverletzungen (No. 77) . . . . . I. 227.
Herr Brat (Charlottenburg), D. — Lungenchirurgie . . I. 77.
Herr Brauer (Marburg), D. — Lungenchirurgie . . . I. 75.
Herr Braun (Göttingen), D. — Gefässchirurgie . . . I. 32.
Derselbe, D. — Leberresection . . . . . I. 161.
Derselbe, D. — Pankreascysten . . . . . I. 154.
Herr Busse (Posen), Ueber Entstehung der tuberculösen Darmstricturen (No. 14) . . . . . I. 33. II. 692.

C.

Herr Cahen (Cöln), D. — Oesophaguschirurgie . . . I. 93.
Herr Clairmont (Wien), Zur Behandlung der entzündlichen Mastdarmstricturen (No. 79) . . . . . I. 231.
Derselbe, Diagnose und Therapie des Basalzellenkrebses (No. 73) . . . . . I. 217.
Herr Coenen (Berlin), D. — Basalzellenkrebs . . . I. 217.
Herr Czerny (Heidelberg), D. — Oesophaguschirurgie . I. 90.

D.

Herr Deutschländer (Hamburg), Verrenkungsbrüche des Os naviculare pedis und deren Folgen (No. 44) . I. 141. II. 90.
Herr Döring (Göttingen), Demonstration einer Polyposis intestini mit multipler Carcinombildung (No. 15) . I. 33.

E.

Herr Ehrhardt (Königsberg), Echte und falsche Divertikel der Gallenblase. Ein Beitrag zur Aetiologie der Pseudorecidive nach Gallensteinoperationen (No. 53) . . . . . I. 160. II. 496.
Herr v. Eiselsberg (Wien), Zur Congressterminfrage . I. 208.
Herr Evler (Treptow), D. — Fracturenbehandlung . . I. 128.

F.

Herr Finck (Charkow), Gipshülsenverband zur Behandlung von Knochenbrüchen, spec. der Oberschenkelbrüche (No. 38) . . . . . I. 113.
Herr Frangenheim (Königsberg), D. — Fracturenbehandlung . . . . . I. 126.
Herr Franke (Braunschweig), Zur Congressterminfrage I. 207.
Derselbe, D. — Herzchirurgie . . . . . I. 17.

Seite

Herr Franke (Braunschweig), D. — Osteoarthritis deformans juvenilis (No. III Pr.).
Herr Freudenberg (Berlin), D. — Prostatektomie . . I. 182.
Herr Friedrich (Greifswald), Operative Behandlung der Lungenkrankheiten (No. 18) . . . . . I. 42. II. 52.
Derselbe, D. — Lungenchirurgie . . . . . I. 83.
Derselbe, D. — Basalzellenkrebs . . . . . I. 218.

G.

Herr Garrè (Breslau), D. — Lungenchirurgie . . . . I. 58.
Herr Gluck (Berlin), Zur Chirurgie des Herzbeutels (Krankendemonstration) (No. 3) . . . . . I. 11. II. 378.
Derselbe, Ueber ausgedehnte Lungenoperation (Krankenvorstellung) (No. 21) . . . . . I. 52. II. 261.
Herr Glücksmann (Berlin), Endorectale und endosigmoidale Operationen (No. 78) . . . . . I. 230.
Derselbe, D. — Oesophaguschirurgie . . . . . I. 92.
Herr Goebell (Kiel), Totalexstirpation von Pankreascysten (No. 51) . . . . . I. 154. II. 361.
Derselbe, D. — Prostatektomie . . . . . I. 173.
Derselbe, D. — Herzchirurgie . . . . . I. 12.
Herr Goecke (Mülheim a. R.), Mit Verlängerung geheilte Oberschenkelfractur (Krankenvorstellung) (No. 43) I. 120.
Herr Goldammer (Hamburg-Eppendorf), Röntgenbilder des Verdauungskanals (No. V Pr.).
Herr Graff (Bonn), D. — Oesophaguschirurgie . . . I. 91.
Herr Gunkel (Fulda), D. — Lungenchirurgie . . . . I. 82.
Derselbe, D. — Prostatektomie . . . . . I. 168.

H.

Herr Haasler (Halle a. S.), Ueber innere Hernien (No. 17) I. 41. II. 404.
Derselbe, Ueber Cholecystektomie (No. 55) . . . . I. 160. II. 481.
Herr v. Haberer (Wien), Versuche frisches Nierengewebe zu implantiren (No. 71) . . . . . I. 210.
Herr v. Hacker (Graz), D. — Oesophaguschirurgie . . I. 88.
Derselbe, D. — Dasselbe . . . . . I. 89.
Herr Heile (Wiesbaden), Neue Beobachtungen über Entstehung und Behandlung postoperativer Darmstörungen (No. 35) . . . . . I. 108.
Herr Helferich (Kiel), D. — Prostatektomie . . . . I. 190.
Herr Heller (Stettin), D. — Herzchirurgie. . . . . I. 14.
Herr Henle (Dortmund), D. — Gefässchirurgie . . . I. 31.
Derselbe, D. — Oesophaguschirurgie . . . . . I. 93.
Herr v. Herczel (Budapest), D. — Blasenchirurgie . . . I. 203.
Herr Hoffmann (Düsseldorf), Luxation der Ulna im Radio-Ulnargelenk (No. IV Pr.).

Seite

Herr Hoffmann (Düsseldorf), D. — Fracturenbehandlung I. 137.
Herr Hofmann (Karlsruhe), Ersatz des Rollensystems bei Extensionsverbänden durch Umsetzung des Längszuges in queren Zug (Demonstration) (No. 39). . I. 113.
Herr Hofmann (Graz), Die Pharyngotomia suprahyoidea als Voroperation zur Entfernung von Nasenrachentumoren (No. 70) . . . . . I. 209. II. 190.

I (J).

Herr Jacoby (Berlin), Stereokystoskopie und Stereophotographie (Demonstration) (No. 64) . . . . . I. 197.
Derselbe, D. — Blasenchirurgie . . . . . I. 204.
Herr Jenckel (Göttingen), Traumatische Heterotopie des Rückenmarks (No. 69) . . . . . I. 208. II. 163.
Herr Immelmann (Berlin), Osteoarthritis deformans juvenilis (No. III. Pr.).
Herr Jordan (Heidelberg), Ligatur der Carotis communis (No. 11) . . . . . I. 29. II. 83.
Herr Israel (Berlin), D. — Prostatektomie . . . . I. 186.

K.

Herr Kapsammer (Wien), D. — Prostatektomie . . . I. 194.
Herr Karewski (Berlin), Chirurgische Behandlung der Lungenaktinomykose (No. 20) . . . . . I. 51. II. 541.
Herr Kausch (Schöneberg), Demonstration eines Präparates von Sanduhrmagen und Gastroenterostomie (No. 32) . . . . . I. 100.
Derselbe, Schrumpfblase und ihre Behandlung (No. 63) I. 197. II. 101.
Derselbe, D. — Oesophaguschirurgie . . . . . I. 89.
Derselbe, D. — Fracturenbehandlung. . . . . I. 121.
Herr Kiessling (Hamburg), Röntgenbilder der Lunge (No. VI. Pr.).
Herr Kittel (Annahütte), D. — Fracturenbehandlung . I. 125.
Herr Köhler (Berlin), Finanzbericht . . . . . I. 154.
Herr Koehler (Hohenlohehütte O.S.), Demonstration eines Fracturenbettes (No. 42) . . . . . I. 118.
Herr Kölliker (Leipzig), Demonstration oesophagoskopischer Instrumente (No. 25) . . . . . I. 85.
Herr König (Altona), Oberschenkelbrüche (blutige Behandlung) (No. 37) . . . . . I. 113. II. 472.
Derselbe, D. — Fracturenbehandlung . . . . . I. 141.
Derselbe, Schenkelhalsbrüche und operativ behandelte frische und ältere Oberschenkelbrüche (No. II. Pr.).
Herr König (Berlin), Zur Congresssterminsfrage . . . I. 207.
Derselbe, D. — Basalzellenkrebs . . . . . I. 218.

Seite

Herr Körte (Berlin), D. — Lungenchirurgie . . . . I. 68.
Derselbe, D. — Fracturenbehandlung . . . . . I. 139.
Derselbe, D. — Knochensarkom . . . . . I. 147.
Derselbe, D. — Blasenchirurgie . . . . . I. 203.
Herr Kotzenberg (Hamburg), Füllung der Knochenhöhlen mit Walrathgemisch (No. 58) . . . . . I. 163. II. 453.
Herr F. Krause (Berlin), Zur Kenntniss der Rückenmarkslähmungen (No. 68) . . . . . I. 208. II. 598.
Herr Kümmell (Hamburg), Exstirpation d. Prostata (No. 60) I. 168. II. 1.
Derselbe, D. — Herzchirurgie . . . . . I. 16.
Derselbe, D. — Prostatektomie . . . . . I. 195.
Derselbe, D. — Blasenchirurgie . . . . . I. 203.
Herr Küster (Marburg), Circuläre Narben und Divertikel des Oesophagus (No. 26) . . . . . I. 86. II. 282.
Derselbe, D. — Hüftgelenksluxation . . . . . I. 145.
Herr Küttner (Marburg), Beiträge zur Milzchirurgie (Krankenvorstellung) (No. 8) . . . . . I. 23.
Derselbe, D. — Herzchirurgie; Cardiolysis . . . . I. 13.
Derselbe, D. — Lungenchirurgie . . . . . I. 67.
Derselbe, Zur Kenntniss der normalen Sehnenscheiden-Anatomie und der Tendinitis crepitans (zu Protokoll gegeben) . . . . . I. 232.
Herr Kuhn (Cassel), Geräthe-Improvisation zur Oberschenkelextension (nach Bardenheuer) (No. 40) . I. 116.
Derselbe, Ueber Catgut (No. 76) . . . . . I. 224.
Derselbe, D. — Pharyngotomia suprahyoidea . . . I. 209.

L.

Herr Lampe (Bromberg), Functionelles Resultat nach ausgedehnter Resection des distalen Femurendes wegen Sarkom (Krankenvorstellung) (No. 47) . . . . I. 146.
Herr Lauenstein (Hamburg), Traumatische Zerreissung der Vena cava inferior (Präparatdemonstration) (No. 12) . . . . . I. 29.
Derselbe, D. — Fracturenbehandlung . . . . . I. 122.
Herr Lemmen (Cöln), D. — Fracturenbehandlung . . I. 134.
Derselbe, D. — Verrenkungsbrüche des Os naviculare pedis . . . . . I. 141.
Herr Lengemann (Bremen), Chronischer Trommelbauch durch Colonblähung. Insufficienz von Enteroanastomose durch spätere Verengerung (No. 16) . . . I. 34.
Herr Lenhartz (Hamburg), D. — Lungenchirurgie . . I. 60.
Herr Lexer (Königsberg), Die ideale Operation des arteriellen und des arterio-venösen Aneurysma (Krankendemonstration) (No. 5) . . . . . I. 19. II. 215.

Seite

M.

Herr Madelung (Strassburg), Zur Congressterminsfrage . I. 208.
Herr Manasse (Berlin), Die arterielle Gefässversorgung des S. romanum in ihrer Bedeutung für die operative Verlagerung desselben (No. 10) . . . . . I. 28. II. 460.
Herr Martin (Cöln), D. — Oesophaguschirurgie . . . I. 91.
Herr Mertens (Breslau), Stichverletzung der Lunge. Naht. Heilung. (Krankenvorstellung) (No. 22) . . I. 52. II. 142.
Herr Mühsam (Berlin), D. — Blasenchirurgie. . . . I. 201.
Herr Muskat (Berlin), D. — Fracturenbehandlung . . I. 139.

N.

Herr Niehans (Bern), Fracturbehandlung durch temporäre Nagelung (No. 41) . . . . . I. 117.
Herr Noetzel (Frankfurt a.M.), D. — Fracturenbehandlung I. 133.
Herr Nordmann, (Schöneberg), Empyembehandlung (Demonstration eines neuen Aspirators) (No. 23) . . I. 52.

P.

Herr Payr (Graz), Experimentelle Untersuchungen über Magenveränderungen als Folge von Thrombose und Embolie im Pfortadergebiete (No. 57) . . . . I. 163. II. 636.
Derselbe, D. — Netztorsion . . . . . I. 96.
Derselbe, D. — Prostatektomie . . . . . I. 188.
Herr Pendl (Troppau), D. — Prostatektomie . . . . I. 185.
Herr Perthes (Leipzig), D. — Lungenchirurgie . . . I. 81.
Herr Petrow (St. Petersburg), D. — Gefässchirurgie . . I. 30.

Q.

de Quervain (La Chaux-de-Fonds), D. — Prostatektomie I. 180.

R.

Ranzi (Wien), Immediatprothesen nach Unterkieferresection (No. 49) . . . . . I. 148.
Herr Reerink (Freiburg i. B.), Ueber einige Wirkungen des sogenannten intraabdominalen Druckes (No.33) I. 103.
Derselbe, D. — Prostatektomie . . . . . I. 175.
Herr Rehn (Frankfurt a. M.), Chirurgie des Herzens resp. Herzbeutels (No. 1) . . . . . I. 11. II. 305.
Derselbe, D. — Herzchirurgie. . . . . I. 19.
Herr Reichel (Chemnitz), Seltenes Präparat von Aneurysma arteriae femoralis (No. 6) . . . . . I. 19.

Seite

Herr Reisinger (Mainz), Operative Behandlung der Oesophaguserweiterung (No. 27) . . . . . I. 86.
Derselbe, D. — Oesophaguschirurgie . . . . . I. 89.
Herr Riedel (Jena), D. — Herzchirurgie . . . . . I. 18.
Derselbe, D. — Lungenchirurgie . . . . . I. 83.
Derselbe, D. — Knochensarkom . . . . . I. 147.
Derselbe, D. — Unterkieferprothesen . . . . . I. 148.
Derselbe, D. — Prostatektomie . . . . . I. 194.
Derselbe, D. — Leberresection . . . . . I. 162.
Derselbe, D. — Blasenchirurgie . . . . . I. 203.
Derselbe, Zur Congressterminsfrage . . . . . I. 206.
Herr Rindfleisch (Stendal), Zur Invaginationsmethode (Darmausschaltung) (No. 52) . . . . . I. 157.
Herr Ringleb (Berlin), D. — Blasenchirurgie. . . . I. 202.
Herr Rosenstein (Berlin), Nephrolithotomie bei einer Einnierigen (Cystinsteine) (Demonstration) (No. 66) I. 204.
Derselbe, D. — Prostatektomie . . . . . I. 176.
Herr Rovsing (Kopenhagen), Totalexstirpation der Harnblase mit doppelseitiger Ureterostomia lumbalis (No. 62) . . . . . I. 197. II. 44.
Derselbe, D. — Prostatektomie . . . . . I. 192.
Herr Rumpel (Berlin), D. — Desgleichen . . . . . I. 181.
Herr v. Rydygier (Lemberg), D. — Desgleichen . . . I. 177.

S.

Herr v. Saar (Wien), Zur Frage der Mastitis chronica (No. 74) . . . . . I. 219.
Herr Samter (Königsberg), Operativ geheilte Serratuslähmung (Krankendemonstration) (No. 50) . . . I. 148.
Herr Sauerbruch (Greifswald), Unterdruckverfahren bei Herzchirurgie (No. 2) . . . . . I. 11. II. 245.
Derselbe, D. — Lungenchirurgie . . . . . I. 78.
Herr Schlange (Hannover), D. — Lungenchirurgie . . I. 80.
Derselbe, D. — Fracturenbehandlung. . . . . I. 137.
Herr Schlesinger (Berlin), D. — Prostatektomie . . I. 169.
Herr Schlichthorst (Norderney), D. — Knochenhöhlenfüllung . . . . . I. 163.
Herr Schloffer (Innsbruck), Allmähliches Entstehen einer centralen Hüftgelenksluxation (No. 46) . . . . I. 145. II. 584.
Derselbe, D. — Hüftgelenksluxation . . . . . I. 145.
Derselbe, D. — Pharyngotomia suprahyoidea (Hypophysistumor) . . . . . I. 209.
Herr Schmitt (München), Complicationen nach Magenresection (No. 34) . . . . . I. 106.
Derselbe, Operation der totalen Blasenspalte (No. 65) . I. 198.

Seite

Herr Schmitt (München), D. — Sanduhrmagen . . . I. 103.
Derselbe, D. — Röntgenbilder des Verdauungskanals (No. V. Pr.).
Herr Schöne (Frankfurt a. M.), Geschwulstimmunität bei Mäusen (No. 72) . . . . . I. 210.
Derselbe, D. — Leberresection . . . . . I. 162.
Herr Schultheis (Bad Wildungen), D. — Prostatektomie I. 188.
Herr Schultze (Bonn), D. — Fracturenbehandlung . . I. 136.
Herr Schultze (Duisburg), Beitrag zur Bauchchirurgie. — Ein einfacher Hebeapparat (zu Protokoll gegeben). I. 235.
Herr Seidel (Dresden), Die Physiologie des Ueberdruckverfahrens zur Ausschaltung der Pneumothoraxfolgen und die Berechtigung seiner Anwendung beim Menschen (No. 19) . . . . . I. 42.
Derselbe, D. — Lungenchirurgie . . . . . I. 78.
Herr Semeleder (Wien), Plattfussbehandlung (No. 45). I. 142.
Herr Senger (Crefeld), D. — Gefässchirurgie. . . . I. 32.
Herr Sprengel (Braunschweig), Retroperitonealer Abscess der Gallenwege (No. 54) . . . . . I. 160. II. 428.
Derselbe, D. — Fracturenbehandlung . . . . . I. 124.
Herr Stettiner (Berlin), Atresia recti scrotalis und multiple Darmatresien (No. 67) . . . . . I. 206. II. 386.
Herr Stich (Breslau), Transplantation von Organen mittelst Gefässnaht (No. 13) . . . . . I. 30. II. 234.
Herr Sticker (Berlin), D. — Geschwulstimmunität bei Mäusen. . . . . I. 214.
Herr Sudeck (Hamburg), D. — Gefässchirurgie . . . I. 30.
Herr Sultan (Mainz), D. — Herzchirurgie . . . . I. 12.
Herr Suter (Innsbruck), Perubalsam als Wundbehandlungsmittel (No. 75). . . . . I. 221.
Derselbe, D. — Zum gleichen Thema . . . . . I. 224.

T.

Herr Thiemann (Jena), Nadelstichverletzung des rechten Ventrikels und Vorhofes. Naht. Heilung. (Krankendemonstration) (No. 4) . . . . . I. 12. II. 254.
Herr Tietze (Breslau), Zwei Präparate von Netztorsionen (Demonstration) (No. 29). . . . . I. 96.
Derselbe, D. — Lungenchirurgie . . . . . I. 74.

V.

Herr Völker (Heidelberg), Schiefer Biss durch Hyperostose des Unterkieferköpfchens (No. 48) . . . . . I. 147.
Derselbe, D. — Prostatektomie . . . . . I. 171.

Seite

W.

Herr Wendel (Magdeburg), Endothoracale Oesophaguschirurgie (No. 24) . . . . . I. 85. II. 292.
Derselbe, D. — Oesophaguschirurgie . . . . . I. 94.
Herr Wullstein (Halle a. S.), Beiträge zur Prostatektomie, Modification der Sectio alta (No. 61). . . . . I. 168.
Derselbe, D. — Sanduhrmagen . . . . . I. 101.
Derselbe, D. — Invaginationsmethode (Darmausschaltung) I. 159.
Derselbe, D. — Leberresection . . . . . I. 161.

Z.

Herr Zeller (Berlin), D. — Netztorsion . . . . . I. 94.

II. Alphabetisches Sachregister.

(Die in Klammern stehende No. bedeutet die No. der Tagesordnung. — „D." = Discussion. — „Pr." = Projectionsabend.)

A.

			Seite
Abscess, Ueber den retroperitonealen A. der Gallenwege	Sprengel (54)	I. 160.	II. 428.
Aneurysma, Die ideale Operation des arteriellen und arterio-venösen A. (Krankendemonstration) . . .	Lexer (5)	I. 19.	II. 215.
Aneurysma, Demonstration eines seltenen Präparates von A. arteriae femoralis	Reichel (6)	I. 19.	
Aneurysma, Traumatisches A. arterio-venosum der Carotis cerebralis mit Exophthalmus pulsans	Becker (7)	I. 22.	II. 623.
Aspirator, Empyembehandlung (Demonstration eines neuen A.) . .	Nordmann (23) D. — s. Lungenchirurgie	I. 52.	
Atresia recti scrotalis und multiple Darmatresien	Stettiner (67)	I. 206.	II. 386.

B.

Basalzellenkrebs, Diagnose u. Therapie	Clairmont (73)	I. 217.	
	D. — Coenen	I. 217.	
	D. — Friedrich	I. 218.	
	D. — König	I. 218.	
Bauchschnitt-Technik, speciell bei Blinddarmoperationen	Blumberg (30)	I. 97.	
Biss, schiefer, durch Hyperostose des Unterkieferköpfchens	Voelker (48)	I. 147.	
Blasenchirurgie:			
Blase, Totalexstirpation der Bl. mit doppelseitiger Ureterostomia lumbalis	Rovsing (62)	I. 197.	II. 44.
Blase, die Schrumpf-Bl. und ihre Behandlung	Kausch (63)	I. 197.	II. 101.

		Seite	
Blase, Stereokystoskopie und Stereokystophotographie (Demonstration)	Jacoby (64)	I. 197.	
Blasenspalte, Operation der totalen . D.: zu Blasenchirurgie (No. 62—65)	Schmitt (65)	I. 198.	
	D. — Mühsam	I. 201.	
	D. — Ringleb	I. 202.	
	D. — Körte	I. 203.	
	D. — Riedel	I. 203.	
	D. — v. Herczel	I. 203.	
	D. — Kümmell	I. 203.	
	D. — Jacoby	I. 204.	
Bleivergiftung durch Geschosse nach Schussverletzungen.	Braatz (77)	I. 227.	
Blinddarmoperationen, Zur Bauchschnitttechnik, spec. bei Bl. . .	Blumberg (30)	I. 97.	
Brüche s. Fracturen			

C.

Carcinom, Demonstration einer Polyposis intestini mit multipler C-Bildung	Döring (15)	I. 33.	
Carcinom, Diagnose und Prognose des Basalzellenkrebses	Clairmont (73)	I. 217.	
	D. — Coenen	I. 217.	
	D. — Friedrich	I. 218.	
	D. — König	I. 218.	
Cardiolysis, siehe Discussion zur Herzchirurgie (1—4)	Küttner	I. 13.	
Carotis cerebralis, Traumatisches Aneurysma arterio-venosum der C. cerebralis mit Exophthalmus pulsans	Becker (7)	I. 22.	II. 623.
Carotis communis, Ligatur derselben	Jordan (11)	I. 29.	II. 83.
Catgut, Ueber C.	Kuhn (76)	I. 224.	
Cholecystektomie, Ueber Ch. . . .	Haasler (55)	I. 160.	II. 481.
Colonblähung, Chronischer Trommelbauch durch C. Insufficienz von Enteroanastomose durch spätere Verengerung	Lengemann (16)	I. 34.	
Complicationen nach Magenresection	Schmitt (34)	I. 106.	
Congressterminsfrage, Zur . . .	Franke	I. 207.	
	Madelung	I. 208.	
	Böters	I. 208.	
	v. Eiselsberg	I. 208.	
	Riedel	I. 208.	

		Seite	
Cystinsteine, Ueber Nephrolithotomie bei einer Einnierigen, ein Beitrag zum Vorkommen von C. . . .	Rosenstein (66)	I. 204.	

D.

Darmatresien, Atresia recti scrotalis und multiple D.	Stettiner (67)	I. 206.	II. 386.
Darmausschaltung, Zur Invaginationsmethode (Darmauschaltung) . .	Rindfleisch (52)	I. 157.	
	D. — Wullstein	I. 159.	
Darmstörungen, Entstehung und Behandlung postoperativer D. . .	Heile (35)	I. 108.	
Darmstricturen, Entstehung tuberculöser	Busse (14)	I. 33.	II. 692.
Divertikel der Gallenblase, echte und falsche. Beitrag zur Aetiologie der Pseudorecidive nach Gallensteinoperationen	Ehrhardt (53)	I. 160.	
Druck, intraabdominaler, Ueber einige Wirkungen des sogenannten i. D .	Reerink (33)	I. 103.	

E.

Embolie im Pfortadergebiet, Experimentelle Untersuchungen über Magenveränderungen als Folge von Thrombose und	Payr (57)	I. 163.	II. 636.
Empyembehandlung (Demonstration eines neuen Aspirators) . . .	Nordmann (23)	I. 52.	
	D. siehe Lungenchirurgie		
Endorectale und endosigmoidale Operationen	Glücksmann (78)	I. 230.	
Endothorakale Oesophaguschirurgie, Beitrag	Wendel (24)	I. 85.	II. 292.
	O. — s. Oesophaguschirurgie		
Enteroanastomose, Chron. Trommelbauch durch Colonblähung. Insufficienz von E. durch spätere Verengerung	Lengemann (16)	I. 34.	
Exophthalmus, Traumatisches Aneurysma arterio-venosum der Carotis cerebralis mit E. pulsans . . .	Becker (7)	I. 22.	II. 623.
Extensionsmethode der Oberschenkelbrüche	Bardenheuer (I. Pr.)		

		Seite	
Extensionsverbände, Ersatz des Rollensystems bei E. durch Umsetzung des Längszuges in queren Zug (Demonstration)	Hofmann (39)	I. 113.	
	D. — s. Fracturenbehandlung		

F.

Femursarkom, Functionelles Resultat nach ausgedehnter Resection des distalen Femurendes wegen Sarkom (Krankenvorstellung) . . .	Lampe (47)	I. 146.	
	D. — Riedel	I. 147.	
	D. — Körte	I. 147.	
	D. — Borchard	I. 147.	
Fracturen, Verrenkungsbrüche des Os naviculare pedis und deren Folgen	Deutschländer (44)	I. 141.	II. 90.
	D. — Lemmen	I. 141.	
Fracturenbehandlung:			
Oberschenkelbrüche, bes. im oberen und unteren Dritttheile (unblutiges Verfahren)	Bardenheuer (36)	I. 113.	
Oberschenkelbrüche etc. (blutige Behandlung)	König (37)	I. 113.	II. 472.
Gipshülsenverband zur Behandlung von Knochenbrüchen spec. der Oberschenkelbrüche	Finck (38)	I. 113.	
Ersatz des Rollensystems bei Extensionsverbänden durch Umsetzung des Längszuges in queren Zug (Demonstration)	Hofmann (39)	I. 113.	
Geräthe-Improvisation zur Oberschenkelextension (nach Bardenheuer) .	Kuhn (40)	I. 116.	
Neue Erfahrungen über die Fracturenbehandlung durch temporäre Nagelung	Niehans (41)	I. 117.	
Demonstration eines Fracturenbettes .	Köhler (42)	I. 118.	
Mit Verlängerung geheilte Oberschenkelfractur (Krankenvorstellung) .	Goecke (43)	I. 120.	
Extensionsmethode bei Oberschenkelbrüchen	Bardenheuer (l. Pr.)		

		Seite	
Discussion zur Frakturenbehandlung (No. 36—43)	D. — Kausch	I. 121.	
	D. — Lauenstein	I. 122.	
	D. — Sprengel	I. 124.	
	D. — Kittel	I. 125.	
	D. — Frangenheim	I. 126.	
	D. — Evler	I. 128.	
	D. — Bockenheimer	I. 132.	
	D. — Noetzel	I. 133.	
	D. — Lemmen	I. 134.	
	D. — Schultze	I. 136.	
	D. — Hoffmann	I. 137.	
	D. — Schlange	I. 137.	
	D. — Muskat	I. 139.	
	D. — Körte	I. 139.	
	D. — Bardenheuer	I. 140.	
	D. — König (Altona)	I. 141.	

G.

Gallenblasendivertikel, Echte und falsche. Ein Beitrag zur Aetiologie der Pseudorecidive nach Gallensteinoperationen	Ehrhardt (53)	I. 160.	II. 496.
Gallensteinoperation s. Gallenblasendivertikel			
Gallenwege, Retroperitonealer Abscess der G.	Sprengel (54)	I. 160.	II. 428.
Gastroenterostomie, Präparat von Sanduhrmagen und G.	Kausch (32)	I. 100.	
	D. — s. Sanduhrmagen		
Gefässchirurgie:			
Zur Ligatur der Carotis communis .	Jordan (11)	I. 29.	
Traumatische Zerreissung der Vena cava inferior (Präparatdemonstr.)	Lauenstein (12)	I. 29.	
Zur Transplantation von Organen mittelst Gefässnaht	Stich (13)	I. 30.	II. 234.
Discussion zur Gefässchirurgie (No. 11—13)	D. — Petrow	I. 30.	
	D. — Sudeck	I. 30.	
	D. — Henle	I. 31.	
	D. — Senger	I. 32.	
	D. — Braun	I. 32.	
Gefässnaht s. Gefässchirurgie			

			Seite
Gefässversorgung, Die arterielle G. des S. romanum in ihrer Bedeutung für die operative Verlagerung dess.	Manasse (10)	I. 28.	II. 460.
Geschwulstimmunität bei Mäusen .	Schöne (72)	I. 210.	
	D. — Sticker	I. 214.	
Gipshülsenverband zur Behandlung von Knochenbrüchen speciell der Oberschenkelbrüche	Finck (38)	I. 113.	
	D. — s. Fracturenbehandlung		
H.			
Harnblase s. Blase			
Hebeapparat, ein einfacher; zur Bauchchirurgie	Schultze (zu Protocoll, Anhang)	I. 235.	
Hernien, Hernia duodeno-jejunalis mit Meckel'schem Divertikel (Präparatdemonstration)	Borchard (9)	I. 28.	II. 29.
Hernien, Ueber innere	Haasler (17)	I. 42.	II. 404.
Herzchirurgie:			
Die Chirurgie des Herzens resp. des Herzbeutels	Rehn (1)	I. 11.	II. 305.
Die Verwendbarkeit des Unterdruckverfahrens bei der Herzchirurgie .	Sauerbruch (2)	I. 11.	II. 245.
Zur Chirurgie des Herzbeutels (Krankendemonstration)	Gluck (3)	I. 11.	II. 378.
Nadelstichverletzung des rechten Ventrikels und Vorhofes. Naht. Heilung. (Krankendemonstration) . . .	Thiemann (4)	I. 12.	II. 254.
Discussion zur Herzchirurgie (No. 1—4)	D. — Sultan	I. 12.	
	D. — Goebell	I. 12.	
	D. — Küttner	I. 13.	
	D. — Heller	I. 14.	
	D. — Kümmell	I. 16.	
	D. — Franke	I. 17.	
	D. — Riedel	I. 18.	
	D. — Rehn	I. 19.	
Heterotopie des Rückenmarks, traumat.	Jenckel (69)	I. 208.	II. 163.
Hüftgelenksluxation, Allmähliches Entstehen einer centralen H. . . .	Schloffer (46)	I. 145.	II. 584.
	D. — Küster	I. 145.	
	D. — Schloffer	I. 145.	
Hyperostose des Unterkieferköpfchens, Schiefer Biss durch.	Voelker (48)	I. 147.	
Hypophysis-Tumor	D. — Schloffer	I. 209.	

Seite

I.

Immunität, Ueber Geschwulst-I. bei Mäusen	Schöne (72)	I. 210.	
	D. — Sticker	I. 214.	
Implantation von frischem Nierengewebe	v. Haberer (71)	I. 210.	
Intraabdominaler Druck, Ueber einige Wirkungen des sogenannten i. Dr.	Reerink (33)	I. 103.	
Invaginationsmethode (Darmausschaltung)	Rindfleisch (52)	I. 157.	
	D. — Wullstein	I. 159.	

K.

Knochenbrüche, Gipshülsenverband zur Behandlung von Kn. spec. der Oberschenkelbrüche	Fink (38)	I. 113.	
	D. — s. Frakturenbehandlung		
Knochenhöhlenfüllung mit Walrathgemisch	Kotzenberg (58)	I. 163.	II. 453.
	D. — Schlichthorst	I. 163.	
Knochensarkom, funktionelles Resultat nach ausgedehnter Resection des distalen Femurendes wegen Sarkom (Krankenvorstellung) . . .	Lampe (47)	I. 146.	
	D. — Riedel	I. 147.	
	D. — Körte	I. 147.	
	D. — Borchard	I. 147.	
Krebs s. Carcinom			

L.

Lähmung, Serratus-, operativ geheilte (Krankendemonstration) . . .	Samter (50)	I. 148.	
Leberresection, Beiträge	Anschütz (56)	I. 160.	II. 522.
	D. — Wullstein	I. 161.	
	D. — Braun	I. 161.	
	D. — Schöne	I. 162.	
	D. — Riedel	I. 162.	
Ligatur der Carotis communis . .	Jordan (11)	I. 29.	II. 83.
	D.—s. Gefässchirurg.		
Lunge, Röntgenbilder der, diagnostischer Werth	Kiessling (VI. Pr.)		
Lungenaktinomykose s. Lungenchirurgie			

		Seite	
Lungenchirurgie:			
Operative Behandlung der Lungenkrankheiten	Friedrich (18)	I. 42.	II. 52.
Die Physiologie des Ueberdruckverfahrens zur Ausschaltung der Pneumothoraxfolgen und die Berechtigung seiner Anwendung beim Menschen	Seidel (19)	I. 42.	
Die chirurgische Behandlung der Lungenaktinomykose	Karewski (20)	I. 51.	II. 541.
Ueber ausgedehnte Lungenoperationen (Krankenvorstellung)	Gluck (21)	I. 52.	II. 261.
Stichverletzung der Lunge. Naht. Heilung (Krankenvorstellung) . .	Mertens (22)	I. 52.	II. 142.
Empyembehandlung (Demonstration eines neuen Aspirators) . . .	Nordmann (23)	I. 52.	
Discussion zur Lungenchirurgie (No. 18—23)	D. — Garrè	I. 58.	
	D. — Lenhartz	I. 60.	
	D. — Küttner	I. 67.	
	D. — Körte	I. 68.	
	D. — Tietze	I. 74.	
	D. — Brauer	I. 75.	
	D. — Brat	I. 77.	
	D. — Sauerbruch	I. 78.	
	D. — Seidel	I. 78.	
	D. — Schlange	I. 80.	
	D. — Perthes	I. 81.	
	D. — Gunkel	I. 82.	
	D. — Friedrich	I. 83.	
	D. — Riedel	I. 83.	
Luxation der Ulna im Radioulnargelenk durch übermässige Supination	Hoffmann (IV. Pr.)		
Luxation, Allmähliches Entstehen einer centralen Hüftgelenks-L . .	Schloffer (46)	I. 145.	II. 584.
	D. — Küster	I. 145.	
	D. — Schloffer	I. 145.	

M.

Magenresection, Complicationen nach	Schmitt (34)	I. 106.	
Magenveränderungen, Experimentelle Untersuchungen über M. als Folge von Thrombose und Embolie im Pfortadergebiet	Payr (57)	I. 163.	II. 636.

		Seite	
Mastdarmstricturen, Behandlung der entzündlichen	Clairmont (79)	I. 231.	
Mastitis chronica	von Saar (74)	I. 219.	
Meckel'sches Divertikel, Demonstration eines Präparates von Hernia duodeno-jejunalis mit M. D. . . .	Borchard (9)	I. 28.	II. 29.
Milz (Wander-) s. Milzchirurgie			
Milzabscess s. Milzchirurgie			
Milzchirurgie, Beiträge zur M. (sequestirende M.-Abscesse, M.-Schuss, Operation der leukämischen Wandermilz) (Krankenvorstellung) . .	Küttner (8)	I. 23.	
	D. — Borchard	I. 28.	
Milzschuss s. Milzchirurgie			

N.

Nadelstichverletzung des rechten Ventrikels und Vorhofes. Naht. Heilung. (Krankendemonstration) . .	Thiemann (4)	I. 12.	II. 254.
	D. — s. Herzchirurgie		
Nagelung, temporäre, Ueber die Fracturenbehandlung durch . . .	Niehans (41)	I. 117.	
	D. — s. Fracturenbehandlung		
Nasenrachentumoren, Die Pharyngotomia suprahyoidea als Voroperation zur Entfernung von N. . .	Hofmann (70)	I. 209.	II. 190.
	D. — Schloffer	I. 209.	
	D. — Kuhn	I. 209.	
Naviculare pedis, Verrenkungsbrüche des Os n. p. und deren Folgen .	Deutschländer (44)	I. 141.	II. 90.
	D. — Lemmen	I. 141.	
	D. — Semeleder	I. 141.	
Nephrolithotomie, Ueber N. bei einer Einnierigen, ein Beitrag zum Vorkommen von Cystinsteinen (Demonstration)	Rosenstein (66)	I. 204.	
Netztorsion	Adler (28)	I. 94.	II. 150.
	D. — Zeller	I. 94.	
	D. — Payr	I. 96.	
Netztorsion, Zwei Präparate von N. .	Tietze (29)	I. 96.	
Nierengewebsimplantation, Versuche frisches Nierengewebe zu implantiren	v. Haberer (71)	I. 210.	

Seite

O.

Oberschenkelbrüche, bes. im oberen und unteren Drittheile, unblutiges Verfahren	Bardenheuer 36 D. — s. Frakturenbehandlung	I. 113.	
Oberschenkelbrüche, blutige Behandlung	König 37 D. — s. Frakturenbehandlung	I. 113.	II. 472.
Oberschenkelbrüche, Gipshülsenverband zur Behandlung von Knochenbrüchen spec. der O.	Finck 38 D. — s. Frakturenbehandlung	I. 113.	
Oberschenkelbrüche, Ein mit Verlängerung geheilter O.	Goecke (43	I. 120.	
Oberschenkelbrüche, Extensionsmethode	Bardenheuer (I. Pr.)		
Oberschenkelbrüche, Bilder von operativ behandelten frischen und älteren O., sowie von Schenkelhalsbrüchen	König (II. Pr.)		
Oberschenkelextension, Geräthe-Improvisation zur O. (nach Bardenheuer)	Kuhn (40) D. — s. Frakturenbehandlung	I. 116.	
Oesophagoskopische Instrumente, Demonstration	Kölliker (25) D. — s. Oesophaguschirurgie	I. 85.	

Oesophaguschirurgie:

Beitrag zur endothorakalen Oesophaguschirurgie	Wendel (24)	I. 85.	II. 292.
Demonstration oesophagoskopischer Instrumente	Kölliker (25)	I. 85.	
Ueber circuläre Narben und Divertikel des Oesophagus	Küster (26)	I. 86.	II. 282.
Operative Behandlung der Erweiterung des Oesophagus (Krankenvorstellung)	Reisinger (27)	I. 86.	

		Seite	
Discussion zur Oesophaguschirurgie (No. 24—27)	D. — v. Hacker	I. 88.	
	D. — Kausch	I. 89.	
	D. — v. Hacker	I. 88.	
	D. — Reisinger	I. 89.	
	D. — Czerny	I. 90.	
	D. — Graff	I. 91.	
	D. — Martin	I. 91.	
	D. — Glücksmann	I. 92.	
	D. — Cahen	I. 93.	
	D. — Henle	I. 93.	
	D. — Wendel	I. 94.	
Operation, Die ideale Operation des arteriellen und des arterio-venösen Aneurysmas (Krankendemonstr.) .	Lexer (5)	I. 19.	II. 215.
Osteoarthritis deformans juvenilis, Fall von	Immelmann (III. Pr.)		
	D. — Borchert		
	D. — Franke		

P.

Pankreascysten, Totalexstirpation von	Goebell (51)	I. 154.	II. 361.
	D. — Braun	I. 154.	
Perubalsam als Wundbehandlungsmittel	Suter (75)	I. 221.	
	D. — Borchard	I. 223.	
	D. — Suter	I. 224.	
Pfortadergebiet, Experimentelle Untersuchungen über Magenveränderungen als Folge von Thrombose und Embolie im	Payr (57)	I. 163.	II. 636.
Pharyngotomia suprahyoidea als Voroperation zur Entfernung von Nasenrachentumoren	Hofmann (70)	I. 209.	II. 190.
	D. — Schloffer	I. 209.	
	D. — Kuhn	I. 209.	
Plattfussbehandlung	Semeleder (45)	I. 142.	
Pneumothorax, Die Physiologie des Ueberdruckverfahrens zur Ausschaltung der Pn.-Folgen	Seidel (19)	I. 42.	
	D.—s. Lungenchir.		
Polyposis intestini mit multipler Carcinombildung (Demonstration) .	Döring (15)	I. 33.	
Postoperative Darmstörungen, Entstehung und Behandlung . . .	Heile (35)	I. 108.	

			Seite
Prostataexstirpation	Kümmell (60)	I. 168.	II. 1.
Prostatektomie, Beiträge zur, Modification der Sectio alta	Wullstein (61)	I. 168.	
	D. — Gunkel	I. 168.	
	D. — Schlesinger	I. 169.	
	D. — Völker	I. 171.	
	D. — Goebell	I. 173.	
	D. — Reerink	I. 175.	
	D. — Rosenstein	I. 176.	
	D. — v. Rydygier	I. 177.	
	D. — de Quervain	I. 180.	
	D. — Rumpel	I. 181.	
	D. — Freudenberg	I. 182.	
	D — Pendl	I. 185.	
	D. — Israel	I. 186.	
	D. — Payr	I. 188.	
	D. — Schultheis	I. 188.	
	D. — Helferich	I. 190.	
	D. — Rovsing	I. 192.	
	D. — Kapsammer	I. 194.	
	D. — Riedel	I. 194.	
	D. — Kümmell	I. 195.	
Prothesen, Immediat-Pr. nach Unterkieferresection	Ranzi (49)	I. 148.	
	D. — Riedel	I. 148.	
Pseudorecidive nach Gallensteinoperationen, Zur Aetiologie der . .	Ehrhardt (53)	I. 160.	II. 496.

R.

Resection, ausgedehnte, des distalen Femurendes wegen Sarkom, functionelles Resultat (Krankenvorstellung)	Lampe (47)	I. 146.	
	D. — Riedel	I. 147.	
	D. — Körte	I. 147.	
	D. — Borchard	I. 147.	
Rückenmarksheterotopie, traumatische	Jenckel (69)	I. 208.	II. 163.
Rückenmarkslähmungen, Zur Kenntniss der	Krause (68)	I. 208.	II. 598.

S.

Sanduhrmagen, Neue Operation des ulcerösen S. (Krankenvorstellung)	Bakes (31)	I. 98.	

		Seite	
Sanduhrmagen, Präparat von S. und Gastroenterostomie	Kausch (32)	I. 100.	
Discussion zu No. 31 und 32 .	D. — Wullstein	I. 101.	
	D. — Schmitt	I. 103.	
Sarkom, Functionelles Resultat nach ausgedehnter Resection des distalen Femurendes wegen S. (Krankenvorstellung)	Lampe (47)	I. 146.	
	D. — Riedel	I. 147.	
	D. — Körte	I. 147.	
	D. — Borchard	I. 147.	
Schenkelhalsbrüche und operativ behandelte frische und ältere Oberschenkelbrüche	König (II. Pr.)		
Schrumpfblase und ihre Behandlung	Kausch (63)	I. 197.	II. 101.
	D. — s. Blasenchirurgie		
Schussverletzungen, Bleivergiftung durch Geschosse nach	Braatz (77)	I. 227.	
Sehnenscheidenanatomie, Zur Kenntniss der normalen S. und der Tendinitis crepitans	Küttner, zu Protokoll, Anhang	I. 232.	
Serratuslähmung, operativ geheilte (Krankendemonstration) . . .	Samter (50)	I. 148.	
S. romanum, die arterielle Gefässversorgung des S. r. in ihrer Bedeutung für die operative Verlagerung dess.	Manasse (10)	I. 28.	II. 460.
Stereokystoskopie und Stereokystophothographie (Demonstration) . .	Jacoby (64)	I. 197.	
	D. — s. Blasenchirurgie		
Stichverletzung der Lunge. Naht. Heilung (Krankendemonstration) .	Mertens (22)	I. 52.	II. 142.
	D. — s. Lungenchirurgie		

T.

Tendinitis crepitans, Zur Kenntniss der normalen Sehnenscheidenanatomie und der T. cr. . . .	Küttner, zu Protokoll, Anhang	I. 232.	

		Seite	
Termin des Congresses, Besprechung	König	I. 207.	
	Franke	I. 207.	
	Madelung	I. 208.	
	Böters	I. 208.	
	v. Eiselsberg	I. 208.	
	Riedel	I. 208.	
Tetanus, Behandlung dess. auf Grund klinischer und experimenteller Studien	Bockenheimer (59)	I. 164.	
Thrombose, Experimentelle Untersuchungen über Magenveränderungen als Folge von Thrombose und Embolie im Pfortadergebiet . . .	Payr (57)	I. 163.	II. 636.
Transplantation von Organen mittelst Gefässnaht	Stich (13)	I. 30.	II. 234.
	D. — s. Gefässchirurgie		
Tuberculöse Darmstricturen, Entstehung	Busse (14)	I. 33.	II. 692.
U.			
Ueberdruckverfahren, Physiologie dess. zur Ausschaltung der Pneumothoraxfolgen	Seidel (19)	I. 42.	
	D. — s. Lungenchirurgie		
Ulna, Luxation ders. im Radioulnargelenk durch übermässige Supination	Hoffmann (IV. Pr.)		
Unterdruckverfahren bei der Herzchirurgie	Sauerbruch (2)	I. 11.	II. 245.
	D. — s. Herzchirurgie		
Unterkieferköpfchen-Hyperostose, Schiefer Biss durch	Voelker (48)	I. 147.	
Unterkieferresection, Immediatprothesen nach	Ranzi (49)	I. 148.	
	D. — Riedel	I. 148.	
Ureterostomia lumbalis, Totalexstirpation der Harnblase mit doppelseitiger U. l.	Rovsing (62)	I. 197.	II. 44.
	D. — s. Blasenchirurgie		
V.			
Vena cava inferior, traumatische Zerreissung (Präparatdemonstration) .	Lauenstein (12)	I. 29.	

			Seite
Ventrikel, Nadelstichverletzung des rechten V. und Vorhofes. Naht. Heilung (Krankendemonstration) .	Thiemann (4) D. — s. Herzchirurgie	I. 12.	II. 254.
Verdauungskanal, Röntgenbilder des	Goldammer (V. Pr.)		
Verlagerung, Die arterielle Gefässversorgung des S. romanum in ihrer Bedeutung für die operative V. dess.	Manasse (10)	I. 28.	II. 460.
Verrenkungsbrüche des Os naviculare pedis und deren Folgen . . .	Deutschländer (44) D. — Lemmen	I. 141. I. 141.	II. 90.
Vorhof, Nadelstichverletzung des rechten Ventrikels und V. Naht. Heilung (Krankendemonstration) . .	Thiemann (4) D. — s. Herzchirurgie	I. 12.	II. 254.

W.

Walrathgemisch, Füllung der Knochenhöhlen mit	Kotzenberg (58) D. — Schlichhorst	I. 163. I. 163.	II. 453.
Wandermilz, Operation der leukämischen	Küttner (8) D. — Borchard	I. 23. I. 28.	
Wundbehandlung, Perubalsam bei W.	Suter (75) D. — Borchard D. — Suter	I. 221. I. 223. I. 224.	

Z.

Zerreissung, traumatische, der Vena cava inferior (Präparatdemonstr.) .	Lauenstein (12)	I. 29.	

C.

Einladungs-Rundschreiben.

zum

Sechsunddreissigsten Congress

der

Deutschen Gesellschaft für Chirurgie. 1907.

Der 36. Congress der Deutschen Gesellschaft für Chirurgie findet vom vom 3. bis 6. April 1907 in Berlin im Langenbeckhause statt.

Von einem Begrüssungs-Abend ist wegen geringer Betheiligung in den Vorjahren Abstand genommen. Die Herren Mitglieder können im Bureau des Herrn Melzer (Berlin N., Langenbeckhaus, Ziegelstrasse 10/11) am Dienstag, den 2. April, Nachmittags von 4—9 Uhr, sowie Mittwoch, den 3. April, Vormittags von 8—10, die gedruckte Tagesordnung, sowie die Mitgliedskarten gegen Erlegung des Jahresbeitrages in Empfang nehmen. Die Mitgliedskarten müssen beim Betreten des Sitzungssaales vorgezeigt werden; es liegt im Interesse der Herren Collegen, sich rechtzeitig damit zu versehen, da am Morgen vor der Sitzung der Andrang ein sehr grosser zu sein pflegt. Gegen Einsendung des Jahresbeitrages pro 1906 an Herrn Melzer bis zum 20. März werden Mitgliedskarten von diesem per Post zugesandt.

Die Mitglieder des Ausschusses werden zu einer am Dienstag, den 2. April, Vormittags $10^1/_2$ Uhr, im Langenbeckhause abzuhaltenden Sitzung noch besonders eingeladen werden.

Die Eröffnung des Congresses erfolgt am Mittwoch, den 3. April, Vormittags 10 Uhr, im Langenbeckhause. Während der Dauer des Congresses werden daselbst Morgensitzungen von 9—$12^1/_2$ Uhr und Nachmittagssitzungen von 2—4 Uhr abgehalten werden.

Die Vormittagssitzung am Mittwoch, den 3. April, sowie die Nachmittagssitzung am Freitag, den 5. April, sind zugleich Sitzungen der Generalversammlung. In der ersteren findet nach § 16 der Statuten die Berichterstattung statt über die Thätigkeit der Gesellschaft im abgelaufenen Geschäftsjahre, über die Finanzlage der Gesellschaft, sowie die Neuwahl bezw. Ergänzung des Ausschusses. In der zweiten Generalversammlung am Freitag, den 5. April, Nachmittags 2—4 Uhr, erfolgt die Wahl des ersten Vorsitzenden für 1908, ferner wird der Herr Kassenführer den ausführlichen Finanzbericht erstatten und darnach die Entlastung beantragt werden.

Die im Vorjahre zuerst durchgeführte und bewährte neue Geschäftsordnung wird auch auf dem diesjährigen Congresse zur Anwendung kommen. Bei der grossen Zahl unserer Mitglieder ist es nothwendig, eine gewisse Beschränkung des Materials eintreten zu lassen, damit eine der Hauptaufgaben unserer Vereinigung, der freie Meinungsaustausch über wichtige Fragen, nicht zu kurz kommt. Die Herren Mitglieder werden ersucht, diesem Gesichtspunkte Rechnung zu tragen und sich genau an die festgesetzten Bestimmungen zu halten, welche unten folgen.

Die Ankündigungen von Vorträgen und Demonstrationen bitte ich bis zum 3. März d. J. an meine Adresse gelangen zu lassen mit einer kurzen Inhaltsangabe (§ 2 der G.-O.) und der genauen Bezeichnung, ob Vortrag oder Demonstration beabsichtigt wird (§ 5 der G.-O.). Später einlaufende Ankündigungen können nur nach Maassgabe der noch verfügbaren Zeit auf die Tagesordnung gesetzt werden.

Von auswärts kommende Kranke können in der Kgl. chirur. Univers.-Klinik (Berlin N., Ziegelstr. 5—9) Aufnahme finden. Präparate, Apparate, Instrumente u. s. w. sind mit Angabe ihrer Bestimmung an Herrn Melzer (Berlin N., Langenbeckhaus, Ziegelstrasse 10—11) zu senden. Derselbe ist auch ermächtigt, Beiträge zum Besten des Langenbeckhauses, Zuwendungen für die Bibliothek, sowie die Jahresbeiträge der Mitglieder entgegenzunehmen (s. oben). Zur Vermeidung von Irrthümern wird um Aufbewahrung der Quittungen ersucht.

Eine Ausstellung von Instrumenten, Apparaten und Gebrauchsgegenständen zur Krankenpflege ist nach Maassgabe des verfügbaren Raumes und der erfolgenden Anmeldungen in Aussicht genommen (Anmeldungen an die Hauscommission des Langenbeckhauses zu Händen des Herrn Melzer).

Ein Demonstrationsabend für Röntgenbilder ist in Aussicht genommen.

Das gemeinsame Mittagsmahl wird am Donnerstag, den 4. April, Nachmittags $5\frac{1}{2}$ Uhr, im Savoy-Hôtel (Friedrichstr. 103) stattfinden. Für die Theilnehmer wird ein Bogen zur Einzeichnung bei Herrn Melzer am Dienstag, den 2. April, und Mittwoch, den 3. April, ausliegen.

Anmeldungen zur Aufnahme neuer Mitglieder bitte ich an den I. Schriftführer Herrn Körte (Berlin W. 62, Kurfürsten-Strasse 114) einzusenden. Die Anmeldung muss die genaue Adresse des Vorgeschlagenen (Name, Titel, Wohnort) enthalten und muss mit der eigenhändigen Unterschrift von drei Mitgliedern der Gesellschaft versehen sein. Formulare zu diesem Zweck können von Herrn Melzer bezogen werden. Die Aufnahme neuer Mitglieder findet in der Ausschusssitzung am Dienstag, den 2. April, Vormittags, sowie während der Congresstage nach Bedürfniss statt. Die am Dienstag aufgenommenen neuen Mitglieder können ihre Mitgliedskarten am Dienstag Nachmittags von 4—9 Uhr, oder am Mittwoch Vormittags von 8 Uhr an, bei Herrn Melzer gegen Erlegung des Jahresbeitrages in Empfang nehmen.

Es sind zur Besprechung auf dem diesjährigen Congresse folgende Themata vorgemerkt:

1. Die Chirurgie des Herzens resp. des Herzbeutels (Herr Rehn).
2. Die operative Behandlung der Lungenkrankheiten (Herr Friedrich).

3. Die Exstirpation der Prostata (Herr Kümmell).

4. Oberschenkelbrüche besonders am oberen und unteren Dritttheile (die Herren Bardenheuer und König).

Es wird etwa 14 Tage vor dem Congress eine Uebersicht über die bis dahin eingelaufenen Ankündigungen von Vorträgen versandt werden.

Die Bestimmungen der Geschäfts-Ordnung, sowie die über die Herausgabe der Verhandlungen sind zur gefälligen Einsicht beigefügt.

Jena, 20. Januar 1907.

B. Riedel,
Vorsitzender für das Jahr 1907.

XXXVI. Congress

der

Deutschen Gesellschaft für Chirurgie

3. bis 6. April 1907.

II. Rundschreiben an die Mitglieder.

Nach § 3 der Geschäftsordnung vom 5. Januar 1905 sollen nicht mehr als 70 Vorträge und Demonstrationen auf die Tagesordnung gesetzt werden; angemeldet sind genau 100.

Dazu kommen die fünf einleitenden Vorträge über die vier Hauptthemata des Congresses. Diejenigen Herren, die sich der Mühe unterzogen haben, das Material für diese Vorträge zu sammeln, dürften meiner Ansicht nach etwas mehr als 15 Minuten Zeit für ihre Ausführungen beanspruchen können. Dadurch wird selbstverständlich die Zeit für die 100 anderweitigen Vorträge und Demonstrationen entsprechend verkürzt.

Es wird sich aber doch vielleicht das gesammte Material erledigen lassen, wenn

1. die Vorträge sämtlich frei gehalten, keine Ausnahmen zugelassen werden (§ 6),
2. diejenigen Herren, welche über Experimente an Thieren berichten, lediglich die Schlussfolgerungen aus ihren Arbeiten in einem ganz kurzen Referate mittheilen,
3. „neue Erfahrungen“ über schon publicirte Materien nur mit wenigen Worten berührt werden.

Längere, wohl ausgearbeitete, mit Litteratur versehene Reden können nicht gehalten, wohl aber später gedruckt werden. Wenn jeder Redner sich bemüht, den hauptsächlichsten Inhalt seines Vortrages in kurzen Worten zusammenzufassen, so kann unbehaglicher „Galopp-Rhythmus“ auf dem Congress sicherlich vermieden werden. Es wird mein eifrigstes Bestreben sein, von Anfang an für rasche Erledigung des Programms zu sorgen; erst im Verlaufe des Congresses wird man übersehen können, ob die mit einem * bezeichneten „Reserven“ zur Verabschiedung kommen können.

Die Herren, deren Vorträge ich in Reserve gesetzt habe, mögen mir das nicht übel nehmen; es sind Fehler meinerseits bei der Beurtheilung der Vorträge unvermeidlich, aber ich bin an die Geschäftsordnung gebunden; sie gestattet statt 105 eben nur 70 Vorträge.

Für Demonstrationen von Kranken und von Apparaten ist ein neues hohes Podium eingerichtet worden; dasselbe gewährt auch den ferner sitzenden Herren die Möglichkeit, event. mit Gläsern das gut sehen zu können, was demonstrirt wird; die vorne Sitzenden werden gebeten, nicht oder nur wenig aufzustehen.

Diejenigen Herren, welche wichtige Demonstrationen und Krankenvorstellungen (besonders von auswärtigen Kranken) bringen wollen, werden nach Möglichkeit eingeschoben werden unter der Bedingung, dass sie sich streng an die geschäftsordnungsmässigen fünf Minuten für solche Zwecke halten.

Die aufgestellte Tagesordnung ist als eine vorläufige, event. noch änderungsfähige anzusehen. Sollten noch besondere Wünsche geäussert werden, so ist deren Erfüllung event. möglich. Die Mitgliedskarten, welche beim Eintritt in den Sitzungssaal vorgezeigt werden müssen, können vom Sonntag, den 31. März, ab, die definitive Tagesordnung vom Dienstag, den 2. April, Nachmittags 4 Uhr, im Bureau des Herrn Melzer im Langenbeckhause in Empfang genommen werden.

Vom Sonnabend, den 30. März, Abends an, bin ich in Berlin (Hôtel Berliner Hof, Neustädtische Kirchstrasse) zu etwaigen Besprechungen bereit.

Jena, den 12. März 1907.

B. Riedel,
Vorsitzender für das Jahr 1907.

Statuten

der

Deutschen Gesellschaft für Chirurgie.

Name, Zweck und Sitz der Gesellschaft.

§ 1. Die Deutsche Gesellschaft für Chirurgie hat den Zweck, bei dem stets wachsenden Umfange der Wissenschaft, die chirurgischen Arbeitskräfte zu einigen, durch persönlichen Verkehr den Austausch der Ideen zu erleichtern und gemeinsame Arbeiten zu fördern.

Sie hat ihren Sitz in Berlin.

Zur Erreichung dieses Zweckes veranstaltet die Gesellschaft alljährlich regelmässig im Monat April einen Congress in Berlin. Tag und Ort des Congresses sowie die Zahl der Sitzungstage bestimmt der Vorsitzende der Gesellschaft.

Vermögen der Gesellschaft.

§ 2. Das Vermögen der Gesellschaft setzt sich zusammen:

1) aus einem Capital- und Baarvermögen*).
2) aus den Jahresbeiträgen und aus Zuwendungen, welche der Gesellschaft von Mitgliedern oder von Dritten gemacht werden.

Mitglieder und Organe der Gesellschaft.

§ 3. Die Gesellschaft besteht aus Mitgliedern und aus Ehrenmitgliedern.

Ihre Organe sind: Das Bureau, der Ausschuss und die Generalversammlung.

Mitglieder.

§ 4. Mitglied der Gesellschaft kann Jeder werden, der sich mit Chirurgie beschäftigt.

Wer in die Gesellschaft als Mitglied aufgenommen werden will, muss dazu von drei Mitgliedern der Gesellschaft schriftlich vorgeschlagen werden. Ueber die Aufnahme entscheidet der Ausschuss.

Ehrenmitglieder.

§ 5. Hervorragende Chirurgen können zu Ehrenmitgliedern der Gesellschaft ernannt werden. Indessen soll deren Zahl 12 nicht übersteigen.

Die Ernennung von Ehrenmitgliedern erfolgt auf einstimmigen, in einer Sitzung der Generalversammlung einzubringenden Vorschlag des Ausschusses durch die Generalversammlung. Die Abstimmung ist eine schriftliche, mittelst Stimmzettel und findet in der nächstfolgenden Sitzung der Generalversammlung statt. Zur Ernennung von Ehrenmitgliedern bedarf es einer Mehrheit von $^2/_3$ der anwesenden, in der Präsenzliste eingetragenen Mitglieder. Abwesende können an der Abstimmung nicht Theil nehmen.

*) S. General-Versammlung Freitag, 5. April, Nachmittags-Sitzung Kassenbericht. I. S. 154.

Beiträge der Mitglieder.

§ 6. Jedes Mitglied zahlt einen Jahresbeitrag von 20 Mark. Die Zahlung hat in der ersten Hälfte des Jahres zu geschehen.

Das Geschäftsjahr ist das Kalenderjahr.

Ein erst in der zweiten Hälfte des Jahres aufgenommenes Mitglied hat den vollen Jahresbeitrag zu entrichten.

Durch einmalige Zahlung des fünfzehnfachen Jahresbeitrages von 300 Mk. wird die lebenslängliche Mitgliedschaft erworben*).

Eine Veränderung der Jahresbeiträge erfolgt durch Beschluss der Generalversammlung, doch bedarf eine Herabsetzung derselben der Zustimmung der Staatsaufsichtsbehörde.

Ehrenmitglieder zahlen keine Beiträge.

Ein Mitglied, welches trotz zweimaliger Mahnung des Kassenführers mit seinem Beitrage länger als ein Jahr im Rückstande bleibt, gilt als ausgeschieden und wird in der Liste gestrichen. Der Wiedereintritt in die Gesellschaft kann ohne Weiteres erfolgen, sobald der oder die noch rückständigen Beiträge nachgezahlt worden sind.

Ein Mitglied, welches zum Verlust der bürgerlichen Ehrenrechte rechtskräftig verurtheilt ist, verliert ohne Weiteres die Mitgliedschaft.

Gäste.

§ 7. Nichtmitglieder können zum Besuche der Jahresversammlungen der Gesellschaft (Congresse) von Mitgliedern als Gäste eingeführt werden, dürfen jedoch nur mit Genehmigung des Vorsitzenden Vorträge halten und an den Verhandlungen sich betheiligen.

Ausschuss und Bureau.

§ 8. Der Ausschuss der Gesellschaft besteht aus:

1. einem Vorsitzenden,
2. einem stellvertretenden Vorsitzenden,
3. zwei Schriftführern,
4. einem Kassenführer,
5. sämmtlichen früheren Vorsitzenden,
6. und vier anderen Mitgliedern.

Die unter 1. bis 4. genannten Mitglieder des Ausschusses bilden das Bureau der Gesellschaft und des Congresses.

§ 9. Die Wahl der Ausschuss-Mitglieder erfolgt in der Generalversammlung der Gesellschaft, nach Massgabe der folgenden Bestimmungen:

1. Die Wahl des Vorsitzenden erfolgt alljährlich am vorletzten Sitzungstage des Congresses für die Dauer des nächstfolgenden Kalenderjahres durch absolute Stimmenmehrheit der Abstimmenden. Sie muss stets durch Stimmzettel in einem besonderen Wahlgange erfolgen.

Mitglieder der Gesellschaft, welche verhindert sind, an der Generalversammlung Theil zu nehmen, sind berechtigt, sich an dieser Wahl durch Ein-

*) Beschluss der General-Versammlung v. 6. April 1904. S. Th. I. d. Verhdl.

sendung ihrer Stimmzettel an den ständigen Schriftführer (siehe III.) zu betheiligen, müssen jedoch in diesem Falle die eingesandten Stimmzettel mit ihrer Unterschrift versehen, während die Wahl für die anwesenden Mitglieder eine geheime ist.

Wird die absolute Stimmenmehrheit in dem ersten Wahlgange nicht erreicht, so findet eine Stichwahl zwischen denjenigen beiden Mitgliedern statt, welche die meisten Stimmen erhalten haben.

Bei Stimmengleichheit entscheidet das durch den Vorsitzenden zu ziehende Loos.

II. Der stellvertretende Vorsitzende, der zweite Schriftführer und die vier anderen Mitglieder des Ausschusses werden alljährlich am ersten Sitzungstage des Congresses für die Zeit bis zur nächstjährigen ordentlichen Generalversammlung durch einfache Stimmenmehrheit der Abstimmenden gewählt. Die Abstimmung erfolgt entweder durch Stimmzettel oder durch widerspruchslose Zustimmung.

Bei Stimmengleichheit entscheidet das durch den Vorsitzenden zu ziehende Loos.

III. Der erste Schriftführer und der Kassenführer sind ständige Mitglieder des Ausschusses und des Bureaus in dem Sinne, dass nach ihrer in der ordentlichen Generalversammlung durch einfache Stimmenmehrheit erfolgten Wahl ihre Amtsdauer eine zeitlich unbegrenzte ist.

Zur Zeit ist erster Schriftführer der Gesellschaft der Prof. Dr. W. Körte und Kassenführer der Generaloberarzt und Prof. Dr. A. Köhler.

Die ausgeschiedenen Ausschuss-Mitglieder sind sofort wieder wählbar.

§ 10. Der Ausschuss regelt seine innere Thätigkeit und die Amtsthätigkeit seiner Mitglieder selbst. Er leitet die gesammten Angelegenheiten der Gesellschaft, insoweit dieselben nicht ausdrücklich dem Vorsitzenden, dem Bureau oder der Generalversammlung zugewiesen sind.

Er ist beschlussfähig, sobald mindestens fünf Mitglieder, einschliesslich des Vorsitzenden oder dessen Stellvertreters, anwesend sind. Die Einladungen erfolgen schriftlich, bezw. durch gedruckte oder sonstwie mechanisch vervielfältigte Zusendungen durch den Vorsitzenden oder in dessen Auftrage durch den ständigen Schriftführer, oder mündlich in einer Sitzung.

Ist eine mündliche Verhandlung und Beschlussfassung des Ausschusses nicht möglich, weil derselbe nicht versammelt ist, so erfolgt die Abstimmung schriftlich durch Umlauf. In diesem Falle sind die sämmtlichen im Amte befindlichen Ausschuss-Mitglieder vom Vorsitzenden um schriftliche Abgabe ihrer Stimme zu ersuchen.

Bei der Abstimmung entscheidet Stimmenmehrheit. Im Falle der Stimmengleichheit giebt die Stimme des Vorsitzenden eventuell dessen Stellvertreters den Ausschlag.

§ 11. Das Bureau führt die laufenden Geschäfte der Gesellschaft und vertritt sie nach Aussen in allen gerichtlichen und aussergerichtlichen Angelegenheiten, insbesondere auch in denjenigen Fällen, in welchen die Gesetze

sonst eine Specialvollmacht erfordern. Dasselbe verwaltet das Vermögen der Gesellschaft nach den Grundsätzen der Vormundschafts-Ordnung, unter Aufsicht des Ausschusses und der Generalversammlung.

§ 12. Der Vorsitzende, oder im Falle seiner Verhinderung der stellvertretende Vorsitzende, führt in allen Sitzungen des Ausschusses, des Bureaus und der Generalversammlung des Congresses den Vorsitz.

Die Einziehung der Mitglieder-Beiträge erfolgt durch den Kassenführer.

§ 13. Scheidet ein Mitglied des Ausschusses im Laufe seiner Amtsperiode aus irgend einem Grunde aus, so ergänzt der Vorsitzende bis zur nächsten ordentlichen Generalversammlung den Ausschuss durch Zuwahl aus der Zahl der Mitglieder der Gesellschaft.

§ 14. Die Beglaubigung der Mitglieder des Ausschusses bezw. des Bureaus wird durch ein von dem Königlichen Polizei-Präsidenten von Berlin auf Grund der Wahlverhandlungen auszustellendes Zeugniss geführt.

§ 15. Der Ausschuss hat alljährlich der Generalversammlung einen Geschäftsbericht über das abgelaufene Geschäftsjahr zu erstatten und die Verwaltungsrechnung zu legen. Die Generalversammlung beauftragt zwei Mitglieder mit der Prüfung derselben und ertheilt demnächst dem Ausschuss, nach Erledigung etwaiger Anstände, Entlastung.

§ 16. Alljährlich, regelmässig im Monat April, gleichzeitig mit dem von der Gesellschaft veranstalteten Congresse (§ 1), findet in Berlin die ordentliche Generalversammlung an dem vom Vorsitzenden bei der Einladung anzugebenden Orte statt.

Die Einladungen hierzu erfolgen mindestens vier Wochen vorher schriftlich bezw. durch gedruckte oder sonstwie mechanisch vervielfältigte Zusendungen, unter Angabe der Tagesordnung für die erste Sitzung der Generalversammlung, welche am ersten Sitzungstage des Congresses stattfindet. In dieser Sitzung hat gemäss § 15 der Ausschuss durch den Vorsitzenden Bericht über die Thätigkeit der Gesellschaft im abgelaufenen Geschäftsjahre, sowie über die finanzielle Lage der Gesellschaft zu erstatten und beantragt die im § 15 erwähnte Entlastung.

Sodann finden die Wahlen des Ausschusses, mit Ausnahme des Vorsitzenden und der zwei ständigen Mitglieder des Ausschusses statt, nöthigenfalls auch die der beiden letzteren.

Endlich erfolgt am vorletzten Sitzungstage des Congresses gemäss § 6 die Wahl des Vorsitzenden für die Dauer des nächstfolgenden Kalenderjahres.

Die Generalversammlung hat ferner zu beschliessen über

1. die Veränderung der Beiträge der Mitglieder (§ 6),
2. den Erwerb von Grundstücken für die Gesellschaft, deren Veräusserung und Belastung.
3. die Abänderung der Statuten,
4. die Auflösung der Gesellschaft.

Stimmberechtigt in der Generalversammlung sind, ausser den Mitgliedern, auch die Ehrenmitglieder.

Soweit die Statuten nichts Anderes bestimmen, fasst die Generalversammlung ihre Beschlüsse durch einfache Stimmenmehrheit der Abstimmenden. Bei Stimmengleichheit entscheidet die Stimme des Vorsitzenden, eventuell dessen Stellvertreters.

§ 17. Ueber Abänderungen der Statuten kann die Generalversammlung nur beschliessen, wenn die Abänderungsanträge den Mitgliedern bei der Einladung zur Generalversammlung mitgetheilt worden sind.

Abänderungen der Statuten, welche den Sitz, die äussere Vertretung oder den Zweck der Gesellschaft betreffen, bedürfen der landesherrlichen Genehmigung, alle übrigen der Genehmigung des Oberpräsidenten von Berlin.

§ 18. Im Falle der Auflösung der Gesellschaft hat die Generalversammlung, welche diese Auflösung beschliesst, zugleich Verfügung über die Ausführung der Auflösung und über die Verwendung des Vermögens der Gesellschaft zu treffen.

Der Beschluss über die Auflösung der Gesellschaft und über deren Ausführung sowie über die Verwendung des Vermögens bedarf der landesherrlichen Genehmigung.

Berlin, den 24. April 1889.

Der Vorstand der Deutschen Gesellschaft für Chirurgie.

(Unterschriften.)

Geschäftsordnung

nach Beschluss des Ausschusses vom 5. Januar 1905.

---

§ 1. Der Vorsitzende setzt die Tagesordnung fest und bestimmt die Zahl und Reihenfolge der Vorträge und Demonstrationen.

§ 2. Die Themata der anzumeldenden Vorträge und Demonstrationen sind dem Vorsitzenden mit kurzer (leserlicher) Inhaltsangabe bis 6 Wochen vor dem Congress einzureichen.

§ 3. Der Vorsitzende stellt in der Regel nicht mehr als 70 Vorträge und Demonstrationen auf die Tagesordnung. Ein Ueberschreiten dieser Zahl ist seinem Ermessen anheimgestellt.

§ 4. Vorträge, deren Inhalt bereits veröffentlicht ist, können nur in Form eines knappen Auszuges oder einer kurzen Demonstration zugelassen werden.

§ 5. Die Vorträge dürfen bis zu 15 Minuten, die Demonstrationen bis zu 5 Minuten dauern. Der Vorsitzende hat das Recht, die Zeit um höchstens 10 Minuten zu verlängern.

§ 6. Die Vorträge werden frei gehalten. Der Vorsitzende kann auf vorherigen Antrag des Vortragenden Ausnahmen von dieser Regel zulassen.

§ 7. Die Reden in der Discussion dürfen 5 Minuten, oder auf Zulassung des Vorsitzenden einige Minuten länger dauern.

Bestimmungen
über die
Herausgabe der Verhandlungen.

Der Ausschuss der Deutschen Gesellschaft für Chirurgie hat am 8. Januar 1903 über die Herausgabe der Verhandlungen der Gesellschaft Folgendes beschlossen.

Die gedruckten Verhandlungen sollen eine getreue Wiedergabe des auf dem Congresse Vorgetragenen bringen, und die Gesellschaft hat ein Recht darauf, zu verlangen, dass alles auf dem Congresse Gesprochene in den Verhandlungen erscheint.

Die Herren Vortragenden können entweder die Rede stenographiren lassen — oder ihren Vortrag selbst zu Protokoll geben. Der anwesende Stenograph erkundigt sich bei jedem Redner danach, ob mitstenographirt werden soll oder nicht.

Wer es vorzieht, seinen Vortrag selbst zu Protokoll zu geben, ist verpflichtet, das Manuscript entweder sogleich oder bis spätestens 4 Wochen nach dem Congress an den ersten Schriftführer (d. z. Dr. W. Körte, Berlin W. 62, Kurfürsten-Strasse 114) einzusenden.

Die Vorträge werden in der Regel in den „Verhandlungen der Deutschen Gesellschaft für Chirurgie" veröffentlicht, und zwar die „grösseren Vorträge und Abhandlungen" in Theil II der Verhandlungen und gleichzeitig in Langenbeck's Archiv für klin. Chir., dessen Herausgeber (A. Hirschwald) die Verhandlungen der Gesellschaft umsonst druckt. Die Bestimmung darüber, welche Vorträge in Theil I der Verhandlungen, und welche in Theil II (letztere gleichzeitig in Langenbeck's Archiv) erscheinen, steht dem ersten Schriftführer zu, welcher die Herausgabe der Verhandlungen besorgt.

Von den kleineren Mittheilungen, Demonstrationen und Reden in der Discussion (Theil I der Verhandlungen) kann die Verlagshandlung Separatabdrücke nicht geben. Auch können von den Mittheilungen in Theil I Correcturen an die Herren Autoren nicht versandt werden. Letztere werden daher um recht deutliche Schrift ersucht.

Diejenigen Redner, welche ausnahmsweise ihre Vorträge anderweitig zu publiciren wünschen, sind verpflichtet, dem Schriftführer binnen 4 Wochen einen das Wesentliche des Congressvortrages enthaltenden Auszug zu übersenden für Theil I der Verhandlungen. Der Ort der ausführlichen Publication ist darin genau anzugeben.

Die Reden in der Discussion werden ausnahmslos stenographirt. Das Stenogramm wird den Rednern nach dem Congress zugesandt mit dem Ersuchen um eventuelle Correctur und umgehende Rücksendung an den Schriftführer.

Die gedruckten Verhandlungen werden allen Mitgliedern zugesandt. Zu diesem Zwecke ist es nothwendig, bei der Aufnahme neuer Mitglieder die genaue Adresse anzugeben und späterhin jede Veränderung der Stellung und des Wohnortes (Strasse) der Mitglieder dem ersten Schriftführer anzuzeigen.

Bestimmungen

über die

Verwaltung des Vermögens der Deutschen Gesellschaft für Chirurgie.

1. Das gesammte Capitalvermögen der Gesellschaft wird in Werthpapieren der Consol. Preuss. Staatsanleihe oder der Consol. Deutschen Reichsanleihe angelegt.
2. Die Werthpapiere werden bei der Reichshauptbank in Berlin von dem Kassenführer und einem anderen von dem Bureau dazu ermächtigten Mitgliede des Ausschusses gemeinsam auf ihre beiden Namen niedergelegt*). Die Nummern der Depotscheine werden von dem Kassenführer auf einem besonderen Blatt des Kassenbuches übersichtlich verzeichnet.
3. Die Depotscheine werden von dem Vorsitzenden der Gesellschaft in einem mit der Aufschrift: „Eigenthum der Deutschen Gesellschaft für Chirurgie" versehenen Couvert aufbewahrt und dürfen ausser im Falle des Todes eines der beiden Niederleger (s. u.) nur auf gemeinsamen mündlichen oder schriftlichen Antrag der beiden Niederleger herausgegeben werden. Bei dem Jahreswechsel stellt der Vorsitzende des abgelaufenen Jahres die Depotscheine seinem Amtsnachfolger zu.
4. Stirbt der Vorsitzende, so hat der stellvertretende Vorsitzende die Depotscheine von den Erben zu extrahiren und in Verwahrung zu nehmen.
5. Stirbt einer der beiden Niederleger, so hat der Vorsitzende unverzüglich dafür zu sorgen, dass ein anderes Mitglied des Ausschusses an seine Stelle tritt. Zum Zwecke der Umschreibung liefert er die Depotscheine an den am Leben gebliebenen Niederleger aus, dieser quittirt auf den Depotscheinen**), lässt sich die Werthpapiere auf der Reichshauptbank herausgeben und deponirt sie sofort wieder gemeinsam mit dem neu hinzugetretenen Ausschussmitglied auf ihre beiden Namen (bezw. lässt das Depot auf die beiden Namen umschreiben), worauf der Vorsitzende die neuen Depotscheine zur Aufbewahrung in Empfang nimmt.
6. Vorstehende Bestimmungen sind in je einem Druckexemplar sämmtlichen Mitgliedern des Ausschusses nach ihrer Wahl in den Ausschuss einzuhändigen. Ein Exemplar wird in das Kassenbuch eingeheftet.

Berlin, den 29. Januar 1899.

Das Bureau der Deutschen Gesellschaft für Chirurgie.

7. Nachtrag. Beschluss vom 16. December 1906: Der Kassenführer ist berechtigt, bis zu 15000 Mark als Contocurrent bei der Deutschen Bank zu deponiren.

Der Ausschuss der Deutschen Gesellschaft für Chirurgie.

*) Zur Zeit sind die Depotscheine auf die Namen Prof. Dr. A. Köhler (Berlin) und Prof. Dr. Fr. Trendelenburg (Leipzig) hinterlegt.

**) Anmerkung: Nach den Bestimmungen der Reichsbank genügt die Quittung von Seiten eines der beiden Niederleger auf den Depotscheinen zur Zurückverlangung der niedergelegten Werthpapiere.

D.

Verzeichniss der Mitglieder

der

Deutschen Gesellschaft für Chirurgie*).

I. Ehren-Mitglieder.

1. Sir Lister, Joseph, Lord in London. 1885.
2. Dr. von Esmarch, Wirkl. Geh.-Rath und Professor, Exc. in Kiel. 1896.
*3. Dr. König, Franz, Geh. Med.-Rath und Professor in Grunewald, Hagenstr. 11. 1902.
4. Macewen, William, M. D., Professor in Glasgow. 1902.
*5. Keen, W. W., M. D., Professor in Philadelphia. 1902.
6. Dr. Guyon, Felix, Professor in Paris. 1902.
7. Dr. Durante, Professor in Rom. 1902.
8. Dr. Kocher, Theodor, Professor in Bern. 1903.
*9. Dr. Czerny, Geh. Rath und Professor, Excellenz in Heidelberg. 1903.
10. Dr. Koch, Robert, Geh. Ober-Med.-Rath, Professor, Generalarzt à la suite in Berlin. 1906.

Dr. von Langenbeck, Exc., Ehren-Präsident 1886. † 29. Sept. 1887.
Dr. Billroth, Hofrath und Prof. in Wien. 1887. † 6. Febr. 1894.
Dr. Thiersch, Geh. Rath u. Prof. in Leipzig. 1895. † 28. April 1895.
Sir Spencer Wells, Bart., in London. 1887. † 2. Februar 1897.
Dr. Gurlt, Geh. Med.-Rath u. Prof. in Berlin. 1896. † 8. Jan. 1899.
Sir Paget, James, Bart., in London. 1885. † 30. Dec. 1899.
Dr. Ollier, Professor in Lyon. 1890. † 25. November 1900.
Dr. Ernst von Bergmann, Wirkl. Geh. Rath, Professor, Generalarzt à la suite, Excellenz in Berlin. 1902. † 25. März 1907.

II. Ausschuss-Mitglieder.

L*11. Vorsitzender: Dr. Riedel, Geh. Med.-Rath und Professor in Jena.
*12. Stellvertreter des Vorsitzenden: Braun, H., Geh. Med.-Rath und Professor in Göttingen.
L*13. Erster Schriftführer: Dr. Körte, W., Geh. San.-Rath und Professor in Berlin W. 62, Kurfürsten-Strasse 114.
*14. Zweiter Schriftführer: Dr. Kümmell, Professor und dirig. Arzt in Hamburg-Eppendorf.
*15. Kassenführer: Dr. Köhler, A., Generaloberarzt u. Professor in Berlin S. W., Gneisenaustr. 35.

*) Die auf dem Congress anwesenden Mitglieder sind mit einem * bezeichnet. — Die lebenslänglichen Mitglieder sind mit einem L gekennzeichnet. Liste der L. M. siehe unter No. V. S. 42.

Anderweitige Ausschuss-Mitglieder.

L*16. Dr. Bardenheuer, Geh. Med.-Rath, Prof. und dirig. Arzt in Cöln.
17. - von Bruns, Professor in Tübingen.
- von Esmarch, s. oben.
L*18. - Küster, Geh. Med.-Rath und Professor in Marburg (Berlin).
*19. - Madelung, O., Geh. Med.-Rath und Professor in Strassburg i. E.
*20. - Rehn, Professor und dirig. Arzt in Frankfurt a. M.
*21. - Trendelenburg, Geh. Med.-Rath und Professor in Leipzig.
- Czerny, s. oben.
- Kocher, Theodor, s. oben.
* - König, Franz, s. oben.
- Krönlein, R. U., Professor in Zürich (Schweiz).
L22 - von Eiselsberg, Hofrath und Professor in Wien (Oesterreich).

III. Mitglieder*).

*23. Dr. Abel in Berlin, Potsdamerstr. 118a.
*24. - Ritter Aberle von Horstenegg, Rudolf, in Wien, Alserstr. 32.
*25. - Achilles in Stuttgart, Kasernenstr. 20.
26. - Adler, E., San.-Rath in Berlin, Motzstr. 90.
*27. - Adler, Sim., Director des Krankenhauses Pankow-Berlin, Hadlichstr. 31.
*28. - Adlercreutz, Carl, dirig. Arzt in Engelholm, (Schweden).
*29. - Ahrens, Reinh., in Remscheid.
30. - Ahrens, Philipp, in Wiesbaden, Niclasstr. 24.
*31. - Alapy, Heinrich, Docent und Primararzt in Budapest V. (Ungarn).
32. - Albers, Generaloberarzt in Frankfurt a. O.
33. - Albers, San.-Rath u. Knappschaftsarzt in Myslowitz, Ob.-Schl.
34. - Albers-Schönberg, Professor in Hamburg, Klopstockstr. 10.
35. - Albrecht, Paul, in Wien IX, Alserstr. 4.
*36. - Aldehoff, Chefarzt in Halle, Poststr. 7.
*37. - Alexander, E., in Leipzig, Marienstr. 29.
*38. - Alsberg, Adolf, in Cassel, Hallerstr. 71.
*39. - Alsberg, dirig. Arzt in Hamburg.
*40. - Altmann, dirig. Arzt in Zabrze.
*41. - Aly, dirig. Arzt in Hamburg.
42. - Amann, Professor in München, Sonnenstr. 7.
43. - Amberg, H., in Luzern, Pilatusstr. 31. (Schweiz).
44. - Amberger, Hausarzt des städt. Krankenhauses in Oberstein, Hauptstr. 19 (Oldenburg).
*45. - Amson in Wiesbaden, Taunusstr. 6.

*) Die lebenslänglichen Mitglieder sind mit einem L vor der No. versehen. — Vergl. auch Zusammenstellung der lebenslänglichen Mitglieder unter No. V am Schluss des Registers. — Die lebenslängliche Mitgliedschaft wird erworben durch einmalige Zahlung des fünfzehnfachen Jahresbeitrages = 300 Mark. § 6 der Statuten.

*46. Dr. Ancke, Leop., in Chemnitz, Brückenstr. 21.
*47. - Anders, Oberarzt in Gnesen, Bahnhofstr. 3.
*48. - von Angerer, Obermedicinalrath und Professor in München.
*49. - Anschütz, Privatdocent in Breslau, XVI.
*50. - Apfelstedt, Karl, in Friedenau, Saarstr. 19.
*51. - Appel, dirig. Arzt in Brandenburg a. H.
*52. - Appel, Generalarzt z. D. in Dresden, Anton Graffstr. 28.
*53. - Appunn, dirig. Arzt in Salzwedel.
54. - Arendt, Knappschaftsarzt in Kattowitz, Ober-Schlesien.
*55. - Arlart in Insterburg.
*56. - Arnd, Docent und Oberarzt am Inselspital in Bern, Gutenbergstr. 4. (Schweiz).
*57. - Arndt, G., in Berlin W., Marburgerstr. 6.
58. - Arnsperger, Ludwig, Privatdocent in Heidelberg, chir. Klinik.
59. - Aschoff in Berlin S.W., Friedrichstr. 1.
60. - Auerbach in Baden-Baden.
61. - Ritter v. Auffenberg, Fr., in Wien III, Ungargasse 63.
L 62. - Auler, Stabsarzt in Plantières-Queulen bei Metz.
*63. - Aulhorn, Ernst, Dresden-A., Liebigstr. 13.
64. - Axenfeld, Professor in Freiburg i. Br.
65. - Axhausen, Oberarzt in Kiel, Chir. Klinik.
*66. - Baetzner, Wilh., in Berlin N., Ziegelstr. 5—9.
67. - Bacilieri, Luciano, Assist.-Arzt d. Chir. Klinik, Bern (Schweiz).
68. - Back, Berlin N., Elsasserstr. 25a.
*69. - Backhaus in Rat-Düsseldorf.
*70. - Bade, Peter, in Hannover.
*71. - Baehr, Ferd., Oberarzt in Hannover, Stader-Chaussee 34.
72. - von Baeyer, Hans, in München, Veterinärstr. 9.
*73. - Bäumler, Geh. Med.-Rath und Professor zu Freiburg i. Br.
*74. - Bäärnhielm, Gustav, in Ekesjö (Schweden).
*75. - Bail, Walter, Oberarzt der chir. Abth. des Augusta-Hospitals in Berlin N.W.
76. - Bail in Windhuk, Deutsch-Südwest-Afrika.
*77. - Bakes, J., Privatdocent in Trebitsch (Mähren).
*78. - Bakker in Emden.
79. - Balster in Dortmund, Schwanenwall 17.
*80. - Bang, S. in Trondhjem (Norwegen).
81. - Baranick in Odessa, Preobzajinska 4. (Russland).
L 82. - von Bardeleben, Chef-Arzt in Bochum.
L* - Bardenheuer, s. oben.
L*83. - Bardenheuer, Franz, dirig. Arzt in Bochum.
L 84. - Bardenheuer, Ingb., in Breslau, Tiergartenstr. 6, Chir. Klinik.
*85. - Barker, Arthur, E., Professor in London, W. 87 Harleystr. (England).
86. - Barlach, San.-Rath in Neumünster (Schleswig-Holstein).
87. - Barnett, C. E., Dunedin (New-Seeland).
88. - Barth, Med.-Rath, Professor und dirig. Arzt in Danzig.

*89. Dr. Barthauer in Halberstadt.
90. - Bauch, Chemnitz, Zschopauerstr. 87.
*91. - Bauer, dirig. Arzt in Malmö, Schweden.
92. - Baum, E. W., Assistenzarzt in Kiel, Chirurg.Univ.-Klinik.
*93. - Baum, Richard, in Berlin NO., Krankenhaus-Friedrichshain.
94. - Baur, K., in Frankfurt a. M., Gärtnerweg 7.
95. - Baumgärtner, J., Med.-Rath und dirig. Arzt in Baden-Baden.
96. - Bayer, Karl, Professor in Prag, Wenzelsplatz 17. (Böhmen).
*97. - Becher, J. A., in Münster i. W., Breul 11a.
98. - von Beck, Prof. u. Krankenh.-Director in Karlsruhe, Moltkestr. 6a.
L 99. - Beck, Carl, Professor in New York, No. 37 East 31. Street.
L*100. - Becker, Adolf, Privatdoc. u. Assistenzarzt in Rostock, Chir.-Klinik.
101. - Becker, L., Geh. Med.-Rath und Kreisarzt in Berlin W., Nollendorfstrasse 10.
L*102. - Becker, Medicinalrath, Oberarzt des städt. Krankenhauses zu Hildesheim, Hohnsen 36.
*103. - Becker, Stabsarzt in Coblenz, Markenbildchenweg 14.
*104. - Behmer, Max, Marine-Oberstabsarzt in Danzig.
*105. - Benary, San.-Rath in Berlin W., Nürnbergerstr. 66.
*106. - Benckiser, Geh. Hofrath in Karlsruhe.
*107. - Benda, Professor und Prosector in Berlin S. W., Kronprinzen-Ufer 30.
*108. - Bennecke, H., Assistenzarzt in Jena, Med. Univ.-Klinik.
109. - Benzler, Generalarzt a. D. Hannover, Schiffgraben 19.
110. - Berg, John, Professor in Stockholm (Schweden).
*111. - van den Berg in Groningen (Holland).
112. - van Bergen in Amsterdam, Jan Willem Brouwenstraat 42 (Holl.).
*113. - Bergenhem in Nyköping, Schweden.
*114. - von Bergmann, A., dirig. Arzt in Riga (Russland).
115. - Bergmann, Wilh., Primarchirurg zu Saaz in Böhmen.
*116. - Berkofsky, Conrad, in Berlin N.O., Krankenhaus a. Friedrichshain.
*117. - Berliner, Alfred, in Berlin C., Neue Schönhauserstr. 12.
L 118. - Bernays, Professor in St. Louis, Nord-Amerika.
*119. - Berndgen, General-Oberarzt in Berlin S.W., Waterloo-Ufer 17.
*120. - Bernheim in Louisville, Kentucky.
*121. - Berndt in Stralsund.
*122. - Berner zu Fürstenberg i. Mecklbg.
*123. - Bertha, Martin in Bruck a. Mur (Steiermark).
124. - Bertram in Meiningen.
125. - Bertelsmann, dirig. Arzt am Diakonissenhaus in Cassel, Parkstrasse 26.
126. - Bessel-Hagen, Prof. u. Director in Charlottenburg b. Berlin, Kurfürstendamm 200.
127. - von Bestelmayr, General-Stabsarzt in München.
*128. - Bethe in Stettin, Kaiser Wilhelmstr. 5.
*129. - Bettmann in Leipzig, Dresdenerstr. 1.
*130. - Betz, Paul, zu Colmar i. Els.

131. Dr. Beyer, Johannes, Leberecht in Dresden, Grunaerstr. 19.
*132. - Bibergeil in Berlin S., Krankenhaus am Urban.
133. - Bier, Geh. Med.-Rath und Professor in Berlin N.W., Lessingstr. 1.
134. - Bier, Professor in Constantinopel (Türkei).
*135. - Biesalski, Konrad, in Berlin S., Fontane Promenade 10.
136. - Blad, Axel, in Kopenhagen, Toldbodry 26. (Dänemark).
137. - Blauel, Privatdocent in Tübingen, chirurg. Klinik.
138. - Blecher, Stabsarzt zu Strassburg i. E., Arnoldplatz 5.
139. - Bloch, Oscar, Professor in Kopenhagen (Dänemark).
140. - Blohm in Uelzen.
*141. - Blumberg in Berlin W., Potsdamerstr. 115.
*142. - Bock in Peine.
*143. - Bockenheimer, Professor in Berlin N.W., Schiffbauerdamm 35.
144. - Bode in Frankfurt a. M., Taunusstr. 13.
*145. - Böcker W., in Berlin W., Schöneberger Ufer 15.
*146. - Böckmann, M. W. H., in St. Paul, Minnesota (U. S. A.)
*147. - Boegel, Oberarzt in Hannover.
*148. - Böger, Alfred, San.-Rath und dirig. Arzt in Osnabrück.
*149. - Boerner, Sanitätsrat in Leer (Ostfriesland).
*150. - Börner, Erich, Stabsarzt, kommand. z. chir. Abth. d. Krankenhauses Charlottenburg-Westend.
*151. - Boeters, Sanitätsrath und dirig. Arzt in Görlitz.
*152. - Boettger, Knappschaftsoberarzt in Grossburgk, Bez. Dresden.
*153. - Boetticher, Professor in Giessen.
154. - Bogdamik, Josef, Primararzt in Krakau, Lazarusspital (Galizien).
155. - Bolanakis, Georges, in Piraeus, rue de Minerva 16 (Griechenl.).
*156. - Boll in Berlin W., Potsdamerstr. 112b.
157. - von Borbely, Samuel, Oberarzt am Allgem. Krankenhaus in Torda (Ungarn).
*158. - Borchard, Medicinal-Rath und Oberarzt in Posen.
159. - Borchardt, Professor und dirig. Arzt in Berlin W., Kurfürstenstr. 55.
160. - Borchert, San.-Rath in Berlin W., Mohrenstr. 13/14.
*161. - Borchgrenink in Christiania (Norwegen).
162. - Borck in Rostock, Kaiser Wilhelmstr. 11.
*163. - Borelius, Professor in Lund, Schweden.
*164. - Born, R., in Bad Wildungen.
*165. - Bornhaupt in Riga (Russland).
*166. - Boshamer, dirig. Arzt in Witten a. Ruhr.
*167. - Bosse Bruno, in Berlin N.W., Chir. Klinik, Charité.
*168. - Bosse, Richard, in Frankfurt a. M., Gutzkowstr. 53.
*169. - Bossler, Stabsarzt in Berlin N.W., Hannoverschestr. 14.
*170. - Bourwieg, San.-Rath in Berlin N., Oranienburgerstr. 67.
*171. - Braatz, Professor zu Königsberg i. Pr., Burgstr. 6.
172. - Brachmann, Marine-Oberstabsarzt in Kiel, Niemannsweg 98.
173. - v. Brackel, A., in Wladiwostok p. A. Kunst und Aebers (Sibirien).
L*174. - Braem in Chemnitz.

*175. Dr. von Bramann, Geh. Med.-Rath, Professor in Halle a. S.
*176. - Brandenburg, Professor in Berlin W., Magdeburgerstr. 24.
177. - Brandis, Geh. San.-Rath in Godesberg bei Bonn.
*178. - Brat in Charlottenburg, Wielandstr. 18.
*179. - Brauer, Professor in Marburg a. L.
180. - Braun, Oberstabsarzt zu Mühlhausen i. E., Herbststr. 3.
* - Braun, Heinrich, s. oben.
*181. - Braun, Heinrich, Professor und Med.-Rath zu Zwickau i. S.
182. - Braun, Wilh., Oberarzt in Berlin N.O., Landsbergerstr. 12.
183. - Brauneck, dirig. Arzt in Sulzbach b. Saarbrücken.
184. - Brauns, Medicinal-Rath in Eisenach.
185. - Brecht, Oberstabsarzt in Stettin, Friedrich Karlstr. 9.
*186. - Breitung, Oberarzt zu Plauen i. V., Albertstr.
187. - Brenner, Primararzt in Linz a. d. Donau, Lustenauerstr. 9.
*188. - Brentano, Oberarzt in Berlin S. W., Gneisenaustr. 94.
*189. - Brewitt in Greifswald.
190. - Broca, A., Professor in Paris, rue de l'Université 5.
*191. - Brod, Michal, in Bingen a. Rh., Rochusstr. 14.
*192. - Brodnitz in Frankfurt a. M.
193. - Brossmann, Hans, in Troppau (Oestr. Schlesien).
*194. - Bröse, P., San.-Rath in Berlin W., Rankestr. 34.
*195. - Brückner, San.-Rath in Glauchau (Sachsen).
*196. - Brüning, August, Privatdocent in Giessen, Chir. Univ.-Klinik.
197. - von Brunn, Max, Assistenz-Arzt, Chirurg. Univers.-Klinik in Tübingen.
*198. - von Brunn, Walter, Chirurg in Rostock.
199. - Brunner, Conrad, in Münsterlingen (Schweiz).
*200. - Brunner, Frz., Hofrath, Director und Oberarzt in München, Issmaningerstr. 22.
201. - Brunner, Fritz, dirig. Arzt in Neumünster b. Zürich (Schweiz).
*202. - Buchbinder in Leipzig.
*203. - Bucholz in Breslau, chir. Klinik.
204. - Budde in Bocholt i. W., Kirchstr. 21.
*205. - Buderath in Bottrop i. Westf.
206. - van Bürck in Bochum, Kaiserstr. 5.
*207. - Buff, Rud., in Köln a. Rhein, Hohenstauffen-Ring 63.
208. - Bunge, Professor in Bonn, Marienstr. 33.
209. - von Burckhardt, Ober-Med.-Rath und dirig. Arzt in Stuttgart. †.
210. - Burckhardt, Professor in Würzburg.
*211. - Busalla in Hannover, Hebammen-Lehranstalt.
L*212. - Busch, F., Professor in Charlottenburg, Lietzenburgerstrasse. 5.
*213. - Busch in Berlin S., Krankenhaus am Urban.
214. - Buschke, Privatdocent in Berlin W., Kurfürstendamm 243.
*215. - Busse, Professor in Posen.
216. - Butter A., in Dresden, Sidonienstr. 10.
217. - Butters, Specialarzt für Chir. in Nürnberg, Adlerstr. 40.

*218. Dr. Cahen, Fritz, dirig. Arzt in Köln.
*219. - van Calcâr in Groningen, Holland.
*220. - von Campe in Hannover.
*221. - van Campen, Chirurg in Amsterdam, Kaisersgracht 106. (Holland).
*222. - Canon, Paul, in Berlin N.O., Gr. Frankfurterstr. 137.
*223. - Capaldi, Achille, Professor in Neapel, Santa Lucia a. Mareg. (Italien).
*224. - Cappelen, dirig. Arzt in Stavanger, Norwegen.
*225. - Cappelen, Chr., in Levanger (Norwegen).
*226. - Caro, Leo, in Hannover.
227. - Caro, Leo, in Berlin N.W., Calvinstr. 4.
*228. - Carr, John, Union Protestant Infirmary in Baltimore. U. S. A.
229. - Caspary, Geh. Med.-Rath, Professor zu Königsberg i. Pr., Theaterstr. 5.
*230. - Casper, Leop., Professor in Berlin W., Königin Augustastr. 44.
*231. - Caspersohn, dirig. Arzt in Altona.
232. - Castenholz, Oberarzt in Köln, Kinderspital, Beethovenstr. 15.
*233. - Ceci, Anton, Professor in Pisa (Italien).
*234. - von Chamisso in Stargard i. Pom.
*235. - Chlumsky, Docent in Krakau, Mikotajskagasse 28 (Galizien).
*236. - Christel, Karl, in Metz, Heerstr. 4.
237. - Christiansen, Viggo, in Kopenhagen, Osterbrogade 136. (Dänemark).
*238. - Chudovszky, Direktor des allg. Krankenhauses in Sátoralja-Ujhely (Ungarn).
*239. - Chutro, Pedro, in Buenos-Aires, Corrientes 763. (Argentinien).
240. - von Chwat, Ludwig, Hof-Rath in Warschau (Polen).
*241. - Ciliano, Pedro, in Buenos-Aires, Santer Fe 1780. (Argentinien).
*242. - Clairmont, Paul, in Wien IX., Alserstr. 4.
*243. - Coenen, Hermann, Breslau, Chir. Univ.-Klinik.
*244. - Cohn, Eugen, in Berlin W., Potsdamerstr. 54.
*245. - Cohn, Max, in Berlin N.W., Alt Moabit 136.
*246. - Cohn, Maxim., Primararzt in Lodz (Russland).
247. - Cohn, Theodor, Privatdocent zu Königsberg i. Pr., Steindamm 52/53.
*248. - Colley in Insterburg.
*249. - Colmers in Heidelberg.
*250. - Cordua, Ernst, in Harburg.
*251. - Cossmann, Oberarzt in Duisburg, Diakonissen-Krankenhaus.
252. - Coste, Oberstabsarzt in Breslau, Hohenzollernstr. 77.
253. - Cramer, Karl, dirig. Arzt in Köln, Kardinalstr. 2.
254. - Credé, Generalarzt à l. s. u. Geh. San.-Rath in Dresden-A., Conalettostr. 13.
255. - Creite, Physikus in Schöningen, Kr. Helmstedt, Herzogthum Braunschweig.
256. - Creite, Privatdocent in Göttingen, Chir. Klinik.

*257. Dr. Crooe, O., in Essen a. d. Ruhr.
258. - Cullen, Thomas S., Baltimore, 3 West Preston Street, U. S. A.
*259. Cummings, S., M. D., in Toronto, No. 402 Bloor Street West (Amerika).
*260. - Dahlgren, Professor in Upsala, (Schweden).
*261. - Dahlgren in Halmstadt (Schweden).
262. - Danelius in Karlskrona, Schweden.
263. - Danielsen, Privatdocent und Oberarzt in Marburg a. L.
264. - David, Max, in Berlin N., Oranienburgerstr. 74.
*265. - David, W., in Königsberg i. Pr.
*266. - Deetz, Eduard, in Rostock (Chirg. Univ.-Klinik.)
*267. - Dege in Berlin NW., Paulstr. 25.
268. - Deidesheimer, G., in Passau, Junstr. 6.
269. - Deliatizky in Kherson, Jüd. Krankenhaus (Russland).
*270. - Delkeskamp in Berlin NW., Schiffbauerdamm 37.
271. - Dembowski in Wilna, Goristyj Per 9 (Russland).
272. - Demuth, Generalarzt in Breslau.
*273. - Dencks, G., in Rixdorf bei Berlin, Richardplatz 20.
274. - Denecke in Helmstedt (Braunschweig).
275. - Depage, Antone, Professor in Brüssel, Avenue Louise 75 (Belgien).
276. - Depner, Wilh., in Kronstadt (Siebenbürgen).
*277. - Derlin, Stabsarzt in Magdeburg, Gr. Diesdorferstr. 12.
278. - Deschmann, Rudolf, in Wien VIII, Skodagasse 8.
*279. - Dettmer in Bromberg.
*280. - Deutschländer, C. in Hamburg, Strohhaus 2.
281. - Deutz, dirig. Arzt in Wilhelmshagen b. Erkner.
*282. - Dillmann, Heinrich, Ass.-Arzt in Berlin W., Lützowstrasse, Elisabeth-Krankenhaus.
*283. - Dirk, Assistenzarzt in Berlin N., Hedwigskrankenhaus.
284. - Dirksen, Marine-Generaloberarzt in Wilhelmshaven, Wallstr. 4.
*285. - Dobbertin in Berlin W., Münchenerstr. 53.
*286. - Doberauer in Prag, Allgemeines Krankenhaus. (Böhmen.)
*287. - Doebbelin, Ober-Stabsarzt in Berlin W., Courbièrestr. 3.
288. - Döderlein, Professor in Tübingen.
*289. - Dönitz in Bonn, Chir. Klinik.
290. - Dörffel, Felix, in Leipzig, Sebastian Bachstr. 7.
*291. - Dörfler in Weissenburg am Sand, Mittelfranken.
*292. - Doerfler in Biberach (Württemberg).
*293. - Dörfler, Heinr., in Regensburg.
*294. - Doerfler, Julius, in Amberg (Bayern).
*295. - Doering, Hans, in Göttingen, Chir. Univ.-Klinik.
296. - von Dolcetti in Triest (Oesterreich).
297. - Dollinger, Professor in Budapest, VII. Kevepescherstr. 52 (Ungarn).
*298. - Doutrelepont, Geh. Med.-Rath und Professor in Bonn.
*299. - Draudt zu Königsberg i. Pr., Lange Reihe 2.

*300. Dr. Dreesmann in Köln, Elisenstr. 8.
*301. - Drehmann in Breslau.
302. - Drüner, Stabsarzt in Frankfurt a. M.
303. - Dührssen, Professor in Berlin N.W., Lessingstr. 35.
304. - Dürr in Berlin W., Nollendorfplatz 7.
*305. - Dürr, Richard, Chef-Arzt der Diakon.-Anstalt in Schwäbisch Hall.
306. - Ebbinghans, H., in Dortmund, Schwanenwall 40.
*307. - Eberlein, Professor in Berlin N.W., Luisenstr. 56.
*308. - Eckstein in Berlin W., Steglitzerstr. 10.
309. - Edel, San.-Rath in Berlin W., Meinekestr. 12a.
*310. - Egede in Odense, St. Josefhospital (Dänemark).
311. - Egger, Karl, in München, Sonnenstr. 17.
*312. - Ehrhardt, Privatdocent zu Königsberg i. Pr.
313. - Ehrich, Professor und Secundärarzt zu Rostock i. Meckl.
314. - Ehrich in Malow (Mecklenburg).
315. - Ehrlich, Kurt, Stabsarzt in Wesel a. R.
316. - Eichel, Ober-Stabsarzt in Darmstadt.
*317. - Eickenbusch, dirig. Arzt zu Hamm i. W.
L*318. - Eigenbrodt, Professor in Darmstadt, Wilhelmstr. 28.
L - Freiherr von Eiselsberg, s. oben.
319. - Eix in Bückeburg.
*320. - Ekehorn, dirig. Arzt in Sundsvall, Schweden.
*321. - Elbogen, Primararzt zu Kladno in Böhmen.
*322. - Elizalde, Gilberto, F. in Buenos Aires, Cerrito 1317. (Argentinien.)
323. - Elsaesser, A., I. Assistenzarzt in Bern, Insel-Spital (Schweiz).
*324. - Elter, Johannes, in Viersen, Rheinland.
*325. - Emmerich, Gergö, in Budapest 8, Josefsring 85.
326. - Enderlen, Professor in Basel, Hebelstr. 21 (Schweiz).
327. - Engel, Hermann, in Berlin W., Landshuterstr. 22.
328. - Engelhardt in Cassel, Hohenzollernstr. 19.
*329. - Engelken, Gustav, in Neunkirchen, Rgbz. Trier.
330. - Engelmann, Alfred, Assistenzarzt in Berlin SO., Engel-Ufer 4.
*331. - Engelmann, Guido, in Wien I., Rathausstr. 7.
*332. - Engels, W., in Bonn, Baumschulen-Allee 26.
333. - Erasmus, San.-Rath u. dirig. Arzt in Crefeld.
*334. - Erbkam, Med.-Rath, Kreisarzt, Leiter des Kreiskrankenhauses zu Jauer in Schlesien.
335. - Ernst, N. P., Primararzt in Kopenhagen, Amagerbrogad 246 (Dänemark).
L 336. - Escher, Primar-Chirurg in Triest, Oesterreich.
337. - Eschenbach, Oberarzt in Berlin C., Monbijouplatz 10.
338. - Ettlinger zu Frankfurt a. M., Stauffenstr. 2.
339. - Eulitz in Dresden, Königstr. 2.
340. - Eurén, Axel, dirig. Arzt in Jönköping (Schweden).
*341. - Evers, Robert, Marine-Stabsarzt in Göttingen, Bühlstr. 42.
*342. - Evler, Stabsarzt in Treptow a. Rega.

343. Dr. Ewald, Geh. Med.-Rath, Professor in Berlin W., Rauchstr. 4.
*344. - Eyff, dirig. Arzt in Nimptsch (Schlesien).
345. - Falkenburg in Braunschweig, Museumstr. 8.
346. - Faltin, Docent in Helsingfors (Finnland).
347. - von Farkas, Königl. Rath und Oberarzt in Budapest VIII, Muzeum-körut 18 (Ungarn).
348. - Farmer, Ernst, Director in Wattnil (Schweiz).
*349. - Federmann in Berlin W., Tauenzienstr. 20.
350. - von Fedoroff, S. P., Professor und Direktor in St. Petersburg, Militärmedicinische Academie (Russland).
351. - Fedoroff, Sergei Petrowitsch, Prof. in St. Petersburg (Russland).
352. - Fehleisen, F., in San Francisco, 902 DevisaderoStreet, Californ.
*353. - Feilchenfeld, Leop., in Berlin W., Bendlerstr. 27.
354. - Fellner, L., Kais. Rath, Brunnenarzt in Franzensbad (Böhmen).
355. - Fernbacher, Sanitätsrat in Zaukerode (Sachsen).
*356. - Fertig, Jul., dirig. Arzt in Hanau, Augustastr. 26.
*357. - Fessler, Julius, Privatdocent in München, Sonnenstr. 13.
358. - Fialla, dirig. Arzt in Sinaia (Rumänien).
359. - Fibich, Richard, Operateur in Wien XVII., Veronikagasse 43. 1/13.
360. - Fick, Wald., in St. Petersburg, Wassili Ostrow 15. Linie N. 4. Deutsch. Alex. Hosp.
361. - Fieber E. L., in Wien III, 1, Rudolfgasse 25.
*362. - Filbry, Stabsarzt in Allenstein, Langgasse 6.
*363. - Finck Julius, in Charkow, Wosnessenskaye 12 (Süd-Russland).
*364. - Fink, Primar-Arzt in Karlsbad (Böhmen).
*365. - Finochietto, Enrique, in Buenos-Aires, Calle Parana 970. (Argentinien.)
L*366. - Firle, Sanitätsrath in Bonn.
*367. - Fischer, August, dirig. Arzt in Darmstadt.
368. - Fischer, Franz, San.-Rath u. Ob.-Arzt in Langfuhr bei Danzig, Baumbach Allee 11.
369. - Fischer, Georg, Geh. San.-Rath und dirig. Arzt in Hannover, Warmbüchenstrasse 22.
370. - Fischer, Hermann, in Stettin, Am Königsthor 10.
*371. - Fischer, Hermann, Geh. Med.-Rath und Professor in Berlin N. W., Brücken-Allee 35.
*372. - Fischer, Karl, dirig. Arzt in Königshof, Böhmen.
373. - Fittig, Otto, Secundärarzt der chir. Abth. des Luisen-Hospitals in Dortmund.
374. - Floeck, Stabsarzt in Cöln a. Rh., Antwerpenerstr. 51.
*375. - Flöel, Geh. Med.-Rath und Krankenhaus-Director in Coburg.
376. - Föderl in Wien IX., Mariannengasse 32.
*377. - Försterling, Karl, Assistenzarzt in Hannover, Haltenhoffstr. 67.
*378. - Fopp in Berlin W., Steglitzerstr. 10.
*379. - Fraenkel, Alexander, Professor in Wien, Wasagasse 12.
380. - Fraenkel, Bernh., Geh. Med.-Rath u. Prof. in Berlin W., Lennéstr. 5.

381. Dr. Fraenkel, Alb., Professor und dirig. Arzt in Berlin S.W., Königgrätzerstr. 106.
*382. - Fränkel, James, Assistenzarzt in Berlin N.W., Am Circus 9.
*383. - Fraenkel, Max in Berlin W., Rankestr. 35.
*384. - Frangenheim zu Königsberg i. Pr., Kgl. chir. Univ. Klinik.
*385. - Francke in Altenburg i. S.
*386. - Frank Alfred in Charlottenburg, Grolmanstr. 42.
*387. - Frank, Ernst R. W. in Berlin W., Joachimsthalerstr. 33/34.
*388. - Frank, Herm. in Berlin, Lützow-Ufer 14.
389. - Frank, Secundärarzt in Cöln, Bürgerhospital, Cäcilienkloster.
*390. - Frank, Jacob in Fürth (Bayern).
*391. - Frank, N. H. in Zwolle (Holland).
*392. - Frank, Rud., Docent und Primararzt in Wien, Bauernmarkt 8.
*393. - Franke in Rostock, Chir. Klinik.
*394. - Franke, Felix, Professor und Chefarzt in Braunschweig. Bismarkstr. 4.
*395. - Franke, Stabsarzt zu Friedenau, Ringstr. 61/62.
*396. - Franzén, dirig. Arzt in Helsingborg, Schweden.
397. - von Frater, dirig. Arzt in Nagy-Várad, Ungarn.
398. - Frentzel in Charlottenburg, Steinplatz 1.
*399. - Freudenberg, Alb. in Berlin W., Potsdamerstr. 20a.
400. - Freyer, Geh. Med.-Rath in Stettin, Königstor 1.
*401. - Friedberg, Paul in Berlin S., Bärwaldstr. 61.
*402. - Friedenheim in Berlin W., Bülowstr. 11.
403. - Friedheim, Ernst, in Hamburg-Eppendorf.
*404. - Friedrich, Professor in Greifswald, Wilhelmstr. 41.
405. - von Frisch, Anton R., Prof. in Wien VIII, Josefstädterstr. 17.
406. - von Frisch, Otto, in Wien VIII, Josefstädterstr. 17.
407. - Froehlich, Professor in Nancy (Frankreich).
408. - Fröhlich, in Breslau, Moltkestr. 5.
*409. - Fürbringer, Bruno, in Braunschweig, Adolfstr. 62.
410. - Füth, Heinrich, Professor in Cöln, Richard Wagnerstr. 18.
411. - Füth, Rob., Spitalarzt in Metz, Gefängnissstr. 4.
*412. - Gain in BerlinW., Viktoria Luiseplatz 2.
413. - Gara, Sigmund, in Pistyan (Ungarn).
*414. - Garnerus in Lingen an der Ems.
L*415. - Garrè, Geh. Med.-Rath und Professor in Bonn.
*416. - Gau, Lothar, in Berlin S., Krankenhaus am Urban.
*417. - Gawrilko, Andreas, Hauptchirurg in Charkow, Abetonder Krankenhaus. (Russland.)
418. - Gebele, Hubert, Privatdocent in München, Nussbaumstr. 16.
419. - Gebhard zu Schwerin in Mecklenburg.
420. - Gebhart, Ad. in München, Mozartstr. 16.
421. - Geelvink, C., dirig. Arzt des städt. Krankenhauses in Emden.
*422. - Gehle in Bremen, Kohlhökerstr. 66.
*423. - Geissler, Generaloberarzt, Professor u. dirig. Arzt in Hannover.

*424. Dr. Geisthövel, Franz, in Soest i. Westf.
425. - Geisthövel, Theodor, dirig. Arzt in Bielefeld, Turnerstr. 8.
*426. - Gelinsky, Oberarzt in Posen (Inf.-Rgt. 47).
*427. - Genzmer, Alfred, Professor in Halle a. S., Albrechtstr. 7.
*428. - Genzmer, Hans, in Berlin W., Nürnbergerstr. 8.
429. - Gerdeck in Elberfeld.
430. - Gerdes in Schildesche bei Bielefeld.
431. - Gericke, Geh. Sanitätsrath in Berlin W., Motzstr. 3.
432. - Gerlach in Nürnberg, Allersbergerstift 43.
433. - Gerstenberg in Berlin N., Brunnenstr. 185.
434. - Gerster, Professor in New York (U. S. A.).
L 435. - Gersuny, dirig. Arzt in Wien VIII, Bennogasse 27.
436. - Gerulanos, Professor und Direktor in Athen, Skufarti 14.
437. - Gessner in Memel, Töpferstr. 22.
438. - Gillavry, Matthes Mac. in Amsterdam (Holland).
439. - Gilli, Josef, Primararzt der chirurgischen Abtheilung des Ospitale S. Chiara in Trient (Südtirol).
440. - Gilmer, Ludwig, in München, Franz Josephstr. 13.
441. - Girard, Prof. in Genf, Rue Senebier 20 (Schweiz).
442. - Glaessner, Paul, in Charlottenburg, Achenbachstr. 16.
443. - von Gleich, Alfred, Primarius am Krankenhaus der barmherzigen Brüder in Wien II., Taborstr. 14.
*444. - Gleiss in Hamburg.
445. - Glimm in Magdeburg.
*446. - Gluck, Professor und dirig. Arzt in Berlin W., Tauenzienstr. 8.
*447. - Glücksmann, G., in Berlin N.W., Cuxhavenerstr. 17.
448. - Gnesda, Max, in Wien.
449. - Gobies, Jos., Primararzt in Orlau (Oestr. Schlesien).
*450. - Gocht in Halle a. S., Hedwigstr. 12.
*451. - Goebel, dirig. Arzt in Ruhrort.
L*452. - Goebel, Privatdocent und dirig. Arzt in Breslau, Ohlau-Ufer 13.
*453. - Goebell, Rud., Privatdocent und Assistenzarzt in Kiel.
*454. - Goecke, dirig. Arzt in Mülheim a. Rhein, Regbz. Cöln, Städt. Krankenhaus.
*455. - Goedecke in Berlin W., Martin Lutherstr. 3.
456. - Goedhuis in Dewenter (Holland).
*457. - Goldstern in Wien, Lazaretgasse 20.
*458. - Goepel, San.-Rath in Leipzig, Funkenburgstr.
*459. - Görges, San.-Rath und dirig. Arzt in Berlin W., Motzstr. 4.
460. - Göschel, Hofrath und Oberarzt in Nürnberg.
*461. - Götzl, Arthur, in Prag (Böhmen).
462. - Gohl, dirig. Arzt in Amsterdam (Holland).
*463. - Goldammer, Oberarzt in Hamburg-Eppendorf.
464. - Goldenberg, Assistenz-Arzt in Breslau, Allerheil.-Hosp.
*465. - Goldmann, Ad., Assistenzarzt am Hedwigskrankenh. i. Berlin. N.
466. - Goldmann, Professor zu Freiburg i. Br., Karlstr. 41.

*467. Dr. Goldmann in Lodz (Russland).
468. - Goldschmidt, San.-Rath in Berlin W., Potsdamerstr. 71.
*469. - Goldstein in Berlin N., Chausseestr. 53.
*470. - Gontermann, C., in Berlin N., Virchow-Krankenhaus.
*471. - van der Goot, D. H., in Haag (Holland).
472. - Goppelt, K., in Treuchtlingen.
*473. - Gossner, Ober-Stabsarzt in Brandenburg a. H., Schützenstr. 38.
474. - Gottschalk, Privatdocent in Berlin W., Potsdamerstr. 108.
475. - Gottstein, Georg, Privatdocent und Assistenzarzt in Breslau Neue Schweidnitzerstr. 4.
*476. - Graessner, Stabsarzt in Köln.
477. - Grashey, Rud., in München, chir. Klinik.
478. - Graetzer in Görlitz.
479. - Graf, Stabsarzt in Düsseldorf, Graf Adolfstr. 18.
*480. - Graf in Kiel, Chir. Univ.-Klinik.
*481. - Graff, Prof., dirig. Arzt der chir. Abth. des Marienhosp. in Bonn.
482. - von Graff in Innsbruck (Tirol).
L 483. - Graser, Professor, Director der chir. Klinik in Erlangen.
484. - Greiffenhagen in Reval, Russland.
485. - Grein in Offenbach a. M., Tulpenhofstr. 52.
486. - Grenser, Hans, in Dresden, Pragerstr. 26.
*487. - Greussing, Primararzt in Tetschen a. E. (Böhmen).
488. - Grieshammer in Dresden, Pillnitzerstr. 61.
489. - Grimm in Marienbad, Böhmen.
L 490. - Grimm in Nürnberg.
*491. - Grisson, Oberarzt in Hamburg, Magdalenenstr. 13.
492. - Groeneveld, Sanitätsrath in Leer (Ostfriesland).
493. - Gross, Privat-Docent, Chirurg am St. Josephstift in Bremen.
*494. - Gross, Otto, in Frankfurt a. M., Eschenheimer Anlage 19.
495. - Grosse in Cassel, Reginastr. 12.
*496. - Grosser, Kurt, dirig. Arzt in Liegnitz, Krankenhaus der grauen Schwestern (Schlesien).
*497. - Grossheim, Generalarzt a. D. in Berlin W., Ansbacherstr. 28.
498. - Grossmann, Emil, in Frankfurt a. M., Ulmenstr. 6.
499. - Grüneberg, dirig. Arzt in Altona, Gr. Bergstr. 129.
500. - Grüneisen in Weissenfels.
*501. - Grundgens in Aachen, Alfonsstr. 25.
*502. - Grunert, E., in Dresden-A., Chemnitzerstr. 31.
503. - Gubalke, Oberarzt zu Forst i. L.
*504. - Gümbel in Berlin N., Rudolf Virchow-Krankenhaus.
*505. - Günther, H., San.-Rath und Kreisphysikus in Hagenow (Mecklenburg).
L 506. - Gürtler, Med.-Rath und dirig. Arzt in Hannover.
*507. - Guleke zu Strassburg i. Els., Kgl. chir. Klinik.
*508. - Gunkel, Director in Fulda, Landkrankenhaus.

509. Dr. Guradze, Paul, in Wiesbaden, Wilhelmstr. 3.
*510. - Gutsch, L., Med.-Rath und dirig. Arzt in Karlsruhe, Baden.
*511. - Gutzeit, dirig. Arzt zu Neidenburg i. O.-Pr.
*512. - Haack, Chefarzt zu Marienburg i. Wpr.
513. - Bierens de Haan in Rotterdam, Leuvehaven 19 (Holland).
*514. - Haas, Alfred, in München.
*515. - Haase, Generaloberarzt in Stettin, König Albertstr. 8.
*516. - Haasler, Professor in Halle a. S.
*517. - Haberer in Wien IX, Mariannengasse 2.
*518. - Haberern, J. Paul, Privatdocent und Primararzt in Budapest, Szerbutzca 13 (Ungarn).
*519. - Habs, dirig. Arzt in Magdeburg.
L*520. - Hackenbruch in Wiesbaden.
*521. - von Hacker, Professor in Graz, Geidorfplatz 4, Steiermark.
L*522. - Haeckel, Professor und dirig. Arzt in Stettin.
*523. - Haecker, Rud., Assistenzarzt in Greifswald, Chir. Univ.-Klinik.
*524. - Haedke, Max, zu Hirschberg i. Schl.
L 525. - Haegler, Carl, Professor in Basel (Schweiz).
*526. - Haenel, Friedr., Hofrath und Oberarzt in Dresden.
*527. - Hagemann in Bernburg.
*528. - Härting, Fritz, in Leipzig, Johannisgasse 8.
*529. - Hagen, W., Secundärarzt in Nürnberg, Flurstr. 17.
*530. - Hager, Primararzt in Mährisch-Schönberg.
*531. - Hager in Stettin, Pölitzerstr. 84.
*532. - Hagmeister, E., Assist.-Arzt i. Berlin N.O., Krankh. Friedrichsh.
*533. - Hahn, Flor., Chirurg in Nürnberg.
534. - Hahn, Johannes, in Mainz, Leibnitzstr. 27.
535. - Hahn, San.-Rath in Königs-Wusterhausen.
*536. - Halder, dirig. Arzt in Ravensburg, Württemberg.
L 537. - Halsted, Professor in Baltimore, 18 Eustocoplace (U. S. A.).
538. - Hammerich in Lübeck, Geibelplatz 18.
*539. - Hanel, Stabsarzt in Berlin N.W., Thomasiusstr. 9.
540. - Hansen, Marineoberstabsarzt in Kiel-Wik, Neuenweg 11.
*541. - Hansen, Privat-Doc. in Kopenhagen, Kommunehosp. (Dänemark).
542. - von Hansemann, Professor u. Prosector in Grunewald b. Berlin, Winklerstr. 27.
*543. - Happich, Carl, Secundärarzt in Hamburg-Eppendorf.
*544. - Harbordt, Sanitätsrath und Oberarzt in Frankfurt a. M., Thüringerstr. 1.
*545. - Harras in Schöneberg, Auguste Victoria-Krankenhaus.
*546. - Hartmann, Arthur, Professor in Berlin N.W., Roonstr. 8.
*547. - Hartmann, Fritz, in Wilmersdorf, Preussischestr. 3.
548. - Hartmann, Hans, in Lübeck.
*549. - Hartmann, Rudolf, San.-Rath und dirig. Arzt in Königshütte (Oberschlesien).
*550. - Hartog, C., in Charlottenburg, Bismarckstr. 81.

551. Dr. Hartung in Dresden-A., Lütticherstr. 14.
552. - Hasegawa, Director der chir. Klinik in Niigatashi (Japan).
L*553. - Hasenbalg in Hildesheim.
L 554. - Hasse in Schöneberg, Apostel Paulusstr. 13.
555. - Hattwich, Geh. Sanitäts-Rath in Berlin N.W., Reichstags-Ufer 3.
556. - Hausman, Jaroslav, in Prag 1627/II. (Böhmen.)
*557. - Hecker, Generalarzt in Hannover, Boedekerstr. 9.
*558. - Heckmann, Oberstabsarzt in Berlin W., Kurfürstendamm 214.
*559. - Heddaeus in Zittau, Schillerstr. 7b.
*560. - Hedlund, dirig. Arzt in Christianstadt, Schweden.
*561. - Heidemann in Eberswalde.
L 562. - Heidenhain, Professor und dirig. Arzt in Worms.
*563. - Heile, B., Privatdocent u. Specialarzt f. Chirurgie in Wiesbaden, Neugasse 26.
*564. - Heilmann in Berlin W., Derfflingerstr. 19.
565. - Heine, Professor zu Königsberg i. Pr., Französischestr. 14—16.
566. - Heinecke, San.-Rath in Magdeburg.
567. - Heinecke, H., in Leipzig, Liebigstr. 20.
568. - von Heinleth, C., in Bad Reichenhall-Kirchberg.
569. - Heintze, dirig. Arzt in Breslau, Museumplatz 5.
570. - Helbing, Carl, Assistenzarzt in Berlin N.W., Karlstr. 31.
L*571. - Helferich, Geh. Med.-Rath und Professor in Kiel.
*572. - Heller in Greifswald, Chir. Univ.-Klinik.
*573. - Heller, Ludwig, dirig. Arzt des Städt. Krankenhauses in Quedlinburg a./H.
*574. - Hellin, Dionys, in Warschau (Russ.-Polen).
*575. - Hellwig, W., dirig. Arzt zu Neustrelitz in Mecklenburg.
576. - Hemptenmacher, E., in Stettin, Friedrich Karlstr. 11.
577. - Hengsberger, Aug., in Frankfurt a. M., Mainzer Landstr. 170.
*578. - Henking, Oberarzt in Marburg a. L.
*579. - Henle, Professor in Dortmund.
580. - Hennig in Berlin W., Geisbergstr. 28.
*581. - Hennig, Clemenz, in Leipzig, Blücherplatz 2.
582. - Hentschel in Zwickau, Bahnhofstr. 5.
583. - Herbing in Stettin, Giesebrechtstr. 4.
*584. - Herbst in Hildesheim, Almsstr. 30.
585. - Herbst, Julius, in Nürnberg, Theresienplatz 7.
*586. - von Herczel, E., Prof. u. Primararzt in Budapest. (Ungarn.)
*587. - Herhold, General-Oberarzt zu Brandenburg a. H.
*588. - Hermes, Prof., Director in Berlin N., Virchow-Krankenhaus.
589. - Herrmann, Med.-Rath und Kreisarzt in Dirschau. †.
*590. - Herrmann in Beuthen O./Schl.
591. - Hertle, Josef, in Graz, Carl Ludwig-Ring 2 (Steiermark.)
592. - Hertzka, Josef, in Wien VIII, Wickenburgergasse 17.
L 593. - Herz, Max, in Christchurch (Neu-Seeland), P. O. Box 568.
594. - Herzberg, S., in Berlin W., Wittenberg Platz 1.

595. Dr. Herzfeld, Josef, in Berlin W., Potsdamerstr. 122b.
596. - Herzfeld, J. in Berlin W., Motzstr. 62.
597. - Herzfeld, K. A., Professor in Wien, I. Stock, Im Eisenplatz 3.
598. - Herzog, Prof. u. dirig. Arzt in München, Herzog Heinrichstr. 19.
L 599. - Herzstein in San Francisco, Californien.
*600. - Hess, Adolpho, Oberarzt in Lehe, Krankenhaus.
601. - Hesse, Friedrich, in Stettin, Städt. Krankenhaus.
602. - Hesse, Georg, in Dresden, Gewandhausstr. 5.
*603. - Heubach, Oberarzt in Graudenz.
604. - Heuck, Med.-Rath und dirig. Arzt in Mannheim.
605. - Heusner, Geh. San.-Rath, Prof. u. dirig. Arzt in Barmen, Ottostr. 19.
606. - Heymann, Arnold, in Düsseldorf, Königsallee 86.
*607. - Heymann, Felix, in Charlottenburg, Kantstr. 130b.
608. - Heymann, P., Professor in Berlin W., Lützowstr. 60.
*609. - Heymann, Emil, in Berlin N.W., Augusta-Hospital.
*610. - Heynemann, dirig. Arzt in Aschersleben, Ueber den Steinen 8.
*611. - Heynold, San.-Rath in Crimmitschau.
612. - Hiebert, Gerhard, in Winnipeg, Manitoba, 430 Edmond Street (Canada).
613. - Hildebrand, Professor in Berlin N.W., Kronprinzen-Ufer 6.
614. - Hildebrand, Arnold, in Irkutsk, Klinik Dr. G. v. Bergmann (Sibirien).
615. - Hildebrandt, Stabsarzt in Berlin W., Charité.
616. - Hilgenreiner in Prag II, Bredauergasse 11. (Böhmen.)
617. - Hinrichsen in Toowoomba, Herriestreet (Australien).
618. - Hinsberg in Breslau XVI.
*619. - Hinterstoisser, Herm., Director in Teschen (Oesterr.-Schles.).
620. - von Hippel, dirig. Arzt in Kaiserswerth a. Rh.
*621. - Hirsch, Hugo H., in Niederwalluf (Rhein).
*622. - Hirsch, Karl, in Berlin W., Kurfürstendamm 181.
623. - Hirschberg, Jul., Geh. Med.-Rath und Professor in Berlin N.W., Schiffbauerdamm 26.
624. - Hirschberg, M., in Frankfurt a. M., Bleichstr. 54.
625. - Hirt, Willi, in Breslau, Kaiser Wilhelmstr. 6.
626. - Hirtz in Essen a. d. Ruhr.
627. - Hobein, Oberstabsarzt in Hildesheim, Mühlengraben 20.
*628. - Hochenegg, Professor in Wien.
*629. - Ritter von Hochstetter, Arth., Primararzt in Wiener Neustadt.
630. - Hock, Alfred, in Prag, Wassergasse 48. (Böhmen.)
*631. - Hoddick, Hans, Oberarzt in Worms.
*632. - Hoeftman, San.-Rath zu Königsberg i. Pr.
*633. - Hoelscher, F., Oberarzt am Drei Königin - Hospital in Mülheim a. Rh., Regbz. Köln.
*634. - Hoelscher, dirig. Arzt in Lüneburg.
*635. - Hölscher, Oberarzt in Hildesheim.
636. - Höpfner, Edmund, in Weimar, Kaiserin Augustastr. 11–13.

637. Dr. Hörring, Otto, in Kopenhagen, Alm-Hospital (Dänemark).
638. - van der Hoeven, J., in Eefde bij Zutphen (Holland).
L*639. - Hoffa, Geh. Med.-Rath, Prof. in Charlottenburg, Kurfürstendamm 185.
*640. - Hoffmann, Ass.-Arzt in Leipzig, Nürnbergerstr. 55.
*641. - Hoffmann in Heilbronn, Kilianstr. 19.
*642. - Hoffmann, Ad., Assistenz-Arzt in Breslau, Chir. Univ.-Klinik. Thiergartenstr. 66/68.
*643. - Hoffmann, Egon, Professor in Greifswald.
*644. - Hoffmann, Ernst, in Düsseldorf, Bahnstr. 15.
645. - Hoffmann, Ernst, in Westend bei Berlin, Spandauerberg 15/16.
646. - Hoffmann, Herm., in Schweidnitz, Feldstr. 10.
647. - Hoffmann, Walter, Assistent an der Kinderklinik in Heidelberg, Karl Ludwigstr. 14.
648. - Hofmann, Arthur, Assist.-Arzt in Karlsruhe, Städt. Krankh. (Baden).
649. - Hofmann, C., Oberarzt in Köln (Kalk).
650. - Hofmann, Max, Assistent in Graz, Allgemeines Krankenhaus (Steiermark).
651. - Hofmeister, Prof. u. Vorstand am Olga-Krankenh. i. Stuttgart, Urbanstr. 32.
652. - Hohlbeck in St. Petersburg (Russland).
653. - Hohn, Josef, in Gelsenkirchen, Bahnhofstr. 76.
*654. - Holfelder in Wernigerode am Harz.
655. - Holländer in Berlin W., Kurfürstendamm 212.
656. - Hollister, John, in Chicago, 100 State Street (U. S. A.).
657. - Holthoff, Kreisarzt in Salzwedel.
*658. - Holz, B., San.-Rath in Charlottenburg, Schlüterstr. 35.
659. - Honda, Generalarzt der Kais. Japan. Marine in Tokio, Marine-Ministerium.
660. - Honzak, Fr., Primararzt in Königgrätz (Böhmen).
661. - von Hopffgarten in Heidenau bei Dresden.
*662. - Horak, Friedrich, Primararzt in Caslau (Böhmen).
*663. - Horn, Sanitätsrath und dirig. Arzt in Zwickau i. S.
*664. - Horneffer, dirig. Arzt zu Sonnenburg i. d. N.-M.
665. - Horsley, Professor in London, England.
L 666. - Hrabowski in Wanzleben.
*667. - Hübener, Krankenhausdirector in Liegnitz.
*668. - Hülsmann, A., Oberarzt in Solingen.
*669. - Hufschmid, dirig. Arzt in Gleiwitz (Oberschlesien).
*670. - Ilberg, Generaloberarzt in Berlin N.W., Alt-Moabit 89.
*671. - Ilberg, Stabsarzt in Frankfurt a. O., Wilhelm-Platz 24.
672. - Immelmann in Berlin W., Lützowstr. 72.
*673. - v. Ingersleben, Kreisarzt und Oberarzt des Kreiskrankenhauses in Oschersleben.
*674. - Israel, James, Prof. u. dirig. Arzt in Berlin W., Lützow-Ufer 5a.
*675. - Israel in Berlin W., Nettelbeckstr. 24.

676. Dr. Issakowitsch, K., in Wladikawkar (Kaukasus).
677. - Jacobsthal, Privatdocent in Jena.
*678. - Jacoby, S., in Berlin C., Königstr. 51.
*679. - Jäckh, Alexander, dirig. Arzt in Cassel.
680. - Jäger, Geh. Med.-Rath und dirig. Arzt in Darmstadt, Hochstr. 62.
*681. - Jaffé, K., in Hamburg, Esplanade 45.
682. - Jaffé, Max, Professor und dirig. Arzt in Posen, Wittingstr. 11.
683. - von Janny, Jul., Professor und Primararzt in Budapest, IV. Kronprinzengasse 6, Ungarn.
*684. - Jansen, A., Privatdocent in Charlottenburg, Hardenbergstr. 12.
685. - Janssen, Peter, Oberarzt der chir. Klinik in Düsseldorf, Moorenstrasse 84.
686. - Janz, Robert, Oberstabsarzt in Thorn, Fischerstr. 55.
*687. - Jasinski, Ewarist in Lodz (Russland).
*688. - Jedlicka, Michael, in Lemberg (Galizien).
*689. - Jedlicka, R., in Prag, Böhmen.
*690. - Jenckel, Adolf, Priv.-Docent in Göttingen, Kurze Geismarstrasse 13—14.
*691. - Joachimsthal, Professor in Berlin W., Magdeburgerstr. 36.
692. - Jochner, Guido, Hofrath in München, Schönfeldstr. 16.
*693. - Jordan, Professor und Assistenzarzt in Heidelberg.
*694. - Joseph in Berlin W., Kleiststr. 39.
*695. - Joseph, E., in Berlin W., Motzstr. 57.
696. - Jottkowitz in Oppeln.
697. - Jüngst, San.-Rath, Oberarzt in Saarbrücken, Luisenstr. 12.
698. - Jukelson in Berditscheff (Russland).
699. - Julliard, Professor in Genf, Schweiz.
*700. - Jungengel, Max, Hofrath und Oberarzt in Bamberg.
*701. - Junghans in Liegnitz, Am Ring 1.
*702. - Jungmann, Med.-Rath und Kreisarzt in Guben.
*703. - Kader, Professor in Krakau, Galizien.
*704. - Kaefer, N., Oberarzt in Odessa, Russland.
*705. - Kafka in Prag, Böhmen.
*706. - Kahleyss in Dessau.
*707. - Kaijser, dirig. Arzt in Hernösand (Schweden).
708. - Kalicinski, Ludwik, in Warschau, Brzeska 17 (Russland).
L 709. - Kammerer, F., in New York, 51, East, 66th Street (U. S. A.).
710. - Kammler, Wilh., dirig. Arzt in Nowawes-Neuendorf.
*711. - Kaposi, Hermann, Privatdocent und Chefarzt in Breslau, Lessingstr. 14.
712. - Kappeler, Med.-Rath und dirig. Arzt zu Constanz in Baden, Mainauerstr. 19.
713. - Kaps in Breslau, Sadowastr. 40.
L*714. - Kapsammer, Assistenzarzt in Wien IX, Maria Theresiastr. 3.
*715. - Karewski, Professor in Berlin W., Meinekestr. 10.
*716. - Katholicky, Primararzt in Brünn, Mähren.

*717. Dr. Katholiky, Rudolf, in Wien IX. 4, Soulengasse 23.
*718. - Katzenstein in Berlin W., Potsdamerstr. 36.
719. - Kaufmann, Docent in Zürich, Mythenstr. 35, Schweiz.
*720. - Kausch, Professor in Berlin W., Victoria-Luise-Platz 6.
*721. - Kayser, Stabsarzt und Docent an der Academie für practische Medizin in Köln a. Rh.
L*722. - Kehr, Geh. Med.-Rath und Professor in Halberstadt.
723. - Keller, dirig. Arzt in Berlin W., Kurfürstenstr. 113.
*724. - Kelling, Professor in Dresden A., Christianstr. 30.
725. - Kempermann, Alb., in Witten a. Ruhr.
*726. - Kern, Generalarzt in Berlin, Friedrichstr. 139, Kais. Wilh.-Akad.
*727. - Kettner, Stabsarzt in Berlin NW., Charité.
728. - Keuchel in Riga, Elisabethstr. 14, Q. 5 (Russland).
729. - Kiderlen in Friedrichshafen a. Bodensee.
730. - Kiefer in Mannheim.
L 731. - Kiliani, Otto, in New-York (U. S. A.).
732. - Killian, Professor in Freiburg i. Br., Josefstr. 15.
*733. - Kindle in Innsbruck (Tirol).
*734. - Kinn, Robert, Secundärarzt in Schäsburg (Siebenbürgen).
*735. - Kirchhoff, San.-Rath in Berlin W., Magdeburgerstr. 2.
736. - Kirsch in Magdeburg, Breiteweg 159.
*737. - Kissinger, dir. Arzt in Königshütte (Ob.-Schl.), Tempelstr. 15.
*738. - Kitschin, David, in St. Petersburg, Preobzajenskajastr. 18 bei Herrn Kogan (Russland).
*739. - Kittel, dirig. Arzt in Annahütte, Rgbz. Frankfurt a. O.
L 740. - Kiwull, Stadtarzt in Wenden, Livland.
741. - Klapp, Professor, Berlin N., Königl. chir. Klinik.
*742. - Klauber, Osk., Secundärarzt in Lübeck, allgem. Krankenhaus.
*743. - Klaus in Tuttlingen.
744. - Klaussner, Professor in München, Kreuzstr. 30.
745. - Kleinknecht, Alfr., Chefarzt in Mühlhausen i. E.
*746. - Kleinschmidt in Charlottenburg-Westend, Spandauerberg 6.
*747. - Klink, Wilh., in Deutsch-Wilmersdorf, Kaiserplatz 14.
*748. - Klose in Berlin N., Friedrichstr. 128.
L*749. - Klostermann, orthopäd. Anstalt in Bulmke bei Gelsenkirchen.
*750. - Heinrich Klostermann, dirig. Arzt in Steele a. Ruhr.
*751. - Knierim in Cassel.
*752. - Knoch, Oberarzt in Essen a. Ruhr, Krupp'sches Krankenhaus.
753. - Koch, C. F. A., Professor in Groningen, Holland.
*754. - Koch, Carl, in Nürnberg.
*755. - Koch, Josef, Oberarzt in Berlin W., Pariserstr. 56/57.
756. - von Koch, Wilhelm, Wirkl. Staatsrath und Professor in Dorpat (Russland) z. Z. in Georgenthal bei Gotha.
757. - Koch, Béla, Spitaldirector in Magyar Ovár (Ungarn).
758. - Kocher, Alb., Privatdocent, in Bern (Schweiz), Laufenstr.
759. - Kock in Kopenhagen, Frederiksberggasse (Dänemark).

760. Dr. Köbrich in Berlin NW., Alt-Moabit 41.
* - Köhler, A., s. oben.
761. - Köhler, Paul, San.-Rath in Bad Elster.
*762. - Köhler, Rudolf, Geh. Med.-Rath, Generalarzt u. Professor in Berlin W., Rankestr. 7.
763. - Köhler, Wilh., Med.-Rath und dirig. Arzt in Offenbach a. M.
*764. - Koehler, Max, in Hohenlohehütte bei Kattowitz.
*765. - Kölbing, Paul, in Bautzen.
*766. - Kölliker, Professor in Leipzig, Marienstr. 20.
767. - Koenig, Carl, in Frankfurt a. M., Rüsterstr. 1.
768. - König jun., Fritz, Professor in Altona.
769. - Körner, O., Professor in Rostock i. M.
*L - Körte, W., s. oben.
*770. - Kofmann, S., in Odessa, Teraspolsk 13 (Russland).
*771. - Kohl, Ass.-A. in Berlin NW., Thurmstr. 21.
*772. - Kohlmeyer, Ernst, Oberarzt in Breslau VII, Höfchenstr. 29.
*773. - Kolaczek, Hans, in Tübingen, Chirurg. Klinik.
*774. - Kolb, San.-Rath, Chef-Arzt in Darmstadt, Riedeselstr. 23.
775. - Koller, Sigmar, in Neutitschein (Mähren), Stadtplatz 4.
*776. - Kollmann, Professor in Leipzig, Montbéstr. 7.
*777. - Kornmann, Hans, in Odessa (Russland), Cheruwarstr. 62.
*778. - Korsch, General-Oberarzt in Trier, Luxemburgerstr. 15a.
779. - Korteweg, Professor in Leiden (Holland).
780. - Kortüm, Max, Med.-Rath und Oberarzt zu Schwerin (Mecklenburg).
*781. - Kosswig, Oberstabsarzt in Köpenick.
*782. - Kothe in Berlin NW., Thurmstr. 21.
*783. - Kotzenberg, Wilhelm, in Hamburg-Eppendorf.
*784. - Kowalk, Generaloberarzt in Spandau.
L*785. - Krabbel, Geh. San.-Rath und dirig. Arzt in Aachen.
786. - Krahn in Landsberg a. W.
787. - Kramer, San.-Rath und dirig. Arzt in Glogau.
788. - Kranz, Walter, in Elbing.
789. - Kranzfeld, dirig. Arzt in Nikolajeff (Russland).
790. - Kraske, Professor zu Freiburg i. Br., Ludwigstr. 41.
L*791. - Krause, Fedor, Prof. und dirig. Arzt in Berlin, Lützow-Platz 13.
*792. - Krauss, F., in Charlottenburg, Kantstr. 164c.
793. - Krauss, Walt.. Primararzt in Kronstadt (Brassó), Spitalzeile 12 (Siebenbürgen).
*794. - Krecke in München, Beethovenstr. 10.
L*795. - Kredel, Oberarzt in Hannover.
*796. - Kreglinger in Koblenz.
797. - Kremser in Pinneberg.
*798. - Kreuter, Erwin, Privatdocent in Erlangen, Chir. Univ.-Klinik.
799. - Krönig, Professor in Charlottenburg, Kurfürstendamm 33.
800. - Krönig, Professor zu Freiburg i. Br., Stadtstr. 2c.

Dr. Kroenlein, s. oben.
*801. - Krogius, Ali, Professor in Helsingfors, Finland.
802. - Kroiss, Friedrich, in Innsbruck, Chir. Klinik (Tirol).
*803. - Kronacher in Nürnberg, Frauenthorgraben 61.
804. - Kronacher, Hofrath in München, Maximilianstr. 35.
805. - Kroner, Max, Stabsarzt in Brandenburg a. H.
*806. - Kronheimer, Hermann, in Nürnberg-Gartenhof, Hauptstr. 58.
*807. - Krüger in Dresden, Blasewitzerstr. 56.
*808. - Krüger in Cottbus.
809. - Krukenberg, Hermann, in Elberfeld.
810. - Krumm, F., Chirurg. Oberarzt in Karlsruhe.
811. - Krusche, Alfr., in Lodz (Russland).
812. - von Kryger, Professor und Assistenzarzt in Erlangen.
*813. - Kühler, Wilh., in Kreuznach.
814. - Kühnast zu Plauen i. V.
815. - Kühne, Ober-Stabsarzt a. D. in Charlottenburg, Leibnitzstr. 88.
816. - Kümmel, Werner, Professor in Heidelberg, Bunsenstr. 18.
* . - Kümmell, s. oben.
817. - Baron von Kuester in Charlottenburg, Grolmannstr. 22.
L* - Küster, Ernst, s. oben.
818. - Küstner, Geh. Med.-Rath und Professor in Breslau, Maxstr. 5.
*819. - Küttner, Professor und Director in Breslau.
820. - Kugeler, H., in San Francisco, 2210 Baker St. (Californien).
821. - Kuh, Rudolf, in Prag, Herrengasse 9 (Böhmen).
822. - Kuhn in Kassel.
823. - Kuhnt, Geh. Med.-Rath und Professor zu Königsberg i. Pr.
*824. - Kumaris, Joh. G., in Athen (Griechenland).
825. - Kummer, Docent in Champel-Genève (Schweiz).
*826. - Kunick, Marine-Stabsarzt in Kiel, Holtenauerstr. 45a.
827. - Kusnetzky, Assistenzarzt in St. Petersburg, Furstedtskgr. 49 (Russland).
828. - Kuthe in Berlin W., Tauenzienstr. 10.
829. - Kutner, Rob., Professor in Berlin W., Potsdamerstr. 39.
830. - Lameris, Professor in Utrecht (Holland).
*831. - Lammers in Heide (Holstein).
832. - Lammert in Regensburg.
833. - Lampe in Bromberg.
834. - Landau, Leop., Geh. Med.-Rath, Prof. i. Berlin N. W., Sommerstr. 2.
835. - Landgraf, Generalarzt in Charlottenburg, Carmerstr. 4.
*836. - Landgraf, Oberarzt des städt. Krankenhauses in Bayreuth.
L 837. - Landow, Oberarzt in Wiesbaden.
*838. - Lange, B., in Strassburg i. E., Poststr. 13.
839. - Lange, Fritz, Professor in München, Mozartstr. 21a.
L 840. - Lange, F. (New York) zu Lonkorrek bei Lonkorsz in Westpr.
*841. - Lange, Karl Fredrik, dirig. Arzt in Orebro (Schweden).
842. - Langemak in Erfurt, Marstallstr. 6.

843. Dr. von Langsdorff in Baden-Baden, Langestr. 52.
844. - Langstein in Teplitz-Schönau (Böhmen).
845. - Lanz, Otto, Professor in Amsterdam, Weesperzijde (Holland).
*846. - La Pierre, Geheimer Sanitätsrath und dirig. Arzt in Potsdam, Moltkestr. 37.
847. - Lasker in Kattowitz, Holtzestr. 2 (Oberschlesien).
*848. - Lassar, Professor in Berlin N. W., Karlstr. 19.
L*849. - Lauenstein, Carl, dirig. Arzt in Hamburg.
850. - Lauper, Otto Jacob, in Interlaken (Schweiz).
851. - Lautenschläger in Charlottenburg, Savigny-Platz 9—10.
*852. - Lawen, Georg Arthur, Ass.-Arzt in Leipzig, Chir. Univ.-Klinik.
853. - Lazarus, Paul, Privatdocent in Berlin N. W., Hindersinstr. 14.
854. - Ledderhose, Professor zu Strassburg i. E., Heleneninsel 1.
*855. - Leischner, Hugo, Assistent an der Univ.-Klinik in Wien IX.
856. - van Lelyveld, L. P., in Utrecht (Holland).
*857. - Lemmen in Cöln a./Rh., Bürgerspital.
858. - Lengemann, Specialarzt für Chirurgie in Bremen.
*859. - Lengnick, dirig. Arzt in Tilsit, Hohestr. 81.
*860. - Lenhartz, H., Professor und Director in Hamburg.
861. - Lennander, K. G., Professor in Upsala (Schweden).
862. - Lenz, E., in Hamburg, Eimsbüttelerstr. 45.
863. - Lenzmann, Oberarzt in Duisburg.
864. - Leopold, Geh. Med.-Rath u. Prof. in Dresden, Pfotenhauerstr. 90.
*865. - Leporin zu Kuhnern, Kr. Striegau i. Schl.
866. - Leser, E., Professor in Halle a. S.
*867. - von Lesser, Freiherr, Privatdocent in Leipzig, Schwägrichenstr. 1.
*868. - Lessing, R., Stabsarzt, Hamburg, Weiden-Allee 2a.
*869. - Levy, Siegfried, in Berlin W., Kurfürstenstr. 42.
870. - Levy, William, in Berlin W., Maassenstr. 22.
*871. - Lewin, Arthur, in Berlin W., Tauenzienstr. 13.
872. - Lewisohn, New York, 774 Madison Avenue, U. S. A.
*873. - Lexer, Professor zu Königsberg i. Pr.
*874. - Lichtenauer in Stettin.
875. - Liebert in Halle a. S., Chir. Univ.-Klinik.
*876. - Lieblein, Victor, Docent in Prag (Böhmen).
*877. - Liermann, Professor und Director des Kreiskrankenhauses in Dessau.
*878. - Lilienfeld in Leipzig, Bosestr. 11.
L*879. - Lindemann, G., dirig. Arzt in Hannover.
880. - Lindemann, San.-Rath, Kreiswundarzt z. D., Knappschafts-. Oberarzt in Bochum.
*881. - Lindner, Med.-Rath und dirig. Arzt in Dresden-A., St. Johann-Georgenallee 29.
*882. - Lindstroem, dirig. Arzt in Gefle (Schweden).
*883. - Linhart, Wilh., Hradzen a. Slaal (Böhmen).
884. - Linkenheld, dirig. Arzt in Barmen, Haspelerstr. 35.

*885. Dr. Litthauer, Max, in Berlin W., Bellevuestr. 18.
*886. - Littauer in Leipzig, Jakobstr. 2.
*887. - Lobstein, Ernst, in Heidelberg.
888. - Löbker, Geh. Med.-Rath, Prof. u. Oberarzt i. Bochum, Augustastr. 2.
*889. - Loehlein, San.-Rath in Berlin N. W., Albrechtstr. 25.
890. - Loewe, Arno, in Dresden, Johann-Georgen-Allee 12.
891. - Loewenberg in Berlin W., Lietzenburgerstr. 54—55.
*892. - Loewenhardt, Felix, in Breslau.
*893. - Loewenstein, dirig. Arzt d. evang. Krankenhauses in Trier.
*894. - Loewy in Berlin N., Weissenburgerstr. 26.
*895. - Longard, dirig. Arzt in Aachen, Krankenhaus „Forst".
896. - Loopnyt, Jan., Chir. am städt. Krankenhaus 14 in Rotterdam (Holland).
L 897. - Loose in Bremen.
898. - Lorenz, Assistent a. d. II. chir. Univ.-Klinik in Wien.
899. - Lorenz, Adolf, Reg.-Rath u. Prof. in Wien IX, Garnisongasse 3.
*900. - Lorenz, Rud., in Berlin W., Pragerstr. 22.
901. - Lossen, Hermann, Hofrath und Professor in Heidelberg.
902. - Lossen, Kurt, in Frankfurt a. M., Neue Mainzerstr. 75.
903. - Lossen, M., in Cöln a. Rh., Bürgerhospital.
904. - Lotheisen, Privatdocent und k. k. Primararzt in Wien, Auerspergerstr. 2.
*905. - Lotsch, Fritz, Oberarzt in Magdeburg.
*906. - Lotzin, Alfred, in Allenstein, Bahnstr. 73 (Ostpreussen).
*907. - Loubier in Gr.-Lichterfelde, Karlstr. 11.
908. - Lucas in Trier, Brückenstr. 24.
*909. - Ludloff, Privatdocent in Breslau, Maxstr. 22.
910. - Ludvik, A., Krankenhaus-Director in Budapest, Ungarn.
*911. - Ludwig, Victor, Stadtarzt in Freudenthal (Oest.-Schles.).
912. - Lüders in Wiesbaden, Wilhelmstr. 36.
913. - Lüning, Docent in Zürich (Schweiz).
914. - Lüsebrink, Director d. Prov.-Hebammen-Lehranstalt in Bochum.
915. - Luksch, Ludw., Primararzt in Graz, Kalchberggasse 1. Steierm.
916. - Lumniczer, Josef, Primarius des ungar. Rothenkreuzspitals in Budapest (Ungarn).
917. - Lundgren, dirig. Arzt in Lidköping (Schweden).
918. - Lundmark, dirig. Arzt in Karlskrona (Schweden).
*919. - Lurz, Ignaz, Assistenzarzt in Berlin N., Hedwigskrankenhaus.
*920. - Luxenbourg, Assistenzarzt am Bürgerhospital in Cöln.
921. - Luxenburger in München, Sonnenstr. 17.
*922. - Maalöe, C. U., in Kopenhagen, Langgade 9 (Dänemark).
*923. - Maass, Hugo, in Berlin W., Potsdamerstr. 61.
924. - Machol, Alfred, Oberarzt an der Königl. chirurg. Klinik in Bonn a./Rh.
925. - Mackenrodt, Professor in Berlin N., Johannisstr. 10.
* - Madelung s. oben.

926. Dr. Madsen, Alfr., in Kopenhagen, Tvergade 40 (Dänemark).
927. - Maeder, Oberarzt im 3. Garde-Ulanen-Regiment in Potsdam.
928. - Magnus, Fritz, in Dresden, König Johannstr. 17.
*929. - Majewsky, Generalarzt in Przemysl (Galizien).
930. - Mainzer, Max, in Frankfurt a. M., Neckarstr. 5.
931. - Makkas, Mattheus, in Bonn, Kgl. chir. Klinik.
*932. - Malthe in Christiania, Norwegen.
*933. - Manasse, Paul, in Berlin, W., Passauerstr. 4.
*934. - Mandel, Fritz, Ober-Stabsarzt in Landsberg a. Lech.
935. - Mandelberg, Leo, in Kiew (Russland).
936. - Mandry in Heilbronn a. N.
937. - Manfred, Fritz, in Bad Wildungen.
938. - von Mangoldt, F., Hofrath, in Dresden.
*939. - Mankiewicz in Berlin W., Potsdamerstr. 134.
*940. - Mankiewitz in Schlachtensee bei Berlin, Viktoriastr. 46.
941. - Mannel, Geh. Hof- und Med.-Rath in Arolsen.
942. - Manninger in Budapest (Ungarn).
943. - Baron Manteuffel, Josef, in Riga, Alexanderstr. 19 (Russland).
944. - Manz, O., in Freiburg i. Br., Katharinenstr. 21.
945. - Marc, Geheimer Sanitäts-Rath und Kreis-Physikus in Wildungen.
946. - Marchand, Professor in Leipzig, Salomonstr. 5.
*947. - Marckwald in Kreuznach.
*948. - Marcuse, Bruno, in Berlin S.O., Köpnickerstr. 124.
949. - Maret, dirig. Arzt in Trier, Brolstrasse.
950. - Marquardt, leitender Arzt des Hospitals zum heiligen Geist zu Hagen i. Westf., Buschupstr.
951. - Marschke in Neisse, Breslauerstr. 17 (Schlesien).
*952. - Martens, Max, Prof. u. Stabsarzt a. D. in Berlin W., Tauenzienstr. 12.
953. - Martin, A., Geh. Med.-Rat, Professor in Berlin W., Keithstr. 14.
*954. - Martin, E., dirig. Arzt in Köln, Kaesenstr. 11.
955. - Martini, Ed., dirig. Arzt zu Hagen i. W.
956. - Martiny, Kalnau, in Trencsen (Ungarn).
957. - Marwedel, Professor und dirig. Arzt in Aachen.
*958. - Matti, Hermann, in Bern, Chir. Klinik (Schweiz).
959. - Matthias, Fr., zu Königsberg i. Pr., Hinter Tragheim 4.
960. - Matthiolius, Marineoberstabsarzt in Yokohama (Japan).
*961. - Matyás, Ch., Regimentsarzt in Innsbruck (Tirol).
*962. - May, Primararzt in Breslau, Telegraphenstr. 2.
963. - Mayer in Mannheim.
964. - Mayer, Ernst, in Köln, Salierring 44.
965. - Mayer, Leopold, in Brüssel, 62 rux de la Loi (Belgien).
*966. - v. Meer, Alb., in Düren, Hohenzollernstr. 14.
967. - Mehler, H., in Georgensgmünd (Bayern).
*968. - Mehlhausen, Geh. Ober-Med.-Rath und Generalarzt a. D. in Berlin W., Lutherstr. 47.

* 969. Dr. Mehlhorn, Werner, in Berlin W., Landshuterstr. 38.
970. - Meinecke, A. in Winsen a. L.
971. - Meinert in Dresden, Sidonienstr. 28.
972. - Meisel, P., Privatdocent zu Freiburg i. Br.
973. - Meissner, P., zu Aue i. Erzgeb. Bismarckstr. 7.
* 974. - Mellema, J., in Groningen (Holland).
* 975. - Mendler, Alfred, in Ulm.
976. - Menschel, Ober-Med.-Rath in Bautzen.
* 977. - Mentler zu Hörde i. W.
* 978. - Merkens in Oldenburg.
979. - Mertens, F. in Bremerhaven.
* 980. - Mertens, Vic. E., Secundärarzt in Breslau, Allerheiligen-Hospit.
L* 981. - Methner, dirig. Arzt in Breslau.
982. - Metzler, Generalarzt a. D. in Darmstadt.
983. - Meusel, Geh. Med.-Rath in Gotha.
984. - H. Meyburg zu Plauen i. V., Reichstr. 18a.
985. - von Meyer, E., in Frankfurt a. M., Hochstr. 34.
* 986. - Meyer, Edmund, Professor in Berlin W., Bülowstr. 3.
* 987. - Meyer, George, Professor in Berlin W., Bendlerstr. 13.
988. - Meyer, Gustav, in Peine.
989. - Meyer, Josef, in Trautenau (Böhmen).
* 990. - Meyer, Ludwig, in Berlin N. W., Altonaerstr. 6.
* 991. - Meyer, Max, Geh. San.-Rath in Berlin W., Maassenstr. 27.
* 992. - Meyer, N., in Berlin S.W., Lindenstr. 70.
L 993. - Meyer, Willy, in New York (U. S. A.).
994. - Meyersohn, San.-Rath zu Schwerin i. Meckl.
* 995. - Meyh in Leipzig-Plagwitz, Elisabethallee 25.
* 996. - Michal in Prag II, Komensky-Platz 1. (Böhmen.)
997. - Michaeli, Sanitätsrath und Kreiswundarzt z. D. in Schwiebus.
*998. - Michaelis, G., in Charlottenburg, Knesebeckstr. 43/44.
*999. - Michaelis in Cottbus.
*1000. - Michailoff, K., in Wien IX, Schwarzspanierstr. 11.
*1001. - Michelsohn in Hamburg.
1002. - Middeldorpf, San.-Rath in Hirschberg i. Schl., Gutsweg 6a.
*1003. - von Mieczkowski, Leo, in Posen, Gr. Gerberstr. 9.
*1004. - Miller, Robert, in Baltimore, Johns Hopkins Hosp. (U. S. A.)
*1005. - Milner in Leipzig.
1006. - Mintz, W. M., Privatdocent in Moskau Twerskaja, Mammonowski perpulok, Haus Schablykin (Russland).
*1007. - Mislowitzer in Berlin C., Alexanderstr. 9.
1008. - Mitscherlich, A., Ober-Stabsarzt a. D., Professor und Geh. San.-Rat in Charlottenburg, Kantstr. 166.
*1009. - Kurt Möhring in Cassel, Kronprinzenstr. 25.
*1010. - Momburg, Stabsarzt in Spandau.
*1011. - Mommsen, E. in Berlin W., Nürnbergerstr. 65.
*1012. - Monprofit, Professor in Angers (Frankreich).

Moraïtis, Nicolas, J., in Volo, Thessalien (Griechenland).
·aller in Berlin W., Neue Winterfeldstr. 18.
Massamitzi, in Hazu-Mura, Mije-Guu, Jse (Japan).
W., in Essen a. Ruhr.
·rnhard, in Bielefeld.
, Albert, in Berlin NW., Karlstr. 17.
.rnst, in Zittau i. S., Reichsstr.
, Hans, in Lübeck, Mühlenstr. 5.
s, Harry, in Breslau XVI, Thiergartenstr. 83/85.
·etig von Moorhof, Professor und Primararzt in Wien, Fleischmarkt 1.
Most in Breslau V., Am Schweidnitzer Stadtgraben 14.

- Mühlhaus, dirig. Arzt in Paderborn.
- Mühsam, Oberarzt in Berlin NW., Altonaerstr. 3.
- Müller, Ernst, Professor in Stuttgart, Kronenstr. 47.

27. - Müller, Robert Franz, in Berlin N.W., Alt-Moabit 122.
1028. - Müller, Georg, in Berlin N., Johannisstr. 14.
*1029. - Müller, Kurt, in Wiesbaden, Taunusstr. 49.
1030. - Müller, Mart. Paul, in Leipzig-Connewitz, Mathildenstr. 9.
*1031. - Müller, P. A., in Dresden-N., Kurfürstenstr. 10.
1032. - Müller, Paul, Oberarzt zu Waldenburg i. Schl.
*1033. - Müller II., Rudolf, Oberstabsarzt in Hannover, Bödekerstr. 8.
1034. - Müller, Rudolph, in Blumenthal (Hannover).
1035. - Müller, W., Professor und Director in Rostock.
*1036. - Müllerheim, Rob., in Berlin W., Burggrafenstr. 6.
*1037. - Münch, Eugen, in Kaiserslautern, Theaterstr. 25.
1038. - Muhlack, Stabsarzt a. D. in Swinemünde.
1039. - Mulzer in Breslau, Krankenhaus Bethanien.
1040. - Mulzer, Max, in Memmingen.
1041. - Murillo y Palacios in Madrid (Spanien).
L 1042. - Murphy, Professor in Chicago (U. S. A.).
*1043. - Muskat, Gustav, in Berlin W., Potsdamerstr. 16.
1044. - Muus, N. R., in Kopenhagen, Amagerton 10 (Dänemark).
1045. - Näther, Stabsarzt in Dresden, Zöllnerplatz 5.
*1046. - Nagel, Professor in Berlin W., Potsdamerstr. 28.
L 1047. - Nagel, dirig. Arzt in Bremen.
1048. - Nakayama, Morihito, General - Oberarzt in Tokio, No. 36 Dotesanbanchio, Kosimachi (Japan).
L 1049. - Narath, Geh. Hofrath, Professor, Director in Utrecht (Holland).
1050. - Nast-Kolb, Assistenzarzt in Heidelberg, Chir. Univers.-Klinik.
*1051. - Nauman, G., dirig. Arzt in Göteborg, Schweden.
1052. - Naumann, Martin, in Riesa a. E., Kaiser Wilhelmplatz.
1053. - Nebelthau, Professor in Halle a. S., Gartenstr. 1a.
*1054. - Neck in Chemnitz (Sachsen), Aeussere Johannisstr. 8.
1055. - Nehrkorn, Privatdocent in Elberfeld, Moritzstr. 8.
*1056. - Nemenow in St. Petersburg (Russland).

1057. Dr. Nepilly, Knappschaftsarzt in Rydultau b. Czernitz O. S.
1058. - Neuber, Geh. Sanitäts-Rath in Kiel.
L 1059. - Neugebauer, Fr., Primararzt in Mähr. Ostrau.
*1060. - Neuhäuser in Berlin N., Auguststr. 14/16.
1061. - Neuhaus, Oberarzt in Berlin N.W., Charité.
*1062. - Neumann, Alfred, Director i. Berlin N.O., Krankh. Friedrichsh.
*1063. - Neumann, Max, Stabsarzt in Mainz, Luisenstr.
1064. - Neumeister, Med.-Rath in Stettin, Deutschestr. 34.
*1065. - Neupert, Erich, in Charlottenburg, Krankenhaus Westend.
1066. - Nichè, dirig. Arzt in Breslau, Kaiser Wilhelmstr. 191.
*1067. - Nicolaysen in Christiania (Norwegen).
*1068. - Niederle, Bohuslav, Primararzt in Kladno (Böhmen).
*1069. - Niehans, P., Chefarzt in Bern (Schweiz).
*1070. - Niehues, Stabsarzt in Berlin N.W., Alt Moabit 109.
1071. - Niemann, Clem., zu Rheine in Westfalen.
*1072. - Niemann, Sanitätsrath und dirig. Arzt in Holzminden.
1073. - Nieper, Med.-Rath, Kreisarzt und dirig. Arzt in Goslar.
1074. - Nissen in Neisse.
1075. - Nösske, Hans, in Kiel, Chirurg. Klinik.
*1076. - Noesske, K., Assistenzarzt in Dresden, Carola-Haus.
*1077. - Noetzel, dirigierender Arzt des Knappschafts-Lazaretts in Völklingen bei Saarbrücken.
*1078. - Nönchen in Düsseldorf.
*1079. - Noll in Altona a./E.
*1080. - Noll, San.-Rath in Hanau.
1081. - von Noorden in Homburg v. d. H., Parkstr. 4.
*1082. - Nordmann in Schöneberg, Augusta-Viktoria-Krankenhaus.
*1083. - Nuernberg in Erfurt.
1084. - Nuesse, Ober-Stabsarzt a. D. in Potsdam, Hovitzstr. 13.
1085. - Nyrop, Egnar, in Kopenhagen, Sekerfigsvej 5 (Dänemark).
1086. - Oberländer, Professor in Dresden-Blasewitz, Residenzstr. 40.
1087. - Oberst, Geh. Med.-Rath und Professor in Halle a. S.
1088. - Oberst, Privat-Docent zu Freiburg i. Br., Albertstr. 5.
*1089. - Oberth, Julius, Director und Primararzt in Schaesburg, Siebenbürgen.
*1090. - Oehler, Ferdinand, Ass.-Arzt in Leipzig, Chir. Univ.-Klinik.
1091. - Oelsner, L., in Pankow bei Berlin.
*1092. - Oertel, Stabsarzt in Berlin N.W., Friedrichstr. 139, Kaiser Wilhelms-Academie.
*1093. - von Oettingen, Walter, in Berlin W., Kaiser-Allee 21.
1094. - Ogiloy, Charles, in New-York, 125 Mst. (U. S. A.).
1095. - Ogston, Alexander, Prof. in Aberdeen, 252 Union-Street, Schottland.
1096. - Ohage, Professor in St. Paul, Minnesota, Cor. 7th Wacountastr., Nord-Amerika.
1097. - Oidtmann, dirig. Arzt in Amsterdam, Holland.

*1098. Dr. Olshausen, Geh. Med.-Rath u. Prof. in Berlin N., Artilleriestr. 19.
*1099. - Opitz in Stettin.
1100. - Orfila, Clinica Ginecologica Hopital de Caridad in Montevideo, Uruguay, Süd-Amerika.
*1101. - Ossent, Chefarzt in Stettin, Moltkestr. 10.
*1102. - Baron von der Osten-Sacken, E., in Odessa (Russland).
1103. - Otterbeck, W., in Duisburg-Hochfeld.
*1104. - Paalzow, Generaloberarzt in Berlin W., Geisbergstr. 24.
*1105. - Pabst in Arnstadt (Thüringen).
1106. - Pässler, H., Prof. und dirig. Arzt in Dresden-A., Sidonienstr. 27.
*1107. - Pagenstecher in Osnabrück.
1108. - Pagenstecher, Ernst, Oberarzt in Wiesbaden, Wilhelmstr. 4.
1109. - Palla in Innsbruck (Tirol).
1110. - Palmié in Charlottenburg, Leibnitzstr. 87.
1111. - Pancritius, dirig. Arzt i. Schmalkalden, Klostergasse 2 (Thür.).
1112. - Panse, Stabsarzt in Tanga (Deutsch Ost-Afrika).
*1113. - Paradies in Berlin W., Bayreutherst. 2.
L 1114. - Park, Rosswell, Prof. i. Buffalo, 510 Delaware Ave, Nd.-Amerika.
1115. - Partsch, Geh. Med.-Rat, Professor und dirig. Arzt in Breslau, Gartenstr. 103.
1116. - Patrzek, Knappschaftsarzt in Königshütte (Ober-Schlesien).
*1117. - Patz, Emanuel, Primararzt in Hohenelbe (Böhmen).
1118. - Payr, Erwin, Professor in Greifswald.
*1119. - Peiser, Alfred, in Breslau, chir. Univ.-Klinik.
*1120. - Pels-Leusden, Professor und Leiter der chir. Universitätsklinik der Charité in Berlin N.W., Invalidenstr. 90.
*1121. - Peltesohn, Siegfr., in Berlin W., Maassenstr. 24.
*1122. - Pelz, dirig. Arzt in Osnabrück.
*1123. - Pendl, Fritz, Primararzt in Troppau, Oestr. Schlesien.
*1124. - Perl, J., in Berlin S.W., Wilhelmstr. 30/31.
*1125. - Perlis, Ignaz, Spitalarzt in Lodz (Russland).
*1126. - Perman, Chef-Arzt des Krankenhauses Sabbatsberg in Stockholm, Schweden.
*1127. - Pernice, San.-Rat, dirig. Arzt in Frankfurt a. O.
1128. - Pers, Alfr., in Kopenhagen, Plantany 22, Dänemark.
L *1129. - Perthes, Professor und Director in Leipzig, Albertstr. 28.
1130. - Pertz in Karlsruhe, Sophienstr. 15.
*1131. - Petermann, Assistenzarzt in Berlin N., St. Hedwigskrankenhaus.
*1132. - Petersen, Ferd., Geh. Med.-Rat und Professor in Kiel, Forstweg 20.
*1133. - H. Petersen, Professor in Duisburg.
1134. - Petersen, Walther, Professor in Leipzig-Entritzsch, Hauptstr. 16.
*1135. - Peterson, C., Krankenhausarzt in Warberg (Schweden).
*1136. - Petrén, Ass.-Arzt in Lund, Chir. Klinik (Schweden).
1137. - Peyser, A., in Berlin C., Hackescher Markt 1.

1138. Dr. Pfeiffer, in Stuttgart, Katharinenspital, Chir. Abth.
*1139. - Pfeil Schneider, dirig. Arzt in Schönebeck a. E.
1140. - Pflanz, Ernst, in Marienbad i. Böhmen.
*1141. - Pflugmacher, Assist.-Arzt i. Berlin S., Krankenhaus a. Urban.
1142. - Pflugradt, Assistenz-Arzt in Halle a.S., chirurg. Univ.-Klinik.
1143. - Pförringer, S., in Regensburg, Weissgerbergraben 50.
1144. - Pflaumer, Eduard, in Buenos Ayres, Calle Florida 222 (Argentinien).
1145. - Pietrzikowski, Prof. in Prag II, Jungmannstr. 34 (Böhmen).
L*1146. - Pilz in Stettin.
*1147. - Pimentel in Amsterdam, Saphalistrat 65 (Holland).
*1148. - Pincus, Walter, in Berlin W., Münchenerstr. 47.
*1149. - Pinkuss, Alfred, in Berlin W., Potsdamerstr. 40.
*1150. - Piqué, Chefarzt in Paris, 81 rue de Lazare (Frankreich).
*1151. - H. Plagge in Gera.
*1152. - Plagemann, H., Ass.-Arzt in Rostock, Chir. Univ.-Klinik.
1153. - Plattner, Robert, in Innsbruck (Tirol). †.
1154. - Plettner, A., San.-Rath und Oberarzt in Dresden, Carolastr. ..
*1155. - Plücker, Chefarzt in Wolffenbüttel.
1156. - Pochhammer, Stabsarzt in Gumbinnen.
1157. - Poelchen, dirig. Arzt in Zeitz, Stadtkrankenhaus.
*1158. - Pohl, Felix, in Warmbrunn (Schlesien).
*1159. - Polak in Rotterdam, Eendrachtsweg 5(Niederlande).
L 1160. - Polis, August in Lüttich, rue des Augustins 8, Belgien.
*1161. - Pollack in Berlin N.W., Lessingstr. 46.
1162. - Poller in Dillingen a. Saar, Reg.-Bez. Trier.
1163. - Pomorski in Posen.
1164. - Popoff in Pleven (Bulgarien).
1165. - Popp, August, Hofrath, in Regensburg, Weissenburgstr. 15.
1166. - Poppert, Professor in Giessen.
1167. - Port, Konrad, in Nürnberg.
1168. - Posner, Professor in Berlin W., Keithstr. 21.
1169. - Pozzi, Professor in Paris, 47 Avenue d'Jéna.
*1170. - Praetorius, Oberarzt in Berlin NW., Philippstr. 7—8.
1171. - Preindlsberger, San.-Rath u. Primararzt in Sarajevo, Bosnien.
*1172. - Preiser in Hamburg, Colonnadenstr. 5.
*1173. - Presting, Oberstabsarzt in Riesa i. S., Bismarckstr. 54.
*1174. - Preetorius, Aug., in Antwerpen, 34 Rue Peter Benolt (Belgien).
1175. - Pretzfelder, Specialarzt für Chirurgie in Würzburg.
1176. - Prochownick in Hamburg V., Holzdamm 24.
1177. - Pröhl, Stabsarzt in Berlin W., Kurfürstendamm 37.
*1178. - Prutz, Privatdocent zu Königsberg i. Pr., Hohenzollernstr.
1179. - Puchowsky, L., in Biroutsch, Gouvern. Woronjesch (Russland).
1180. - Pulvermacher in Charlottenburg, Kaiser Friedrichstr. 55.
1181. - Pupovak in Wien, Spitalgasse 1a.
*1182. - Purkert, Karl, in Graz, Joanneumring 18 (Steiermark).

*1183. Dr. Purrucker in Magdeburg, Albrechtstr. 3.
*1184. - Quadflieg, Oberarzt in Bardenberg bei Aachen, Knappschafts-Krankenhaus.
1185. - Queipo, L., Primero in Santona, Prov. Santanda (Spanien).
*1186. - de Quervain, F., in La Chaux-de-Fonds, 27 Rue du Parc (Schweiz).
*1187. - Radlinski, Siegmund, in Krakau (Galizien).
1188. - Radmann, leitender Arzt am Knappschafts-Lazareth in Laurahütte (Ober-Schlesien).
*1189. - Rammstedt, Stabsarzt zu Münster i. W.
1190. - Ranzi, Egon, in Wien I, Mariannengasse 2.
*1191. - Rath in Köln a. Rh., Burgerspital.
1192. - Rauenbusch, Ludw., in Berlin W., Neue Winterfeldstr. 27.
*1193. - Raum, Johannes, in Warschau, Vrackastr. 5 (Russland).
1194. - Rausche, Heinrich, San.-Rath i. Magdeburg-N., Lübeckerstr. 11.
1195. - Rebentisch, Erich, Oberarzt in Offenbach a. M., Stadtkrankenh.
1196. - Réczey, Hofrath und Professor in Budapest IV, Museumsring 9, (Ungarn).
*1197. - Reerink, Professor zu Freiburg i. Br.
1198. - Reger, Ernst, General-Oberarzt in Potsdam, Humboldstr. 1.
1199. - Regling, Stabsarzt in Teheran, Deutsche Gesandschaft (Persien).
L*1200. - Rehberg, Med.-Rath zu Schwerin i. Mecklbg.
*1201. - Rehder, San.-Rath in Itzehoe.
*1202. - Rehfeldt, San.-Rath in Frankfurt a. O.
* - Rehn, s. oben.
*1203. - Rehn, E., in Frankfurt a. M.
*1204. - Reich, Max, Professor in New-York, German-Hospital U. S. A.
*1205. - Reich, W., in Tilsit.
1206. - v. Reich-Rohrwig, Wilhelm, in Meran (Tirol) Burggrafenstr. 6.
*1207. - Reichard, Oberarzt in Cracau b. Magdeburg, wohnhaft in Magdeburg.
*1208. - Reichel, dirig. Arzt in Chemnitz.
*1209. - Reichold, Hans, in Lauf (Bayern).
*1210. - Reimer, Karl, in Britz b. Berlin, Kreiskrankenhaus.
*1211. - Reinach, dirig. Arzt in Senftenberg, Reg.-Bez. Frankfurt a. O.
1212. - Reiner, Max, Privatdocent u. Assistent in Wien, Frankgasse 1.
1213. - Reinhardt, Ober-Stabsarzt in Stuttgart, Werastr. 99.
*1214. - Reinke, W., in Rathenow.
*1215. - Reinprecht, Krankenhausdirector in Bielitz (öster. Schlesien).
*1216. - Reisinger, Med.-Rath und Krankenhaus-Director in Mainz.
*1217. - Rejto, Alexander, in Budapest, Jozef kórut 34. (Ungarn.)
1218. - Remertz in Cöthen, Anhalt.
1219. - Renner, Alfred, Chirurg in Breslau XIII, Kaiser Wilhelmstr. 105.
1220. - Renssen in Arnheim, Utrechtstr. 9 (Holland).
1221. - Rethers, Theo, in San Francisco, 2271 Jackson Street (Nord-Amerika).

*1222. Dr. Retzlaff in Naumburg i. S., Körnerstr. 29.
1223. - Ritter von Reuss, Wilhelm, in Bilin (Böhmen).
1224. - Richter, Geh. Med.-Rath und Professor in Breslau VIII, Kaiser-Wilhelmstr. 105.
*1225. - Richter, leit. Arzt, in Tempelhof b. Berlin, Berlinerstr. 13.
1226. - Riechelmann in Homburg v. d. H.
1227. - Rieck, Paul, Stabsarzt an der Kaiser Wilhelms-Akademie in Berlin NW., Hannoverschestr. 14.
L* - Riedel, s. oben.
*1228. - Riedel, Stabsarzt in Berlin NW., Claudiusstr. 6.
1229. - Rieder, Geh. Med.-Rath und Professor in Bonn, Poppelsdorfer-Allee 50.
1230. - Riedinger, F., Hofrath, Prof. u. Generalarzt à la suite in Würzburg.
*1231. - Riedinger, Privatdocent in Würzburg.
*1232. - Riese, San.-Rath, dirig. Arzt in Gross-Lichterfelde-West, Kreiskrankenhaus.
*1233. - Rincheval in Elberfeld, Alsenstr. 1.
1234. - Rindfleisch in Stendal.
*1235. - Ringel, Chirurg in Hamburg, Esplanade 46.
*1236. - Ringleb, O., in Berlin SW., Marggrafenstr. 22/23.
*1237. - Rinne, Prof. und dirig. Arzt in Berlin W., Kurfürstendamm 241.
1238. - Ritschl, Professor zu Freiburg i. Br.
*1239. - Ritter, Professor und Oberarzt in Greifswald, Karlsplatz 13.
1240. - Robbers, dirig. Arzt in Gelsenkirchen.
*1241. - Rochs, Generalarzt zu Strassburg i. E.
1242. - Röder, H., in Elberfeld, Wortmannstr. 42.
*1243. - Roeder, Paul, in Berlin, Auguststr. 14/15.
*1244. - Röpke, Assistenz-Arzt in Jena, Chirurg. Univ.-Klinik.
*1245. - Rösler, Franz, Primararzt in Aussig (Böhmen).
1246. - Röttger, W., in Schöneberg b. Berlin, Eisenacherstr. 63.
*1247. - Rogalski, Primararzt in Tarnow (Galizien).
*1248. - Rohleder in Stettin, Arndtstr. 36.
1249. - Roloff, Assistenzarzt in Nordhausen, Halleschestr. 58.
1250. - Romm, dirig. Arzt in Wilna (Russland).
*1251. - Rondorf in Kalk bei Cöln a. Rh.
L 1252. - Rose, Geh. Med.-Rath und Prof. in Berlin W., Tauenzienstr. 8.
1253. - Rose in Charkow, Panasowskaja 90 (Russland).
*1254. - Rosenbach, Geh. Med.-Rath und Professor in Göttingen.
*1255. - Rosenbach, Oberarzt in Berlin NW., Charité.
*1256. - Rosenbaum, Alfred, in Berlin W., Kurfürstenstr. 42.
L*1257. - Rosenberger, Hofrath, Professor, Generaloberarzt à la suite und dirig. Arzt in Würzburg.
*1258. - Rosenfeld, Leonhard, in Nürnberg, Königstr. 45.
*1259. - Rosenkranz, Erich, Ass.-Arzt in Schöneberg, Cararastr. 41.
*1260. - Rosenstein, A., in Berlin W., Rosberitzerstr. 5.
*1261. - Rosenstein, Paul, in Berlin N., Oranienburgerstr. 65.

1262. Dr. Rosenstirn in San Francisco, 1626 Sutter Street (Californien).
1263. - Rosenthal, Erich, in Berlin N., Elsasserstr. 3.
*1264. - Rosenthal, Friedrich, in Hannover, Lützowstr. 1.
*1265. - Rosenthal, Oskar, in Berlin W., Kaiser-Allee 17.
1266. - Rosenthal, Rob., in Rom, Via Piemonte 1 (Italien).
L*1267. - Rosmanit, dirig. Arzt in Wien III., Strohgasse 18.
1268. - van Rossem, C. D., in Rotterdamm (Holland).
1269. - Edler von Rosthorn, Geh. Hofrath u. Professor in Heidelberg.
1270. - Rotgans, J., Professor in Amsterdam, 780 Keizersgracht (Holland).
1271. - Roth in Lübeck.
1272. - von Rothe, A., in Halle, Merseburgerstr. 164.
1273. - Rothmann, Geh. Sanitäts-Rath in Berlin S.W., Hafen-Platz 5.
*1274. - Rothschild, Alfr., in Berlin W., Potsdamerstr. 31a.
1275. - Rothschild, Otto, in Frankfurt a. M., Mainzer Landstr. 51.
*1276. - Rotter, Prof. und dirig. Arzt in Berlin W., Oranienburgerstr. 66.
1277. - Rovin, Emil, in Stockholm (Schweden).
*1278. - Rovsing in Kopenhagen, Dänemark.
1279. - Roux, Professor in Lausanne, Riant Séte (Schweiz).
*1280. - Rubritius, Hans, Ass.-Art in Prag, Chir. Univ.-Klinik. (Böhmen.)
1281. - Rudeloff, Generalarzt zu Münster i. W.
1282. - Rudl, Engelbert, in Herrmannshütte (Böhmen).
*1283. - Rüdiger, Gerhard, in Charlottenburg, Krankenhaus Westend.
*1284. - Ritter von Ruediger-Rydygier, Ludwig, Hofrath und Professor in Lemberg (Galizien).
*1285. - Rüter, H., in Hamburg, Gr. Bleichen 30.
*1286. - Rütgers von Stolkweg in Haag, Holland.
*1287. - Ruge, Ernst, in Berlin S., Krankenhaus am Urban.
1288. - Ruge, Paul, Med.-Rath in Berlin W., Keithstr. 5.
1289. - Ruhr, Fritz, in Essen (Ruhr), Maxstr. 22.
*1290. - Rumpel, Stabsarzt in Berlin N., Ziegelstr. 5/9.
*1291. - Rupp in Pforzheim.
1292. - Rupprecht, Geh. Med.-Rath und dirig. Arzt in Dresden-N., Melanchthonstrasse 20.
1293. - Russ sen., Professor in Jassy, Rumänien.
*1294. - Rutkowski, Docent in Krakau (Galizien).
*1295. - de Ruyter, Professor u. dirig. Arzt in Berlin W., Lützowstr. 29.
*1296. - Freiherr von Saar, Günther, in Wien IX, Alserstr. 4, chirurg. Klinik.
*1297. - Sachs, Ernst, in Berlin N.W., Antwerpenerstr. 8.
*1298. - Sachs, E., Hausarzt im Mt. Sinai-Hospital in New York, 149 West 81. St. (U. S. A.).
1299. - Sachs, Willy, zu Mülhausen im Elsass, Hoffmingsstr. 5.
1300. - Sackur P., in Breslau.
1301. - Salomon, Max, Sanitätsrath in Berlin S.W., Hafen-Platz 4.
1302. - Saltzmann, Professor in Helsingfors, Finland.

*1303. Dr. Salzwedel, Oberstabsarzt a.D., Professor in Berlin W., Victoria-strasse 19.
1304. - Sammeth, Assistenz-Arzt in Halle a./S., Bergmannstrost.
*1305. - von Samson-Himmelstjerna in Pless, Oberschlesien.
*1306. - Samter, Oscar, Professor und dirig. Arzt zu Königsberg i. Pr.
1307. - Samter, Paul, in Berlin N., Schönhauser Allee 45.
1308. - Sanchez, Luis, Oberstabsarzt in Madrid, Militärhygienisches Institut (Spanien).
L*1309. - Sandberg, Aal, in Bergen, Norwegen.
*1310. - von Santha, Georg, in Szabadka (Ungarn).
*1311. - Santrucek, Karl, in Prerau (Mähren).
1312. - Sapeschko, Professor in Odessa (Russland).
1313. - Sarrazin, dirig. Arzt in Köslin.
*1314. - Sasse, dirig. Arzt des Landesspitals in Paderborn.
*1315. - Sattler in Bremen.
*1316. - Sauer, Franz, Oberarzt in Bayreuth, Sophienstr. 29.
*1317. - Sauerbruch, Ferdinand, Priv.-Doc. in Greifswald, Chir. Klinik.
1318. - Schaberg, Oberarzt zu Hagen i. W.
1319. - Schaedel, dirig. Arzt in Flensburg (Schleswig-Holstein).
1320. - Schädrich, Fritz, in Halle a. S., Maybachstr. 3.
1321. - Schäfer, Friedr., in Breslau, Neue Schweidnitzerstr. 13.
*1322. - Schäfer, R. J., in Remscheid, Mittelstr. 1a.
1323. - Schaefer, Oberstabsarzt in Charlottenburg, Kurfürstenallee 38.
1324. - Schaeffer in Berlin W., Kurfürstenstr. 155.
1325. - Schaffrath, Oberstabsarzt in Dresden, Jägerstr. 9. †4. Juni 1907.
*1326. - Schanz, San.-Rath in Dresden, Räcknitzstr. 13.
1327. - Scheibe, Generalarzt in Berlin NW., Charité.
*1328. - Scheidtmann, W., Ass.-Arzt in Berlin N., Hedwigskrankenhaus.
1329. - Schemmel, dirig. Arzt in Detmold.
*1330. - Schenk, leitender Arzt am städt. Bürgerhospital in Charlottenbg.
*1331. - Scheu, Erich, Berlin NW., Marienstr. 24a.
*1332. - Scheuer in Berlin W., Kantstr. 154.
*1333. - Schindler in Görlitz, Gartenstr. 4.
*1334. - Schindler in München, Paul Heysestr. 16a.
1335. - Schinzinger, Hofrath und Professor zu Freiburg i. Br.
1336. - Schirmeyer in Osnabrück, Moeserstr. 4, Marien-Hospital.
1337. - Schjerning, Excell., Generalstabsarzt der Armee und Professor in Charlottenburg, Grolmannstr. 42/43.
1338. - Schlange, Professor und dirig. Arzt in Hannover.
*1339. - Schlatter, Professor und Secundärarzt in Zürich, Rigistr. (Schweiz).
1340. - Schleich, Professor in Berlin W., Passauerstr. 8—9.
1341. - Schlender, Stabsarzt in Bromberg, Lindenstr. 5.
1342. - Schlepckow, Fr., dirig. Arzt des evangel. Krankenhauses in München-Gladbach, Regentenstr. 55.
*1343. - Schlesinger, Arthur, in Berlin N.W., Schiffbauerdamm 6.

*1344. Dr. Schlesinger, E., in Berlin S., Alexandrinenstr. 105/6.
*1345. - Schlichthorst, P. in Norderney.
1346. - Schliep, Geh. Sanitätsrath in Baden-Baden.
1347. - Schliep, jun., Assistent an der chir. Univ.-Klin. zu Berlin N., Ziegelstr. 5—9.
*1348. - Schloffer, Professor in Innsbruck (Tirol).
*1349. - Schlüter in Stettin, König Albertstr. 13.
1350. - von Schmarda, Ludwig, in Wien VIII, Auerspergstr. 19.
*1351. - Schmidt, Adolf, Professor und Direktor in Halle a. S. Frankestr. 2.
*1352. - Schmidt, Arnold, in Leipzig, Rudolfstr. 7.
*1353. - Schmidt, Ehrhardt, Dresden-Friedrichsdorf, Städt. Krankenh.
1354. - Schmidt, Fritz, San.-Rath u. dirig. Arzt zu Polzin in Pommern.
1355. - Schmidt, Fritz, in Dresden A., Holbeinstr. 20.
*1356. - Schmidt, Georg, Stabsarzt in Berlin. NW., Pritzwalkerstr. 4.
*1357. - Schmidt, Georg Benno, Professor in Heidelberg, Hauptstr. 97.
*1358. - Schmidt, Heinrich, Geh. San.-Rath in Berlin W., Friedrichstr. 106.
1359. - Schmidt, Hermann, Ober-Stabsarzt in Berlin N.W., Alt Moabit 89.
*1360. - Schmidt, Hermann, Ober-Stabsarzt in Nürnberg, Bucherstr. 46.
1361. - Schmidt, Hugo, in Hannover, Hildesheimerstr. 17.
1362. - Schmidt, Karl, in Cottbus, Berliner Platz 5.
*1363. - Schmidt, Kurt, Oberstabsarzt in Leipzig, Asterstr. 7.
*1364. - Schmidt, Meinhard, Amtsphysikus in Cuxhaven.
*1365. - Schmidt, Oskar, in Zwickau i. S. Bahnhofstr. 62.
*1366. - Schmid, Otto, in Freising (Bayern).
*1367. - Schmidt, Richard, Sanitätsrath in Berlin, Lützow-Ufer 19.
1368. - Schmidt, Exell., Generalstabsarzt d. Marine in Berlin W., Ansbacherstrasse 19.
1369. - Schmidtlein, Sanitätsrath in Berlin W., Tauenzienstr. 9.
*1370. - Schmieden, Professor, Assistent der chir. Univ.-Klinik in Berlin N.W., Klopstockstr. 9.
*1371. - Schmiedt, Otto, in Porto Alegre, Südbrasilien, z. Z. Leipzig-Gohlis, Menkestr. 16.
*1372. - Schmitt, Adolf, Professor in München, Richard Wagnerstr. 3.
1373. - Schmitz, Robert, in Viersen (Rheinland).
1374. - Schneider, Andreas, in Prag, Böhmen.
*1375. - Schneider, Konrad, in Rosenheim, Promenadenstr. 5 (Bayern).
*1376. - Schneider, Richard, in Seehausen (Altmark).
*1377. - Schneider, Victor, in Britz bei Berlin, Kreiskrankenhaus.
*1378. - Schnittert in Langenberg, Rheine, Rgbz. Düsseldorf.
1379. - Schnitzler, Jul., Docent und dirig. Arzt in Wien.
*1380. - Schoemaker, J., in Gravenhage, Holland.
1381. - Schömann zu Hagen i. W.
*1382. - Schön, F., leitender Arzt am Knappschaftslazareth in Rybnik (Ober-Schlesien).
*1383. - Schöne, G., in Frankfurt am Main, Speicherstr. 9.

1384. Dr. Schoenstadt in Berlin W., Hohenstaufenstr. 50.
1385. - Schoetz, Sanitätsrath in Berlin W., Potsdamerstr. 21a.
*1386. - Schomburg, dirig. Arzt in Gera.
1387. - Schrader in Steglitz, Schlossstr. 42.
*1388. - Schrecker in Köln a. Rh., Bürgerspital.
1389. - Schreiber, Krankenhausarzt in Augsburg.
1390. - Schreiner in Königstein a. Elbe. †.
*1391. - Schröter, Oberarzt in Danzig, Dominikswak 3.
*1392. - Schubert, Karl, zu Annaberg i./Erzgeb.
*1393. - Schubert, Walter, zu Annaberg i./Erzgeb.
1394. - Schüller, H., in Wien IX, Schwarzspanierstr. 15.
L 1395. - Schüssler in Bremen.
*1396. - Schütte, Sanitäts-Rath u. Oberarzt in Iserlohn.
1397. - Schütte in Gelsenkirchen, Neustr. 26.
*1398. - Schütz, San.-Rath in Berlin W., Wilhelmstr. 92/93.
*1399. - Schultheis in Bad Wildungen.
*1400. - Schulthess, Wilh., Priv.-Doc. in Zürich, Schweiz.
*1401. - Schultze, Ernst, in Berlin.
*1402. - Schultze, Professor und dirig. Arzt in Duisburg.
*1403. - Schulz, J., Oberarzt in Barmen, Werterstr. 39.
*1404. - Schulz, K., in Berlin W., Neue Winterfeldstr. 10.
*1405. - Schulze, Kurt, Assistent in Bonn, chirurg. Univ.-Klinik.
L*1406. - Schulze-Berge, dirig. Arzt in Oberhausen, R.-B. Düsseldorf.
*1407. - Schwalbach in Berlin S.W., Königgrätzerstr. 50.
1408. - Schwartz, Victor, in Riga, Antonienstr. 7, Russland.
*1409. - Schwarz, dirig. Arzt des städt. Krankenhauses in Elbing.
1410. - Schwarze, Sanitätsrath und Ober-Stabsarzt der Landwehr in Berlin W., Kalckreuthstr. 2.
*1411. - Schwerin, dirig. Arzt in Höchst a. M.
*1412. - Schwerter in Höxter i. Westf., Neuestr. 12.
*1413. - Schwertzel, E., dirig. Arzt in Altona.
1414. - Schwieger, Generaloberarzt a. D. zu Schwerin in Mecklenburg.
L*1415. - Seefisch, dirig. Arzt in Charlottenburg, Carmerstr. 11.
1416. - Segelberg, Ivan, in Gothenburg, Allg. Krankenh. (Schweden).
1417. - Seggel, Oberarzt in Geestemünde, Bülowstr. 1.
*1418. - Seidel, Hans, in Dresden.
1419. - Seitz zu Brake in Oldenburg.
1420. - Selberg, F., jun., ordinirender Arzt der chir. Poliklinik des Augusta-Hospitals, Charlottenburg, Kantstr. 152.
1421. - Selle, Generalarzt und Leibarzt Sr. Majestät des Königs von Sachsen in Dresden-N., Schillerstr. 16.
1422. - Sellerbeck, Gen.-Arzt a. D. i. Berlin S.W., Belle-Alliancestr. 104.
*1423. - Semeleder, Oskar, in Wien V, Franzensgasse 24.
1424. - Sendler, San.-Rath und dirig. Arzt in Magdeburg. †.
*1425. - Senger in Crefeld, Südwall.
L 1426. - Senn, Professor in Chicago, Nord-Amerika.

*1427. Dr. Serdaris, Xénophon G., in Athen (Griechenland).
1428. - Settegast, Sanitätsrath in Berlin S., Alexandrinenstr. 118.
1429. - Setterblad in Stockholm (Schweden))
*1430. - Seydel, Generalarzt u. Prof. in München, Odeon-Platz 1.
1431. - Sick, C., Oberarzt in Hamburg, Alsterglacis 10.
L 1432. - Sick, Paul, Privatdocent, dirig. Oberarzt in Leipzig, Plagwitzerstrasse 10.
*1433. - Sickmann, J., in Halle a. S., Bergmannstrost.
1434. - Siegmund in Berlin W., Fasanenstr. 76.
*1435. - Silberberg, J., Oberarzt in Odessa, Russland.
1436. - Silberberg, Otto, in Breslau, Luisenplatz 14.
1437. - Silbermark, Moritz, in Wien IX, Alserstr. 4, Allg. Krankenh.
*1438. - Simon, Otto, dirig. Arzt in Karlsruhe, Beiershainer Allee 34 (Baden).
*1439. - Simon, Max, in Frankfurt a. M., Rossmarkt 14.
1440. - Sjövall, Docent in Ljungby (Schweden).
1441. - Skrzeczek, W., Sanitätsrat und Chefarzt in Orzesche, Knappschafts-Lazareth, Reg.-Bez. Oppeln.
1442. - Skutsch, Professor in Leipzig, Gottschedstr. 22.
*1443. - Slajmer, Eduard, Sanitätsrat u. Primararzt in Laibach (Krain).
1444. - Smit, Lauritz, in Bergen, Tyskebryggen, (Norwegen).
1445. - Smoler, Felix, Prim. Arzt in Olmütz (Mähren).
*1446. - Sober, Ed., in Hannover, Am Schiffsgraben 52.
1447. - Soerensen, Johannes, in Berlin W., Friedrich Wilhelmstr. 6.
*1448. - Soltysik, Primararzt in Stryj (Galizien).
*1449. - Sonnenburg, Geh. Med.-Rath, Professor und dirig. Arzt in Berlin W., Hitzigstr. 3.
*1450. - Sonnenschein, in Köln a. Rh., Bürgerspital.
*1451. - Spechtenhauer, Oskar, Primararzt in Wels (Oesterreich).
1452. - Spencer, C. G., Professor am Royal Army Med. Coll. in London, Whitehallplace 3 (England).
*1453. - Speyer in Berlin W., Viktoria Luise-Platz 5.
1454. - Spitzy, Assistenz-Arzt in Graz, Harrachstr. 1 (Steiermark).
*1455. - Sprengel, Professor und dirig. Arzt in Braunschweig, Cellerstrasse 33a.
*1456. - Springer, Priv.-Doz., in Prag, Breslauergasse.
*1457. - Springorum, dirig. Arzt des städt. Krankenh. in Halberstadt.
*1458. - Stabel in Berlin W., Schöneberger Ufer 25.
1459. - Stähler in Siegen, Westfalen.
*1460. - Staffel in Chemnitz.
1461. - Stappenbeck, Oberarzt, kommand. z. kgl. Klinik in Breslau XVI, Kaiserstr. 67.
*1462. - Stappert, J., in Sterkrade.
*1463. - Starck, Hugo, Professor in Karlsruhe, Riefthalstr. 8.
*1464. - Stas, Jules, in Antwerpen, 12 Rue St. Josef (Belgien).
L 1465. - Staub, Geh. Sanitätsrath in Trier.

*1466. Dr. Stawrides, Alexander, G., in Uskub (Macedonien).
*1467. - Stechow, General- und Corpsarzt in Berlin N.W., Alsenstr. 5.
*1468. - Steffann, dirig. Arzt in Gadderbaum-Bielefeld.
*1469. - Stein, Albert E., dirig. Arzt in Wiesbaden, Augusta Victoriabad.
1470. - Stein in Stuttgart, Urbanstr. 41 b.
1471. - Steinbrück, San.-Rath u. dirig. Arzt in Bollinken b. Züllchow, Rgbz. Stettin.
*1472. - Steiner in Berlin W., Behrenstr. 23.
1473. - Steinthal, Professor u. dirig. Arzt in Stuttgart, Lessingstr. 16.
*1474. - Stempel, dirig. Arzt in Breslau.
1475. - Stenzel, Ober-Stabsarzt a. D. in Wittenberge, Reg.-Bez. Potsdam.
*1476. - Stephanides, Philopoeme, in Jékaterinodar, Kaukasus.
1477. - Stern, C., dirig. Arzt in Düsseldorf, Marienstr. 3.
*1478. - Stettiner in Berlin SW., Königgrätzerstr. 49.
1479. - Steudel in Ansonia, Conn., Nord-Amerika.
1480. - Steudel, Ober-Stabsarzt in Gross-Lichterfelde, Berenbergstrasse 2—4.
1481. - Sthamer in Johannisburg (Transvaal).
*1482. - Stich, Rudolf, Privatdoc. in Bonn, Kgl. chir. Klinik.
*1483. - Stieda, Alexander, Privatdocent in Halle a. S., Chir. Univ. Klinik.
1484. - Stieda, Alfred, Privatdozent und Oberarzt, zu Königsberg i. Pr.
1485. - Stierlein, Robert, Director des Cantonspitals in Winterthur (Schweiz).
1486. - Stiles, Har., in Edinburgh, 9 Great Stuart Street (Schottland).
*1487. - Stölzner, Hans, Stabsarzt in Dresden, Weintraubenstr. 8.
1488. - Stoffels, H., in Moers a. Niederrhein.
1489. - Stolz, Privatdocent zu Strassburg (Elsass).
1490. - Storp, Oberarzt der chirurg. Abtheil. am Diakonissenhaus in Danzig.
1491. - Straeter, A., in Aachen.
*1492. - Sträter, Max, in Amsterdam, Nic. Wittenkade 36.
1493. - Strassmann, Paul, Prof. in Berlin N.W., Alexander-Ufer 1.
*1494. - Strauch, Oberarzt in Braunschweig, Kasernenstr. 3.
1495. - Straus, Friedrich, in Frankfurt a. M., Gärtnerweg 43.
1496. - Streckenbach in Tarnowitz, Ob.-Schlesien.
*1497. - Strehl, Hans, Privatdocent zu Königsberg i. Pr., Junckerstr. 7.
1498. - Stricker in Wiesbaden, Adelheidtstr. 7.
*1499. - Stroem, Hagbart, Professor in Christiania (Norwegen).
*1500. - Strohe, I. Oberarzt in Köln, Rubensstr. 40.
*1501. - Strunden in Horst-Emscher.
1502. - von Stubenrauch, Professor in München, Karlstr. 21.
1503. - Stucki, Robert, in Meiringen (Schweiz).
*1504. - Stumme, G., in Leipzig.
*1505. - Subbotitch, Primararzt in Belgrad, Simina-ul 29 (Serbien).
*1506. - Sudeck, dirig. Arzt in Hamburg, Alster-Ufer 8.

*1507. Dr. Sultan, Prof. u. dirig. Arzt in Rixdorf-Berlin, Bergstr. 1.
*1508. - Sultan, C., Assistenzarzt in Mainz.
1509. - Suter, F. A., Assistent der chir. Klinik in Innsbruck (Tirol).
1510. - Svenson, Eugen, Oberarzt in Kursk, Hospital des roten Kreuzes (Russland).
1511. - Szuman, L., in Thorn, Werderstr. 2.
1512. - Tausch in München, Kaulbachstr. 9a.
1513. - Tavel, Professor in Bern Effingerstr. 19 (Schweiz).
1514. - Tawasteljema in Nyslott (Finnland).
*1515. - von Tenderich, dirig. Arzt in Wesel.
1516. - Tengwall, E., dirig. Arzt in Vexiö (Schweden).
1517. - Thel, Generalarzt in Cassel, Hohenzollernstr. 94.
1518. - Thelen, Otto, in Cleve (Rgbz. Düsseldorf).
1519. - Theobald, Geh. Ober-Med.-Rathi. Oldenburg.
*1520. - Thiel, Oberarzt der chirurg. Abtheil. des städt. Krankenhauses in Rheydt (Rgbz. Düsseldorf).
*1521. - Thiem, Geh. San.-Rat, Professor in Cottbus.
*1522. - Thiemann, Assistenzarzt in Jena, Chir. Univ.-Klinik.
1523. - Thöle, Stabsarzt in Danzig, Grosse Allee 33.
1524. - Thoenes, K., in Speyer, Allerheiligenstr. 43.
1525. - Thoma, San.-Rath in Aachen, Zollernstr. 23.
*1526. - Thomas, Chefarzt in Gelsenkirchen.
1527. - Thomas, E., in München-Gladbach.
*1528. - Thümmel in Braunschweig, Hennebergstr. 6.
1529. - Thumm, Geh. Hofrath, dirig. Arzt d. Kinderhosp. i. Pforzheim.
*1530. - Tiegel, Max, Secundärarzt in Dortmund, Luisenhospital.
*1531. - Tietz, C., Carlottenburg, Fasanenstr. 29.
*1532. - Tietze, Prof. u. dirig. Arzt in Breslau, Schweidn. Stadtgraben 23.
1533. - Tilanus, Docent in Amsterdam, Herrengracht 460, Holland.
1534. - Tillmanns, Geh. Med.-Rath, Professor und Generalarzt à l. s. in Leipzig, Wächterstr. 30.
1535. - Tilmann, Professor, Chefarzt in Cöln a. Rh.
1536. - Timann, Generalarzt des XIV. Armeecorps zu Strassburg i. Els., Blessigstr. 4.
*1537. - Timmer, dirig. Arzt in Amsterdam, Sarphatistr. 5b, Holland.
*1538. - Tölken in Bremen.
1539. - Törnqvist, dirig. Arzt in Wadstena (Schweden).
*1540. - Toll in Stockholm, Schweden.
1541. - Trachtenberg, Excellenz, dirig. Arzt in St. Petersburg, Zacharjewskaja 5, Marien-Hospital, Russland.
*1542. - Treplin, dirig. Arzt des Hamburgischen Seehospitals in Sahlenburg b. Cuxhaven.
L*1543. - Troje in Braunschweig.
*1544. - Trotter, W. W., in London W., University College (England).
1545. - Tscherning, dirig. Arzt in Kopenhagen, Kommunehospitalet, Dänemark.

1546. Dr. Tschmarke in Magdeburg.
*1547. - Tucholske, Professor in St. Louis (Amerika).
1548. - Türk, W., in Hannover, Städt. Krankenhaus I.
1549. - Uhthoff, Professor in Breslau, Schweidnitzer Stadtgraben 16a.
*1550. - Ulmer, Wilh., in Nagold (Württbg.).
*1551. - Uloth in Bielschowitz, Ob.-Schles.
*1552. - Ultzmann in Wien VIII/1, Alserstr. 27.
1553. - Unger, Ernst, in Berlin W., Derfflingerstr. 21.
1554. - Unger, Paul, in Leipzig, Albertstr. 34.
*1555. - Unruh, Med.-Rath und dirig. Arzt in Wismar.
*1556. - Unterberger, Professor zu Königsberg i. Pr.
1557. - Unterberger, Assistenzarzt zu Königsberg i. Pr., Lange Reihe 2.
L 1558. - Urban, dirig. Arzt in Hamburg.
*1559. - Urbanik, Primararzt in Tarnobrzeg (Galizien).
L 1560. - Veit, Joh., Geh. Med.-Rath, Professor in Halle a.S.
1561. - Veit, Walter, in Charlottenburg, Fasanenstr. 30.
1562. - Vermey, A. E., in Amsterdam, Frederiksplein 45, Holland.
1563. - zur Verth, M., Marine-Stabsarzt im Reichs-Marineamt, Charlottenburg, Schillerstr. 15/16.
*1564. - Vidakovich, Camillo, in Budapest, Neues St. Johannes-Spital.
*1565. - Freiherr von Vietinghoff-Scheel, Eduard, in Pernau (Livl.)
*1566. - de Vlieger in Almelo (Niederlande).
*1567. - Voelcker, Fr., Prof. in Heidelberg, Akadem. Krankenhaus.
1568. - Vogel, Arthur, in Dorpat, Johannisstr. 8 (Russland).
*1569. - Vogel, Karl, Privatdocent in Bonn.
*1570. - Volkmann, P., in Dessau.
*1571. - Vollbrecht, H., Ober-Stabsarzt in Berlin W., Bambergerstr. 36.
1572. - Vollrath, Hugo, Stabsarzt in Stettin, Friedrich-Karlstr. 28.
1573. - Vorderbrügge in Danzig, Olivaer Thor 1.
*1574. - Voswinckel in Berlin W., Motzstr. 9.
*1575. - Vulliet, Henri, in Lausanne, Rue Beau Féjour 14 (Schweiz).
*1576. - Vulpius, Professor in Heidelberg.
*1577. - Wachtel, Primararzt in Krakau, Grodgasse, Galizien.
1578. - Wagenknecht, Jul., Ass.-Arzt in Hannover, Städt. Krankenhaus I.
1579. - Wagner, Aug., dirig. Arzt in Beuthen, Ob.-Schles.
1580. - Wagner, Paul, Privatdocent in Leipzig, Wiesenstr. 1.
1581. - Wagner, Rich., in Hanau, Lothringerstr. 19.
1582. - Wagner, Rudolf, in Speldorf-Mühlheim a. d. Ruhr.
*1583. - Waitz, Oberarzt in Hamburg, Badestr. 46.
*1584. - Walbaum, Otto, in Steglitz b. Berlin.
*1585. - Waldau zu Waren in Mecklenburg.
L 1586. - Wallau in Porto Alegre, Brasilien.
*1587. - Waldschmidt, Max, in Bad Wildungen.
1588. - Walther, Charles, Professor, Chirurgien de l'Hôpital de la Pitié in Paris, 68 rue de Bellechasse (Frankreich).

L 1589. Dr. Walther in Chemnitz.
*1590. - Walzberg, San.-Rath in Minden, Maximglacis 45.
1591. - Wangemann, Zahnarzt in Aachen, Theaterstr. 3.
1592. - Warholm, Rich., dirig. Arzt in Kaemar (Schweden).
L 1593. - Wassermann, Melville, in Paris, Rue du Général Foy 1, Frankr.
*1594. - Watten, Ignatz, in Lodz (Russland).
1595. - Weber, Arthur, zu Freiberg i. Sachsen, Schillerstr. 11.
1596. - Weber, C., zu Stargard i. P.
1597. - Weber, Julius, in Kehl a. Rh.
*1598. - Weber, Wilhelm, in Dresden, Pragerstr. 46.
1599. - Wechselmann, Sanitätsrath in Berlin W., Lützowstr. 72.
1600. - Wegner, Stabsarzt in Cassel, Murhardstr. 29.
1601. - Weibull, Karl, in Gefle (Schweden).
1602. - Weil, Professor in Prag, Mariengasse 25 (Böhmen).
*1603. - Weinrich in Berlin W., Am Karlsbad 33.
1604. - Weischer, Alfred, leitender Arzt des kathol. Krankenhauses zu Hamm i. W.
*1605. - Weiser, Oswald, in Cöln, Volksgartenstr. 12.
1606. - Weiss, Aug., in Düsseldorf, Graf Adolfstr. 16.
1607. - Weisswange, Fritz, in Dresden, Pragerstr. 19.
1608. - Wendel, Professor, dirig. Arzt der chirurg. Abtheilung des städt. Krankenhauses in Magdeburg-Sudenburg.
1609. - Wendt, Emanuel, in Halle a. S., Bergmannstrost.
*1610. - Wennerstroem, dirig. Arzt in Söderhamm, Schweden.
*1611. - Wermuth, Stefan, Oberarzt a. St. Josef-Krankenh. in Potsdam.
*1612. - Werner, M. O., in New York (U. S. A.).
*1613. - Werner, Richard, in Heidelberg, Bergheimerstr. 54, Chir. Klinik.
*1614. - Werner, Generalarzt in Berlin W., Ansbacherstr. 14.
1615. - Wertheim, Prof. in Wien, Schlösselgasse 15, k. k. Elisabeth-Hospital.
1616. - Wessely junior, K., in Berlin S.W., Königgrätzerstr. 35.
*1617. - Wessling in Hamburg, Bremerstr. 2.
*1618. - Westenhoeffer, Priv.-Doc. in Friedenau, Niedstr. 31.
*1619. - Westerman, C. W. J., in Haarlem (Holland).
*1620. - Westhoff in Münster, Westfalen.
*1621. - Wette, Fritz, in Berlin NW., Am Circus 8.
1622. - Wette, dirig. Arzt in Weimar.
1623. - Weyprecht in Alzey, Rheinhessen.
1624. - Wichmann in Blankenese bei Hamburg.
*1625. - Wichmann, G., zu Greiz i. V., Landkrankenhaus.
1626. - Wikerhauser, T., Primararzt in Zagreb (Croatien).
1627. - Wiemann, Marine-Stabsarzt in Kiel-Wik, Neuer Weg 23.
*1628. - Wiemuth, Oberstabsarzt in Potsdam, Moltkestr. 7.
*1629. - Wienecke in Rixdorf b. Berlin, Boddinstr. 60.
1630. - Wiesinger, Oberarzt in Hamburg, St. Georg, Graumannsweg 19.
1631. - Wildt, dirig. Arzt in Cairo, Aegypten.

1632. Dr. Wille, Osk., in Markt-Oberdorf im Algäu (Bayern).
*1633. - Willemer, dirig. Arzt in Ludwigslust.
1634. - Wilms, Professor in Basel, Hebelstr. 1 (Schweiz).
1635. - Wilson, Cunnigham, Gynäkologe am St. Vincente-Hospital in Birmingham (England).
*1636. - Winckler, V., dirig. Arzt in Breslau, Gartenstr. 71.
1637. - von Winiwarter, Professor in Lüttich, Belgien.
1638. - Winkler, M., in Görlitz, Friedrich-Wilhelmstr. 12.
1639. - Winter, Professor zu Königsberg i. Pr.
*1640. - Winternitz, Arnold, Privatdocent und Oberarzt in Budapest, Stefaniespital.
1641. - Wisloff in Christiania (Norwegen).
*1642. - Wisshaupt, Primararzt in Teplitz-Schönau, Böhmen.
*1643. - Wittek, Arn., in Graz, Merangasse 26, Steiermark.
1644. - Wittkowski in Berlin W., Nettelbeckstr. 9.
1645. - Wodarz, Arthur, Chefarzt in Ratibor O./S.
*1646. - Wölfler, Professor in Prag, Palackygasse 15, Böhmen.
1647. - Wörner, dirig. Arzt in Schwäbisch Gmünd.
*1648. - Wohlgemuth in Berlin W., Uhlandstr. 155.
*1649. - Wolf, Alfred, Secundärarzt in Lemberg (Galizien).
*1650. - Wolf, Paul, in Jena, Reicherstr. 1 (Chirurg. Klinik).
*1651. - Wolff, Heinrich, Professor und dirigirender Arzt in Potsdam, Markgrafenstrasse 26.
1652. - Wolff, Max, Geh. Med.-Rath und Professor in BerlinW., Potsdamerstr. 121g.
1653. - Wolff, Paul, in Berlin S.O., Kleinbeerenstr. 21.
1654. - Wolff, R., in Berlin N., Chausseestr. 111.
1655. - Wolffenstein in Berlin O., Petersburgerstr. 91.
*1656. - Wollenberg, G. A., in Berlin NW., Am Circus 8.
1657. - Wollermann, Med.-Rath und Kreisarzt in Heiligenbeil.
*1658. - Wossidlo, San.-Rath in Berlin W., Neue Winterfeldstr. 24.
*1659. - Wrede zu Königsberg i. Pr., Lange Reihe 2.
1660. - von Wrcesniowki, Wlad., Hauptarzt in Czenshohau (Russ.-Polen).
*1661. - Wulff, Paul, in Hamburg, Colonnaden 96.
*1662. - Wullstein, Professor in Halle a. S.
1663. - von Wysocki, dirig. Arzt in Pelplin.
1664. - Zachrisson, Docent in Upsala (Schweden).
*1665. - Zaengel, Heinrich, San.-Rath in Radeberg b. Dresden.
*1666. - Zahradnizky, Primararzt in Deutschbrodt (Böhmen).
1667. - Zander, Paul, in Berlin N., Oranienburgerstr. 45.
*1668. - von Zawadzki, Alexander, in Warschau, Siennastr. 8, Russ. Polen.
L 1669. - Zeile, Eug., in St. Francisco, Californien.
1670. - Zeitler, Fr., in Wörth a. D.
1671. - Zeller, Albert, Prof. u. dirig. Arzt in Stuttgart, Reinsburgstr. 20.

*1672. Dr. Zeller, Oscar, in Berlin W., Altonaerstr. 17.
1673. - Ziegler, Privatdocent in München, Landwehrstr. 41.
*1674. - Ziemssen in Wiesbaden.
1675. - Zillessen in Völklingen a. d. Saar.
1676. - Zimmer, Ernst, in Berlin S., Dresdenerstr. 92.
L*1677. - Zimmermann, Oberstabsarzt in Berlin W., Bayreutherstr. 39.
1678. - Zimmermann, Oberarzt in Halle a. S., Merseburgerstr. 59.
*1679. - Zinn, Professor in Berlin W., Lützowplatz 14.
*1680. - Zipser in Wien VIII, Feldgasse 14.
1681. - Zoege von Manteuffel, W., Wirkl. Staatsrath, Professor in Dorpat, Wallgraben 18. (Russland.)
1682. - Zondek in Berlin W., Potsdamerstr. 29.
1683. - Zuckerkandl, Otto, Wien I., Elisabethstr. 10.
1684. - Zuckermann in Odessa, Koblewskaja 42 (Russland).
1685. - Zühlke in Zeitz.
1686. - Zweifel, Geh. Med.-Rath u. Professor in Leipzig, Stephanstr. 7.
1687. - Zwicke, Generalarzt zu Freiburg i. B.

IV. Frühere Vorsitzende der Gesellschaft.

von Langenbeck, 1872—1885. † 29. September 1887.
von Volkmann, 1886, 1887. † 28. November 1889.
von Bergmann, E., 1888—1890, 1896, 1900. † 25. März 1907.
Thiersch, 1891. † 28. April 1895.
von Bardeleben, A. 1892. † 24. September 1895.
Koenig, Franz, 1893.
von Esmarch, 1894.
Gussenbauer, 1895. † 19. Juni 1903.
von Bruns, 1897.
Trendelenburg, 1898.
Hahn, Eugen, 1899. † 1. November 1902.
Czerny, 1901.
Kocher, Theodor, 1902.
Küster, Ernst, 1903.
Braun, Heinrich, 1904.
Krönlein, R. U., 1905.
Körte, W., 1906.

V. Liste der lebenslänglichen Mitglieder.

1. Dr. Auler, Stabs-Arzt in Plantières-Queulen.
2. - von Bardeleben, Chef-Arzt in Bochum.
3. - Bardenheuer, Geh. San.-Rath, Professor und dirig. Arzt in Köln.
4. - Bardenheuer, Franz, dirig. Arzt in Bochum.
5. - Bardenheuer, Ingb., in Breslau.
6. - Beck, Carl, Professor in New-York.

7. Dr. Becker, Adolf, Privatdocent in Rostock.
8. - Becker, Med.-Rath, Oberarzt in Hildesheim.
9. - Bernays, Professor in St. Louis, Nord-Amerika.
10. - Braem in Chemnitz.
11. - Busch, F., Professor in Charlottenburg, Lietzenburgerstr.
12. - Eigenbrodt, Professor in Darmstadt.
13. - Freiherr von Eiselsberg, Hofrath und Professor, s. oben.
14. - Escher, Primar-Chirurg in Triest.
15. - Firle, San.-Rath in Bonn.
16. - Garrè, Geh. Med.-Rath und Prof. in Bonn.
17. - Gersuny, dirig. Arzt in Wien.
18. - Goebel, Privatdocent in Breslau.
19. - Graser, Professor und Oberarzt in Erlangen.
20. - Grimm in Nürnberg.
21. - Gürtler, Med.-Rath und dirig. Arzt in Hannover.
22. - Hackenbruch in Wiesbaden.
23. - Haeckel, Professor und dirig. Arzt in Stettin.
24. - Haegler, Professor in Basel.
25. - Halsted, Professor in Baltimore.
26. - Hasenbalg in Hildesheim.
27. - Hasse in Schöneberg.
28. - Heidenhain, Professor und dirig. Arzt in Worms.
29. - Helferich, Geh. Med.-Rath und Professor in Kiel.
30. - Herz, Max, in Christchurch (Neu-Zeeland), PO. Bose 568.
31. - Herzstein in San Francisco, Californien.
32. - Hoffa, Geh. Med.-Rath u. Prof. in Charlottenburg, Kurfürstendamm 185.
33. - Hrabowski in Wanzleben.
34. - Kammerer in New-York.
35. - Kapsammer, Assistenzarzt in Wien IX, Maria Theresiastr. 3.
36. - Kehr, Geh. Med.-Rath, Professor in Halberstadt.
37. - Kiliani in New-York.
38. - Kiwull, Stadtarzt in Wenden, Livland.
39. - Klostermann, Orthopäd. Anstalt in Buhmke bei Gelsenkirchen.
40. - Körte, W., s. oben.
41. - Krabbel, Geh. San.-Rath und dirig. Arzt in Aachen.
42. - Krause, Fedor, Professor und dirig. Arzt in Berlin.
43. - Kredel, Oberarzt in Hannover.
44. - Küster, s. oben.
45. - Landow, Oberarzt in Wiesbaden.
46. - Lange (New York) in Lonkorrek bei Lonkorsz in Westpreussen
47. - Lauenstein, Carl, dirig. Arzt in Hamburg.
48. - Lindemann, G., dirig. Arzt in Hannover.
49. - Loose in Bremen.
50. - Methner, dirig. Arzt in Breslau.
51. - Meyer, Willy, in New York.

52. Dr. Murphy, Professor in Chicago.
53. - Nagel, dirig. Arzt in Bremen.
54. - Narath, Geh. Hofrath, Professor und Director in Utrecht.
55. - Neugebauer, Fr., Primararzt in Mähr. Ostrau.
56. - Park, Rosswell, Professor in Buffalo, Nord-Amerika.
57. - Perthes, Professor und Director in Leipzig.
58. - Pilz in Stettin.
59. - Polis, August, in Lüttich.
60. - Rehberg, Med.-Rath zu Schwerin in Mecklenburg.
61. - Riedel, s. oben.
62. - Rose, Geh. Med.-Rath und Prof. in Berlin, Tauenzienstr. 8.
63. - Rosenberger, Hofrath, Prof. und dirig. Arzt in Würzburg.
64. - Rosmanit, dirig. Arzt in Wien.
65. - Sandberg, Aal, in Bergen, Norwegen.
66. - Schüssler in Bremen.
67. - Schulze-Berge, dirig. Arzt in Oberhausen, Rgbz. Düsseldorf.
68. - Seefisch, dirig. Arzt in Charlottenburg.
69. - Senn, Professor in Chicago, Nord-Amerika.
70. - Sick, Paul, Privatdocent und dirig. Oberarzt in Leipzig.
71. - Staub, Geh. Sanitätsrath in Trier.
72. - Troje in Braunschweig.
73. - Urban, dirig. Arzt in Hamburg.
74. - Veit, Joh., Geh. Med.-Rath und Professor in Halle a./S.
75. - Wallau in Porto Alegre, Brasilien.
76. - Walther in Chemnitz.
77. - Wassermann, Melville, in Paris.
78. - Zeile, Eug., in San Francisco.
79. - Zimmermann, Oberstabsarzt in Berlin, Bayreutherstr. 39.

I.

Protokolle, Discussionen

und

kleinere Mittheilungen.

BOSTON MEDICAL
MAR 4 1908
LIBRARY.

Erster Sitzungstag.

Mittwoch, den 3. April, Vormittags 10 Uhr.

Eröffnung der Versammlung durch den Vorsitzenden. Jahresbericht.

Vorsitzender: Herr Riedel (Jena):

Meine Herren!

Mit tiefer Trauer im Herzen eröffne ich den 36. Congress der Deutschen Gesellschaft für Chirurgie. Vor wenigen Tagen ist unser Ehrenmitglied, Mitbegründer unserer Gesellschaft, Excellenz von Bergmann, gestorben. Die Deutsche Gesellschaft für Chirurgie hat ihren zweiten Vator verloren.

Ein Leben hat geendet, reich an Arbeit und an Mühen, aber auch reich an glänzenden Erfolgen. Herrliche Gaben hatte die Göttin ihm in die Wiege gelegt: den Adel der Gesinnung, den scharfen Verstand gepaart mit grosser Energie, des Wortes gewaltige Kraft. Körperlich allen Strapazen gewachsen, so ging der dem Herrenvolke der Balten entsprossene furchtlos ins Leben hinein.

Was er geleistet hat, das wissen wir alle; wie er höher und höher emporstieg und an jedem Orte das leistete, was seiner Stellung entsprechend war, bis er hier als erster Chirurg Deutschlands seine gewaltige organisatorische Kraft zur vollen Geltung brachte, wie er grosse Städte zwang, sich in den Dienst der Wissenschaft zu stellen, wie er für die Fortbildung der Aerzte sorgte, endlich auch das für die Grossstadt Berlin so dringend nöthige Rettungswesen bei plötzlichen Unglücksfällen in die richtigen Wege leitete.

Was von Bergmann für unsere Gesellschaft gethan hat, das braucht hier nicht weiter erörtert zu werden. Ihm verdanken wir in erster Linie die rechtzeitige Erbauung dieses Hauses; ohne seine Energie hätten wir es 10 Jahre später auch noch nicht gehabt. Fünfmal hat er den Vorsitz bei den Congressen gehabt, zuletzt beim 25jährigen Stiftungsfeste der Gesellschaft im Jahre 1896. Damals hielt er seine klassische Rede über die Bedeutung der Deutschen Gesellschaft für Chirurgie: „sie ist die Hüterin der Geschichte der deutschen Chirurgie; ohne die Kenntniss ihrer Verhandlungen kann Niemand diesseits oder jenseits des Oceans ein Buch schreiben“. Und weiter: „Hier wirken neben einander die schöpferische Kraft des Einen und das vorwiegend kritische Talent des Anderen, das technische Geschick neben dem wissenschaftlichen Sinne, und nichts anderes ist aller Triebfeder, als das Interesse für eine rein

wissenschaftliche Chirurgie. Keine Schule wird hier gemacht, wie sie der einzelne Lehrer aus den ihm huldigenden Schülern bildet, denn die Vereinigung unabhängiger und gleichstehender Männer zu gleichem Zwecke und Ziele wirkt ganz anders, sie schafft, erhält und stärkt die Kritik. Wo die Verschiedenheit der Anschauungen, Meinungen und Ueberlegungen sich trifft, da wird die Kritik geboren, diejenige Kritik, welche die Form und Methode der fachwissenschaftlichen Forschung bestimmt, hegt und pflegt."

Das waren goldene Worte, an die wir uns auch in Zukunft halten sollen. Und wie sprach von Bergmann solche Worte! stets ruhig, sachlich, in Form und Betonung vollendet, Jedermann verständlich. Geradezu hinreissend wurde aber von Bergmann oft, besonders in früheren Jahren, wenn die Arbeit vorüber, der nicht unwichtige sociale Theil des Congresses begann. Da haben wir oft Reden gehört, die tief zum Herzen gingen, weil sie von Herzen kamen. Am meisten ist mir im Gedächtnisse geblieben eine Rede auf Langenbeck aus dem Jahre 1886 oder 1887. Leise fing er an, immer lauter und lauter erklang die Stimme, immer machtvoller quollen die Worte hervor: „Nein, er ist noch immer der Alte, aber er ist nicht alt, er ist jung geblieben." So habe ich noch keinen anderen sprechen hören.

Wissenschaftlich hat von Bergmann sich an ausserordentlich vielen Fragen betheiligt. Seine physiologisch-chemische Vorbildung in Dorpat befähigte ihn, sich frühzeitig mit den putriden Giften und den Fermentintoxicationen in ihren Wirkungen auf den Organismus zu beschäftigen. Stets ist die Wundbehandlungsfrage sein Lieblingsthema geblieben; für den Sublimatverband trat er lange Zeit sehr energisch ein, bis derselbe vom aseptischen Verfahren abgelöst wurde, zu dem sein früh verstorbener begabter Schüler, Schimmelbusch, die experimentellen Grundlagen lieferte. In zahlreichen Einzelarbeiten wurde die acute Osteomyelitis, die infectiöse Pneumonie, Krankheiten des Kehlkopfes und der Speiseröhre erörtert, Knochen- und Gelenkkrankheiten, Carcinome, Blutgefässgeschwülste, Echinokokken u. s. w. besprochen — das Hauptwerk seines Lebens ist aber sein Buch über die Kopfverletzungen und Gehirnerkrankungen, wodurch er sich ein Denkmal gesetzt hat aere perennius. Schwerlich dürfte heute ein Autor existiren, der ein gleichwerthiges Werk über das gleiche Thema schreiben könnte.

Neben demselben wird ihn unvergessen machen sein Verdienst um die Behandlung der Schussverletzungen. Es war doch nicht so, wie es Bruns 1902 darstellte, dass nämlich die Menge der Verwundeten allein Veranlassung gegeben hatte, das damals gebräuchliche antiseptische Verfahren aufzugeben. von Bergmann handelte nicht so direct unter Zwang, wie einst Ambroise Paré, als letzterem das Oel zum Ausbrennen der Wunden ausgegangen war. von Bergmann hatte zunächst das antiseptische Verfahren versucht, die zerschossenen Kniegelenke aufgeschnitten und desinficirt; das gab schlechte Resultate, deshalb ging er zum Occlusivverband über, betrachtete die Wunde als ein noli me tangere; natürlich hatte auch in „etwas" die grosse, sonst nicht zu bewältigende Menge der Verwundeten mitgewirkt.

Gewiss haben schon andere Chirurgen vor ihm den Occlusivverband in einzelnen Fällen mit Erfolg durchgeführt, aber Niemand hatte Gelegenheit ge-

habt, das Experiment im Grossen so durchzuführen, als gerade von Bergmann. Dass Glück dazu gehört, jetzt zur rechten Zeit am geeigneten Orte arbeiten zu können, das hat Niemand mehr betont als von Bergmann selbst in seiner letzten herrlichen Rede an seinem 70. Geburtstage; sein Verdienst um die Menschheit wird dadurch nicht geringer. Jetzt ist seiner Arbeit ein Ziel gesetzt. Der dritte der grossen aus Pfarrhäusern hervorgegangenen Chirurgen ist dahin, das Dreigestirn Langenbeck, Billroth, Bergmann ist erloschen.

Was recht geschafft, was freudig Du gethan,
Was Edles Du gedacht, wird nie vergehn,
Die Saat wird einst als Ernte auferstehen,
Dem Reich der Ewigkeit gehört sie an.

Mit diesen Worten hat von Bergmann im Jahre 1888 seinen meisterhaften Nachruf an Langenbeck geschlossen; ihm gehört der gleiche Vers. Friede seiner Asche!

In der Liste der Gründer der Deutschen Gesellschaft für Chirurgie steht von Bergmann als der 13., in der Todtenliste des Jahres 1906—07 ist er auch der 13., doch ist er nicht der letzte. Ihm folgte vor 6 Tagen, am 29. März, der uns allen wohl bekannte, erst 60 Jahre alte Director des Ludwigs- und Catharinenhospitales in Stuttgart, Herrmann von Burkardt, Obermed.-Rath und Generalarzt à la suite, im Tode nach. Von 1872—77 Assistent bei Thiersch, kam er rasch in eine selbstständige Stellung und wurde ein ebenso beliebter als gesuchter Operateur. Seine Arbeiten beziehen sich, abgesehen von Jahresberichten, auf Fracturen und Luxationen, Hernien, Kopf- und Leberverletzungen, Nierenerkrankungen, Gallensteine u. s. w.

Ein ebenso treuer Besucher des Chirurgencongresses war der ehemalige leitende Arzt des städtischen Hospitales in Bremen, Dr. Ludwig Stadler; er starb, 69 Jahre, am 12. Juli 1906 an einem Herzleiden, das ihn schon im Jahre 1902 gezwungen hatte, seine Stellung niederzulegen, die er seit 1865 inne gehabt hatte. Rasch ist er seinem Freunde Göring im Tode nachgefolgt; zwei vornehme, ausserordentlich beliebte Aerzte fehlen in unserem Kreise; der Tod von Burkardt's vergrössert diese Lücke in schmerzlichster Weise.

Am 10. December 1906 starb in Würzburg, 66 Jahre alt, der Hofrath Prof. Schönborn, binnen wenigen Tagen an einer Pneumonie; ein schwerer Herzfehler hatte schon längst seine Gesundheit untergraben. Zuerst bei Wilms Assistent, dann in Langenbeck's Schule ausgebildet, wurde Schönborn bereits mit 31 Jahren 1871 Ordinarius in Königsberg, 1886 wurde er als Nachfolger von Maas nach Würzburg berufen. Schönborn war ein hervorragender Operateur, ein ausgezeichneter Lehrer, gleichzeitig ein ausserordentlich gewissenhafter Arzt, der sich um das Schicksal jedes einzelnen seiner Kranken mit peinlichster Sorgfalt kümmerte (vergl. Burkardt, Münch. med. Wochenschrift, No. 8, 1907). Von Hause aus schon mehr receptiver Natur, in Folge dessen ausserordentlich reich an positivem Wissen, fand er bei seiner angestrengten Thätigkeit als Director der Klinik wenig Zeit zu Publicationen, doch hat er zuerst wiederholt auf dem Chirurgencongress gesprochen, später an Lehr- und Handbüchern mitgearbeitet.

60 Jahre alt starb am 16. August 1906 in München der frühere Director des städtischen Hospitales in Odessa, Dr. Eugen Fricker. Nachdem er 1874 in Dorpat sein Staatsexamen gemacht hatte, wurde er zunächst Assistent, dann Nachfolger von Kleeberg in Odessa, gründete dann dort das protestantische Hospital und brachte es zu hoher Blüthe. Seiner Liebe zu unserer Gesellschaft hat er noch in seinem Testamente Ausdruck gegeben, indem er dem Langenbeckhause die Summe von 3000 M. vermachte. Es sei ihm dafür auch von dieser Stelle aus unser warmer Dank ausgesprochen.

Noch verhältnissmässig jung, 49 Jahre alt, starb am 4. Februar 1906 an Diabetes der Generaloberarzt und zweiter Garnisonarzt von Berlin, Dr. Fritz Kranzfelder, ein hochbegabter Mann, bekannt durch seine mit Schwinning ausgeführten Versuche „über die Funkenphotographie, insbesondere der Mehrfunkenphotographie, in ihrer Verwendbarkeit zur Darstellung der Geschosswirkung am menschlichen Körper 1903", eine mustergültige Arbeit, Grund- und Eckstein für die moderne Ballistik.

In der Blüthe der Jahre starb, erst 35 Jahre alt, der Privatdocent und dirigirende Arzt des israelitischen Krankenhauses in Breslau, Dr. Georg Reinbach. Ein Schüler und langjähriger Assistent von Mikulicz, hat er werthvolle Arbeiten über den Kropf, die Basedow'sche Krankheit, Hämorrhoiden, sublinguale Geschwülste, Wundgranulationen u. s. w. geschrieben.

Gestorben sind weiter die Herren: Wolff, Generalarzt a. D. in Berlin, Max Müller, Sanitätsrath in Schandau, Dr. Fenger in Chicago, Sanitätsrath Dr. Jaenicke in Breslau und die Professoren Zabludowski und Oscar Israel in Berlin, Witzel in Bonn, deren Arbeiten von anderer berufenerer Seite zu würdigen sind.

Meine Herren! Das Andenken an alle diese Gestorbenen werden wir in Ehren halten — zum Zeichen dessen bitte ich Sie, sich von Ihren Plätzen zu erheben.

Ich glaube nun durchaus im Sinne auch unseres eben verstorbenen Ehrenmitgliedes zu handeln, wenn ich jetzt sage: zurück zu den Lebenden; er selbst hätte nicht gewollt, dass der Congress dauernd unter dem Eindrucke der Trauer stehen sollte, das würde die Wissenschaft schädigen.

So gehe ich denn jetzt zu einem freudigen Ereignisse über, zum 80. Geburtstage Lister's. Dem Altmeister der Chirurgie haben wir eine künstlerisch ausgeführte Tabula gratulatoria gewidmet. Der Wortlaut des von Herrn Körte verfassten Glückwunschschreibens ist folgender:

Berlin, den 2. April 1907.
Langenbeckhaus.

36. Congress der Deutschen Gesellschaft für Chirurgie.

An Lord Josef Lister
London.

Mylord!

Beim Abschluss des achtzigsten Jahres Ihres reich gesegneten Lebens bringt Ihnen die Deutsche Gesellschaft für Chirurgie die ehrerbietigsten Glückwünsche dar.

Es giebt uns dieser Tag die Gelegenheit, den Gefühlen der Bewunderung und Verehrung Ausdruck zu geben, welche die Deutschen Chirurgen für Sie empfinden.

Vor nunmehr 40 Jahren traten Sie zuerst mit den genialen Ideen an die Oeffentlichkeit, durch deren beharrliche Verfolgung Sie den grössten und segensreichsten Umschwung in unserer Kunst hervorgerufen haben. Sie lehrten uns die Feinde erfolgreich bekämpfen, welche so oft die Arbeit des Chirurgen zerstörten und viele blühende Menschenleben vernichteten.

In unermüdlicher Arbeit und mit zäher Ausdauer haben Sie den grossen Gedanken, die verderbenbringenden Keime von den zufällig entstandenen oder planmässig gesetzten Wunden fernzuhalten, in die That umzusetzen gewusst, und Sie haben damit der chirurgischen Kunst eine neue Basis gegeben, neue ungeahnte Bahnen der Chirurgie eröffnet.

Die Chirurgie wird jetzt eingetheilt in die Zeiten „vor Lister“ und „nach Lister“, alle weiteren Fortschritte, welche seitdem gemacht sind, stehen auf Ihren Schultern. So haben Sie Ihren Namen mit unvergänglichen Zügen für alle Zeiten in die Annalen unserer Kunst eingezeichnet.

Die Deutsche Chirurgie darf es sich zum Ruhme anrechnen, dass sie zuerst den unermesslichen Werth Ihres grossen Gedankens erfasst und den weiteren Ausbau desselben mit Eifer gefördert hat, und unsere Gesellschaft schätzt es sich zur höchsten Ehre, Ew. Lordschaft seit 22 Jahren als ihr Ehrenmitglied führen zu dürfen.

Ein gütiges Geschick hat Josef Lister, dem grossen Wohlthäter der Menschheit, dem Tausende und Abertausende von Menschen alljährlich Erhaltung des Lebens und der Gesundheit verdanken, ein langes Leben verliehen.

Sie haben das Glück und die hohe Freude gehabt, noch selbst zu sehen, wie die von Ihnen ausgestreute Saat tausendfältige Frucht getragen hat.

Möge dies Glück Ihnen noch weiter erhalten bleiben, und möge das Bewusstsein, Grosses zum Wohle der Menschheit geleistet zu haben, Ihnen den Abend Ihres Lebens erhellen und erwärmen.

Der Ausschuss
der Deutschen Gesellschaft für Chirurgie.

Sämmtliche Mitglieder des Ausschusses haben diese Adresse unterschrieben; sie ist gestern abgesandt worden; weil der Geburtstag am 5. April ist, konnte sie nicht mehr vorgelegt werden; ich nehme an, dass die Gesellschaft mit dieser Adresse einverstanden ist.

Wir sind in der glücklichen Lage gewesen, noch rechtzeitig die von Meisterhand angefertigte, vor Ihnen stehende Büste von Excellenz von Bergmann beschaffen zu können; sie wird einen Ehrenplatz im Hause bekommen.

Die Zahl der Mitglieder unserer Gesellschaft ist von 1615 auf 1644 gestiegen.

Die Finanzlage der Gesellschaft ist eine günstige. Der Herr Kassenführer der Gesellschaft wird am Freitag Nachmittag den genauen Kassenbericht erstatten. Damit wir ihm dann die Entlastung ertheilen können, ist es noth-

wendig, dass die Revision der Kasse inzwischen stattfindet. Der Ausschuss schlägt Ihnen hierzu die Herren Lauenstein und Sprengel vor. Ich nehme an, dass Sie damit einverstanden sind und frage, da kein Widerspruch erfolgt, die Herren Lauenstein und Sprengel, ob sie bereit sind, die Kassenrevision zu übernehmen.

Die Herren werden gebeten, in der Pause um 2 Uhr im Vorstandszimmer mit Herrn Köhler zu conferiren.

Bildung des Ausschusses.

Es bedarf jetzt der Bildung des Bureaus und des Ausschusses; die Wahl kann durch Acclamation erfolgen.

Zum zweiten Vorsitzenden schlägt Ihnen der Ausschuss, da Herr Körte abgelehnt hat, Herr Krönlein abwesend ist, den Vorsitzenden pro 1904, Herrn Braun vor. Da kein Widerspruch erfolgt, so nehme ich die Wahl als vollzogen an und frage Herrn Braun, ob er die Wahl annimmt.

Als II. Schriftführer wird mit Ihrer Genehmigung Herr Kümmell weiter wirken.

Zur Vervollständigung des Ausschusses sind dann noch 4 Mitglieder aus der Gesellschaft zu wählen; der Ausschuss schlägt Ihnen die hier anwesenden Herren Rehn, Madelung, Bardenheuer und von Eiselsberg vor.

Am Freitag Nachmittag, der II. Generalversammlung, findet die Wahl des ersten Vorsitzenden für das nächste Jahr statt durch Zettelwahl: nicht anwesende Mitglieder können durch Einsendung eines Stimmzettels mit Namensunterschrift an den ersten Schriftführer, Herrn Körte, an der Wahl theilnehmen. Herr Kümmell wird die Wahl leiten; zu seiner Unterstützung schlage ich zu Stimmzählern vor die Herren Brentano, Borchard (Posen) und König (Altona).

Das Pressbureau der Gesellschaft, welches die Uebermittelung der Berichte in geeigneter Form an die Zeitungen besorgt, wird von Herrn H. Frank geleitet werden unter Mitwirkung der Herren Müller (Dresden), Moser (Zittau), Christel (Metz).

Der Verein der medicinischen Fachpresse wird durch Herrn Litthauer vertreten werden.

Allen diesen Herren, Mitgliedern unserer Gesellschaft, sind wir grossen Dank schuldig.

Ich bitte nun Herrn Fischer freundlichst, den Bibliotheksbericht zu erstatten:

Herr Fischer (Berlin):

XIII. Bericht der Bibliotheks-Commission.

Der diesjährige Jahresbericht Ihrer Bibliotheks-Commission trägt die ominöse Zahl 13 an der Stirn und hat nun auch wirklich einen breiten Trauerrand, denn wir haben in Ernst von Bergmann unseren bewährten Vorsitzenden, unseren freudigen Geber und sorgsamsten Förderer verloren. Sein

lebhaftes Interesse an der Entwickelung unserer Bibliothek, seinen Rath voll Weisheit und Kraft, seine umfassenden Kenntnisse der medicinischen Literatur, den hohen Flug seines feinen Geistes und sein freundliches, gütiges Wesen werden wir bei der Lösung unserer Aufgabe schmerzlich vermissen. Darum stehen wir in aufrichtiger Trauer an seinem frischen Grabe und rufen ihm Walther's Worte an seinen Freund, dessen liederreicher Mund sich für immer geschlossen hat, nach:

Deine Seele fahre sanfte,
Deine Zunge habe Dank!

Nun zu den trockenen Zahlen!

Die Bibliothek wurde durch 592 Nummern vermehrt und hat daher zur Zeit einen Stand von 26860 Nummern.

I. Geschenkt wurden uns von unseren Mitgliedern 27 Bücher, 262 Separatabdrücke und Dissertationen und 27 Bände Zeitschriften.

Den grössten Theil der Eingänge verdanken wir wieder den freundlichen Gaben unserer Mitglieder, von denen wir dankend hervorheben:

Exc. von Bergmann (Berlin): 9 Bücher.
L. Casper (Berlin): 1 Buch.
Deetz (Rostock): 1 Sonderabdruck.
Depage (Brüssel): 2 Bücher.
H. Fischer (Berlin): 5 Bücher, 89 Sonderabdrücke und 4 Dissertationen.
A. Freudenberg (Berlin): 5 Sonderabdrücke.
Friedrich (Greifswald): 2 Bücher.
Heine (Königsberg): 1 Buch.
Helferich (Kiel): 1 Buch und 28 Dissertationen.
Hochenegg (Wien): 2 Bücher.
Höpfner (Weimar): 1 Sonderabdruck.
Klauber (Lübeck): 3 Sonderabdrücke.
A. Köhler (Berlin): 3 Sonderabdrücke.
Kümmell (Hamburg): 3 Zeitschriftenbände.
Küster (Marburg): 5 Sonderabdrücke und 1 Dissertation.
Küttner (Marburg): 35 Sonderabdrücke.
Lennander (Upsala); 3 Sonderabdrücke.
Leser (Halle): 1 Buch.
Lotsch (Sudenburg): 3 Sonderabdrücke.
Mayer (Brüssel): 1 Buch und 1 Sonderabdruck.
Müller (Rostock): 5 Sonderabdrücke und 5 Dissertationen.
Noetzel (Frankfurt a/M.): 11 Sonderabdrücke.
Pozzi (Paris): 1 Buch.
Richter (Breslau): 3 Bände Zeitschriften.
Riedel (Jena): 28 Dissertationen.
Riedinger (Würzburg): 1 Sonderabdruck.
Schultze (Duisburg): 24 Sonderabdrücke.
Tillmanns (Leipzig): 4 Dissertationen.
von Winiwater (Wien): 1 Buch.

Herr Pagenstecher schenkte:

Archivio di Ortopedia 1895 bis 1905,

Gazetta medica di Torino 1895 bis 1901.

Giornale della R. Accademia di Medicina di Torino 1895 bis 1905.

Policlinico periodico di Medicina, Chirurgia e Igiene Sezione medica 1901 bis 1905.

Sezione chirurgica 1903 bis 1905.

Revista clinica e terapeutica 1895 bis 1905 und Sperimentale, Giornale medico 1895 bis 1905.

Der Chef des Militär-Sanitätswesens, Herr Generalstabsarzt Dr. Schjerning, schenkte uns wieder die Sanitätsberichte der Preussischen, der Sächsischen Armee, des kgl. Württembergischen Armeecorps, sowie die der Ostasiatischen Besatzungs-Brigade und alle Veröffentlichungen auf dem Gebiete des Militär-Sanitätswesens.

Herr Richter (Breslau) die Fortsetzung der Comptes rendus de l'Académie des Sciences.

Herr Hoffa (Berlin) die Zeitschrift für orthopädische Chirurgie.

Herr Kümmell (Hamburg) die Jahrbücher der Hamburgischen Staats-Krankenanstalten.

Herr Thiem (Cottbus) die Monatsschrift für Unfallheilkunde.

Herr Riedinger (Würzburg) das Archiv für Orthopädie und Mechanotherapie.

Herr Bergmann (Wiesbaden) auf Veranlassung des Herrn Prof. Dr. Hildebrand (Berlin) die Jahresberichte über die Fortschritte auf dem Gebiete der Chirurgie.

Herr George Meyer die Zeitschrift und die Verhandlungen des Comités für Krebsforschung.

Die Buchhandlung von Vogel in Leipzig die Deutsche Zeitschrift für Chirurgie, die Verlagsbuchhandlung von Breitkopf und Haertel in Leipzig das Centralblatt für Chirurgie und die Sammlung klinischer Vorträge, die Laupp'sche Buchhandlung in Tübingen die Beiträge zur klinischen Chirurgie, die Hirschwald'sche Buchhandlung das Langenbeck'sche Archiv.

Ausserdem stehen wir mit der Redaction der Annals of Surgery seit dem 1. Januar 1906 im Austausch gegen unsere Verhandlungen.

II. Angekauft wurden 84 Werke, 184 Zeitschriftenbände und 4 Sonderabdrücke.

Da unsere beschränkten Fonds nicht erlaubten, uns auf chirurgische und alle referirende Zeitschriften von Bedeutung zu abonnieren, so hatten sich mit der Zeit grosse Defecte in unserer Journalliteratur eingestellt. Es wurden aber diese Bände besonders oft gefordert; wir mussten daher uns entschliessen, eine ganze Reihe unvollständiger Zeitschriften zu ergänzen. Wir haben dabei Glück gehabt, den einen Theil fanden wir antiquarisch, den anderen bekamen wir zu herabgesetzten Preisen von den Herren Verlegern. Für einige aber mussten wir die ganze hohe Summe bezahlen oder uns verpflichten, auf die Journale zu abonniren. So ist die Bibliothek nun auch in der deutschen und ausländischen Journalliteratur vollständig und leistungsfähig geworden, doch mussten

unsere Jahresfonds um beinahe 1000 Mark überschritten werden und für die Zukunft auch bedacht werden; so erwarben wir:

Bulletins et Mémoires de la Société de Chirurgie de Paris = 18 Bände.

Centralblatt für die Grenzgebiete der Medicin und Chirurgie = 8 Bände.

Ergänzungshefte der Fortschritte auf dem Gebiete der Röntgenstrahlen = 10 Bände.

Journal of the Association of military Surgeons = 19 Bände.

Medicinische Woche = 6 Bände.

Mittheilungen aus den Grenzgebieten der Medicin und Chirurgie = 9 Bände.

Schmidt's Jahrbücher = 51 Bände.

Virchow-Hirsch Jahresberichte = 27 Bände.

III. Die Bibliothek wird immer mehr benutzt:

104mal schickten wir Bücher nach auswärts.

169mal verliehen wir solche in Berlin.

75mal legten wir Werke im Lesesaal aus.

Wiederholt wurden Bitten um Angaben der Literatur über bestimmte Capitel der Chirurgie beantwortet oder zur Zeit auch fehlende Werke wurden aus dem Besitze des Vorstandes oder aus grösseren Bibliotheken Berlins besorgt. Eines Theils dieser zeitraubenden Mühewaltungen würden wir überhoben werden können, wenn der Katalog der Bibliothek mehr gekauft und benutzt würde, das ist in diesem Jahre auch nicht geschehen, denn wir haben nur 32 Exemplare absetzen können, im Ganzen also nur 227 verkauft!

IV. Die Sammlung der Bilder berühmter Chirurgen wurde durch Ankauf von 11 Namen vermehrt.

V. Der Etat weist einen Fehlbetrag von 981,12 M. auf, den der Vorstand freundlichst beglichen hat!

Wir schliessen mit herzlichem Danke an unsere Herren Wohlthäter und mit der Bitte um weitere Unterstützung unserer lohnenden Arbeit an die Mitglieder der Deutschen Gesellschaft für Chirurgie.

Berlin, am 1. April 1907.

Vorsitzender: M. H.! Wieder hat Herr College Fischer im Laufe dieses Jahres eine ausserordentlich grosse Arbeit geleistet. Wird sind ihm zu höchstem Danke verpflichtet, den ich ihm hiermit in Ihrem Namen aussprechen möchte. (Beifall.)

Mit Recht beklagt sich Herr Fischer darüber, dass er mit grosser Mühe und ganz unendlichem Zeitverlust zunächst einen Katalog der Bibliothek auf Wunsch angefertigt habe, und dass dieser Katalog nun nicht benutzt wird. Das ist sein grösster Kummer, und ich meine, wir müssen diesen Kummer von seinem Herzen nehmen (Heiterkeit) und dafür sorgen, dass der Katalog gekauft wird.

Jeder, der arbeiten will, hat es ja vermittelst dieses Katalogs und vermittelst der Bibliothek ganz ausserordentlich einfach und bequem. Die meisten wissen es wohl gar nicht, wie sehr ihre Arbeit erleichtert wird, wenn sie einen solchen Katalog haben und die Bibliothek benutzen können.

Ich schliesse mich dem an, was Herr Fischer bezüglich derjenigen gesagt hat, die Schenkungen gemacht haben. Auch ihnen allen, die er erwähnte, sei von hier aus nochmals herzlicher Dank ausgesprochen.

Dank sind wir weiter schuldig der Firma Zeiss, die uns 6 Demonstrationsmikroskope geliehen hat, sowie der Firma Hirschmann, die einen elektrischen Ventilator für den Saal zur Verfügung gestellt hat.

Seine Kaiserliche und Königliche Hoheit der Kronprinz, ebenso Seine Königliche Hoheit der Prinz Leopold haben der Gesellschaft den Dank für die Anzeige des Congresses aussprechen lassen, ersterer hat seinen Leibarzt, Herrn Oberstabsarzt Dr. Widenmann, zum Congresse angemeldet; ich heisse denselben willkommen.

Wir haben die Freude, unser Ehrenmitglied, Herrn Prof. Keen aus Philadelphia, sowie Herrn Prof. Piqué aus Paris, begrüssen zu können. Mögen sie sich in unserem Kreise wohl fühlen; ich heisse sie herzlich willkommen. Desgleichen heisse ich die bis heute aufgenommenen 126 neuen Mitglieder willkommen. Die Namen derselben können Sie bereits auf der gedruckt vorliegenden Liste ersehen.

Neu aufgenommen sind die Herren: 1. Karl Adlercreutz (Engelholm), 2. Heinr. Alapy (Budapest V.), 3. Karl Apfelstedt (Friedenau), 4. Gustav Bäärnhielm (Eksjö, Schweden), 5. Paul Betz (Colmar i. Els.), 6. M. W. H. Bockmann (St. Paul, U. S. A.), 7. Richard Bosse (Frankfurt a. M.), 8. Brandenburg (Berlin), 9. Michael Brod (Bingen a. Rh.), 10. Busse (Posen), 11. Achille Capaldi (Neapel), 12. John Carr (Baltimore), 13. Pedro Chutro (Buenos-Aires), 14. Pedro Ciliano (Buenos-Aires), 15. Dahlgren (Upsala), 16. Dahlgren (Halmstadt, Schweden), 17. W. David (Königsberg i. Pr.), 18. Heinr. Dillmann (Berlin), 19. Drüner (Frankfurt a. M.), 20. Gilberto F. Elinalde (Buenos-Aires), 21. Robert Evers (Göttingen), 22. Julius Fessler (München), 23. Enrique Finochietto (Buenos-Aires, Argentinien), 24. Paul Fridberg (Berlin), 25. Lothar Gau (Berlin), 26. Andreas Gawrilko (Charkow, Russland), 27. Emmerich Gergö (Budapest VIII.), 28. Goldstern (Wien), 29. Paul Graf (Kiel), 30. Kurt Grosser (Liegnitz), 31. Grundgens (Aachen), 32. Gümbel (Berlin), 33. Alfred Haas (München), 34. Rudolf Hacker (Greifswald), 35. Max Haedke (Hirschberg i. Schl.), 36. Carl Happich (Hamburg-Eppendorf), 37. Harras (Schöneberg), 38. Dionys Hellin (Warschau, Russ. Polen), 39. Henking (Marburg), 40. Josef Hertzka (Wien VIII), 41. Hans Hoddick (Worms), 42. H. Hoffmann (Leipzig), 43. Friedrich Horák (Caslau), 44. Ewarist Jasinski (Lodz), 45. Rudolf Katholicky (Wien), 46. Robert Kinn (Schässburg), 47. David Kitschin (Berlin), 48. Max Koehler (Hohenlohehütte bei Kattowitz), 49. Kohl (Moabit), 50. Ernst Kohlmeyer (Breslau VII), 51. Hans Kolaczek (Breslau), 52. Hans Kornmann (Odessa, Russland), 53. K. F. Lange (Orebro, Schweden), 54. Siegfried Levy (Berlin), 55. G. A. Löwen (Leipzig), 56. Fritz Lotsch (Magdeburg), 57. Victor Ludwig (Freudenthal), 58. Fritz Mandel (Landsberg a. Lech), 59. Hermann Matti (Bern), 60. Ch. Matyas (Innsbruck), 61. J. Mellema (Groningen, Holland), 62. Alfred Mendler (Ulm), 63. K. Michailoff (Wien IX),

64. Robert Miller (Baltimore), 65. Albert Mosenthal (Berlin), 66. Hans Moser (Berlin), 67. Harry Moses (Breslau XVI), 68. Nicolas Moraity (Volo, Thessalien, Griechenland), 69. Neck (Chemnitz, Sachsen), 70. Nemenow (St. Petersburg), 71. Noll (Altona a. d. Elbe), 72. Nönchen (Düsseldorf), 73. Ferdinand Oehler (Leipzig), 74. Emanuel Patz (Hohenelbe, Böhmen), 75. Alfred Peiser (Breslau), 76. Gustav Petrén (Lund, Schweden), 77. Walter Pincus (Berlin), 78. Piqué (Paris), 79. Herrmann Plagemann (Rostock), 80. Felix Pohl (Warmbrunn, Schles.), 81. Sigmund Radlinski (Krakau), 82. Rath (Köln a. Rh.), 83. E. Rehn (Frankfurt a. M.), 84. Karl Reimer (Britz), 85. Alexander Rejto (Budapest), 86. Retzlaff (Naumburg a. S.), 87. Rogalski (Tarnow, Galizien), 88. Rosenkranz (Schöneberg), 89. Oskar Rosenthal (Berlin), 90. Friedr. Rosenthal (Hannover), 91. Hans Rubritius (Prag), 92. Gerhard Rüdiger (Charlottenburg), 93. Joh. G. Rumaris (Athen), 94. Ernst Sachs (New-York), 95. Franz Sauer (Bayreuth), 96. Otto Schmid (Freising, Bayern), 97. Adolf Schmidt (Halle a. S.), 98. Ehrhardt Schmidt (Dresden), 99. Oskar Schmidt (Zwickau), 100. Schrecker (Köln), 101. H. Schubert (Annaberg i. Erzgeb.), 102. Walter Schubert (Annaberg i. Erzgeb.), 103. H. Serdaris (Berlin), 104. Oskar Semeleder (Wien), 105. J. Sickmann (Halle a. S.), 106. Soltysik (Stryz, Galizien), 107. Sonnenschein (Köln a. Rh.), 108. Oskar Spechtenhauer (Wels, Oesterreich), 109. Karl Springer (Prag), 110. Hugo Stark (Karlsruhe), 111. Jules Stas (Antwerpen), 112. Alexander G. Stawrides (Uskub, Macedonien, Türkei), 113. Thiemann (Jena), 114. Max Tiegel (Dortmund), 115. C. Tietz (Charlottenburg), 116. W. W. Trotter (London), 117. Kamiko Vidakowich (Budapest), 118. Freiherr Eduard von Vietinghoff-Scheel (Ostseebad Pernau, Livland), 119. Henri Vulliet (Lausanne, Schweiz), 120. Otto Walbaum (Steglitz), 121. Ignatz Watten (Lodz, Russ.-Polen), 122. Oswald Weiser (Köln), 123. M. O. Werner (New-York), 124. Westenhoeffer (Berlin), 125. Wienecke (Rixdorf), 126. Aron Wolf (Lemberg).

Zum Schlusse möchte ich noch auf das am Donnerstag, $5^1/_2$ Uhr, stattfindende Mittagsmahl hinweisen und um möglichst zahlreiche Betheiligung bitten, endlich darauf, dass oben im Restaurant auch Mittags eine warme Suppe zu haben ist.

1) Herr Rehn (Frankfurt): „Die Chirurgie des Herzens resp. des Herzbeutels“*).

2) Herr Sauerbruch (Greifswald): „Die Verwendbarkeit des Unterdruckverfahrens bei der Herzchirurgie“**).

3) Herr Gluck (Berlin): „Zur Chirurgie des Herzbeutels“ (Krankendemonstration)***).

*) S. Grössere Vorträge und Abhandlungen. Theil II.
**) Desgleichen.
***) Desgleichen.

4) Herr Thiemann (Jena): „Nadelstichverletzung des rechten Ventrikels und Vorhofes. Naht. Heilung". (Krankendemonstration)*).

Discussion:

Herr Sultan (Mainz): M. H.! Ich glaube, dass an dem klinischen Bilde der Herzverletzungen ein bedeutender Zug fehlte, wenn wir es unterliessen, ausdrücklich zu betonen, dass in den meisten Fällen — das geht aus der Literatur hervor — die Diagnose der Herzverletzung vorher gar nicht gemacht wurde. Meist handelt es sich darum: Wir stellen eine intrathoracale Blutung fest, die so schwere Symptome macht, dass wir zu operativem Vorgehen ohne Weiteres genöthigt sind. Wenn wir dann den Wundcanal operativ weiter verfolgen, kann es bei dieser Voroperation zu einer mehr oder weniger ausgedehnten Eröffnung der Pleura kommen, und im weiteren Verlaufe der Operation werden wir dann die Verletzungen des Herzbeutels und des Herzens finden. Ob wir dann einen Lappen bilden mit seitlicher oder sternaler Basis oder einen Lappen, wie ihn Herr Rehn vorgeschlagen hat, oder ob wir den von Wilms vorgeschlagenen Mikulicz'schen Intercostalschnitt zur Freilegung des Herzens bevorzugen werden, das wird meiner Ansicht nach wesentlich davon abhängen, in wie reichem Maasse uns Assistenz zur Verfügung steht. Der Mikulicz'sche Intercostalschnitt verlangt naturgemäss eine viel reichlichere Assistenz. Der weit klaffende Thoraxlappen legt uns das Herz ausgedehnt frei, wenn wir ihn gross genug gemacht haben. Der Intercostalschnitt wird beständig die Tendenz haben, federnd zusammenzugehen, und wird zwei Assistentenhände ständig beschäftigen, die ihn mit ziemlicher Vehemenz auseinanderhalten müssen.

Von anderer Seite ist auch vorgeschlagen worden, wenn wir den Thoraxlappen gebildet haben, die Rippen zu reseciren, um dem Nachtheil einer späteren Verwachsung des Pericards mit der starren Thoraxwand von vornherein zu begegnen. Nach den bisherigen Erfahrungen und den Nachuntersuchungen der bisher operirten Fälle einschliesslich meines Patienten, den ich Ihnen vor einem Jahre hier geheilt vorstellen konnte, glaube ich, ist man nicht genöthigt, diese Gefahr besonders hoch anzuschlagen. Mein Patient ist auch jetzt noch vollständig beschwerdenfrei, und auch der objective Befund an seinem Herzen lässt keinerlei pathologische Veränderungen am Herzbeutel oder am Herzen nachweisen.

Herr Goebell (Kiel): M. H.! Zur Beseitigung des Pneumothorax bei Herzverletzungen braucht man wohl nicht immer die Sauerbruch'sche Kammer anzuwenden, sondern man kann einen Pneumothorax auch ohne die Sauerbruch'sche Kammer beseitigen.

Ich hatte im vorigen Jahre die Ehre, hier einen Patienten vorzustellen, bei dem eine Herzverletzung durch einen Schuss zu Stande gekommen war. Dieser Patient hatte einen Pneumothorax. Diesen Pneumothorax habe ich 12 Stunden nach der Herznaht und nachdem ich die Wunde vollkommen geschlossen hatte, ausgesogen, nachdem ich vorher auf die Wunde mit sterilem Oel durchtränkte Gaze gelegt hatte. Auf diese Weise hatte ich eine Abdich-

*) S. Grössere Vorträge und Abhandlungen. Theil II.

tung der ganzen Lappenwunde erzielt, und habe dann mit einem Potain'schen Apparat die Luft ausgesogen. In Folge dessen war nachher kein Pneumothorax mehr vorhanden, es ist Heilung eingetreten.

Quénu hat auch diese Art des Verfahrens angewandt. Er nähte eine Stichverletzung des Herzens, eröffnete die Pleura, nähte den Herzbeutel wieder zu, nähte die Pleura zu und saugte nachher die Luft aus.

In ähnlicher Weise bin ich wiederholt bei Thierversuchen vorgegangen, die ich zum mikroskopischen Studium von penetrirenden Herzwunden gemacht habe. Solche penetrirenden Herzwunden sind schon von Elsberg angelegt und deren mikroskopische Untersuchung von ihm vorgenommen worden. Aber Elsberg hat nur bis zum ersten Monat den Wundverlauf verfolgt, während ich meine Thiere, Kaninchen, Katzen und andere Thiere, bis zu 333 Tagen am Leben erhalten habe. So bin ich im Stande, Kaninchenherzen zu demonstriren, bei welchen eine länger dauernde Heilung vorliegt. Es hat sich mir gezeigt, dass durch die Naht jedesmal eine schwere Schädigung des Herzmuskels zu Stande kommt. Diese Schädigung des Herzmuskels ist gleich zu achten einem Infarct. An der Stelle des Infarcts tritt nachher eine narbige Veränderung auf, je tiefer die Herznaht durch die Herzwand hindurchgegriffen hat, je mehr Herzgewebe geschädigt ist, desto grösser ist die Herzschwiele. Ob ich dabei Seide oder Catgut nahm, schien mir im Anfang gleich. Später aber habe ich gesehen, dass bei Catgutnähten doch eher eine Insufficienz der Narben auftrat als bei Seidennähten.

Ich habe Präparate mitgebracht von einem Kaninchenherzen, bei dem ich vor 290 Tagen etwa die Herznaht gemacht habe. Bei demselben kann man jetzt Veränderungen sehen, welche einem Herzaneurysma gleichkommen. Practisch ergiebt sich also daraus, dass man bei Herznähten erstens Seide nimmt und Catgut vermeidet — das ist schon wiederholt geäussert worden —; ferner dass man nicht zu viel durchgreifende Nähte macht und möglichst aseptisch vorgeht. Wenn ein Pneumothorax entsteht, so soll man die Pleuren wieder fest schliessen, das Pericard schliessen und die Pleuren auspumpen.

Diejenigen Fälle, die in dieser Weise behandelt worden sind, geben nach der Statistik, was ja auch Herr Rehn erwähnt hat, die besten Resultate. Man kann auch — wenigstens bei meinen Versuchen an Thieren habe ich das gesehen — die Gefahr des doppelseitigen Pneumothorax bei der Operation vermeiden, wenn man den Herzbeutel rasch in die Wunde zieht, in der Wunde fixirt und rasch beiderseitig den Pneumothorax aussaugt. Dann schlägt nachher das Herz weiter, die Thiere athmen wieder und sie kommen durch.

Herr Küttner (Marburg): M. H.! Ich möchte mir gestatten, Ihnen einen Patienten vorzustellen, bei welchem die Brauer'sche Kardiolyse ein vorzügliches, seit der vor $1^3/_4$ Jahren ausgeführten Operation ständig besser werdendes Resultat ergeben hat. Der Kranke befand sich vor dem Eingriffe in einem beklagenswerthen Zustande, war vollständig arbeitsunfähig und bettlägerig, hatte Stauungsleber, Icterus, Cyanose, einen kleinen, irregulären, beschleunigten Puls und hochgradigsten Ascites, der sich nach Entleerung von 9,2 Litern sofort wieder einstellte. Und heute nach der Kardiolyse ist er ein kräftiger, leistungsfähiger, beschwerdefreier Mann, der keine Spur von Ascites

mehr aufweist und als Landwirth wie als Metzgermeister jede Arbeit zu verrichten vermag. An der Stelle der Operation ist auch jetzt noch die systolische Einziehung und das starke diastolische Vorschleudern sichtbar, nur ist es jetzt nicht mehr die knöcherne Thoraxwand, welche die Herzbewegungen mitmacht, sondern ausschliesslich der rippenfreie Weichtheillappen, welcher unbedeutende Knochenregeneration aufweist. Ich zeige hier das Röntgenbild des Patienten. Man erkennt die mediastinalen Verwachsungen und sieht, wie ein starker Adhäsionsstrang bei der Exspiration die linke Zwerchfellhälfte zipfelförmig emporhebt.

Der Vorstellung des Patienten habe ich nicht viel hinzuzufügen, sie spricht für die Nützlichkeit der so einfachen und wohlbegründeten Operation. Betonen möchte ich, dass man die Entfernung des Periostes nicht gründlich genug vornehmen kann und dass die beste Methode der Anästhesie der Morphium-Aetherrausch zu sein scheint.

Natürlich wird die Kardiolyse stets nur die eine der beiden Schädlichkeiten ausschalten, welche die chronische adhäsive Mediastino-Pericarditis für das Herz bedingt, sie vermag ihm nur die Mehrarbeit abzunehmen, welche ihm durch die systolische Einziehung der knöchernen Thoraxwand aufgebürdet wird. Die zweite Schädlichkeit, die Umklammerung des Herzens durch die pericarditischen Schwarten, welche nicht allein die Zusammenziehung, sondern vor allem auch die Ausdehnung des Herzens hindern, ist nur durch unmittelbare operative Sprengung der Adhäsionen zu beseitigen, die allerdings unter dem Schutze der modernen Verfahren zur Verhütung des Pneumothorax nicht unmöglich erscheint. Jedenfalls aber käme diese „Decortication des Herzens“ nur als ein zweiter Operationsact in Betracht, wenn die Beseitigung der knöchernen Thoraxwand eine genügende Erleichterung nicht schaffen sollte und der Zustand des Patienten einen grossen Eingriff überhaupt gestattet.

Herr Heller (Stettin): M. H.! Ich habe im Laufe der letzten 4 Jahre sechsmal Gelegenheit gehabt, operativ bei Verletzungen des Herzens thätig zu sein, zweimal selbst als Operateur und viermal als Assistent meines verstorbenen Chefs Schönborn und als Assistent meiner Collegen. Von den Fällen ist bloss einer veröffentlicht.

Ich versage es mir, auf die Casuistik derselben näher einzugehen. Ich wollte mir bloss erlauben, einige Erfahrungen aus diesen sechs Fällen bei dieser Gelegenheit zu besprechen.

Ich muss erwähnen, dass unter den 6 Fällen — es waren 5 Stichverletzungen, 1 Schussverletzung — 3 waren, bei denen nach dem ganzen Symptomencomplex und nach Lage der Wunde kaum zu zweifeln war, dass es sich um eine penetrirende Wunde und eine Verletzung des Herzens handelte, dass aber bei den anderen die Symptome doch derartige waren, dass man sehr im Zweifel sein konnte. Wir sind trotzdem so vorgegangen, dass wir freigelegt haben und die Wunde im Herzen constatiren konnten. Auf Grund dessen, dass wir nie eine Fehldiagnose in den Fällen gestellt haben, möchte ich doch empfehlen, bei Verletzungen in der Gegend des Herzens ebenso vorzugehen, wie bei Verletzungen des Abdomens, wo wir auch immer öffnen wollen, wenn wir nicht genau wissen, ob nun eine penetrirende Verletzung vorliegt oder nicht.

In dem einen Falle war es so, dass ein Junge, der im Spiel von einem anderen mit einem Messer einen Stich bekam, noch zu Fuss zu uns in die Klinik gelangte und eigentlich nicht den Eindruck machte, als ob er schwer verletzt wäre. Hätten wir nicht gerade in den Jahren vorher ein paar Herzverletzungen gehabt — ich glaube, wir wären nicht auf die Idee gekommen, das Herz freizulegen.

Bezüglich der Symptome möchte ich nur auf das eine hinweisen, dass bei der Schussverletzung des Herzens so sehr abdominelle Erscheinungen vorherrschten, Erbrechen, Druckgefühl im Epigastrium, dass man wirklich im Zweifel sein konnte, ob die Kugel nicht durch den Herzbeutel auch ins Abdomen eingedrungen sei. In dem Falle wurde freigelegt; aber es fand sich keine penetrirende Wunde des Zwerchfelles, und der Patient ist auch vollständig genesen. Der Fall war noch insofern eigenartig, als wir hier beim Freilegen ein prallgespanntes Pericard fanden, das vollgefüllt war mit Blut, die richtige Rose'sche Tamponade. Wir konnten aber absolut keine Verletzung des Herzbeutels selbst finden. Es muss einer dieser seltenen Fälle gewesen sein, wo die schon abgeschwächte Kugel den Herzbeutel gewissermaassen handschuhfingerförmig vorgedrängt und eine Verletzung eines kleinen Astes der Coronararterie hervorgerufen hat.

Bezüglich der Freilegung des Herzens möchte ich mich entschieden gegen jedes Schematisiren aussprechen. Wir haben in den 6 Fällen verschiedene Methoden angewandt: grossen Lappenschnitt, kleinen Lappenschnitt mit Erhaltung oder vollständiger Resection der Rippen, Intercostalschnitt. In vielen Fällen reichen gewiss einfache Schnittführungen aus. Im letzten Falle hier in Stettin konnte ich mit dem Intercostalschnitt allein auskommen, indem ich bloss noch die nächstobere Rippe an zwei Stellen einschnitt und das zwischen den Schnitten liegende Stück in die Höhe klappte. Ich möchte warnen vor der principiellen Verwendung der geradezu als typische Operation angegebenen grossen Lappenschnitte, ohne dass wir genau wissen, wo der Stich sitzt. Klappen wir in jedem Falle einen Lappen mit der Basis nach dem Sternum zu auf und der Stich sitzt im rechten Herzen, so haben wir an der Stelle eventuell so wenig Platz, dass uns dieser grosse Lappen vielleicht gar nichts nützt, aber ausserordentlich genirt.

Bezüglich des Pneumothorax möchte ich einen Unterschied machen, ob wir den Pneumothorax erst operativ setzen oder ob wir Patienten bekommen mit einer weiten Verletzung, wo vielleicht schon einige Stunden ein Pneumothorax vorhanden war. Die geben regelmässig eine schlechte Prognose, während der operative Pneumothorax leichter zu bekämpfen ist. Aber, dass er eine schwere Complication im Verlaufe ist, darüber dürfen wir uns nie unklar sein, und wenn es uns gelingt, der Wunde beizukommen, ohne die Pleura zu eröffnen, so dürfen wir sicher sein, dass wir dem Patienten damit genützt haben.

Bezüglich der Freilegung möchte ich noch erwähnen, dass ich in diesen Fällen, wo es sich um eine Tamponade des Herzbeutels handelt, davor warne, in der Freude, nun den Stich im Herzbeutel gefunden zu haben, zu rasch vorzugehen, vielmehr empfehle ich, vor Beseitigung der tamponirenden Blutcoagula im Herzbeutel erst sich alles recht bequem frei zu legen, denn nach der

Ausräumung des Herzbeutels erfolgt häufig wieder eine sehr starke Blutung aus der Herzwunde und es thut nun Eile bei Versorgung derselben noth. Es geht sonst leicht wie in dem einen unserer Fälle: In dem Moment, wo man die Bluttamponade aus dem Herzbeutel entfernte, entstand eine so abundante Blutung, dass es einem überhaupt fast unmöglich war, weiter zu arbeiten. Mir ist dieser Moment unvergesslich, als meinem damaligen Chef Schönborn das Blut so über die Brille spritzte, dass er überhaupt unfähig war, selbst noch etwas zu machen, und wenn nicht ein Assistent mit klaren Augen dabei gewesen wäre, hätten wir den Patienten wahrscheinlich nicht lebend vom Tisch heruntergebracht.

Bezüglich der Naht möchte ich zu dem von Herrn Rehn erwähnten Falle berichtigen, den wir allerdings mit Catgut genäht haben, dass der Tod des Patienten aber nicht der Verwendung von Catgut zur Last zu legen war; er starb den anderen Tag an den Folgen des Blutverlustes, des Pneumothorax und anderer Verletzungen, die er sich beigebracht hatte. Aber bei der Section erkannten wir, dass das Catgut bereits so weit gelöst war, dass, hätte der Kranke länger gelebt, eine Nachblutung sehr wahrscheinlich gewesen wäre, oder vielleicht später ein Herzaneurysma sich hätte bilden können.

Besonders schlecht sind ganz sicher die Verletzungen des rechten Ventrikels, und wir haben es bei einem älteren Manne erlebt, dass eine Naht nach der anderen durchschneidet. In diesem Falle war es nicht zu vermeiden: Der Patient ist auf dem Tisch zu Grunde gegangen an Verblutung.

In den beiden letzten Fällen, die ich selbst operirt habe, musste ich die deprimirende Erfahrung machen, dass der eine nach drei und der andere erst nach fünf Tagen gestorben ist. Wenn man Jemand über die Klippe einer Herzverletzung so lange hinweggebracht hat, so ist dies äusserst betrübend, und ich konnte bei der Section keinen anderen Grund dafür finden, als die Pericarditis und die Pleuritis. Ich glaube, dass der von Herrn Rehn betonte Weg: die sorgfältige Drainage des Herzbeutels und besonders die Drainage, welche den anatomischen Verhältnissen entspricht, von grossem Vortheil sein kann und sein wird. Vollständig auf die Drainage des Herzbeutels verzichten möchte ich nicht, zumal doch meist die Verletzungen mit sehr zweifelhaft aseptischen Instrumenten ausgeführt worden sind. Ich glaube, dass es eine grosse Rolle spielen wird, wenn wir die Verletzung der Pleura vermeiden können, und dass wir bessere Resultate erzielen werden, wenn wir ohne die Pleuraverletzung auskommen oder wenn wir nach der Sauerbruch'schen Methode die Gefahr derselben wesentlich verringern können.

Herr Kümmell (Hamburg): M. H.! Für die Chirurgie des Herzens wird es gewiss, wenn wir activ bei Verletzungen desselben vorgehen wollen, von Wichtigkeit sein, zu erfahren und zu wissen, wie lange der Herzmuskel noch arbeiten kann, nachdem einmal ein Stillstand eingetreten ist. Es ist entschieden zu versuchen, nach einer starken Blutung aus einer Herzwunde, wenn der Patient anscheinend leblos auf dem Tisch liegt, durch Massage noch das Herz anzuregen und das Leben zu erhalten. Es ist ja bekannt, dass nach schweren Collapsen in Folge von Narkose als ultimum refugium der Versuch gemacht worden ist, das Herz freizulegen und zu massiren. Es sind ja darüber bereits

eine ganze Reihe von Mittheilungen erfolgt. Wir haben diesen Versuch zweimal gemacht. Beide Patienten waren in der Narkose zu Grunde gegangen und als todt anzusehen. Wir haben selbstverständlich die üblichen Methoden angewendet, um das Herz wieder in Thätigkeit zu bringen, die Massage von aussen u. a., jedoch ohne Erfolg. Es war bereits eine halbe oder dreiviertel Stunden bei diesen Versuchen erfolglos dahingegangen, die Patienten waren todt. Wir haben uns dann entschlossen, den Herzbeutel freizulegen und nun die directe Massage des Herzens auszuführen; es war wunderbar, wie rasch das Herz wieder in Thätigkeit kam; liess man mit der Compression des Organs nach, so schlug das Herz einige Zeit ganz spontan weiter, und zwar anfangs natürlich viel längere Zeit als später. Wir haben dabei anfangs eine fünf bis sechs Minuten dauernde ruhige Herzthätigkeit, die durch die künstliche Massage hervorgerufen worden war, beobachtet, sahen, wie das bleiche Gesicht wieder roth wurde und in die Lippen Farbe hineinkam. Etwa nach einer Stunde fortgesetzter Versuche wurde die Herzaction immer schwächer und erlosch allmählich vollständig. Also etwa $1^1/_2$ bis fast 2 Stunden nach dem nach unserer Auffassung eingetretenen Chloroformtod gelang es noch durch die künstliche Massage des Herzens dasselbe in Thätigkeit zu erhalten.

Von den in der Literatur mitgetheilten Fällen ist, so viel ich weiss, ein dauernder Erfolg nur in einem erzielt, insofern, als der Patient 24 Stunden lang lebte, dann ist er an einer anderen Krankheitsursache rasch zu Grunde gegangen. Ich glaube, dass man, wenn das Herz zum Zwecke eines operativen Eingriffes freigelegt ist, auch noch nach eingetretenem Herzstillstand die directe Massage anwenden soll, denn es ist doch wahrscheinlich mehr Aussicht vorhanden, in solchen Fällen etwas zu erreichen, als wenn die Herzlähmung durch Gifte, Chloroform oder Aether eingetreten ist.

Herr Franke (Braunschweig): M. H.! Bis jetzt ist nur die grosse Chirurgie des Herzens hier behandelt worden. Ich möchte im Interesse des practischen Arztes hier ein paar Worte über die kleine Chirurgie sagen.

Es ist mir aufgefallen, dass bei allen diesen Veröffentlichungen bisher noch kein Wort gefallen ist über die Punction des Herzbeutels. Der practische Arzt auf dem Lande ist oft in grosser Verlegenheit, was er thun soll, bis der Chirurg kommt. Der kann ja freilich jetzt im Zeitalter des Telephons und Automobils schnell herbeigerufen werden. Der Tod tritt aber sehr häufig schnell ein in Folge der Compression des Herzens durch das Blut im Herzbeutel. In solchen Fällen müsste der practische Arzt angehalten sein, sowie der Puls schlecht wird, die Punction des Herzbeutels vorzunehmen. Dasselbe gilt auch für solche Fälle langsameren Verlaufs, die schon beobachtet sind, wo man als Chirurg im Zweifel ist, ob man operiren soll oder nicht. Ich habe einen solchen Fall vor zwei Jahren behandelt. Ein Junge wurde mir eingeliefert 8 Stunden nach der Verletzung, mit Stichverletzung im dritten Intercostalraum, Pneumothorax und wahrscheinlich Herzverletzung. Es war eine vergrösserte Herzdämpfung vorhanden. Ich schwankte, ob ich eröffnen sollte oder nicht. Es war natürlich sehr verlockend, der Literatur einen neuen Fall hinzuzufügen. Ich habe mich aber beherrscht und habe beobachtet. Der Puls wurde am nächsten Tage schlechter, er stieg auf 120—130, und da habe ich die Punc-

tion des Herzbeutels, die ich nun seit 20 Jahren öfters bei Pericarditis auf der inneren Abtheilung vorgenommen habe, gemacht. Ich entleerte 200 g Blut. Der Pneumothorax, der sehr gross war, hatte sich bis dahin schon etwas zurückgebildet. Sofort nach der Punction wurde der Puls ruhiger, sank von 130 auf 112 und am nächsten Tage trat Besserung ein. Es ist vollständige Heilung eingetreten. Ich habe den Jungen später untersucht, es ist am Herzen gar nichts zu finden.

Die Frage, wann in solchen Fällen die Punction oder die Operation vorgenommen werden soll oder nicht, ist ja nicht ganz leicht zu entscheiden. Wir wissen ja, dass, wenn ein Herz verletzt ist, hinterher sich eine Narbe bildet, die sich eventuell dehnen kann. Es wird mein Vorschlag natürlich nur für solche Fälle gelten, wo man die Vermuthung hat, dass die Wunde keine ganz penetrirende ist, sondern mehr seitlich die Wand des Herzens getroffen hat. In einem solchen Falle wie meinem konnte ich aus dem Verlauf der Schnittrichtung der Wunde entnehmen, dass vielleicht das Herz nur seitlich getroffen war. Ich habe wohl mit Recht abgewartet, wie der Erfolg gelehrt hat.

Man wird also zwei Fälle zu unterscheiden haben: Die Punction in den ersten Stunden, die das Leben entschieden noch retten kann, bis der Ghirurg kommt, und die Punction, wenn man zweifelhaft ist, ob man operiren soll oder nicht. Punctirt man und wartet dann noch einige Zeit ab, so ist keine Zeit verloren. Sieht man, dass der Patient schnell besser wird, so ist er entschieden in günstigerer Lage als bei der Eröffnung des Herzbeutels, wo doch, wie aus der Zusammenstellung des Herrn Rehn hervorgeht, noch recht viel Todesfälle vorkommen.

Herr Riedel (Jena): M. H.! Bezüglich der Herzmassage möchte ich noch eine kurze Mittheilung machen.

Ich hatte kürzlich das Unglück, dass ein Kranker, der wegen Ulcus ventriculi operirt werden sollte, collabirte, asphyktisch wurde und plötzlich auf dem Tisch todt war, als ich eben die Bauchhöhle geöffnet hatte.

Wir versuchten nun die gewöhnlichen Mittel, künstliche Respiration, Massiren des Herzens von aussen u. s. w., was man alles in seiner Angst thut. Es nutzte uns nichts. Der Fall bedrückte mich ganz ausserordentlich. Es war ein armer Mensch mit grosser Familie. Endlich, nachdem eine halbe Stunde über all den Versuchen vergangen war, kam ich auf den Gedanken, der auch schon von anderer Seite geäussert worden ist, von einem Franzosen — ich weiss es im Augenblick nicht —, zu versuchen, vom Bauch aus, von dem Zwerchfell aus, zu massiren. Darüber sind — ich habe ganz genau nach der Uhr gesehen — mindestens 10 Minuten hingegangen; wir mussten abwechseln. Mit einem Male fing das Herz so wunderlich an zu spielen. Noch ein paar Bewegungen, und dann mit einem Male ein ganz deutliches Schlagen des Herzens. Von da an wurde das Herz immer besser und besser. Wir bekamen den Kranken lebend vom Operationstisch herunter. Ich glaubte, die Gefahr wäre beseitigt. Um so weher hat es mir gethan, dass der Mann eigentlich nun nicht wieder recht zu sich kam im Laufe des Tages — er hatte sehr wenig Chloroform bekommen —, dass Abends die Herzthätigkeit geringer und geringer wurde; in der Nacht ist er zu Grunde gegangen. Am Herzen haben wir bei

der Obduction weiter nichts finden können, wie das ja leider Gottes oft der Fall ist.

Ich constatire nur die Thatsache, dass $^3/_4$ Stunden nach Erlöschen der Herzthätigkeit durch die Massage vom Bauche aus die Herzthätigkeit wieder hervorgerufen wurde.

Herr Rehn (Frankfurt a. M.) im Schlusswort: M. H.! Ich habe vergessen, Ihnen mitzutheilen, dass unser sehr erfahrener College Barth in Danzig mich ermächtigt hat, hier öffentlich zu erklären, dass er in der Kritik der Knochenlappenmethode vollständig mit mir einverstanden ist.

Was dann die Massage des Herzens anbetrifft, so ist das, was unser verehrter Herr Vorsitzender eben mitgetheilt hat, die Methode von Lane, die subdiaphragmatische. Sie ist allein empfehlenswerth. Man kann durch das Zwerchfell hindurch das Herz massiren. Uebrigens ist eine Reihe von Fällen veröffentlicht, wo die Herzmassage noch Rettung gebracht hat. Es sind gar nicht mehr so wenige.

Ich verweise auf eine kürzlich erschienene Arbeit von Lenormant in der Revue de Chirurgie.

5) Herr Lexer (Königsberg): „Die ideale Operation des arteriellen und des arteriovenösen Aneurysma". (Krankendemonstration)*).

6) Herr Reichel (Chemnitz): „Demonstration eines seltenen Präparates von Aneurysma arteriae femoralis".

M. H.! Mit Erfolg durch Totalexstirpation des Sackes behandelte Fälle von Aneurysmen grosser Schlagadern sind keine Seltenheiten mehr. Wenn ich gleichwohl wage, Ihnen ein derart gewonnenes Präparat zu demonstriren, so veranlasst mich dazu die ganz eigenartige Form des Aneurysmasackes, wie sie sicher nur extrem selten zur Beobachtung gelangt, meines Wissens überhaupt noch nicht beschrieben worden ist.

Der jetzt 36 Jahre alte Arbeiter E. O. hatte sich 5 Jahre vor seiner Aufnahme ins Chemnitzer Krankenhaus beim Lederschneiden mit einem Taschenmesser in den rechten Oberschenkel gestochen. Die Wunde blutete nur wenig; aber in ihrer Umgebung trat gleich nach dem Unfall unter mässigen Schmerzen rasch eine starke Geschwulst auf, so dass Patient nicht mehr gehen konnte. Indess schon nach 10tägiger Bettruhe fühlte sich der Verletzte wieder vollkommen wohl, nahm seine Arbeit wieder auf und führte sie in den folgenden Jahren ohne Beschwerden durch. Erst seit 14 Tagen stellten sich von Neuem heftige krampfartige Schmerzen im rechten Ober- und Unterschenkel ein, so dass Patient nur schlecht gehen konnte und gezwungen war, nur mit der Fusspitze aufzutreten.

An der Innenseite des rechten Oberschenkels des sonst gesunden, doch nur mässig genährten Mannes bemerkte man etwa handbreit oberhalb des Kniegelenkes in der Höhe des Adductorenschlitzes eine ca. faustgrosse, kugelige, von normalen, verschieblichen Weichtheilen bedeckte Geschwulst, welche glatte

*) S. Grössere Vorträge und Abhandlungen. Theil II.

Oberfläche, cystische Consistenz besass, auf Druck nicht schmerzhaft war und eine sehr deutliche, nach allen Richtungen sich fortpflanzende Pulsation wahrnehmen liess. Eine zweite gleichgrosse Geschwulst war ungefähr in gleicher Höhe an der Rückseite des Oberschenkels unter den Beugemuskeln des Unterschenkels zu fühlen, war aber derb und zeigte keine Pulsation. Beide Geschwülste liessen sich etwas, wie an einem Stiele hin- und herbewegen. — Patient konnte auf dem rechten Bein nur unter Schmerzen auftreten und hielt es im Kniegelenk leicht gebeugt. Versuche, das Knie passiv zu strecken, verursachten lebhaften Schmerz. Der Gang war dementsprechend stark hinkend. Am Unterschenkel bestanden mässig starke Krampfadern. Andere Circulationsstörungen waren nicht vorhanden.

Dass es sich bei der Geschwulst an der Vorderseite des rechten Oberschenkels nur um ein Aneurysma der Schenkelarterie handeln konnte, war vollständig klar. Welcher Art aber war der zweite Tumor an seiner Rückseite? Die Operation sollte Aufklärung bringen. In Anbetracht der Jugend des Patienten, seiner sonstigen Gesundheit, des Fehlens von Circulationsstörungen schien mir die radicale Exstirpation des Aneurysmasackes im vorliegenden Falle das allein richtige Verfahren.

Ich führte über die Vorderfläche der Geschwulst entsprechend dem Verlauf der Art. femoralis einen Längsschnitt von der unteren Spitze des Scarpa'schen Dreiecks bis zum Condylus internus femoris. Da der Musculus sartorius an seiner Rückfläche fest mit der Geschwulst verwachsen war, sich daher nur schwer bei Seite ziehen liess und die Uebersicht störte, durchtrennte ich ihn quer unmittelbar oberhalb der Verwachsung, klappte seine obere Hälfte nach aussen, präparirte die untere theils stumpf, theils scharf vorsichtig vom Tumor ab und schlug sie nach unten. Jetzt löste ich die Art. femoralis 3 Querfinger oberhalb der Geschwulst aus ihrer Scheide und legte um sie einen doppelten Catgutfaden, ohne ihn zunächst zu knüpfen. Die folgende Auslösung des unterhalb dieser Ligatur gelegenen Theiles der Arterie und des faustgrossen Aneurysmasackes war in Folge fester Verwachsungen mit der dahinter gelegenen Vena femoralis etwas mühsam, gelang aber theils stumpf, theils scharf ohne Verletzung der Vene oder des pulsirenden Sackes. Man sah nun, dass dieser durch einen fingerdicken Stiel genau an der Stelle mit der Arterie communicirte, wo diese durch den Adductorenschlitz nach der Kniekehle durchtrat. Zur Freilegung des abführenden Schenkels der Arterie machte sich daher die scharfe Erweiterung dieses Schlitzes nach unten zu erforderlich. Ich spaltete die Adductorensehne längs und durchtrennte die Arterie zwischen zwei Ligaturen 2 cm unterhalb des Stieles des Aneurysmasackes. Ihre Verwachsungen mit der Vene waren unterhalb des Stieles noch fester als oberhalb. Die Vene selbst schien hier thrombosirt; man fühlte in ihr einen bohnengrossen Venenstein. Erst jetzt knüpfte ich die vorher um den zuführenden Arterienstamm gelegten Ligaturfäden und durchschnitt die Arterie zwischen diesen Ligaturen. Die Pulsation im Tumor schwand sofort vollständig. Nun sah man beim Versuch, den völlig freigemachten Tumor sammt den ihm anhaftenden zu- und abführenden Arterienschenkeln aus der Wunde herauszuheben, dass die Arterienwand genau gegenüber der Einmündung des Stieles des vorderen

Aneurysmasackes eine ebensolche zweite Ausbuchtung nach hinten hin besass. Deren Stiel riss hierbei an; doch blutete es nicht; seine Lichtung war mit festen Thromben ausgefüllt. Er wurde ganz durchtrennt und darauf der völlig mit Gerinnseln gefüllte hintere Sack mühelos stumpf aus seinem Bett ausgeschält; er lag zwischen den Adductoren und dem Muscul. semimembranosus, hatte auch die Grösse einer kleinen Faust. Es folgte nun die Naht der beiden Stümpfe des durchtrennten Sartorius, darüber Fasciencatgutnaht und Hautzwirnnaht unter Drainage der Wundhöhle.

Die Wundheilung erfolgte ohne Störung. Patient wurde nach einigen Wochen völlig geheilt und frei von allen Beschwerden entlassen. Eine Nachuntersuchung vor wenigen Wochen ergab die vollständige Wiederherstellung seiner Arbeitsfähigkeit.

Sie sehen hier das durch Wiederannähen des hinteren Sackes an die Arterie aus einer Abgangstelle zur ursprünglichen Form reconstruirte Präparat: Zwei völlig von einander unabhängige, glattwandige, je ca. faustgrosse, eiförmige, mit Blut und Gerinnseln gefüllte Säcke communiciren jeder für sich durch je einen fingerdicken, von ihrem oberen Ende ausgehenden Stiel an der gleichen

Stelle mit dem Rohr der Art. femoralis, welche, sonst nicht erweitert oder verändert, zwischen beiden Säcken abwärts zieht. Zwei von beiden Säcken aus eingeführte Sonden zeigen die Communication mit der Arterie und treffen im zuführenden Schenkel mit einer dritten Sonde zusammen, die längs durch das Arterienrohr geführt ist (s. Abbildung).

Wie ist diese eigenthümliche Form eines traumatischen Aneurysma zu erklären?

Der nächstliegende Gedanke ist natürlich der, dass das verletzende Messer die Wand des getroffenen Gefässes an zwei einander gegenüberliegenden Stellen durchbohrt habe, und dass sich nun durch Austritt des Blutes aus beiden Oeffnungen zwei Hämatome entwickelten, die sich allmählich in die beiden getrennten Aneurysmasäcke umwandelten. Es ist mir nicht bekannt, ob jemals ein solcher Entstehungsmodus wirklich beobachtet worden ist. Für wahrscheinlich halte ich es nicht. Es ist wohl eher zu erwarten, dass bei einer queren Durchbohrung des Arterienrohres mit getrennter Ein- und Ausstichöffnung das aus beiden Oeffnungen ausströmende Blut, falls nicht besondere Umstände das verhindern, zur Bildung eines einzigen, das Gefäss rings umgebenden Hämatoms und somit zur Entstehung eines einzigen grossen, aber durch zwei Schlitze mit der Arterie communicirenden Aneurysmasackes führen wird. In unserem Falle fand sich auch nur ein Loch in der Arterienwand, von dem man aber nach entgegengesetzter Richtung in die Stiele der zwei Aneurysmasäcke gelangte. Die Ursache für die Bildung eines solchen Doppelsackes war in unserem Falle durch den Sitz der Verletzung des Gefässes genau an der Durchtrittstelle der Arterie durch den Adductorenschlitz gegeben. Das ausfliessende Blut ergoss sich theils vor, theils hinter die Scheidewand des Musc. adductor magnus und so musste es trotz des Vorhandenseins nur einer Oeffnung im Arterienrohr zur Entstehung zweier durch den Adductor völlig von einander geschiedenen Hämatome, bezw. späteren Aneurysmen kommen, von denen der eine Sack zwischen Adductor und Sartorius, der andere zwischen Adductor und Semimembranosus sich entwickelte.

Die Seltenheit eines solchen Präparates schien mir seine kurze Demonstration zu rechtfertigen.

7) Herr Becker (Coblenz): „Traumatisches Aneurysma arteriovenosum der Carotis cerebralis mit Exophthalmus pulsans“*).

(Schluss der Sitzung 1 Uhr.)

---

*) S. Grössere Vorträge und Abhandlungen. Theil II.

Mittwoch, den 3. April, Nachmittags 2 Uhr.

8) Herr Küttner (Marburg): „Beiträge zur Milzchirurgie (sequestrirende Milzabscesse, Milzschuss, Operation der leukämischen Wandermilz)". (Krankenvorstellung.)

1. Ueber den sequestrirenden Milzabscess.

M. H.! Als „sequestrirenden Milzabscess" möchte ich einen Eiterungsvorgang bezeichnen, welcher durch die Dissecirung grösserer, im Eiter als Sequester nachweisbarer Theile der Milzsubstanz charakterisirt ist. Die eitrige Loslösung und Ausstossung mehr oder weniger umfangreicher Gewebsstücke ist auch an den anderen grossen Unterleibsdrüsen hie und da beobachtet worden, so von Graser, Fertig und Langenbuch bei Lebereiterungen, von Litten und Loewenhardt bei Nierenabscessen. Während aber an diesen Organen die Sequestrirung nur ganz ausnahmsweise vorzukommen scheint, gehört sie an der Milz keineswegs zu den Seltenheiten, und es ist zu verwundern, dass der eigenartige Vorgang eine besondere Bearbeitung bisher nicht gefunden hat. Auf Grund zweier Fälle, deren einer von mir in Marburg, der andere an der v. Bruns'schen Klinik beobachtet wurde, möchte ich daher den sequestrirenden Milzabscess zum Gegenstande einer kurzen Besprechung machen.

In den beiden genannten Fällen lagen linksseitige subphrenische Abscesse vor, von denen der eine in die Pleura perforirt war. In diesem Falle wurden mit dem Eiter grosse, vollständig nekrotische Gewebsfetzen entleert, welche eine bestimmte Structur nicht mehr nachweisen liessen; als Milzbestandtheile wurden sie mit Sicherheit erst bei der Section erkannt, nachdem der Tod der an syphilitischer Aortitis, Mitral- und Aorteninsufficienz leidenden 35jährigen Patientin zwei Wochen nach der Operation ganz plötzlich an Herzlähmung erfolgt war. Der zweite, einen 19jährigen jungen Mann betreffende Fall ging in Heilung aus; hier waren die zahlreichen, nach und nach ausgestossenen Gewebssequester schon makroskopisch als Milzstücke erkennbar.

Ausser diesen beiden Beobachtungen stehen für die Beurtheilung der sequestrirenden Milzabscesse noch 41 Fälle zur Verfügung, welche ich in der Literatur ausfindig machen konnte. Die Häufigkeit der Dissecirung lässt sich nur schätzungsweise angeben, sie fand sich in 37 pCt. der von mir zusammengestellten 116 Milzabscesse.

Die Aetiologie ist eine sehr verschiedenartige, 14 pCt. der Fälle waren traumatischen Ursprunges, 26 pCt. wurden bei septischen, vor allem puerperalen Erkrankungen, 14 pCt. bei Typhus abdominalis, 16 pCt. bei Malaria beobachtet. In vereinzelten Fällen war der sequestrirende Abscess nach Stieltorsion der Wandermilz und nach Magenperforation entstanden, in 19 pCt. der Fälle konnte die Ursache nicht mit Sicherheit festgestellt werden.

Am klarsten liegt der Vorgang der Gewebsdissecirung bei den traumatischen Abscessen; die beobachteten Fälle führen alle Arten der durch stumpfe Gewalten veranlassten Sequestrirung vor Augen. Es wurden im Eiter gefunden: 1. umschriebene, durch Quetschung nekrotisirte Theile der Milz-

substanz, 2. durch Rupturen abgesprengte Stücke der Milz, 3. das gesammte, seines Gefässstieles beraubte Organ und 4. die ganze Masse des aus seiner Kapsel losgelösten Milzparenchyms. Im letzteren Falle hatte offenbar vor Beginn der Eiterung ein Hämatom die Milzkapsel in ihrem grössten Umfange abgehoben. Die Eitererreger gelangen an den Verletzungsherd auf dem Blutwege oder vom benachbarten Darme aus. Im Thierexperiment konnte ich den traumatischen Sequestrirungsprocess leicht nachahmen, indem ich bei Kaninchen die Milz durch Fingerdruck quetschte und nach einigen Tagen mässig virulente Staphylokokken in die Ohrvene injicirte; bei zwei Thieren fanden sich in dem Eiter des Milzabscesses allseitig gelöste, nekrotische Parenchymstücke.

Weniger offensichtlich ist der Hergang der Sequestrirung bei den nicht traumatischen Abscessen, doch lässt auch hier der pathologisch-anatomische Befund und das Thierexperiment keinen Zweifel über die Genese der Dissecirung. Sowohl bei den septischen, wie bei den typhösen und den nach Malaria entstandenen Eiterungen ist der Ausgangspunkt des sequestrirenden Abscesses vorwiegend der Infarct. Septische Milzeiterungen puerperalen Ursprunges zeigten mehrfach Infarcte neben dem die Sequester enthaltenden Abscesse. Litten traf derartige Herde bei Sectionen sogar zufällig in dem Stadium, in welchem sie durch eitrige Einschmelzung der Grenzzone aus den übrigen Organen losgelöst wurden. Während bei den septischen Abscessen der ursächliche Infarct fast stets durch Embolie von einer ulcerösen Endocarditis aus entsteht, spielen bei den typhösen und malarischen Eiterungen Thrombosen und der aus einer Thrombose der Venensinus hervorgehende Infarct die grössere Rolle. Bei diesen beiden Erkrankungen sind als locale Ursachen auch Blutungen in die Milzsubstanz von Bedeutung. Von den 6 dissecirenden Eiterungen nach Typhus enthielten 2 Typhusbacillen in Reincultur, die Abscesse Malariakranker werden ausschliesslich bei schwer kachektischen Individuen beobachtet. Dass bei Stieltorsion der Wandermilz Infarcte zu Stande kommen, haben Operationsbefunde und die experimentellen Untersuchungen d'Urso's gelehrt; wir werden also wohl nicht fehl gehen, wenn wir auch die hierhergehörigen Abscedirungen auf Infarctbildung zurückführen. Es bleiben nun noch ausser den Fällen unklarer Aetiologie, von denen zwei mit Wahrscheinlichkeit auf Tuberculose zurückzuführen waren, die 3 Beobachtungen eines dissecirenden Milzabscesses nach Magenperforation. Auch in einem dieser Fälle ist der Ausgangspunkt sicher ein embolischer, allerdings auf eigenartige Weise entstandener Infarct gewesen: ein Ulcus ventriculi hatte die Milzarterie arrodirt, die Folge war Thrombose des Hauptstammes und secundäre Embolie seiner peripheren Aeste. In den beiden anderen Fällen aber war nicht ein Infarct, sondern eine Gangränescirung des Milzgewebes nach Perforation eines Magencarcinoms die Ursache der Sequestrirung, die auch in gangränösen Leberabscessen von Langenbuch gefunden worden ist.

Abgesehen von den letztgenannten Fällen und den traumatischen Eiterungen ist also vorwiegend ein Infarct der Vorläufer des dissecirenden Processes gewesen, und es ist mir dann nach einigen vergeblichen Versuchen auch gelungen, die Sequestrirung solcher Herde im Thierexperiment zur Darstellung zu bringen. Ich zeige hier im Präparat und auf der Tafel (Demon-

stration) eine Hundemilz mit zwei Infarcten, welche durch einen tiefen Demarcationsgraben von dem umgebenden Milzgewebe getrennt sind. Die Infarcte waren durch Einspritzung von Oel in die Milzarterie erzeugt worden, die Colibakterien, welche die Sequestrirung bewirkten, wurden in Zweige der Vena gastrolienalis retrograd injicirt. Es gelingt deshalb nicht leicht, den sequestrirenden Abscess beim Versuchsthier hervorzurufen, weil wenig virulentes Bakterienmaterial einfach überwunden wird, hochvirulentes aber das Thier zu schnell tödtet. Indessen konnte auch in den rasch tödtlich verlaufenen Fällen als Vorstufe der Dissecirung eine eitrige Infiltration und massenhafte Bakterienanhäufung an der Grenze des infarcirten Gewebes nachgewiesen werden.

Bemerken möchte ich noch, dass die eitrige Sequestrirung der Milz nicht nur von theoretischem Interesse, sondern auch von einer gewissen practischen diagnostischen Bedeutung ist, denn der Befund grösserer, auch nicht mehr erkennbarer, nekrotischer Gewebsfetzen im hämorrhagischen Eiter eines linksseitigen intraperitonealen oder subphrenischen Abscesses weist mit Sicherheit auf die Milz als die Ursprungstätte der Eiterung hin.

M. H.! Im Anschluss an meine Ausführungen über den sequestrirenden Milzabscess möchte ich mir erlauben, Ihnen noch zwei Patienten vorzustellen, welche vom Gesichtspunkte der Milzchirurgie einiges Interesse bieten.

2. Vorstellung eines geheilten Falles von schwerer Schussverletzung der Bauchorgane, darunter der Milz.

Bei dem ersten Patienten handelt es sich um eine ungewöhnliche schwere Schussverletzung des Abdomens, welche ausser anderen Organen auch die Milz betraf. Der Herr verunglückte am 27. Juli 1905 Abends auf der Jagd dadurch, dass ihm aus seinem eigenen Gewehr modernen Typs auf eine Entfernung von nur wenigen Centimetern ein an der Spitze abgestutztes 11 mm-Bleigeschoss in die Magengegend eindrang. Er stürzte sofort und wurde auf einer in Eile zusammengezimmerten Tragbahre in das Wirthshaus des nächsten Dorfes getragen. Als ich 4 Stunden nach der Verletzung an Ort und Stelle anlangte, traf ich den Verletzten schwer collabirt, fast pulslos. In der Regio epigastrica befand sich ein dreimarkstückgrosser Einschuss, in der linken Nierengegend ein über fünfmarkstückgrosser Ausschuss. Beide Hautwunden zeigten explosiven Charakter, aus beiden hingen grosse zerfetzte Netzmassen heraus, welche eine vollständige Tamponade der Schussöffnungen bewirkten. Im Abdomen deutliche Dämpfung der abhängigen Partien, der durch Katheterisirung gewonnene Urin ohne blutige Beimischung. Sofortige nächtliche Laparotomie unter den primitiven Verhältnissen des kleinen Dorfwirthshauses bei Fahrradlaternen-Beleuchtung. Da von einem kleinen Schnitt eine genügende Orientirung nicht zu gewinnen war und die Art der vorliegenden Verletzungen es erforderte, wurde nach und nach die Incision vom Einschuss über die ganze linke Flanke bis zum Ausschuss verlängert. Es fanden sich in der Bauchhöhle ungeheure Blutmengen, welche mit den Händen ausgeschöpft wurden. Die Milz war zertrümmert, der Magen schwer contundirt, das Colon transversum zerrissen, das Netz dicht an seiner Insertion am Magen zerfetzt, der linke Rippenbogen in zahlreiche kleine Fragmente zertrümmert, ohne dass die Pleura

nachweislich eröffnet war. In grösster Eile wurde die Milz exstirpirt (Demonstration des Präparates), die zerfetzten Partien des Netzes wurden abgetragen, das zerrissene Colon transversum weit vorgelagert, die contundirte Magenpartie abtamponirt und zur Drainage der Ausschuss benutzt. Der Collaps war so gross, dass während der ganzen Operation ein spritzendes Gefäss nicht zu Gesicht kam, nur durch gleichzeitige Kochsalzinfusion und reichlichste Zuführung von Analepticis konnte die Operation im verlängerten Aetherrausche durchgeführt werden. Am nächsten Tage war der Patient so elend, dass ich eine Rettung für ausgeschlossen hielt, bei hoher Frequenz des kaum fühlbaren Pulses erhob sich die Rectaltemperatur nicht auf 36. Dann aber kehrten die Kräfte bei fast fieberfreiem Verlaufe überraschend schnell zurück und schon 14 Tage nach der Verwundung war der mehrstündige Transport nach Marburg möglich. In der Folgezeit stiessen sich die zerfetzten Partien des Colon transversum bei guter Function des Anus praeternaturalis ab, so dass ein Vierteljahr nach der Verletzung die Resection des Colon transversum vorgenommen werden konnte; doch war der Organismus noch so geschwächt, dass die extraperitoneal und möglichst schonend ausgeführte Operation einen mehrtägigen gefährlichen Collaps zur Folge hatte. In einer dritten Sitzung, ein halbes Jahr nach der Verletzung, wurden schliesslich zwei restirende Kothfisteln plastisch geschlossen und grössere nekrotische Rippenstücke entfernt. Seitdem hat sich der Patient vorzüglich erholt, erfreut sich dauernd der besten Gesundheit und ist als Kaufmann wieder arbeitsfähig geworden. Auch eine Hernie, welche an der Stelle der Vorlagerung des Darmes in Folge der ausgedehnten Zerreissung der Bauchdecken zurückgeblieben ist, macht ihm keine Beschwerden.

Ich stelle den Patienten vor, einmal weil die Heilung derartig schwerer unter den ungünstigsten äusseren Verhältnissen operirter Bauchschüsse immerhin zu den grossen Seltenheiten gehört, sodann aber auch, weil der derzeitige Blutbefund ein sehr ungewöhnlicher ist. Wie Sie auf dieser Tafel erkennen können, findet sich zur Zeit eine Hyperglobulie von 6650000 Erythrocyten und eine Vermehrung des Hämoglobins auf 130 pCt., ein höchst eigenartiger Befund. Die Zahl der Leukocyten hat ebenfalls in geringem Grade zugenommen, von hohem Interesse aber ist, dass die grossen mononucleären Leukocyten und die sog. Uebergangsformen bei dem milzlosen Manne sehr erheblich vermehrt sind, obwohl von manchen Autoren ihr Hauptentstehungsort in die Milz verlegt wird. Da wir die Bauchhöhle des Patienten bei der Absuchung der Intestina so genau wie bei einer Autopsie gesehen haben, können wir auch das Vorhandensein einer grösseren Nebenmilz mit Sicherheit ausschliessen, und so gewinnt der Fall eine gewisse principielle Bedeutung.

3. Vorstellung eines Falles von Exstirpation der leukämischen Wandermilz.

Bei der zweiten Patientin, die ich vorstellen möchte, handelt es sich um das äusserst seltene Vorkommniss einer glücklich verlaufenen Exstirpation der leukämischen Wandermilz.

Der Beginn der myelogenen Leukämie geht bei der 45jährigen Kranken auf 5 Jahre zurück. Vor $2^1/_2$ und 2 Jahren wurde in der Marburger Klinik

mit gutem Erfolge die Röntgentherapie durchgeführt; die sehr grosse Milz verkleinerte sich damals erheblich, das Blutbild wurde günstig beeinflusst. Vom Frühjahr 1905 ab nahm jedoch die Milz an Volumen wieder erheblich zu und begann nun ihren Platz zu verlassen. Allmählich sank sie bis in das Becken hinunter und lag hier quer als mächtiger Tumor, der äusserlich den Eindruck des hochgraviden Uterus hervorrief. Gleichzeitig wurde die Kranke durch die Beschwerden, welche ihr die Wandermilz verursachte, immer elender, schliesslich arbeitsunfähig und bettlägerig. Es trat nun die Aufforderung an mich heran, durch einen operativen Eingriff, der nur als Splenectomie in Betracht kommen konnte, dem unerträglichen Zustande abzuhelfen. In Anbetracht der ungünstigen Prognose der Milzexstirpation bei Leukämie konnte ich mich zunächst nicht entschliessen, gab aber endlich dem Drängen der Patientin und ihrer Angehörigen nach, vor allem aus zwei Gründen: 1. die Milz war offenbar wenig verwachsen, sonst hätte sie nicht so weit wandern und frei nach allen Richtungen verschieblich bleiben können und 2. die Patientin hatte niemals irgend welche Symptome einer hämorrhagischen Diathese dargeboten. In der That war die Operation, welche am 6. Juli 1906 ausgeführt wurde und zunächst als Probelaparotomie geplant war, einfach. Aus dem medianen Laparotomieschnitt konnte der mächtige, nirgends verwachsene Milztumor herausgewälzt werden, der Stiel war lang ausgezogen und leicht in seine Theile zerlegbar. Es wurde eine Milzarterie von der Dicke einer Femoralis und eine Milzvene vom Umfange einer Cava inferior isolirt und unterbunden. Die einzige Schwierigkeit bot die Ablösung der erweiterten, dünnwandigen Vene von dem in den Stiel einbezogenen Pankreas, doch war auch hier die Blutung leicht beherrschbar. Von der exstirpirten Milz, welche ausgeblutet 2770 g wog, lasse ich hier die eine Hälfte circuliren, die andere ist zu den verschiedensten Untersuchungszwecken verarbeitet worden. Der Verlauf nach der Operation war nun ein vollkommen glatter. In den ersten Tagen bestand bei ruhigem Pulse eine Temperatursteigerung bis 38,6 in recto, welche wohl auf die Ablösung des Pankreas zu beziehen war, vom 6. Tage ab war die Temperatur normal und am 18. Tage nach der Operation konnte die Patientin das Bett verlassen. Sie hat sich dann vorzüglich erholt, erheblich an Gewicht zugenommen, ist vollkommen beschwerdefrei und vermag heute wie eine Gesunde ihrem grossen Haushalte vorzustehen. Der leukämische Process ist durch die Operation nicht beeinflusst worden, er reagirt nicht auf die Bestrahlung der verschiedensten Knochenpartien, welche seit dem Eingriff fortgesetzt wird. Nach anfänglichem Rückgang der Leukocyten sind die alten Zahlen wieder erreicht worden.

Der Fall ist von besonderem Interesse, einmal, weil er wiederum das schliessliche Fiasco der Röntgenbehandlung auch in anfänglich sehr günstig beeinflussten Fällen zeigt, zweitens, weil es sich um das seltene Vorkommniss einer weiten Wanderung der leukämischen Milz gehandelt hat und schliesslich, weil die Patientin mit ihrer Leukämie die Milzexstirpation überhaupt durchmachte und sich jetzt $^3/_4$ Jahr nach der Operation noch in fortschreitender Besserung befindet. Ueber die Diagnose ist ein Zweifel nicht möglich, da die äusserst zahlreichen, von chirurgischer und medicinischer Seite durchgeführten Blutprüfungen und die pathologisch-anatomische Untersuchung des

Präparates (Prof. Beneke) das charakteristische Bild der Leukämie ergeben haben. Ich verweise auf die Tafel (Demonstration), welche das derzeitige Blutbild wiedergiebt und auf die ausgestellten Blutpräparate.

M. H.! Mit dieser Demonstration möchte ich natürlich nicht die Empfehlung der Milzexstirpation bei der Leukämie verbinden, über die Nutzlosigkeit dieses Eingriffes für die Bekämpfung des Grundleidens und seine hohe Gefahr sind die Acten ja längst geschlossen. Unter dem Gesichtspunkte einer beabsichtigten Heilung der Leukämie wäre die Operation in unserem Falle auch gänzlich unangebracht gewesen, denn es handelte sich von vornherein nicht um eine lienale, sondern um eine myelogene Leukämie. Dagegen lässt der Operationserfolg, wie er ähnlich neuerdings von Lindner, Carstens und Richardson für längere Zeit erreicht worden ist, die Empfehlung der Milzexstirpation als Palliativoperation dann, allerdings auch nur dann berechtigt erscheinen, wenn bei einer Leukämie der Milztumor so hochgradige Beschwerden verursacht, dass das Leben zur unerträglichen Qual wird. Selbst für diesen Fall soll man den operativen Eingriff nur unter ganz bestimmten Cautelen in Betracht ziehen, nämlich bei ausgesprochen chronischem Verlaufe der Leukämie, bei verhältnissmässig gutem Kräftezustande und bei Fehlen jeglicher Erscheinung von hämorrhagischer Diathese im bisherigen Krankheitsbilde, und es soll auch unter diesen Bedingungen die Operation nur als Probelaparotomie geplant werden, da das Vorhandensein ausgedehnter Adhäsionen als stricte Gegenanzeige der Splenectomie angesehen werden muss.

Herr Borchard (Posen): Zu dem Vortrage des Herrn Küttner über Milzchirurgie möchte ich Ihnen eine Abbildung zeigen, welche sehr hübsch den Verlauf dieser lebensgefährlichen Verletzung darstellt. Es handelt sich um einen Patienten, der 27 Stunden nach einem Fall auf die linke Seite in Behandlung kam wegen Erscheinungen einer schweren inneren Blutung, und bei dem die durch die Operation gewonnene Milz den Verlauf der Blutung sehr schön demonstrirt. Es hatte sich bei der subcutanen Verletzung um Zertrümmerung des Milzgewebes gehandelt. Der Zertrümmerungsherd mündete nur mit einem kleinen Gange unter die Kapsel. Dann war die Blutung unter die Kapsel erfolgt, hatte die Kapsel abgehoben und erst bei der weiteren Verschlimmerung des Krankheitsbildes gelangte das Blut in die freie Bauchhöhle nach Sprengung der gedehnten Kapsel. Dieser Umstand ermöglichte es, dass der Patient noch so relativ lange Zeit nach der Milzverletzung durch Operation geheilt werden konnte.

9) Borchard (Posen): „Demonstration eines Präparates von Hernia duodeno-jejunalis mit Meckel'schem Divertikel".*)

10) Herr Manasse (Berlin): „Die arterielle Gefässversorgung des S. romanum in ihrer Bedeutung für die operative Verlagerung desselben".**)

*) S. Grössere Vorträge und Abhandlungen. Theil II.
**) Desgleichen.

11) Herr Jordan (Heidelberg): „Zur Ligatur der Carotis communis“.*)

12) Herr Lauenstein (Hamburg): „Demonstration eines Präparates von traumatischer Zerreissung der Vena cava inferior“.

Das Präparat stammt von einem 16jährigen jungen Mann, der am 9.3.1906 in das Hafenkrankenhaus eingeliefert wurde. Er war auf einem Fahrrad sitzend beim Umbiegen um eine Strassenecke gegen die Deichsel einer entgegenkommenden Droschke gefahren. Der Verletzte war nicht überfahren worden, sondern hatte von der Deichsel einen Stoss gegen die Brust erhalten, sodass er vom Rade gefallen war.

An der rechten Brustseite vorn fanden sich einige Hautabschürfungen. Gesichtsfarbe blass, Puls 84, mässig voll, regelmässig, Athmung etwas angestrengt, stöhnend, Herzdämpfung nicht vergrössert, Herztöne rein. Leib etwas aufgetrieben, bretthart, wurde zur Athmung kaum benutzt. In den abhängigen Partien überall Dämpfung. Auf Grund der Diagnose: „Leberruptur mit Blutung in den Leib“ wurde die Laparotomie ausgeführt. Schnitt in der Mittellinie. Bei Eröffnung des blau durchschimmernden Peritoneums sprudelte das unter einem gewissen Drucke stehende, die Bauchhöhle füllende Blut lebhaft hervor. In besonders grosser Menge quoll Blut aus der Lebergegend unter dem Zwerchfell heraus. Die Leber zeigte an ihrer Convexität mehrere Risse, auch die Milz einen kleinen Riss, aber die Hauptblutung erfolgte dunkel schaumig zwischen Leber und Zwerchfell von hinten her. Diese Gegend wurde tamponirt und dabei zeigte sich das Zwerchfell auch verletzt. Während der Operation wurde das Gesicht blasser und blasser, der Puls schwand. Intravenöse Kochsalzinfusion. Tod eine Stunde 15 Minuten nach der Einlieferung.

Die Section ergab: Bruch der 6. Rippe rechts vorn an der Knochen-Knorpelgrenze. Intercostalmuskulatur sowie Pleura cost. an dieser Stelle zerrissen. 400 ccm theils flüssigen, theils geronnenen Blutes im Pleurasack. Ausser dem von intacter Haut überzogenen Rippenbruch keine Brustkorbverletzung. In der Bauchhöhle noch 200 ccm Blut. Kapsel beider Nieren blutdurchtränkt. Sowohl die pulmonale wie die abdominale Oberfläche des Zwerchfelles rechts von der Mittellinie mit flächenhaften und punktförmigen Blutungen übersät, die in der Nähe des Foramen venae cavae am dichtesten standen, während sie nach den Zwerchfellschenkeln zu spärlicher wurden.

Der hintere Leberrand zeigte nahe der Leberpforte einen etwa 5 cm langen, 3 cm tiefen Einriss in das Parenchym. Auf der Convexität war die fibröse Kapsel des rechten Lappens weithin abgelöst.

Die Vena cava zwischen ihrer Durchtrittsstelle durch das Zwerchfell, dem Foramen quadrilaterum und ihrer Anheftung an die rechte Leberfurche quer abgerissen. Die Gefässstümpfe durch einen $1\frac{1}{2}$ cm weiten Zwischenraum von einander getrennt. Innenhaut der Hohlader spiegelnd, zeigte an der Rupturstelle glatte Rissränder. Im rechten Vorhofe ein Endocardriss, der bis auf das Septum atriorum reichte. Ausserdem eine kleine lochförmige frische Perforation der Vorhofscheidewand im Bereich der Fossa ovalis.

*) S. Grössere Vorträge und Abhandlungen. Theil II.

13) Herr Stich (Breslau): „Zur Transplantation von Organen mittelst Gefässnaht“.*)

Discussion:

Herr Petrow (Petersburg): Ich möchte hier eine Arbeit über Extremitätsaneurysmen erwähnen, welche bereits vor ca. einem Jahre in der russischen chirurgischen Gesellschaft von Dr. N. S. Korotkoff vorgetragen wurde. Derselbe hat auf dem Kriegsschauplatz in der Mandschurei eine grosse Erfahrung über traumatische Aneurysmen gesammelt und hat auch eine Methode ausgearbeitet, die es ermöglicht vor der Operation zu bestimmen, ob die Gefässunterbindung im gegebenen Falle zulässig ist oder nicht.

Die Methode hat sich an Prof. Fedorow's Klinik durchaus bewährt und besteht darin, dass man die Arterie oberhalb des Aneurysmas zudrückt und nun an den Fingern mit dem Riva-Rocci'schen Apparate die Blutdruckhöhe bestimmt. Bei gewissen Blutdruckwerthen, die ich allerdings nicht genau angeben kann, ist die Unterbindung ungefährlich; bei niedrigeren Werthen ist aber Gangrän zu befürchten und daher die Unterbindung zu unterlassen und eine andere Behandlungsweise einzuleiten.

Herr Sudeck (Hamburg): M. H.! Angeregt durch die Discussion auf dem letzten Chirurgencongress bin ich dazu gekommen, genau dieselben Untersuchungen zu machen, wie Herr Manasse sie vorgetragen hat. Ich habe auch Injectionspräparate von der Mesaraica inferior gemacht und zwar auf eine sehr einfache Weise, indem ich die Mesaraica mit einer Aufschwemmung von Mennige in Oel injicirte, das Präparat unter den Röntgen-Apparat brachte und so das Resultat auf höchst bequeme Weise gut zur Anschauung brachte. Das Resultat dieser Untersuchung war nun genau so, wie Herr Manasse es geschildert hat. Der kritische Punkt ist die Einmündungsstelle der untersten Arkade in die Haemorrhoidalis inferior. Wenn ich unterhalb dieses kritischen Punktes unterband und dann injicirte, bekam ich allerdings manchmal eine Gefässfüllung des Rectums durch die kleinen feinen Anastomosen, aber manchmal waren wieder die Rectumgefässe vollkommen leer. Andererseits, wenn ich oberhalb dieser kritischen Stelle unterband, so füllte sich jedes Mal anstandslos das ganze Gefässgebiet der Mesaraica. Man kann an jeder Stelle oberhalb des kritischen Punktes, je nachdem, wie es die Mobilisirung erfordert, unterbinden, ohne eine wesentliche Circulationsstörung befürchten zu müssen. Man kann sogar die ganze Mesaraica inferior unterbinden und von der Mesaraica superior das ganze Gefäss der Mesaraica inferior injiciren.

Die Consequenz, die ich daraus zog, war die, dass ich mir vornahm, die Operation der Rectumcarcinome künftig auf die Weise zu machen, dass ich zunächst unter allen Umständen die hohe Unterbindung der Haemorrhoidalis inferior mache, dann glaube ich die Gangrän sicher vermeiden zu können. Ich glaube aber, dass dieses noch eine weitere Consequenz hat, indem man die zweizeitige Operation ausführen kann. Bekanntlich war auf dem letzten Chirurgencongress nebst der Vermeidung der Gangrän auch dieses Desiderium

*) S. Grössere Vorträge und Abhandlungen. Theil II.

ausgesprochen, dass man die abdomino-sacrale Operation zweizeitig ausführen könnte. Ich glaube, man kann nach der hohen Unterbindung das Carcinom an der Wurzel des Mesosigmoideum lösen, das Rectum umschneiden, eventuell, wenn der Tumor sehr hoch sitzt, auch den Tumor lösen, dann den Bauch schliessen und ruhig mehrere Tage abwarten, bis der Patient sich von dieser Operation erholt hat, denn es werden ja absolut keine Circulationsstörungen durch den Eingriff gesetzt. Ich hatte also die stille Hoffnung, diese beiden Forderungen erfüllt zu sehen, habe aber die Präparate noch nicht mitgebracht, weil ich noch keine Gelegenheit gehabt habe, das auszuführen.

Herr Henle (Dortmund): M. H.! Das von Herrn Jordan beschriebene Verfahren erinnert an eine Methode, die von Herrn Halsted in Baltimore angegeben worden ist. Allerdings ist der Zweck, den die beiden Autoren verfolgen, nicht ganz der gleiche. Herr Jordan macht das Experiment, um festzustellen, ob der Kreislauf einer bestimmten Arterie entbehrt werden kann oder nicht. Herr Halsted verfährt so, dass er die Arterie successive langsam unterbindet, um auf diese Weise dem collateralen Kreislauf Gelegenheit zu geben, sich zu entwickeln. Er geht so vor, dass er aus Silberblech ein Plättchen schneidet, dieses um die Arterie herumlegt und nun zu einem Rohre zusammenbiegt, dass das Lumen des Gefässes zwar verengt, aber nicht vollständig verschlossen wird. In einer zweiten Sitzung kann dann der vollständige Verschluss oder eine successive weitere Verschliessung vorgenommen werden. Halsted hat das Verfahren als Voroperation bei Aneurysmaoperationen angewandt. Ich hatte das Glück, eine derartige Operation von ihm ausführen zu sehen; es handelte sich um ein Aneurysma der Subclavia.

Was die traumatischen Aneurysmen anlangt, so bin ich vor 2 Jahren nach Japan gegangen mit dem Wunsch, möglichst häufig die ideale Operation auszuführen, sowohl bei der arterio-venösen, als auch bei der einfachen arteriellen Form. Ich hatte mich mit einem reichen Vorrath von Payr'schen Prothesen ausgestattet. Ich habe dann 6 Aneurysmen zu operiren bekommen, darunter auch zwei arterio-venöse; es ist mir kein einziges Mal gelungen, das ideale Verfahren anzuwenden, und zwar deswegen, weil die Diastase zwischen den Stümpfen immer viel zu gross war. Ich glaube, dass in einer sehr grossen, vermuthlich in der übergrossen Zahl der Fälle die Adhäsionen zwischen den Gefässen und der Umgebung, die vielleicht durch eine leichte Infection, vielleicht durch den Bluterguss veranlasst werden, derart sind, dass man die Gefässwand beim Herauspräpariren schwer schädigt; es muss dann ein zu grosses Stück resecirt werden. Zur Vorsicht in dieser Beziehung, d. h. zum Operiren im Gesunden mahnte mich der erste Fall, den ich in Japan operirte, ein Aneurysma der Arteria femoralis. Es handelte sich um ein Recidiv, welches sich im Stumpf entwickelt hatte, wie ich vermuthe, eben deswegen, weil hier eine schon geschädigte Gefässwand unterbunden war.

Bei jedem neuen Fall, den ich operirte, wurde meine Furcht vor der Unterbindung geringer, insofern, als offenbar bei diesen traumatischen Aneurysmen sich frühzeitig Kreislaufstörungen einstellen und in Folge dessen es schon frühzeitig zu einer Ausbildung der Collateralen kommt. Ich war überrascht, wie gering gerade bei Unterbindung der Poplitea, in einem Fall auch

der Arterie und Vene, die Circulationsstörungen waren. Sie hielten wenige Stunden an, am folgenden Tage waren sie vollständig verschwunden. So, glaube ich, wird man in der grossen Mehrzahl der Fälle ruhig daran gehen können, die Unterbindung event. auch beider Gefässe vorzunehmen.

Ich habe zwei Mal die Poplitea, zwei Mal die Axillaris, ein Mal den Truncus thyreo-cervicalis unterbunden, ein Mal, wie gesagt, die Femoralis, und kein Mal irgend welche schwere Kreislaufstörungen gesehen.

Herr Senger (Krefeld): M. H.! Ich habe vor länger als 10 Jahren eine ganz ähnliche Operation gemacht, wie Herr Jordan. Ich bin damals dazu gedrängt worden durch eine Oberkieferresection, bei der mir nicht gestattet war, die Trendelenburg'sche Tamponcanüle anzuwenden, und ich dachte nach, wie ich dem auf andere Weise abhelfen könnte, d. h. wie ich gefahr- und blutlos operiren könnte. Ich kam nun auf einen ähnlichen Gedankengang wie Herr Jordan, und nahm die temporäre Ligatur der Carotis vor. Ich habe vorher eine ganze Reihe von Thierversuchen gemacht zur Entscheidung der Frage, ob die Ligatur dem Gefässrohr oder dem Gehirn Schaden zufüge. Ich konnte constatiren, dass man unglaublich weit in der Ligatur der Carotis bei Thieren gehen kann. Ich habe 2, 3 Stunden bei Hunden, bei Kaninchen die Gummischlinge um die freigelegte Carotis communis angelegt; es wurden nachher die Gehirne untersucht; dabei setzte ich mich auch mit Herrn Geheimrath Mendel in Verbindung: es war bei den Thieren nichts von Gehirnanomalien zu constatiren. Näheres in meiner Arbeit: Deutsche med. Wochenschr. 1898.

Die Methode ist übrigens auch später mehrfach von anderer Seite angewandt worden. So hat nachher Herr Riese aus der Schönborn'schen Klinik eine Arbeit geliefert, und in einer sehr vorzüglichen experimentellen und klinischen Arbeit hat hinterher Herr Schlatter die temporäre Carotisligatur nach allen Richtungen beleuchtet.

Nun noch eine praktische Bemerkung: Es ist ausserordentlich schwierig, wenn man eine Ligatur bei den Thieren oder Menschen beabsichtigt, und einen Faden zur Ligatur nimmt, nachher den Faden wieder aufzuknüpfen. Es erfolgt dabei leicht ein Quetschen oder Anreissen der Arterie. Um dies zu verhüten, kann ich den Herren, die diese Operation, also die temporäre Ligatur der Carotis oder ähnlicher Gefässe, anwenden wollen, empfehlen, nicht einen Faden zu nehmen, sondern einen ganz feinen Gummischlauch, und dann nicht zu knüpfen, sondern mit einer einfachen Klemme den torquirten Gummischlauch zusammenzuhalten. Es gelingt natürlich, wenn Sie den Druck aufheben wollen, sehr leicht, die Arterie von dem Gummischlauchdruck zu entlasten, indem Sie bloss die Klemme loser anlegen oder ganz entfernen.

Ich habe damals diese Ligatur auch wegen Tumoren des Oberkiefers angewandt und kann sie, abgesehen von der Jordan'schen Idee, auch darum sehr empfehlen, weil die Blutung eine minimale ist.

Herr Braun (Göttingen): Ich möchte mir im Anschluss an die Mittheilung von Herrn Lexer nur ein paar Worte erlauben. Es ist mir doch noch sehr zweifelhaft, ob wir schon so weit sind, dass wir bei einem Defect der Arteria subclavia ein 8—9 cm langes Venenstück implantiren sollen. Ich

halte die Frage der Gefässimplantation noch für zu wenig geklärt, und die Erfolge derselben noch für zu unsicher. Meiner Ansicht nach sind gerade in der Arteria subclavia die Circulationsverhältnisse des Blutes so günstig, und die Unterbindung ist so selten von einem Misserfolg begleitet, dass ich glaube, man kann dieselbe ohne jedes Bedenken für eine Gangrän des Armes oder eine Nachblutung machen, auch wenn es sich um ein atheromatöses Gefäss handelt. Wenn aber die Verhältnisse für die Unterbindung schlecht liegen, so bin ich überzeugt, dass sie dann auch für die Implantation von Gefässen ebenso schlecht liegen. Meine Meinung geht demnach dahin, dass wir einstweilen in einem Falle, wie ihn Herr Lexer schilderte, noch bei der Unterbindung der Art. subclavia bleiben, und statt ihrer noch nicht beim Menschen einen in seinem Erfolge noch ganz unsicheren Versuch mit einer Gefässimplantation machen sollen.

14) Herr Busse (Posen): „Ueber Entstehung der tuberculösen Darmstricturen".*)

15) Herr Döring (Göttingen): „Polyposis intestini mit multipler Carcinombildung".

M. H.! Die Präparate von allgemeiner Polyposis des Darmcanals, die ich kurz demonstriren möchte, bieten in erster Reihe durch die multiple Carcinomentwicklung, die hier auf dem Boden der Polypenbildung stattgefunden hat, etwas Auffälliges. Die Organe stammen von einem 19jähr. Mann, der bereits vor 6 Jahren zum ersten Male die Göttinger Klinik aufsuchte. Er litt damals an schweren Rectalblutungen, als deren Ursache eine ausgedehnte Polypenentwicklung des Mastdarmes erkannt wurde. Die Polypen waren z. Th. prolabirt und wurden so weit als möglich entfernt.

Jetzt vor 2 Monaten ist der Patient wieder in die Klinik eingetreten, und zwar mit einem inoperablen Carcinom des Rectum, an dem er bald zu Grunde ging. Die Autopsie zeigte nun zuerst eine hochgradige Polypenbildung im ganzen Darmtractus. Und zwar hatten sich die Polypen, wie es ja meist bei diesem Process zu sein pflegt, vornehmlich im Rectum und an den Umbiegungsstellen des Colon zu grossen Colonien entwickelt. Zwischen diesen Prädilectionsstellen sassen aber auch sonst zahlreiche Polypen der Darmwand auf, besonders dicht im Cöcum, wo sie zahlreiche kleine Erhabenheiten der Schleimhaut bildeten. Ausser dem Dickdarm war dann noch, und das ist bedeutend seltener beobachtet worden, das Duodenum Sitz einer sehr starken, weit ins Darmlumen hineinhängenden Polypenbildung. Im Magen fand sich nur an einer Stelle der kleinen Cuvatur ein Beginn des Processes.

Auf dem Boden dieser Polypenbildung ist es nun im vorliegenden Falle zu einer multiplen Krebsentwicklung gekommen. Wenn auch diese maligne Entartung an sich bei der Polyposis keine Seltenheit darstellt, ja in ca. 50pCt. der Fälle zur Beobachtung gelangt, so ist doch eine Multiplicität des Carcinoms, wie im vorliegenden Falle, kaum je constatirt worden. Sie sehen an

*) S. Grössere Vorträge und Abhandlungen. Theil II.

dieser schematischen Zeichnung zunächst zwei grosse ulcerirte, die Darmwand durchsetzende Carcinome im Rectum und in der Gegend der Flexura hepatica coli. Die Neubildungen werden an ihrem Rande umgeben von einer Menge grosser Polypen, die z. Th. auch direct inmitten des Krebses sitzen.

Es ist ohne Weiteres klar, dass der Krebs sich hier aus den Polypen heraus entwickelt hat. Aber ausser diesen beiden grossen Tumoren finden sich noch kleinere, getrennt von ihnen liegende Ulcera, die ebenfalls carcinomatös sind, und wie die mikroskopische Untersuchung gezeigt hat, auch auf dem Boden der Polyposis entstanden sind. Zwei dieser kleinen, etwa markstückgrossen Geschwüre sitzen etwas oberhalb des Rectalkrebses, ein drittes in der Nähe des Carcinoms der Flexura hepatica.

Es ist mithin an 5 isolirten Stellen im Darm eine carcinomatöse Degeneration der Polypen eingetreten. Auf die Ansichten über die Entstehung der Polypen, insonderheit ob wir zwei verschiedene Arten derselben annehmen müssen, solche, bei denen die Epithelwucherung das primäre ist, und solche, die unabhängig davon lediglich durch Proliferation des Bindegewebes entstehen, kann ich hier ebensowenig eingehen wie auf die Frage, welche Beziehung jede dieser Arten zur malignen Degeneration hat. Ich muss da auf meine Publication verweisen[1]). Hervorheben möchte ich nur, dass in meinem Falle die Polypenbildung auf eine primäre Entartung der Drüsen zurückzuführen ist, und dass andererseits in den wenigen Fällen, in denen auf Grund des mikroskopischen Befundes eine primäre Bindegewebsentwicklung hat angenommen werden müssen, es niemals zur malignen Degeneration gekommen ist.

Ob aus diesem Factum indess prognostische Schlüsse gezogen werden dürfen, möchte ich dahingestellt sein lassen, da das vorliegende Material zur Entscheidung dieser Frage viel zu klein ist.

Ich erlaube mir, Ihnen die Präparate und eine Reihe stereoskopischer und gewöhnlicher Photographien derselben herumzugeben.

16) Herr Lengemann (Bremen): „Chronischer Trommelbauch durch Colonblähung. Insufficienz von Enteroanastomosen durch spätere Verengerung".

Vor 2 Jahren wurde hier auf dem Congress im Anschluss an den Perthes'schen Vortrag[2]) darüber discutirt, ob man bei Hirschsprung'scher Krankheit operiren solle oder nicht, ohne dass eine Einigung zu Stande kam. Während die Einen für operative Beseitigung oder Umgehung des Hindernisses am unteren Colonabschnitt eintraten, sagten die anderen, man solle den Leib ohne weiteren Eingriff wieder zunähen, sobald man die Diagnose „Hirschsprung'sche Krankheit" gestellt habe, noch besser sei es freilich, man stelle die Diagnose vorher und schneide den Leib nicht erst auf. Die Freunde der Operation werden die Gegner wohl nur dadurch überzeugen können, dass sie drei Dinge beweisen: 1. dass wenigstens in einem beträchtlichen Theil der Fälle von Megalocolon die Erweiterung und Verlängerung des Darmes durch

1) S. Langenb. Arch. für klin. Chir. Bd. 83.
2) Congressbericht 1905, II. S. 1.

mechanische Momente bedingt ist, nicht auf irgend einer unklaren Disposition der Darmmusculatur oder der Darmnerven beruht, die wir ebensowenig beeinflussen wie verstehen können, 2. dass durch Beseitigung oder Umgehung mechanischer Gassperren nun auch wirklich Heilungen erzielt sind, und 3. dass in den vergebens operirten Fällen es vermeidbare Fehler unserer Technik, nicht unbegreifliche Eigenheiten des Kranken gewesen sind, die den Misserfolg verschuldet haben. In diesem Sinne möchte ich den folgenden Fall verwerthen.

Es handelte sich um das sehr seltene Vorkommen des Leidens bei einem Erwachsenen. Die Kranke war eine unverheirathete Dame von 40 Jahren, sie litt seit etwa 10 Jahren an hochgradiger Auftreibung des Leibes. Zuerst mit inneren Mitteln und Oelklystiren lange vergeblich behandelt, wurde sie zwei Mal operirt, zunächst eine rechtsseitige Nephropexie gemacht, weil eine Wanderniere für die Ursache des Leidens gehalten wurde, dann eine Laparotomie, bei welcher der geblähte Darm punctirt wurde. Eine Besserung von 2—3 Wochen Dauer war das Ergebniss, die Diagnose wurde auf hysterischen Trommelbauch gestellt und die Kranke in einem Stift verpflegt, ohne dass weitere eingreifende Versuche zur Heilung unternommen wurden.

Im Mai 1906 wurde ich zu ihr gerufen. Ich fand eine äusserst elende Kranke, auf 72 Pfund abgemagert, mit sehr stark aufgetriebenem Leib (114 cm Umfang); die Haut des Leibes war von der Spannung glänzend, der Rippenbogen vorgewölbt und die linke Zwerchfellkuppe so hoch gedrängt, dass das Herz auf der rechten Seite lag. Dass diese Herzverlagerung secundär war, hat die Beobachtung im weiteren Verlauf und die Section gezeigt. Tachycardie, gelegentlich anfallsweise sehr gesteigert, war wohl eine Folge dieser Verlagerung.

Die Percussion des Leibes ergab überall tympanitischen Schall, Darmsteifungen waren nicht zu erkennen. Die Magensonde zeigte den Magen leer. Wismutbrei konnte bei der Röntgendurchleuchtung schon nach wenigen Minuten in Form dünner, wurstförmiger Streifen gesehen werden, die peristaltisch fortbewegt wurden: also waren wohl auch die oberen Abschnitte des Dünndarmes nicht an der Aufblähung betheiligt. Andererseits war auch vom After aus weder mit dem Darmrohr noch mit dem Rectoskop bzw. Sigmoidoskop Gasentleerung zu erreichen.

Die Röntgendurchleuchtung zeigte sehr deutlich grosse Hohlräume und und deren Scheidewände, ähnlich wie man in kleinerem Maassstab bei Schnitten durch gefrorene Leichen den Darm sieht. Ein besonders grosser Hohlraum erstreckte sich in die linke Zwerchfellkuppe hoch hinauf — wir hätten ihn am ehesten für den Magen gehalten, aber dem widersprach, wie erwähnt, dass durch die Magensonde kein Gas zu entleeren war. So blieb uns nur die Annahme, dass der untere Theil des Dünndarmes oder das Colon bis an die Flexur oder beide gemeinsam Sitz der Aufblähung wären. An eine Analogie mit der Hirschsprung'schen Krankheit dachten wir nicht, es war bis dahin meines Wissens nicht bekannt, dass sie auch bei Erwachsenen entstehen könnte.[1])

1) Die folgende ausführliche Krankengeschichte glaube ich ungekürzt bringen zu sollen, weil nur zu leicht nach ungünstigem Verlauf solcher Fälle

Ich schritt nun zur Operation in dem Gedanken, dass selbst bei einer nervösen Lähmung und daraus folgender Blähung die riesigen Gasmengen sich entleeren müssten, wenn man den Darm öffnete. Zur dauernden Abhilfe dachte ich dann eine Schrägfistel anzulegen, aus der nach Bedarf Gas entleert werden könnte.

Die erste Incision in der Cöcalgegend zeigte, dass der Dünndarm bis zur Ileocoecalklappe leer war, ebenso das Cöcum; erst in der Mitte des Colon ascendens begann eine mässige Blähung, die jenseits der Gegend der Flexura hepatica mächtig wurde. Ich schnitt die Spitze des Processus vermiformis ab

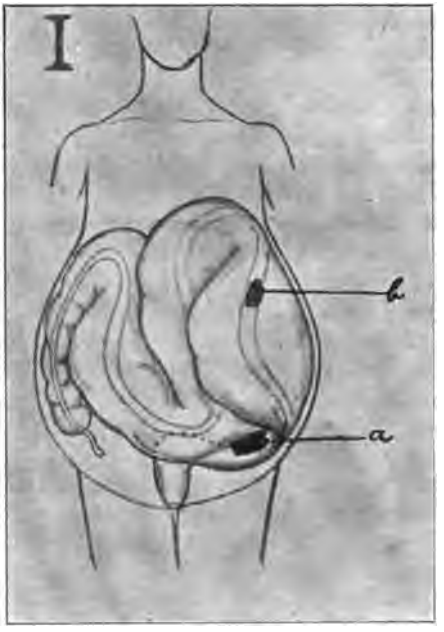

und führte durch ihn einen Katheter ein, konnte auf diesem Wege aber nur wenig Gas entleeren. Ich resecirte deshalb den Processus und machte links unten eine neue Incision, um Uebersicht zu bekommen.

Was ich fand, zeigt Fig. I schematisirt. Der Deutlichkeit wegen ist nur das Colon eingezeichnet. Der Magen war ganz klein, der Dünndarm ganz eng und dünn, zum grossen Theil ins Becken verlagert. Die Leber lag rechts unten auf der Beckenschaufel, mit der Unterfläche (Gallenblase) nach medianwärts oben. Der ganze übrige Bauchraum war ausgefüllt durch den mächtig geblähten und stark verlängerten Dickdarm, die linke Zwerchfellkuppe durch

---

das Operiren dabei überhaupt verworfen wird, wenn nicht gar dem Operateur wegen seines Vorgehens persönlich die schwersten Vorwürfe gemacht werden. Dass es mir so ergangen ist, möchte ich erwähnen zur Warnung für Collegen, die in analogen Fällen sich zur Operation entschliessen.

die beiden Schenkel der Flexura lienalis; die Flexur selbst abgeknickt, ähnlich wie bei Payr's Fällen von chronischer Dickdarmstenose.[1]) Zwischen den geblähten Schlingen zahlreiche Adhäsionen, stellenweise knoten- und sternförmige Verdickungen der Serosa, wie sie von Riedel als Peritonitis chronica non tuberculosa beschrieben sind. Unbetheiligt an der Blähung war nur das Rectum und die ziemlich kurze Flexura sigmoidea; bis zu ihrem Beginn stellte das Colon descendens einen wohl über 20 cm Durchmesser haltenden Sack dar, der um 180° um seine Achse gedreht war. Dadurch kam die Gassperre zu Stande, es war ein Wringverschluss, wie Wilms ihn nennt. Ich brauchte den Sack nur herumzudrehen, um den Verschluss aufzuheben; wenn ich losliess, stellte er sich aber sogleich wieder her. Das Colon in guter Stellung

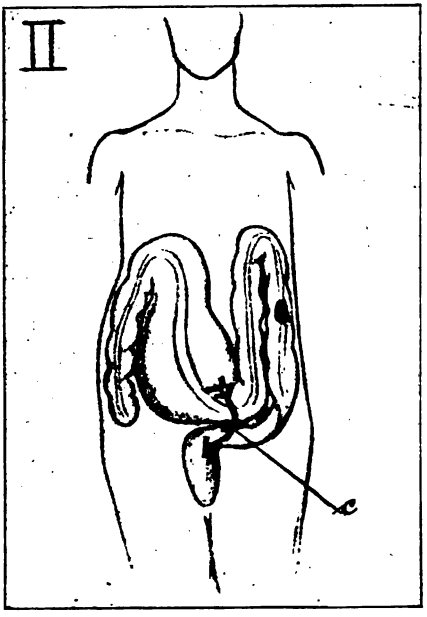

sicher zu fixiren, schien mir nicht recht möglich, ich machte deshalb eine Enteroanastomose zwischen dem ebenso stark geblähten Quercolon, da wo es der Flexura anlag, und der Flexura sigmoidea (s. Fig. Ia). Dann fügte ich unter dem Rippenbogen eine Colostomie am Colon descendens hinzu (s. Fig. Ib) für den Fall, dass dieser Theil weder durch die Stelle des Wringverschlusses, noch rückwärts durch die geknickte Flexura lienalis sich genügend entleeren könnte. Für die Enteroanastomose freute ich mich, in der Joseph'schen Messerquetsche[2]) ein Instrument zu besitzen, das erlaubt auch an stärkst geblähten Schlingen zu anastomosiren, ohne dass Darminhalt austritt. Ich

1) Deutsche Gesellschaft f. Chirurgie, XXXIV. Congr. (1905.) II. S. 315.
2) Centralblatt für Chirurgie. 1906. S. 567.

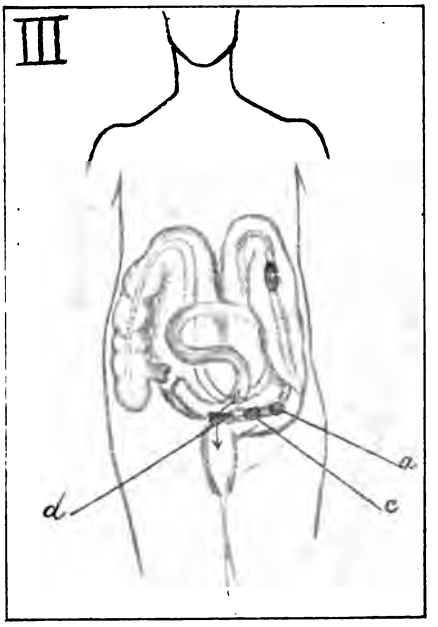
III
a
c
d

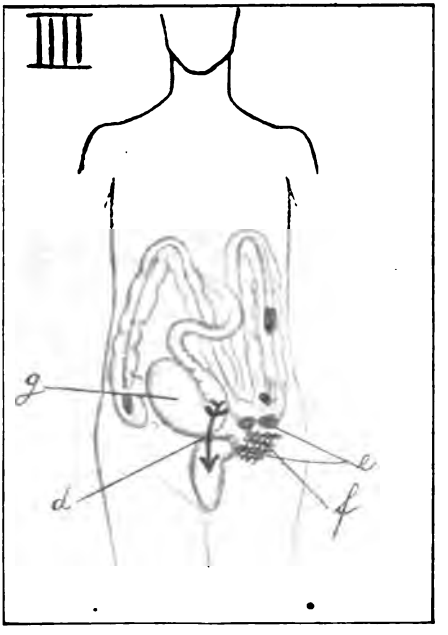
IIII
g
e
d
f

überzeugte mich mit einer Sonde, dass das cachirte Messerchen auch an der verdickten Colonwand seine Schuldigkeit gethan und eine 4 cm lange Oeffnung geschnitten hatte.

Der Erfolg entsprach zunächst den Erwartungen, der Leib war nach der Operation eingefallen und blieb es in der nächsten Zeit, nur rechts unten bis etwas über die Mittellinie nach links hob sich eine mässig geblähte Schlinge, die offenbar keinen genügenden Abfluss hatte. In dem Glauben, die Kranke leicht auch von diesem Rest ihres Leidens befreien zu können, operirte ich nochmals und anastomosirte die noch geblähte Schlinge abermals mit der Flexur (Fig. IIc). Ich nahm dazu wieder das Instrument, welches mir beim ersten Mal so gute Dienste geleistet hatte, die Joseph'sche Messerquetsche und constatirte wieder die 4 cm lange Oeffnung.

Nun ging zunächst Alles gut, die Kranke erholte sich, nahm 30 Pfund zu, bis nach etwa 2 Monaten der Leib wieder anfing sich auszudehnen und nach 3 Monaten die Beschwerden wieder recht erheblich waren. Leider stand ich damals immer noch etwas unter dem Einfluss der Anschauung, dass bei diesen Darmblähungen nervöse Störungen immerhin einen wesentlichen Antheil haben könnten. Um nun nicht durch solche unberechenbaren Dinge nochmals eine Fehloperation zu machen, beschritt ich den Weg, der mir nunmehr der einzige sichere zu sein schien: ich schaltete das Colon ganz aus (Fig. III). Nahe der Coecalklappe durchtrennte ich das Ileum, verschloss den unteren Stumpf durch Schnürnaht, führte in das Ileum die eine Hälfte eines Murphyknopfes, in das Rectum durch den After die andere, machte auf beide eine so grosse Incision, dass die Cylinder gerade durchgingen und presste die Hälften aufeinander (Fig. IIId). Das Ende des Ileum schloss wieder eine Schnürnaht.

Wieder war der Erfolg zunächst gut, trotz des Ausfalles der Function des Colon entleerte sich nach einiger Zeit regelmässig geformter Stuhl auf natürlichem Wege — leider wählte aber ein Theil des Stuhles den Weg rückwärts durchs Colon zur Colostomie, so dass die Kranke bald darauf drängte, von dieser Beschmutzung befreit zu werden. Das konnte nur geschehen durch eine vierte Operation (Fig. IV bei e): Durchtrennung des Colon zwischen Flexur und Rectum, zwischen 2. und 3. Anastomose (Fig. IIIc u. d). Das zuführende Ende wurde sammt der 2. Anastomose in die Bauchwunde eingenäht, und dabei festgestellt, dass die 1. und 2. Anastomose sich stark verengert hatten. Durch die erste hätte ich kaum einen dünnen Bleistift durchführen können.

Das rectale Ende zu schliessen, machte mir wegen der äusserst beschränkten Raumverhältnisse grosse Mühe; eine Schnürnaht riss, ich schloss durch doppelte Nahtreihe, tamponirte aber, da ich den Verschluss nicht für ganz sicher hielt. Am 5. Tag bildete sich eine Kothfistel, die eine Zeit lang flüssigen Koth und etwas dicken Eiter entleerte, aber schliesslich aufhörte, zu secerniren. Da sich in der rechten Unterbauchgegend wieder eine gewisse Auftreibung mit schmerzhaften Darmcontractionen gezeigt hatte, machte ich noch eine kleine Colostomie am Cöcum (5. Operation), um von hier aus nach den Oeffnungen links durchspülen zu können. Solche Spülungen habe ich in den nächsten Wochen öfter ausgiebig gemacht und dabei erstaunliche

Mengen alten, ganz harten Kothes entleert, die in grossen Ballen am Grunde der geblähten Colonschlingen lagen, so dass mit Finger und Kornzange kleinere Bröckel losgelöst und noch weiter zerkleinert werden mussten, damit sie die Kunstafter passiren konnten. Zu Dutzenden wurden bei jeder Spülung solche Bröckel entfernt, bis ich mich schliesslich überzeugte, dass das Colon völlig leer war. Aber immer noch bestand die umschriebene Blähung rechts unten, Tag und Nacht, alle 10 Minuten erfolgten schmerzhafte Contractionen, so dass ich schliesslich, dem Drängen der Kranken folgend, mich zur sechsten (letzten) Operation entschloss (Fig. IV). Ich fand nach Incision rechts am Rectusrand das Colon, soweit es zu übersehen war, völlig normal. Das Ende des Ileum war ballonartig aufgetrieben (Fig. IV g), von chronisch peritonitischen Auflagerungen bedeckt, genau so, wie sie oben erwähnt wurden, und daran adhärent das zuführende Ileumstück im untersten Theil etwas erweitert und verdickt, weiter oben mehrfach leicht geknickt durch Adhäsionen. Diese Veränderungen am zuführenden Ileumstück hielt ich für secundär, bedingt durch die Verwachsungen mit dem geblähten Sack — war doch bis zum Tage vor der Operation täglich normaler Stuhl erfolgt! So beschränkte ich mich auf die Resection des Sackes, dessen Ende mit zweireihiger Naht sicher verschlossen wurde.

Am Tage nach der Operation schwere Peritonitis, Streptokokken im Exsudat; trotz weiter Eröffnung, Tamponade mit Antistreptokokkenserum und reichlichen Kochsalzinfusionen rascher Exitus.

Die Section zeigte, dass die Naht zuverlässig schloss, und ergab als Ursache der Peritonitis einen älteren, offenbar nach der letzten Operation beim Verbinden oder beim Transport perforirten Abscess auf der linken Darmbeinschaufel (Fig. IV f), der unbemerkt im Anschluss an die erwähnte Fistel (nach der 4. Operation) entstanden war. Leichte Temperatursteigerungen hatten schon seit einigen Wochen bestanden und den Verdacht auf einen Abscess irgendwo in der Bauchhöhle gelenkt — wir hatten ihn nie gefunden, vielleicht weil die Schmerzen immer auf die rechte Bauchseite hinwiesen.

Weiter ergab die Section, dass sich das Colon ganz zur Norm zurückgebildet hatte. Die Formveränderung des Quercolon erklärte sich durch die künstliche Fixirung links unten, der zuführende und der abführende Schenkel verliefen gradlinig mit deutlicher Spannung. Ich betone das, weil bei der Erklärung der Hirschsprung'schen Krankheit die Verlängerung des Colon als primär, angeboren und als eigentliche Ursache des Leidens hingestellt worden ist. Unser Befund zeigt, dass das jedenfalls nicht der Fall zu sein braucht, dass eine ganz bedeutende Verlängerung rein secundär als Folge der Gassperre zu Stande kommen kann. — Ebenso vollständig hatte sich die Erweiterung und die erhebliche Wandverdickung des Colon zurückgebildet.

Ein wichtiger Nebenbefund war ferner, dass die Zeichen einer Peritonitis chronica am ganzen Colon restlos verschwunden waren: es bestanden keine Adhäsionen, keine Auflagerungen mehr, nicht einmal Trübungen der Serosa. Auch diesen entzündlichen Veränderungen ist ja in der Aetiologie von Colonblähungen — gewiss nicht mit Unrecht — eine bedeutende Rolle zugesprochen worden; dass sie andererseits Folgen von Darmblähungen sind, ist auch nicht

neu. Aber es scheint mir wichtig, ihr Vorkommen als rein secundäre Bildungen nochmals zu betonen, nachdem besonders in Frankreich mehrfach der Versuch gemacht ist, durch Lösung der Adhäsionen allein Passagestörungen an der Flexura lienalis zu beheben; diese Versuche mussten zu Recidiven führen, wie sie es auch gethan haben, weil sie eine Folgeerscheinung statt des Grundleidens angriffen. Wie rasch diese chronisch peritonitischen Auflagerungen und Verwachsungen entstehen können, zeigt ihre reichliche Bildung an dem auf Fig. IVg gezeichneten, kaum 3 Monate alten Ileumsack, der sie in typischer Form darbot, während die nicht geblähten, benachbarten Därme völlig frei davon waren.

Der Vollständigkeit halber sei erwähnt, dass die Verlagerung des Magens und des Dünndarms sich zurückgebildet hatte, die der Leber zum grossen Theil, die des Herzens fast ganz.

Alles dies zwingt meines Erachtens zu dem Schluss, dass nicht eine angeborene Abnormität der Lage der Eingeweide oder der Länge des Dickdarms noch auch räthselhafte Zustände der Darmnerven Ursache des Leidens gewesen sind, sondern der Wringverschluss am Beginn der Flexur.

Daraus folgt, dass das Leiden heilbar war: der Wringverschluss war zwar nicht gut zu beseitigen, aber doch zu umgehen. Dass das möglich war, zeigt auch der zunächst gute Erfolg der beiden ersten Operationen.

Die Ursache des endlichen Misserfolges ist die nachträgliche Verengerung der Enteroanastomosen. So hochgradige Verengerungen scheinen sehr selten zu sein, ich hätte sie vor Allem bei den 4 cm langen Oeffnungen kaum für möglich gehalten. Ganz aufklären kann ich ihre Entstehung nicht. Wesentlich hat wohl dazu beigetragen, dass die beiden Anastomosen ja am stark erweiterten Darm angelegt wurden; ging er nun auf sein ursprüngliches Volumen zurück, so mussten sie sich entsprechend mitverengern. Dass es geschehen ist, muss aber ausdrücklich betont werden als Warnung, denn es liegt ja nur zu nahe, in solchen Fällen eine kleine Anastomose mit einem mechanischen Hülfsmittel zu machen. So wurde vor 2 Monaten in der Deutschen medicin. Wochenschrift ein Fall von Payr'scher Dehnung des Quercolon veröffentlicht, den Mühsam durch Anastomose zwischen Quercolon und Colon transversum mittels Murphyknopfes geheilt hat.[1]) Meine Erfahrung lässt befürchten, dass solche Heilungen nicht immer von Dauer sein werden.

Zwar nur auf diesen einen Fall gestützt, möchte ich doch noch kurz sagen, wie ich in Zukunft bei der Hirschsprung'schen Krankheit verfahren würde: 1. Laparotomie zur Orientirung über das Colon, womöglich in situ; event. nach Entleerung eines Theils der Gase durch einen langen per anum eingeführten Magenschlauch. Wird es zur besseren Uebersicht vorgewälzt, so wird leicht die wesentliche Knickung oder Drehung ausgeglichen und übersehen, der Fall damit zu den idiopathischen, unheilbaren geworfen. Nach Feststellung des Hindernisses Anlegung einer weiten Colostomie am erweiterten Theil. Nun kann sich der Kranke erholen, die gestauten alten

1) Anmerkung bei der Correctur. Wie mir Herr College Mühsam persönlich mittheilte, ist der Fall bis jetzt geheilt geblieben.

Kothmassen, deren Menge man zunächst leicht unterschätzt, können im Lauf einiger Wochen herausgespült werden. 2. Enteroanastomose zwischen dem früher dilatirten Theil und dem untersten Colonabschnitt, wenn dazu Platz ist; aber weit und mit Schleimhautnaht — oder, wenn es geht, directe Beseitigung des Hindernisses. Den Versuch, gleich bei der ersten Operation das Hinderniss zu beseitigen, würde ich nicht wiederholen.

17) Herr Haasler (Halle): „Ueber innere Hernien".*)

(Schluss der Sitzung 4 Uhr.)

Zweiter Sitzungstag.

Donnerstag, den 4. April, Vormittags 9 Uhr.

Vorsitzender: M. H.! Ich habe Ihnen zunächst die Mittheilung zu machen, dass heute dem Bureau die Nachricht zugegangen ist, dass Herr Generalarzt von Lotzbeck am 19. Januar gestorben ist. Ein wohlverdienter hervorragender Mann ist damit geschieden. Ich gebe meiner Trauer über den Tod dieses Mannes Ausdruck und bitte, sich zu seinen Ehren von Ihren Sitzen zu erheben.

Neu aufgenommen sind weitere 39 Mitglieder. Die Liste wird den Herren nachher zugehen. (S. die alphabetische Liste S. 10.)

18) Herr Friedrich (Greifswald): „Die operative Behandlung der Lungenkrankheiten".**)

19) Herr Seidel (Dresden): „Die Physiologie des Ueberdruckverfahrens zur Ausschaltung der Pneumothoraxfolgen und die Berechtigung seiner Anwendung beim Menschen".***)

Dass die Thoraxchirurgie durch das Sauerbruch'sche Verfahren bisher nicht in dem Maasse gefördert worden ist, als anfänglich vielfach erwartet wurde, lässt sich zum grossen Theil dadurch erklären, dass die Frage, ob die beiden concurrirenden Verfahren — das ursprüngliche Unterdruckverfahren Sauerbruch's und das Ueberdruckverfahren Brauer's — physiologisch und practisch einander gleichwerthig seien, bisher nicht einwandsfrei entschieden ist.

Und doch ist es selbst bei nüchterner Beurtheilung der in Betracht kommenden Verhältnisse wahrscheinlich, dass wir auf Grund der Sauerbruch'schen Entdeckung zwar nicht zu jener Umwälzung der Thoraxchirurgie kommen werden, welche uns Mikulicz auf dem 33. Chirurgen-Congress in Aussicht

*) S. Grössere Vorträge und Abhandlungen. Theil II.
**) Desgleichen.
***) Die ausführliche Bearbeitung des Themas erscheint in den Mittheilungen aus den Grenzgebieten für Medicin und Chirurgie.

stellte, dass wir aber in vielen Beziehungen doch Fortschritte machen werden, sowie wir einen der Allgemeinheit zugänglicheren Apparat besitzen, als es die Sauerbruch'sche Kammer ist. Ein solcher Apparat muss dieselbe Sicherheit in der Ausschaltung der Pneumothoraxfolgen gewährleisten, wie die Sauerbruch'sche Kammer und muss, ohne den ihm anvertrauten Patienten zu gefährden, für den Operateur und das Personal bequemer, vom Orte unabhängig und vor allem weniger kostspielig sein als die Sauerbruch'sche Kammer.

Ein solcher Apparat wird nach unseren bisherigen Erfahrungen nur nach den Principien des Ueberdruckverfahrens, also nach Brauer'schen Principien, construirt sein können.

Es werden nun aber dem Ueberdruckverfahren Bedenken entgegengebracht, welche zur Zurückhaltung in seiner Anwendung führen müssten, wenn sie wirklich zuträfen.

Dieselben beziehen sich auf Veränderungen, welche Athmung und Kreislauf erleiden sollen. Schon bei geschlossener Brusthöhle soll durch das Ueberdruckverfahren der Thorax erweitert, die Athmung verlangsamt und erschwert, namentlich aber auch der Blutdruck meist im Sinne einer Erhöhung verändert werden.

Bei einseitiger Eröffnung der Brusthöhle, wie sie für die Praxis ja meist in Betracht kommen würde, sollen die Rückwirkungen auf die Circulation noch auffallender sein. Auch beim doppelseitigen Pneumothorax sollen dieselben hervortreten, nach Sauerbruch in geringerem, nach Tiegel in stärkerem Grade als beim einseitigen Pneumothorax. Durch diese Veränderungen soll dem Herzen eine Mehrarbeit zugemuthet werden, der es bei geschwächten Patienten nicht gewachsen ist.

Brauer hat nun zwar versucht, diese Bedenken theoretisch zu widerlegen. Einen zwingenden Beweis bilden solche theoretischen Erörterungen aber nicht bei einer Materie, welche die schon normaler Weise schwierigen Athmungs- und Kreislaufverhältnisse behandelt.

Experimentelle Untersuchungen sind in dieser Beziehung unerlässlich, liegen über das Ueberdruckverfahren aber überhaupt bisher nur in beschränktem Maasse vor. Sauerbruch und Brauer haben einige Venendruckbestimmungen gemacht. Genauere, aber auch nur vorläufige Angaben konnte ich im Krankenhaus im Friedrichshain in der Sitzung der freien Vereinigung der Chirurgen Berlins am 8. Januar 1906 machen.

Meine Untersuchungen habe ich seitdem fortgesetzt und wesentlich vervollständigt. Eine Reihe von etwa 50 Thierversuchen lieferte mir die Grundlage zu abschliessenden Ergebnissen, welche ich an dieser Stelle in ihren Grundzügen mittheile.

Bei meinen Untersuchungen wurden Athmungs- und Kreislaufverhältnisse in gleicher Weise in Betracht gezogen, insbesondere wurden auch Venendruckbestimmungen gemacht.

Die Wirkung des Ueberdruckes wurde sowohl bei geschlossenem, als bei offenem Thorax beobachtet und zwar namentlich bei Druckwerthen, wie sie für die Praxis allein in Frage kommen. Es beträgt die Höhe dieses Druckes beim Kaninchen 4—6 cm H_2O, beim Hunde 7—12 cm. (Beim Menschen 10 bis höchstens 15 cm).

Es ergab sich nun, dass durch das Ueberdruckverfahren gewisse Aenderungen hervorgerufen werden, welche für den geschlossenen Thorax und den Pneumothorax ungefähr gleich sind. Entgegen der Ansicht Sauerbruch's konnte sogar für den Pneumothorax eher eine etwas günstigere Wirkung als beim geschlossenen Thorax festgestellt werden.

Zu beobachten war durchweg, und das stimmt mit Sauerbruch's Angaben überein, ein Herabsinken des Zwerchfells, ein Heben des unteren Rippenbogens, bei hohen Druckwerthen in Folge dieser Veränderungen eine mässige Auftreibung des Bauches.

Im Ablauf des Athmungs- und Kreislaufmechanismus ergaben sich beim nichtnarkotisirten Thier gewisse Differenzen gegen das narkotisirte Thier, welche auf nervösen Einflüssen, denen das erstere unterworfen ist, zu beruhen scheinen.

Im Allgemeinen ist beim narkotisirten Thier — auf dieses kommt es hier namentlich an — die Athmung etwas verlangsamt. Doch kommt auch Beschleunigung vor. Die Unterschiede gegen die Norm sind — das ist besonders hervorzuheben — sehr gering, betragen meist nur 2—3 Athemzüge in der Minute. Die Regelmässigkeit der Athmung leidet in keinem Falle. Die Tiefe der Athmung nimmt im Beginn des Ueberdruckes meist etwas ab, im weiteren Verlauf meist etwas zu.

In Tabelle I finden sich genauere Angaben für den corrigirten Pneumothorax beim narkotisirten Kaninchen. Die erste Rubrik enthält die Athemfrequenz unter normalen Verhältnissen, die zweite und dritte Rubrik bei den in Betracht kommenden Ueberdruckwerthen, die vierte bei bereits zu hohen Druckwerthen. In der fünften Rubrik ist zum Vergleich die Athemfrequenz beim nichtcorrigirten Pneumothorax angegeben. Es ist aus dem Vergleich dieser letzten mit den vorhergehenden Rubriken zu ersehen, wie prompt das Ueberdruckverfahren, was zunächst die Athemfrequenz anbetrifft, wirkt. In den übrigen Rubriken finden sich die genaueren Angaben über Rhythmus und Tiefe der Athmung.

Tabelle I.

Narkotisirtes Kaninchen	Athemfrequenz					Rhythmus	Tiefe
	normal	bei Pneumothorax und Ueberdruck			bei nicht corrigirt. Pneumothorax		
		5 cm	6 cm	8—10 cm			
2350 g	56	—	59	49	82	regelmässig	vertieft
3375 g	61	58	—	—	100	„	vertieft, später leicht abgeflacht
1800 g	30	29	—	—	56	„	leicht vertieft
2000 g	37	39	—	40	72	„	„
2300 g	61	41	—	—	93	„	„
2500 g	41	44	43	41	—	„	„

Das Athemvolumen durch die Gasuhr bestimmt, wird durchweg vermindert. Ebenso nimmt bei der Athmung an der Gasuhr die Frequenz, durch Zählung der Thoraxbewegungen festgestellt, ab und zwar in erheblicherem Grade als bei freier Athmung. Die Ursache für diese Beobachtung ist ohne Frage die

Tracheotomie, welche bei Versuchen an der Gasuhr nöthig ist. Versuche über das Ueberdruckverfahren, welche nur mittels der Tracheotomie angestellt sind, haben daher nur einen sehr beschränkten Werth.

Tabelle II zeigt die Veränderung des Athemvolumens. Es sinkt das Minutenvolumen in den beiden ersten Rubriken bei Ueberdruck von 5—10 cm H_2O bedeutend. Das Volumen beim nichtcorrigirten Pneumothorax dagegen nähert sich zunächst mehr der Norm. Nach den Beobachtungen über Tracheotomie wird sich der Einfluss des Ueberdruckverfahrens indessen beim nichttracheotomirten Thier jedenfalls bedeutend günstiger gestalten.

Tabelle II. Athmung an der Gasuhr.

Narkotisirtes Kaninchen	Normal		Pneumothorax und Ueberdruck			Pneumothorax bei höherem Druck			Doppelseitiger Pneumothorax			Pneumothorax nicht corrigirt	
	Fr.	Vol.	cm H_2O	Fr.	Vol.	cm H_2O	Fr.	Vol.	cm H_2O	Fr.	Vol.	Fr.	Vol.
2280 g	39	464	5	37	368	8—9	33	234	—	—	—	56	470
3120 g	76	1017	6	46	640	10	47	662	—	—	—	108	737
3100 g	63	813	5	52	522	10	41	230	5	41	278	—	—

In den Circulationsverhältnissen treten nur unwesentliche, erst bei genauerer Beobachtung wahrnehmbare Veränderungen ein. Der Puls hat im Allgemeinen Neigung zur Verlangsamung, doch kann man auch geringe Beschleunigung beobachten. Die Unterschiede betragen nur wenige Pulsschläge in der Minute. Die Höhe der einzelnen Pulswelle bleibt unverändert oder ist wenig erniedrigt, seltener etwas erhöht. Die Schlagfolge ist regelmässig, der Blutdruck ist nach anfänglichen kurz dauernden typischen Abweichungen unverändert oder ganz wenig erhöht, nur vereinzelt erniedrigt.

Tabelle III giebt eine Uebersicht über die Pulsverhältnisse. Die ersten 4 Rubriken enthalten die Angaben über die Pulsfrequenz bei normalem Druck und bei Ueberdruck von verschiedener Höhe, die fünfte Rubrik beim nichtcorrigirten Pneumothorax. Die letzten Rubriken behandeln die übrigen Pulsqualitäten.

Tabelle III.

Narkotisirtes Kaninchen	Pulsfrequenz					Rhythmus	Höhe der Pulswelle	Blutdruck
	normal	bei Pneumothorax und Ueberdruck von 5 cm	6 cm	8 cm	bei nicht corrigirt. Pneumothorax			
2350 g	247	—	243	234	228	regelmässig	unverändert	unverändert
3375 g	254	246	—	—	238	unverändert	„	Spur erhöht
1800 g	259	252	—	—	200	„	bei langer Dauer kleiner	unverändert
2000 g	232	229	—	231	229	„	„	Spur erhöht
2300 g	212	210	—	—	206	„	„	„
2500 g	237	239	236	233 doppels. Pn.	—	„	zuerst kleiner, dann normal	unverändert

Aus diesen Ausführungen und Tabellen ist ohne Frage ersichtlich, dass sich gewisse Veränderungen der Athmungs- und Kreislaufverhältnisse durch das Ueberdruckverfahren feststellen lassen.

Es sind nun zwei Fragen aufzuwerfen:

1. Sind diese Veränderungen so wesentlich, dass sie für unsere Patienten gefährlich werden können und ist damit das Ueberdruckverfahren unbrauchbar?
2. Bleiben Veränderungen der betr. Verhältnisse beim Unterdruckverfahren aus?

Die Beantwortung der ersten Frage lässt sich zum Theil aus den mitgetheilten Zahlenwerthen entnehmen. Ein besseres Urtheil gewinnt man aber unzweifelhaft aus der Betrachtung der betr. Curven. Ich gebe in Folgendem je eine Curve vom nichtnarkotisirten Kaninchen, vom narkotisirten Kaninchen und vom narkotisirten Hunde wieder. In allen drei Abbildungen stellt die obere Curve die Athmung dar und zwar die Bewegungen der unteren Thoraxapertur. Die untere Curve ist aus der Arteria femoralis gewonnen und giebt die Pulsverhältnisse an. Mit genügender Genauigkeit lässt sich aus der Entfernung der Pulscurve von der Abscisse auch der Blutdruck beurtheilen.

Curve 1 zeigt die Verhältnisse bei einem nichtnarkotisirten 2100 g schweren Kaninchen.

Im Anfang der Curve liegen normale Athmungs- und Pulsverhältnisse vor; bei x wird durch plötzlichen Einstich eine $1^1/_2$ cm grosse Oeffnung in die vorher freigelegte Pleura im sechsten linken Intercostalraum gemacht und sofort Ueberdruck von 6 cm Wasser eingeleitet. Man sieht an der oberen, der Athmungscurve, eine deutliche Annäherung an die Abscisse. Es ist dies der Ausdruck für die Erweiterung der unteren Thoraxapertur. Nach den ersten in Folge der Operationsschmerzen zu beobachtenden erregteren Athemzügen tritt absolute Regelmässigkeit, geringe Vertiefung und Verlangsamung der Athmung ein. Die Verlangsamung beträgt zwei Schläge in der Minute.

Von grosser Bedeutung ist das Verhalten der Pulscurve. Bei der Etablirung des Pneumothorax und dem Einsetzen des Ueberdrucks sieht man zunächst eine ganz geringe Blutdruckerhöhung, dann ein deutliches Sinken des Blutdrucks. Diese Veränderungen erstrecken sich über die ersten 6 Athemzüge, dann erfolgt schnelle Rückkehr des Blutdruckes zur Norm. Der Puls bleibt absolut regelmässig, wird in seiner Höhe kaum verändert. Verlangsamt ist er um einen Schlag in der Minute.

Curve 2 zeigt dieselben Verhältnisse bei einem narkotisirten 2500 g schweren Kaninchen.

Nach normalen Athmungs- und Kreislaufsverhältnissen wird bei x ein linksseitiger Pneumothorax durch Einstich in die vorher freigelegte Pleura etablirt, sofort Ueberdruck von 5 cm Wasser eingeleitet. Man sieht wieder das Herabsinken der Athmungscurve als Ausdruck der Erweiterung der unteren Thoraxapertur. Die Athmung wird zunächst etwas verlangsamt, später leicht beschleunigt. Die Beschleunigung beträgt drei Athemzüge in der Minute. Tiefe und Regelmässigkeit ändern sich nicht.

An der Pulscurve ist zunächst eine während der ersten 8 Athemzüge andauernde Verkleinerung des Pulses, dann Ansteigen der Pulshöhe bis fast zur Norm zu constatiren. Die Schlagfolge bleibt absolut regelmässig. Entsprechend der Beschleunigung der Athmung tritt eine Beschleunigung des Pulses von zwei Schlägen in der Minute ein, der Blutdruck zeigt keine wesentlichen dauernden Veränderungen.

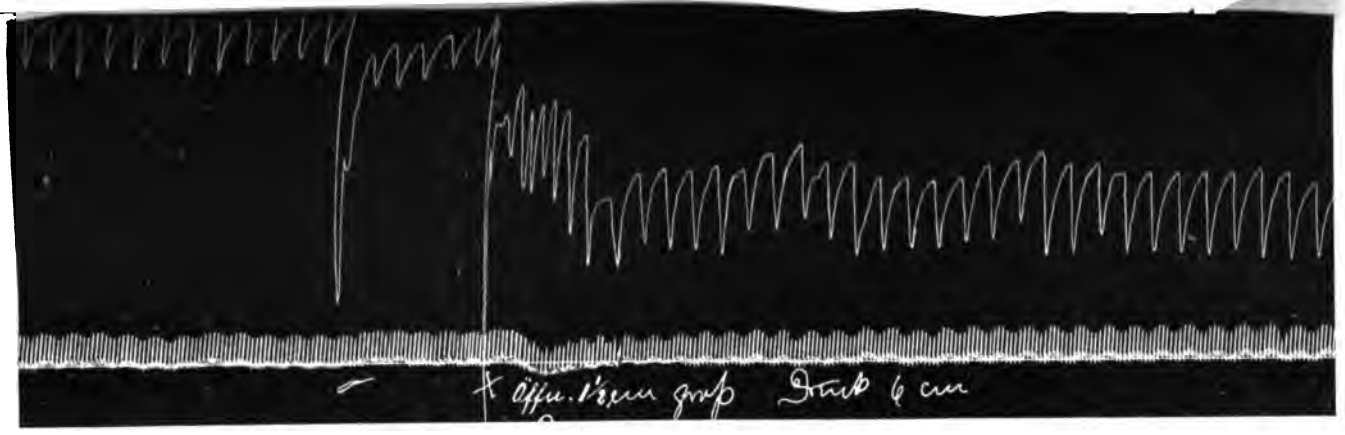

Curve 1.



Curve 2.

Curve 3 stammt von einem narkotisirten 6400 g schweren Hunde. Bei P. Eröffnung der vorher freigelegten linken Pleura im fünften Intercostalraum.

Die Athmungscurve zeigt neben der typischen Annäherung an die Abscisse stärkere Veränderung als in den beiden vorhergehenden Fällen. Es liegt dies zum Theil daran, dass die Narkose nicht vollkommen tief war; wir finden aber auch sonst beim Hund deutlichere Veränderungen. Die Athmung wird im vorliegenden Falle vertieft und etwas verlangsamt, bleibt aber regelmässig.

Die Pulscurve dagegen wird durch die mit der Ueberdruckathmung erzielte Correctur des Pneumothorax gar nicht beeinflusst. Der Puls bleibt in allen Qualitäten unverändert, der Blutdruck zeigt keine Abweichung von der Norm. Ohne die bei der Aufnahme der Curven angebrachten Merkmale könnte man überhaupt nicht wissen, ob sich bei dem Thier irgend etwas gegen die Norm geändert hat.

Die vorstehenden drei Curven zeigen die Athmungs- und Pulsverhältnisse bei sofort eintretender Correctur des Pneumothorax durch Ueberdruckathmung. Wie sich die Verhältnisse beim doppelseitigen corrigirten und nicht corrigirten Pneumothorax gestalten, zeigt Curve 4.

Es verlaufen unter Ueberdruckathmung Puls und Athmung absolut regelmässig. Mit dem Momente, in welchem der Ueberdruck ausgesetzt wird, sehen wir die schwersten Störungen eintreten und nach etwa 15 Secunden nähert sich das Thier unter Athemkrämpfen dem Tode — eine Folge des beiderseitigen Lungencollapses. Bei jetzt wieder einsetzendem Ueberdruck — auf der Abbildung nicht mehr mitgezeichnet — treten allmählich wieder normale Verhältnisse ein.

Nach dieser letzten Curve kann wohl behauptet werden, dass das Ueberdruckverfahren die Pneumothoraxfolgen sicher ausgleicht. Weiter zeigen die vorhergehenden Curven, dass zwar Veränderungen gegen die Norm beim Ueberdruckverfahren auftreten, dass diese Veränderungen aber nur minimaler Natur sind.

Wie verhält es sich nun mit der zweiten hier gestellten Frage, mit der Frage, ob das Unterdruckverfahren denn keine Veränderungen im Ablauf des Athmungs- und Kreislaufmechanismus hervorbringe.

Eigene Untersuchungen über diese Frage habe ich nicht anstellen können. Ich verweise aber auf die Curve, welche Sauerbruch als Typus für die Wirkung seines Verfahrens in den Mittheilungen aus den Grenzgebieten für Medicin und Chirurgie Bd. 13, S. 470 giebt. Man braucht sich in diese Curve nur die zugehörigen Abscissen einzuzeichnen, um zu bemerkenswerthen Beobachtungen zu kommen. Man sieht dann bei der Athmung zwar nicht die auffallende Senkung wie bei meinen Curven. Es liegt dies daran, dass die Sauerbruch'sche Curve aus der Trachea aufgenommen ist, meine Curven aber die Thoraxbewegungen anzeigen. Dagegen macht sich auch auf der Sauerbruch'schen Curve eine Vertiefung und Verlangsamung der Athmung bemerkbar. Die Verlangsamung beträgt in einem Zeitraum von schätzungsweise 1 Minute 2—3 Schläge, die Vertiefung ist nicht sehr erheblich, aber doch deutlich.

In derselben Zeit ist der Puls um 1—2 Schläge verlangsamt.

Auffallend ist die Veränderung des Blutdrucks. Es tritt beim Ein-

Curve 3.

Curve 4.

setzen des Unterdrucks ein deutliches Sinken des Blutdrucks ein und erst ganz allmählich steigt er wieder an.

Im Ganzen sehen wir also Veränderungen derselben oder ähnlicher Art, wie sie Sauerbruch dem Ueberdruckverfahren zum Vorwurf macht, auch auf der Unterdruckcurve eintreten. Und das ist auch eigentlich selbstverständlich, denn jede Aenderung der Athmungsbedingungen — und eine solche bedeutet doch auch das Unterdruckverfahren — macht sich eben im Ablauf des Athmungs- und Kreislaufmechanismus bemerkbar.

Dass Unterschiede zwischen den beiden Verfahren im Beginne ihrer Anwendung bestehen, ist nicht unwahrscheinlich. Unterschiede zwischen der Zugwirkung auf die Pleurafläche der Lunge beim Unterdruckverfahren und der Druckwirkung auf die bronchiale Fläche der Lunge beim Ueberdruckverfahren mögen in den ersten Momenten ihrer Anwendung bestehen. Nicht zweifelhaft ist es mir aber und wird gerade durch den Vergleich meiner mit der Sauerbruch'schen Curve bestätigt, dass im weiteren Verlauf bei völlig ausgebildetem Verfahren die Unterschiede, wenn sie überhaupt bestehen, nicht sehr erheblich sind.

BOSTON MED. LIBRARY MAR 2 1908

Nun sind bisher ausser die Venendruckbestimmungen Sauerbruch's, welche eine Erhöhung des intravenösen Drucks ergaben, gegen das Ueberdruckverfahren angeführt worden. Es soll diese Erhöhung des intravenösen Druckes ein Ausdruck sein für die Insufficienz des Herzens, für diejenige Arbeit, welche es nicht mehr zu leisten vermag. Ich habe bei meinen Venendruckbestimmungen in Uebereinstimmung mit Brauer zunächst gefunden, dass die Erhöhung des Venendruckes an die Ueberdruckathmung an sich gebunden ist, nicht erst mit der Etablirung des Pneumothorax, wie Sauerbruch angiebt, eintritt. Ferner ist die Venendruckerhöhung nicht ein Ausdruck für die Insufficienz des Herzens — sie müsste dann bei längerer Ueberdruckathmung doch zunehmen, was indessen nicht der Fall ist. Sie ist im Gegentheil ein Ausdruck für die neuen Druckwerthe, unter welchen nicht nur die Lungen, sondern auch das Herz und die grossen intrathorakalen Gefässe gesetzt werden. Diese gleichmässige Druckerhöhung bedeutet aber innerhalb gewisser Grenzen durchaus noch keine Beeinträchtigung der Arbeitsfähigkeit des Herzens. Ein näheres Eingehen auf diese Frage ist hier nicht am Platze — sie ist in meiner ausführlicheren Arbeit eingehender behandelt. Es liegen übrigens Mittheilungen über Venendruckbestimmungen beim Unterdruckverfahren nicht vor.

Einige wesentliche Punkte müssen, wenn man eine günstige Wirkung des Ueberdruckverfahrens erwartet, allerdings in Betracht gezogen werden und ich will nicht unterlassen, sie zu erwähnen.

Um möglichst geringe Aenderungen gegen die Norm zu erhalten, ist nöthig

1. sofortiges Einsetzen des Ueberdrucks bei Eröffnung der Pleura;
2. ein so geringer Ueberdruck, dass die Lunge eben noch gebläht erhalten wird;
3. das Ausbleiben von Schwankungen in der einzuathmenden comprimirten Luft;
4. Vermeidung der Tracheotomie.

Lässt man nämlich die Lunge nach Eröffnung der Pleura erst collabiren und leitet womöglich gar erst nach längerer Zeit den Ueberdruck ein, so erhält man stets stärkere Blutdruckerhöhungen, welche offenbar dadurch zu erklären sind, dass durch den Collaps schnell grössere Partien der Lunge atelektatisch und erst allmählich durch den Ueberdruck wieder dem Kreislauf erschlossen werden.

Nimmt man einen zu hohen, den physiologischen Verhältnissen nicht mehr entsprechenden Druck, so entstehen wiederum neben gröberer Athmungsbehinderung ausgeprägte Kreislaufstörungen. Druckwerthe von 20—40 mm Hg für das Kaninchen, wie sie in die Debatte über das Ueberdruckverfahren gezogen worden sind, sind 5—10 Mal zu hoch. Dass bei solchen Druckwerthen beim Kaninchen die ernstesten Störungen eintreten müssen, ist selbstverständlich. Lungenzerreissungen können in solchen Fällen sehr wohl beobachtet werden. Dieselben treten aber auch beim Unterdruckverfahren ein, wenn zu starker Minusdruck angewendet wird.

Nicht constanter Ueberdruck ergiebt namentlich dann ungünstige Resultate, wenn im Ueberdruckkasten bei der Exspiration stärkere Drucksteigerungen entstehen.

Auf den ungünstigen Einfluss der Tracheotomie habe ich bereits oben hingewiesen.

Hinzuzufügen bleibt mir noch, dass die Einwände gegen den Ueberdruck-Apparat an und für sich gegenüber dem Unterdruck-Apparat, der Sauerbruch'schen Kammer, nicht in's Gewicht fallen. Der einzig stichhaltige Einwand wäre die Möglichkeit der Erschwerung der Narkose. Ein geübter Narkotiseur wird aber ohne erhebliche Schwierigkeiten sämmtliche nöthigen Maassnahmen im Ueberdruckkasten treffen können. Man kann letzteren ja auch noch zur grösseren Sicherheit für einen zweiten Narkotiseur einrichten, wie ich es bei den von mir benutzten Kopfkästen gethan habe. Practisch erprobt ist das Ueberdruckverfahren auch am Menschen in letzter Zeit mehrfach mit gutem Erfolg. Die Narkosen waren durchweg ohne Schwierigkeiten auszuführen.

Ausführlichere theoretische Erwägungen habe ich in Vorstehendem unterlassen und mich auf die für die Praxis wichtigsten Resultate meiner Untersuchungen beschränkt.

Ich glaube in dieser Beziehung erwiesen zu haben, dass sowohl Unterdruck-, als auch Ueberdruckverfahren Aenderungen in den normalen Athmungs- und Kreislaufverhältnissen hervorbringen, dass diese Veränderungen aber beim Ueberdruckverfahren ebenso gut wie beim Unterdruckverfahren nur gering sind und dass speciell unter Berücksichtigung dieser Gesichtspunkte der Anwendung des Ueberdruckverfahrens in der Praxis nicht diejenigen Bedenken im Wege stehen, welche von den Anhängern des Unterdruckverfahrens geltend gemacht werden. Wir werden also im Ueberdruckverfahren ein für den Menschen ebenso ungefährliches Mittel zur Ausschaltung der Pneumothoraxfolgen erblicken können, als es das Unterdruckverfahren ist.

20) Herr Karewsky (Berlin): „Die chirurgische Behandlung der Lungenaktinomykose“*). (Krankenvorstellung.)

*) S. Grössere Vorträge und Abhandlungen. Theil II.

21) Herr Gluck (Berlin): „Ueber ausgedehnte Lungenoperationen“*). (Krankenvorstellung.)

22) Herr Mertens (Breslau): „Stichverletzung der Lunge. Naht. Heilung“**). (Krankendemonstration.)

23) Herr Nordmann (Schöneberg): „Zur Behandlung des Empyems“. (Demonstration eines neuen Aspirators.)

M. H.! Sie werden darin mit mir übereinstimmen, dass die rationelle Behandlung des Pleura-Empyems in der Thorakotomie mit Rippenresection besteht.

Dank den Bemühungen und Empfehlungen König's ist dieses Verfahren Allgemeingut der Chirurgen und Aerzte geworden.

Was die Technik dieses einfachen Eingriffs anbetrifft, so ist in der Richtung eigentlich kein Wort zu verlieren. Nur ein Punkt scheint mir bedeutungsvoll, das ist die Frage der Narkose. Liest man die grossen Statistiken über Empyemoperationen von Schede, Runeberg, Schwarz, Küster u. A. durch, so stossen dem Leser doch eine ganze Anzahl von Fällen auf, wo der Tod mit einem gewissen Grade von Wahrscheinlichkeit auf die Narkose zurückgeführt werden musste. Es scheint gleichgültig zu sein, ob Chloroform oder Aether verwandt ist. Ersteres schädigt die Herzkraft, die häufig durch die überstandene Pneumonie schon geschwächt war, letzteres reizt wiederum die Lungen, die gerade eine Entzündung durchgemacht haben. Wenn man ein Narcoticum verwendet, so scheint mir der Aether den Vorzug zu verdienen, aber unter der Bedingung, dass er in gekühltem Zustande vom Eis entnommen wird. Krönlein hat auf dem Congress der Deutschen Gesellschaft für Chirurgie 1905 in der Debatte über die Lungencomplicationen nach Operationen ganz besonders darauf hingewiesen, dass ganz augenscheinlich die Dämpfe warmen Aethers sehr viel mehr das Alveolarepithel irritiren, als der kalte Aether. Ich habe mich in einer ganzen Anzahl von Fällen, wo Patienten höheren Alters mit Bronchitis und Emphysem narkotisirt werden mussten, davon überzeugt, dass thatsächlich der Aether in dieser Darreichungsform den Vorzug vor allen anderen Narcoticis, besonders vor dem Chloroform, verdient. Die postoperativen Pneumonien sind auch in der grossen Statistik von Krönlein geringer, als bei den Operateuren, die Chloroform verwandt haben.

Besser als jedes Narcoticum ist aber bei Empyemoperation die Localanästhesie. Ich habe bei meinem verehrten Lehrer Körte gelernt, dass man ausgedehnte Operationen am Thorax mit Resection mehrerer Rippen bei vorsichtigem Operiren und richtiger Infiltration nahezu schmerzlos ausführen kann. Bei Verwendung $^1/_2$ proz. Lösungen von Alypin, Stovain etc. oder Schleich'scher Lösung gelingt die Durchtrennung der Weichtheile natürlich ohne jeden Schmerz für den Patienten. Mühe macht nur die Ab-

*) S. Grössere Vorträge und Abhandlungen. II. Theil.
**) Desgleichen.

schiebung des Periosts von der Rippe. Dazu ist es nöthig, mit einer besonders feinen Canüle das Anästhesirungsmittel unter das Periost der freigelegten Rippen zu spritzen, und weiterhin mit einer abgebogenen Canüle die Hinterseite der Rippe für sich zu infiltriren. Nimmt man zu letzterem Zweck eine gerade Canüle, so passirt es dem Operateur leicht, dass er die Pleura ansticht, und die Folge davon ist ein Heraussickern von Eiter, bevor die Rippe resecirt ist. Das Durchkneifen des Knochens verursacht dem Kranken keine Schmerzen.

Wird man auf diese Phase der Operation keinen grossen Werth legen, so muss auf der anderen Seite dem Arzt ein Umstand zu denken geben, nämlich die Dauer der Heilung der Pleuraeiterung. Der wichtigste Factor zum Zustandekommen derselben ist die Wiederausdehnung der Lunge. Dieselbe erfolgt schrittweise, und wird nur möglich durch fortschreitende Verklebungen der Pleuren (pulmonalis und costalis), wie Schede einwandfrei nachgewiesen hat. Nur so gelingt es dem Kranken, allmählich den durch die Thorakotomie gesetzten Pneumothorax zu überwinden.

Weil aber in den Lungen gegenüber der Aussenluft ein negativer Druck herrscht, so geht diese Wiederentfaltung der Lungen ausserordentlich langsam von Statten. Perthes hat in einer ausgezeichneten Arbeit im Jahre 1898 die Berechtigung und die Nothwendigkeit von Hülfsmitteln erwiesen, die diese Wiederausdehnung der Lungen unterstützen könnten. Wer sich für diese Fragen interessirt, findet dort alle die früheren Versuche, den Pneumothorax auszuschalten und so eine schnellere Entfaltung der Lunge zu bewirken; von diesen hat sich nur die Bülau'sche Heberdrainage einer vorübergehenden Beliebtheit erfreut. Doch konnte sie nicht allgemeine Anerkennung finden, da sie das Hauptpostulat der Chirurgie: breite Eröffnung des Eiterherdes, nicht erfüllte. Und die ist doch gerade beim Empyem ausserordentlich nothwendig, wo Fibrin eine kleine Oeffnung leicht verlegen kann, und wo wir den Kranken möglichst schnell vor einer weiteren Resorption von Toxinen bewahren wollen. Diesem Gedanken trug Perthes Rechnung. Er benutzte zur Erzeugung der Luftverdünnung die Wasserstrahlpumpe unter Beibehaltung der Rippenresection, und es ist ihm gelungen, auf diese Weise eine ganze Anzahl von Pleuraempyemen (darunter auch einige veraltete), in schnellerer Zeit als früher zur Heilung zu bringen. Während die durchschnittliche Heilungsdauer in den grossen Statistiken von Schede, Czerny-Dambacher etc. ca. 90 Tage betrug, ging bei seinen Kranken dieselbe auf ca. 60 Tage zurück. Der Apparat, den Perthes auf dem Chirurgencongress 1898 demonstrirt hatte, ist aber trotz seiner anerkannten Berechtigung nicht allgemein verbreitet. Wohl sind hie und da einige kleine Zahlenreihen über Erfolge bei seiner Anwendung mitgetheilt worden, doch gestatten dieselben kaum einen Schluss, ob im Allgemeinen eine Verkürzung der Heilungsdauer erfolgt ist. In der Regel scheint man erst dann zu diesem Hülfsmittel gegriffen zu haben, wenn die Heilung auf gewöhnlichem Wege nicht zu Stande kam. Dann sind wohl aber in der Regel so feste Pleuraauflagerungen vorhanden gewesen, dass eine Wiederentfaltung der Lunge einfach unmöglich war.

Es ist ohne Weiteres zuzugeben, dass die grösste Anzahl der Pleura-

empyeme nach Rippenresection und Drainage ausheilt. Deshalb werden die meisten Chirurgen es gescheut haben, jeden derartigen Kranken an die Wasserleitung zu fesseln, zumal in der Wohnung eines Kranken, wo das Verfahren schwieriger anzuwenden ist. In grösseren Krankenhäusern, wo häufig eine Anzahl von Empyemkranken zu gleicher Zeit liegt, giebt auch die Kostenfrage zu denken. Diese Mängel des Verfahrens bewogen Perthes, später anstatt der Wasserstrahlpumpe die Heberdrainage (ähnlich wie Bülau) zu verwenden.

Noch ein Mangel haftet dem Apparat von Perthes an, auf den Seidel aufmerksam gemacht hat. Es ist schwierig, bei Lage der Gummiplatte die Wunde so zu versorgen wie nöthig ist. Ich habe mich davon überzeugen können, dass der Tampon der Weichtheilwunde vollgesaugt mit Eiter sich hinter der Gummiplatte entleert und das Secret am unteren Rande derselben heraussickert.

Seidel hat deshalb einen Aspirator construirt, der einer kleinen der Pleurawunde aufgesetzten Sauerbruch'schen Kammer entspricht, und in dem mit Hülfe der Wasserstrahlpumpe ein luftverdünnter Raum geschaffen wird. Aber auch die Anwendung dieses Apparates stösst auf Schwierigkeiten, denn wie ich mich in einem Fall überzeugen konnte, ist seine Abdichtung sehr schwierig, ja unmöglich, wenn die Thoraxkrümmung nicht der Aushöhlung des Apparats entspricht.

Vor einiger Zeit waren wir im Schöneberger Krankenhaus bei einem Kranken gezwungen, derartige Hülfsmittel zur Ausdehnung der Lunge zu verwenden.

Es handelte sich um einen 50jährigen Mann, der eine Schussverletzung des Thorax erlitten hatte. Es war ein grosser Haematothorax entstanden, der einige Tage später Symptome der Infection zeigte. Herr Professor Kausch resecirte deshalb Weihnachten 1906 zwei Rippen der rechten Thoraxseite und drainirte die Pleurahöhle. Das Fieber fiel sofort ab, aber die Lunge, die stark comprimirt gewesen war, dehnte sich garnicht wieder aus. Wir verwandten dann den Aspirator von Perthes und Seidel, waren aber aus den erörterten Gründen nicht ganz zufrieden mit ihrer Anwendung.

Bei seinen Operationen in der Sauerbruch'schen Kammer hatte nun v. Mikulicz auf die Thorakotomiewunde, besonders beim Empyem, einen Glasnapf gesetzt, der durch die Luftsaugpumpe luftleer gepumpt wurde. Er hatte die Absicht, auf diese Weise die Pleurahöhle des Operirten auch nach Verlassen der Kammer unter Unterdruck zu halten. Dieser kleine Apparat, der im Princip den Bier'schen Saugnäpfen entsprach, war von Mikulicz erst in einfacher Form construirt worden, er hatte nicht mehr Zeit gefunden, denselben weiter auszubauen.

Sein Nachtheil beruhte darin, dass die Abdichtung sehr schwierig war, dass der Rand des Glases nach mehrstündigem Liegen durch seinen Druck auf die Haut zu Nekrosen führte, und dass der Unterdruck nicht regulirbar war. Letzteres wird beim Apparat von Perthes und Seidel durch ein angeschlossenes Quecksilbermanometer gewährleistet. Diese Controlle des Drucks

ist nothwendig. Denn bei zu starkem Unterdruck dehnt sich die Lunge zu schnell aus; es kann zur Bildung abgekapselter neuer Empyeme kommen, wenn die Verwachsungen der pleuralen und costalen Pleura schneller eintreten, als der Eiter aus der Empyemhöhle völlig entleert ist. Auch Blutungen ziemlich erheblichen Grades können bei zu starkem Ansaugen der Lunge erfolgen durch Zerreissungen schon vorhandener Adhäsionen.

Es schien mir nun anlässlich dieses Falles erstrebenswerth, einen Aspirator zu construiren, in dem nach dem Verfahren v. Mikulicz mittels einer Saugpumpe der Unterdruck hergestellt wird; ist man doch dann nicht gezwungen, den Kranken an die Wasserleitung anzuschliessen. Die Glasnäpfe schienen mir aus dem Grunde am geeignetsten, da sie leicht zu säubern und



A: Ansatzrohr für die Saugpumpe mit Ventil. B: Abflussrohr für den Eiter.

billig sind und eine Betrachtung der Thorakotomiewunde gestatten. Nach längeren Versuchen habe ich nun den lästigen Druck des Randes auf die Haut dadurch völlig ausgeschaltet, dass ich eine 4 mm dicke Gummiplatte unterlege. Diese hat einen Ausschnitt von ovaler Form, der der Grösse der Operationswunde entspricht. Um diese Oeffnung der Platte herum habe ich ein Schlauchstück angebracht, das einen ca. 2 cm grösseren Durchmesser hat. Dieses fasst eng um den Glassaugnapf herum, und hält ihn fest. Der Saugnapf selber hat an der oberen Seite zwei Schlauchansätze, von denen einer zur Saugspritze führt, während der andere mit einem Manometer in Verbindung steht. Sollte der Patient mit dem Aspirator umhergehen, so war natürlich

ein Quecksilbermanometer nicht geeignet. Ich habe deshalb Uhrenmanometer in Taschenuhrform construiren lassen, an denen der Patient und das Pflegepersonal jeder Zeit controlliren kann, ob der richtige Unterdruck noch vorhanden ist. Ein dickeres drittes Rohr an der Unterfläche des Saugnapfes dient zum Abfluss des Secrets, wenn das Glas halb gefüllt ist. Um den Unterdruck möglichst nicht verschwinden zu lassen, ist es practisch, das im Glase vorhandene Secret nicht ganz ausfliessen zu lassen. Bleibt das dicke Ansatzrohr für den Abfluss bei der Entleerung gefüllt, so tritt keine Luft in den Saugnapf ein. Die Anwendung des Apparats erfolgt in folgender Weise:

Nach Drainage der Pleura wird das mit einer Sicherheitsnadel armirte Drain mit zwei schmalen Pflasterstreifen an der gesäuberten Haut befestigt. Die Weichtheilswunde wird mit einem Jodoformgazestreifen locker ausgefüllt, und über denselben senkrecht zwei Pflasterstreifen gelegt. Dann wird die Unterfläche der Gummiplatte, in deren Schlauchstück der Saugnapf fest eingeklemmt sitzt, mit Lanolinum anhydricum bestrichen und der Pleuraöffnung aufgesetzt. Während eine Schwester den Apparat leicht andrückt, wird am verdünnten Rande der Gummiplatte schrittweise rundherum Collodium gestrichen, in das feine Lagen Watte mit eingebettet werden. Und zwar muss dieser Watte-Collodiumstreifen Haut und Gummiplatte je 2 cm umgreifen. Nach wenigen Minuten ist das Collodium erstarrt. Jetzt wird die Gummiplatte mit einigen Mullbinden auf den Thorax fest aufgewickelt. Dann wird das Abflussdrain durch eine Stellschraube geschlossen. Das eine Drain am oberen Hahn wird mit dem Manometer verbunden, das andere mit der Saugspritze. Letztere wird nun soweit angezogen, das der Manometer einen Unterdruck von ca. 10—20 mm Hg zeigt. Dann wird der zur Saugspritze führende Schlauch zugeschroben und die letztere abgenommen. Wenn das Glas zur Hälfte gefüllt ist, lässt man den Eiter in einen Messcylinder fliessen und constatirt die Menge des Secrets auf 24 Stunden. Der Patient kann schon am Tage der Operation mit dem Aspirator aufstehen und bald umhergehen. Ab und zu muss der Druck am Manometer abgelesen werden und ev. von Neuem angesaugt werden. Man achte dann bei Steigen des Innendrucks auf Undichtigkeiten in der Collodiumschicht, verstärke dieselbe eventuell, und controllire ab und zu, ob die Drains dicht sind. Je nach Bedarf wird alle Tage, und später alle paar Tage der Apparat abgenommen, gesäubert, und der Verband erneuert.

Die ganze Anwendung des kleinen Apparates ist einfach. Ich empfehle denselben in drei Grössen vorräthig zu halten, sodass man bei Verkleinerung der Wunde auch mit der Grösse der Saugnäpfe heruntergehen kann.

Sein Vortheil ist Sauberkeit, Billigkeit, leichte Bedienung und Sicherstellung des Eiterabflusses bei gleichzeitiger Schaffung eines luftverdünnten Raumes in der Pleura.

Weitere Erfahrungen beim Menschen habe ich bisher nicht sammeln können. Doch beruht der Aspirator völlig auf sicherer experimenteller und physiologischer Basis, die von Sauerbruch, Perthes u. A. geschaffen ist.

Ich habe Kaninchen einen Pneumothorax gesetzt; sofort collabirte die betreffende Lunge, das Thier athmete schwer. Nach Aufsetzen eines Saug-

napfes und Aspiration mittels eines Saugnapfes dehnte sich die Lunge wieder aus, häufig bis vor die Wunde, die Athmung wurde wieder regelmässig und die freigelegte Lunge betheiligte sich daran in ganz normaler Weise, um sofort wieder zusammenzusinken, wenn der Saugnapf entfernt war.

Auffallend war nun, dass bei zu starkem Unterdruck — über 20 mm Hg z. B. — die Lunge aus der Thorakotomiewunde hervorgepresst wurde und eine leichte blutig-seröse Exsudation entstand, die meines Erachtens nur durch eine Hyperämie der Pleuren ihre Erklärung finden kann. Die Pleuren, sowohl die pleurale wie die costale, waren fein gesprenkelt durch kleine Hämorrhagien, ohne dass etwa eine Zerreissung von Lunge erfolgt war. Und dieser Umstand scheint mir ausserordentlich bedeutungsvoll. Ich halte für wahrscheinlich, dass diese Hyperämie zur Heilung der Pleuraaffection, zur Unschädlichmachung der Bacterien, zur Beseitigung von Fibrinauflagerungen beiträgt, ähnlich der Wirkung der Hyperämie auf entzündete Weichtheile und Gelenke.

Auf Grund dieser Erwägungen glaube ich rathen zu können, dass man sich bei frischen Fällen, wo die Lunge die Tendenz hat, sich schneller wieder auszudehnen, mit einem Unterdruck von ca. 10 mm Hg begnügen soll, dass man aber in veralteten Fällen mit Schwartenbildung zu grösserem Unterdruck greifen kann, der wie Perthes gezeigt hat, gut vertragen wird. Es wäre denkbar, dass eine entstehende Hyperämie den veralteten Process günstig zu beeinflussen im Stande ist.

Die Saugnäpfe könnten ferner zur Anwendung kommen, wo Seidel seinen Apparat verwendet wissen will. Ich meine in den Fällen, wo nach Thoraxoperationen, z. B. bei Herzverletzungen etc., eine Pleuradrainage indicirt ist. Da würde der Pneumothorax, den viele Operateure mit Recht fürchten, während auf der anderen Seite eine Drainage wegen der grossen Infectionsgefahr des Rippenfells nöthig ist, leicht auszugleichen sein. Auch bei den durch Verletzungen gesetzten Eröffnungen des Brustkorbes, wo eine Drainage nothwendig ist, würde ich zu seinem Gebrauch rathen.

Ich möchte bitten, den Apparat in geeigneten Fällen zu verwenden. Jedes Empyem wird nicht dazu zwingen. Auf der anderen Seite ist es besser, lieber etwas früher mit der Saugbehandlung zu beginnen, bevor die Schwarten so rigide geworden sind, dass eine Ausdehnung der Lunge einfach unmöglich ist.

Noch ein Gedanke kam mir beim Gebrauch des Aspirators. Die Mehrzahl der Chirurgen hat sich jetzt davon überzeugt, dass die Hyperämie, erzeugt durch Stauung, an den Extremitäten bei acuten Entzündungen in zahlreichen Fällen Vortreffliches leistet. Auch die Saugbehandlung führt in vielen Fällen von Carbunkeln und Furunkeln, Fisteln etc. zum Ziel. Bei der letzteren Methode ist es aber eigentlich nicht zu verstehen, dass hier wirklich die Hyperämie das Wirksame ist, die innerhalb eines ganzen Tages nur ca. $^1/_2$ Stunde erzeugt wird, während wir sie bei den Entzündungen an den Extremitäten ca. 20—22 Stunden für nöthig halten. Meines Erachtens rühren die Erfolge der Saugbehandlung hauptsächlich daher, dass durch sie die schonende Entleerung des Secrets möglich ist und die Drainage bezw. Tampo-



sollen die Frage entscheiden, ob sie operabel sind und mit welchem Erfolge. Es sind gewöhnlich Fälle, die Jahre lang ihre Bronchiectasien haben, schwere Erscheinungen, Bronchorrhoe, die Bronchiectasien weit verbreitet, und in diesen Fällen wird, ich darf wohl sagen niemals, die einfache Mobilisation der Lunge durch Wegnahme von Rippen genügen. Möglicherweise sind ganz frische Fälle so ausheilbar. Ich war stets genöthigt, eine Lungenlösung zu machen, die Lunge freizulegen, den ganzen Lungenlappen, der verwachsen war und im Thoraxraum ausgespannt und in den Complementärraum hineingezogen war, vollständig auszulösen, freizumachen von allen Adhäsionen, um ihn collabiren zu machen.

Die Gefahr ist nun die, dass mit der Schrumpfung der grossen Wundhöhle aufs Neue die Lunge wieder ausgezogen wird, und so habe ich in dem letzten Fall versucht, die Lunge in der Art zu verlagern, dass ich sie nach ausgedehnter Resection der Thoraxwand vollständig aus dem Complementärraum herausgenommen habe und den Lungenrand auf der Höhe der Zwerchfellkuppe mit Nähten fixirt habe. So gelang es, den Complementärraum vollständig zu veröden. Damit hat ein ganzer Lungenlappen die Möglichkeit zu schrumpfen, und in der That giebt es daraufhin ganz wesentliche Besserungen — das Sputum geht bedeutend zurück, die Patienten fühlen sich besser u. s. w. —, aber Heilungen leider nicht in den schweren Fällen, wo Ulcerationen in den Bronchien sind und wo die Bronchiectasien ausgedehnter sind. Deshalb war ich gezwungen, in einem solchen Fall, wo ich die Lunge auf die Höhe des Zwerchfelles verlegt habe, in einer zweiten Sitzung eine Pneumotomie zu machen, das heisst dasjenige Gebiet, welches von Bronchiectasien am meisten durchsetzt war, wo auch eingedickte, käsige Massen waren, einzuschneiden und zu reseciren. Der Fall ist geheilt.

In einem anderen Fall aber war der ganze untere Lappen — es war ein sehr alter Process — so durchsetzt von Bronchiectasien, dass nichts übrig blieb, als den Lungenlappen in toto zu exstirpiren; der ganze untere Lungenlappen wurde in einer zweiten Sitzung losgelöst und exstirpirt. Der Patient, den ich Ihnen heute gern vorgestellt hätte — ich habe ihn in Breslau und Königsberg vorgestellt — ist leider nicht gekommen. Sie hätten feststellen können, dass nur noch eine Fistel an der Stelle ist. Leider aber sind Bronchiectasien auch im Oberlappen und das trübt das Resultat.

Dem, was Herr College Friedrich in Bezug auf die Exstirpation und Amputation von Lungenlappen sagt, dass man nach dem Thierexperiment nicht zu sehr nach dem Mediastinum zu gehen darf, kann ich nur zustimmen. Man muss die Amputation des Unterlappens immer nur im Gebiet des Lungengewebes selber machen. Ich bin aber mit Massenligaturen vorgegangen. So sehr ich für die Präparationsmethode bei anderen Operationen schwärme, so war es im gegebenen Falle ganz unmöglich, die Gefässe und die Bronchien zu isoliren. Wir operiren eben nicht wie in einer gesunden Lunge, wo man die Gewebe gut unterscheiden kann, sondern Sie müssen sich denken, dass da alte Verwachsungen, derbe Schwarten, Drüseninfiltrationen vorhanden sind, und da kann man die Gefässe nicht herauspräpariren, und ferner muss man eine solche Operation möglichst rasch zum Abschluss bringen. Ich habe deshalb hier

Massenligaturen angelegt in den Bronchien zweiter Ordnung: es ist keine Nachblutung erfolgt. Wie gesagt, der Patient ist geheilt. Auf die Ausschälung der Bronchien, die ich auch seiner Zeit empfohlen habe, um einen primären Verschluss zu erzielen, musste ich verzichten, und trotzdem ist eine Ausheilung so erfolgt, dass nur eine kleine Fistel zurückgeblieben ist.

Das sind einige Daten bezüglich der schweren Fälle.

Der Wunsch, den ich bezüglich der Bronchiectasien unseren inneren Collegen ausdrücken möchte, ist der, es möchten uns die Bronchiectasien möglichst frühzeitig zur Operation gebracht werden und nicht, nachdem Monate- oder Jahrelang gewartet worden ist. Die Bronchiectasien heilen eben nicht aus, weil die Lunge ausgespannt ist. Es giebt dann Ulcerationen, und dann kommt das fernere Stadium der Blutung. In diesem Blutungsstadium sind die Gefahren der Operation natürlich doppelt gross. Es wäre möglich, dass man bei frühzeitiger Operation mit einer einfachen Pneumolysis und Verlagerung der Lunge, wie ich's etwa hier angezeichnet habe, und Vernähung des Lungenrandes nach oben auskäme. Solche Bronchiectasien entwickeln sich in der That oft unter unseren Augen nach schweren Empyemen, und das wäre der Moment, wo die Operation eingreifen sollte.

Herr Lenhartz (Hamburg)*): M. H.! Wenn ich als Interner in dieser Versammlung das Wort ergreife, so folge ich einem liebenswürdigen Wunsche des Herrn Vortragenden und des Herrn Präsidenten unserer Versammlung. Ich bin um so lieber dieser Anregung gefolgt, weil mir eine verhältnissmässig reiche persönliche Erfahrung auf diesem Gebiete zur Verfügung steht, und weil ich hoffe, dass meine Erfahrungen, von denen ich hier kurz Mittheilung machen werde, dazu beitragen, in weiten Kreisen die Neigung zum Operiren mancher Lungenerkrankungen erheblich zu steigern.

Es ist keine Frage, dass jetzt noch eine grosse Scheu unter den practischen Aerzten besteht, solche Fälle dem Chirurgen zu überweisen, die Scheu besteht aber auch im Kreise der Chirurgen selbst, denn die Eingriffe sind sehr beträchtlich, und es gehört eine sehr grosse Geduld dazu, die Operirten bis zur definitiven Heilung hindurchzuleiten.

Indem ich mir vorbehalte, auf einige Punkte aus dem Vortrage des Herrn Collegen Friedrich noch zurückzukommen, möchte ich über meine persönlichen Erfahrungen auf dem Gebiete kurz folgende Erfahrungen vorausschicken.

Ich habe in den letzten zehn Jahren 85 Fälle von Lungenbrand operirt, 5 Fälle von Lungenabscess, 11 von ausgedehnten Bronchiectasien und 4 Fälle von Lungencarcinom. Von den 85 Fällen von Lungengangrän sind 53 geheilt. Davon hat nur einer noch eine kleine Fistel. Gestorben sind 32. Das würde ein etwas weniger gutes Verhältniss bedingen, als das, welches der Herr Vortragende vorhin erwähnt hat. Wenn ich die Fälle von Tuberculose, die er abgerechnet hat, auch bei mir ausscheide — das sind 4 — und die Fälle, bei denen ich wegen der miserablen allgemeinen Verhältnisse nicht dazu ge-

*) Anm.: Bei der knapp bemessenen Zeit musste ich darauf verzichten, die Diagnose u. manche technische Fragen zu besprechen. Ueber alle diese Punkte habe ich meine Ansichten u. Erfahrungen durch meinen Sekundärzt Dr. Kissling in den „Jahrbüchern der Hamburg. Staatskrankenanstalten, Bd. 10, mitteilen lassen.

kommen bin, die Pneumotomie anzuschliessen — das sind 12 —, so bleiben 69 Fälle von Lungengangrän übrig mit 53 Heilungen. Das sind 76,82 pCt. wirkliche Heilungen, bezw. 16 Todesfälle = 23 pCt., also ein immerhin ausserordentlich ermuthigendes Resultat, denn unter den Geheilten ist eine grosse Zahl von Fällen, die absolut sicher verloren gewesen wären, wenn nicht die Operation eingesetzt hätte. Gerade die trüben Erfahrungen, die ich früher dabei erlebte, und auch die Thatsache, dass ich Collegen beim Consilium nicht dazu veranlassen konnte, die Operation in solchen Fällen machen zu lassen, und die Chirurgen diese Eingriffe unterliessen, haben mich dazu bewogen, die Sache selber als Interner in die Hand zu nehmen.

Von Lungenabscessen habe ich 5 operirt. Von diesen sind 4 glatt und fistellos geheilt. Ich möchte mir erlauben, ein stereoskopisches Tiefenbild von einem solchen Fall zu zeigen, bei dem durch den Friedländer'schen Pneumobacillus ein mannsfaustgrosser Abscess im linken Oberlappen gebildet war, und die Herren bei der stereoskopischen Betrachtung der Höhle sehen können, dass in etwa 18 cm Tiefe ein grösseres Convolut von arteriellen Gefässen strotzend gefüllt vorhanden ist. Der Patient ist vollkommen genesen und verrichtet Gartenarbeit in vollem Umfange. Er ist ein absolut gesunder Mensch. Ebenso sind drei andere Fälle von Lungenabscess vollkommen ausgeheilt. Bei dem einen handelte es sich um einen Abscess am rechten Unterlappen bei Durchbruch eines Leberechinococcus. Er betraf eine 61jährige Frau, bei der sich ein Abscess von gut Kinderfaustgrösse im rechten Unterlappen entwickelt hatte. Ich habe zunächst diesen Abscess entleert, und, da er nicht heilen wollte, durch die Echinococcushöhle nach aussen durch drainirt und es sind dann beide Höhlen vollkommen geheilt. Die Frau lebt heute noch. Die Operation ist ungefähr 7 Jahre her. — Bei dem fünften Kranken war der durch den Friedländerschen Pneumobacillus bedingte Abscess ausgeheilt und der tödtliche Ausgang durch eine secundäre croupöse Pneumonie bewirkt.

Das Kapitel, worauf ich weiter die Aufmerksamkeit lenken möchte, betrifft die Bronchiectasien, und es dürfte vielleicht für die Herren in diesem grossen Kreise von Interesse sein, meine Anschauungen darüber kennen zu lernen. Ich bemerke für die grosse Reihe von Stereoskopen, die ich herumgeben werde, dass es sich dabei immer um 3, 4 oder 5 Bilder handelt, die zu einem Fall zusammen gehören, und das Operationsresultat in den verschiedenen Zeiten beleuchten. Die Herren werden sich davon überzeugen können, dass die Höhlen ganz ausserordentlich tief sind. Ich bemerke, dass ich eine ganze Reihe von Höhlen gehabt habe, bei denen von dem äusseren Wundrand der Grund der Höhle 20—22—26 cm entfernt lag. Also es handelt sich da um ausserordentliche, mächtige Eingriffe.

Nun, bezüglich der Bronchiectasien stehe ich auf folgendem Standpunkt. Ich unterschreibe durchaus das, was Herr Garrè hier gesagt hat, insofern ich der Ansicht bin, dass, je frischer die Bronchiectasien zur Operation kommen, das Resultat um so günstiger sich stellen wird. In einem Fall, wo etwa ein Jahr nach der Heilung eines Pleura-Exsudats ziemlich starke Schwartenbildung bei einem Mann von etwa 43 Jahren eingetreten war und sich darnach Bronchi-

ectasien im linken Unterlappen entwickelt hatten und etwa 250 ccm Sputum täglich entleert wurden, das ab und zu übel roch, habe ich lediglich durch die Fortnahme von 3 Rippen eine vollkommene Heilung innerhalb 4 Wochen erzielt. Der Mann ist vollkommen gesund geworden und hat keine Spur Sputum mehr ausgegeben nach Verlauf von 4 Wochen; die Sputummenge nahm gradatim ab, sodass nach 14 Tagen blos noch etwa 50 ccm und nach vier Wochen überhaupt nichts mehr ausgegeben wurde. Das sind also ganz besonders günstige Verhältnisse. Da handelt es sich um frische Bronchiectasienbildung und günstige sonstige Verhältnisse, wo durch ziemlich ausgiebige Resection der Rippen ein glattes Resultat erreicht werden kann. Aber bei den chronischen Bronchiectasien liegt die Sache wesentlich anders. Da kommt man auch mit dem grossen Rippenfenster und mit der Lösung der Verwachsungen nicht aus. Da handelt es sich unzweifelhaft um die Aufgabe, hineinzugehen und wenn man mit der Eröffnung der verschiedenen, meistens ja etwa mittelfingerdicken Bronchiectasien, die man so handschuhfingerähnlich aufschlitzen kann, nicht allein zum Ziele kommt, dann muss man eben unbedingt reseciren. Ich habe in 3 Fällen mehr oder minder grosse Lungenpartien abgetragen, u. A. etwa zwei Drittel eines Unterlappens. Das Bild geht auch herum; Str . . . . . heisst der Kranke. Es handelt sich in diesem Fall um einen Lehrerssohn aus der Provinz Sachsen, der mir zugeschickt wurde, weil er eine putride Bronchitis hatte und etwa 250—300 ccm stinkendes Secret täglich ausgab. Er war in einer Präparandenanstalt und wurde von dort abgegeben, weil keiner seiner Mitpräparanden mit ihm das Schlafgemach theilen wollte. Er verbreitete eine geradezu widerwärtige Atmosphäre um sich. Auch die Familie drängte zu einer Operation. Ich stellte die Sache durchaus nicht rosig dar, sondern bezeichnete die Chancen eigentlich als ungünstig. Aber sowohl die Eltern, wie der junge Mensch — damals 18 Jahre alt — drängten durchaus dazu, und so wurde die Sache in Angriff genommen. Es wurden zunächst 10—12 eitrig gefüllte Bronchiectasien von Fingerdicke in 12—14 cm Länge der Reihe nach aufgeschlitzt; dann wurde immer wieder einige Wochen gewartet und das Resultat zunächst sorgfältig geprüft. Es nahm dann wohl das Secret eine ganze Reihe von Tagen ab, dann fing es an zu steigen, die Sache kam nicht vom Fleck, und da habe ich in den betreffenden Fällen den Unterlappen ringsum abgelöst. Das Pericard lag vollkommen frei da, das Herz sah man lebhaft pulsiren; dann habe ich eine Massenligatur gemacht, und ich möchte ausdrücklich betonen, in Uebereinstimmung mit Herrn Garrè und entgegen den Ausführungen des Herrn Vortragenden, dass man einfach nicht anders vorwärts kommen kann. Ich bin überzeugt, dass man da garnicht die einzelnen Gefässe und die grossen Bronchien einzeln aufsuchen kann, sondern man muss zunächst einmal ligiren, und so habe ich also den zum rechten Unterlappen gehenden Hauptbronchus mit den Gefässen und dem Lungenparenchym elastisch ligirt und dann nach einigen Tagen abgetragen. Dann fiel die Ligatur ab, und nun wurde ein vollkommener Schluss erreicht, ohne dass weitere Naht und dergleichen nothwendig gewesen ist.

Dieser junge Mensch ist jetzt vollkommen frei von Beschwerden. Er hat mir unmittelbar, bevor ich hierher kam, geschrieben. Die Fistel ist voll-

kommen geschlossen, und er hat vor kurzem eine Hochzeit mitgemacht, bei der er sehr lebhaft die Nacht hindurch getanzt hat. Er schreibt, das wäre ihm ausgezeichnet bekommen, und er könnte seinem Beruf — er ist jetzt Kaufmann geworden — ausserordentlich gut nachgehen. Nur gelegentlich hat er Sputum von 10, 15, 20 ccm, aber niemals mehr ein eitriges oder gar riechendes Sputum, wie es vorher gewesen ist.

Ein zweiter Fall, der mir von einem Collegen aus Eckernförde zugeschickt wurde, betrifft ein jetzt 18jähriges junges Mädchen, das blühend und wohl ist. Gerade dieser Fall kann in der That dazu ermuntern, auch bei alten Bronchiectatikern vorzugehen. Das Mädchen war in einer ganz bedauernswerthen Verfassung. Es hatte als $2^1/_4$jähriges Kind eine rechtsseitige Unterlappen-Pneumonie gehabt. Darnach hatte sich ein chronisches Leiden entwickelt, bei dem das Kind vom dritten Lebensjahre andauernd an heftigster Bronchorrhoe litt. Obwohl die Eltern in der ausgiebigsten und consequentesten Weise alle Rathschläge befolgt haben und das Kind vom fünften Jahre an dauernd in Sanatorien und Kurorten aller Art (in der Schweiz hintereinander $2^1/_2$ Jahre, an der Riviera, in San Remo lange Zeit) gewesen war, auch alle möglichen Bäder im Sommer aufgesucht wurden, war nicht nur keine Heilung eingetreten, sondern der Zustand im allgemeinen immer schlechter geworden, in der Weise, dass das Kind keinen Winter ohne Fieber verlebte und immerfort Erscheinungen von putridem Auswurf und Fieberanfälle bekam, bei denen Schüttelfröste und Temperaturen, die wochenlang um 40° herumschwankten, wiederkehrten, und das Kind in seiner Constitution ganz ausserordentlich herunterbrachten. Es hatte dicke Trommelschlägelfinger, und gab, als es zu uns kam, täglich 250 ccm putriden Sputums aus.

Ich habe dann 1903 im Juli den ersten Eingriff gemacht, mit dem Resultat, dass dieses Kind, das 1889 geboren und 1903 im Juli operirt war, den ersten Winter hierbleiben konnte und den ersten Winter ohne Fieberattacken verlebte, das Weihnachtsfest, wie die Mutter schrieb, zum ersten Mal ausser Bett feiern konnte, und sich vollkommen wohl fühlte, bis es dann in die Schweiz in die Pension kam. Dort erkrankte es mit scorbutischen Erscheinungen, kam wieder nach Hause, und nun begann von neuem leichte Bronchorrhoe. Das Mädchen wurde dann auf Drängen des Arztes im vorigen Jahre noch einmal operirt und ist jetzt ein blühendes frisches Mädchen, das einen Beruf erwählen kann und sich vollkommen wohl befindet.

Dieses Mädchen hat aber zur Zeit noch eine kleine Fistel, die etwa alle vier Tage verbunden werden muss, und aus der, wie mir die Mutter vor acht Tagen schrieb, 1, 2 bis 3 ccm Sputum herausläuft. Sonst wird aber wochenlang kein Sputum abgesondert. Manchmal hat sie 10—20 ccm, aber niemals wieder ein riechendes Sputum gehabt.

Also bei schwersten alten Bronchiectatikern ist durch ausgiebige, und zwar ausgedehnte Resectionen, die ein Collabiren ermöglichen, Ablösung der Verwachsungen und durch directes Eingehen in die Höhlen ein ausserordentlich glückliches Resultat erzielt worden. Ich zweifle nicht, dass es auch in dem letzt genannten Falle noch zu einer vollen Heilung kommen kann. Das eine ist allerdings nothwendig, dass Bronchiectatiker, die man operirt, sich

nicht mit dem ersten Eingriff, der Anlegung eines Rippenfensters, zufrieden geben und dann gesund sein wollen, denn das ist nicht denkbar. So ist es mir mit einem jüngst operirten Herrn gegangen, der den ersten Act der Operation über sich ergehen liess, es dann aber mit der Angst bekam und nach San Remo abzog, wo er sich sehr mässig befindet. Die Patienten sind dann viel schlechter daran, als vorher. Es kommt zu grösseren Erweiterungen der Bronchien und zu weit übleren Zuständen.

Also die Hauptsache ist bei solchen Patienten: dreistes Eingehen auf die Bronchien, und dann, wenn die einfache Oeffnung von so und so vielen Cavernen nichts nützt, rücksichtslose Resection der befallenen Partie.

Soviel über die Bronchiectasen.

Nun lassen Sie mich noch mit wenigen Worten einer Sache gedenken, die bisher nur flüchtig angedeutet worden ist, indem der Herr Vortragende sagt: „Man wird, so hoffe ich, auch noch dazu kommen, Tumoren im Beginn zu reseciren und dadurch auch bei den Neoplasmen der Lunge Heilung erzielen". Ich habe vielleicht besonderes Glück gehabt; jedenfalls aber hat sich mir die Gelegenheit geboten, des öfteren Lungencarcinom zu sehen und solche Fälle verhältnissmässig früh zu diagnosticiren. Ich habe in meiner Leipziger Zeit zwei Fälle von Lungencarcinom diagnosticirt, habe weiterhin in Hamburg jetzt 24 Fälle, im ganzen also 26 Fälle von Lungencarcinom gesehen. Drei von diesen Fällen stammten von dem Sectionstisch von anderen Abtheilungen, die übrigen Fälle aber sind, bis auf einen, alle intra vitam diagnosticirt, und zwar mehrere schon sehr frühzeitig. Die Diagnose des Lungencarcinoms ist meiner Ansicht nach erheblich erleichtert, wenn man folgende Punkte berücksichtigt. Erstens: Genaue Untersuchung des Sputums. Findet man in dem Sputum die von mir immer wieder als pathognostisch wichtig hervorgehobenen Fettkörnchenkugeln, so kann man meiner Ansicht nach mit einer Sicherheit von 95 gegen 5 die Diagnose des Carcinoms machen. Ich habe gewiss Erfahrung in Sputum-Untersuchungen und kann Ihnen sagen, dass ich eine Ausnahme davon nur einmal erlebt habe. Sonst aber ist die Diagnose immer bestätigt, und zwar leider bis auf einen Fall, nur auf dem Sectionstisch.

Dazu kommt zweitens jetzt das Röntgenverfahren hinzu. Wir können mit Hilfe des Röntgenverfahrens verhältnissmässig sehr frühzeitig die Diagnose einer Neubildung machen. Haben wir dann Fettkörnchenkugeln, Schatten auf dem Bilde, so können wir schon mit grösserer Sicherheit vorgehen.

Dann kommt aber weiter drittens hinzu die physikalische Untersuchung und bei all den Herden, die mehr peripher liegen, die Probepunction. Gerade die Probepunction ist diejenige Maassnahme, die ich sehr empfehlen möchte. In der Regel bekommt man nichts, und es heisst: punctio sicca, weil gemeiniglich versäumt wird, das Bischen, das in der Nadel ist, zunächst einmal sorgfältig auf den Objektträger zu bringen. Wenn man es sich aber zur Pflicht macht, jedes Mal, wenn man in die Geschwulst hineingegangen ist, aspirirt und scheinbar nichts bekommen hat, zunächst einmal sorgfältig auf dem Objektträger auszuspritzen, so genügt das Flöckchen, das man auf den Objekt-

träger bekommt, in der Regel vollkommen, um daraus die Diagnose zu machen. So ist es uns fast regelmässig jetzt geglückt mit Hilfe dieses kleinen Kunstgriffes die Diagnose zu machen. Denn man findet so die Fettkörnchenkugeln oft massenhaft, und nun gelingt es in der That, die Diagnose abzurunden und zu sichern. Ich habe 4 Mal, wie ich Ihnen sagte, bei solchen Fällen operirt, theils um zu sehen: Was kann man erreichen. Es handelte sich um absolut sichere Oberlappencarcinome, bei dreien ist nichts dabei herausgekommen. Bei einem vierten Falle ist folgendes erzielt worden. Es kam ein Mann mit ganz ausserordentlich massenhaftem Sputum und namentlich starken Lungenblutungen auf; mit 600—650 ccm in 24 Stunden. In dem Sputum wurden Fettkörnchenkugeln gefunden; ein grosser Herd, der etwa im Mittel- oder Unterlappen, mehr in der Achsellinie sass, war physikalisch mit Sicherheit festzustellen. Auch die Röntgen-Untersuchung bestätigte in vollem Umfange die Diagnose, dass eine grosse Verdichtung da war. Man hörte lautes, klingendes Plätscherrasseln. Es handelte sich hier um eine sehr üble Sache und, wie ich annahm, um eine zerfallende Geschwulst. Ich wagte zunächst garnicht, heranzugehen. Als aber am dritten Tage eine ganz colossale Blutung kam, dachte ich: Wir wollen wenigstens den Mann nicht an der Blutung sterben lassen, und es wurden zunächst seitlich zwei oder drei Rippen resecirt, in ziemlich grosser Ausdehnung, und nun kam man in eine Höhle, die ungefähr mannsfaustgross war. In derselben fand sich Blut und übelriechender Brei, der in solchen zerfallenen Höhlen vorkommt. Nachdem ausgetupft war, erschien die Wand ausserordentlich fest und derb und eigenthümlich pigmentirt. Mehr um Material für histologische Untersuchungen zu gewinnen, versuchte ich einiges mit der Cooper'schen Scheere abzutragen, und das ging ohne nennenswerthe Blutung. Es wurde dann immer weiter ausgeräumt, und schliesslich war eine Höhle von doppelt Mannsfaustgrösse freigelegt; sie wurde ordentlich tamponirt. Ich hatte den Mann für vollkommen verloren gehalten. Unser Prosector Herr Eugen Fränkel diagnosticirte nach dem Präparat maligne Neubildung (Carcinom) übelster Art und Prognose, und infolgedessen wagte ich natürlich garnichts zu hoffen. Der Mann wurde aber nach allen Kunstregeln behandelt. Er fieberte etwa 4—6 Wochen lang. Nun wurde der Fall auch der directen Röntgentherapie ausgesetzt, der Bestrahlung, und die Höhle verkleinerte sich mehr und mehr. Ich ging auf Reisen, und als ich nach 5 Wochen wiederkam, hatte der Mann etwa 20 Pfund an Gewicht zugenommen. Er war kaum wiederzuerkennen. Er ist jetzt seit $1^1/_2$ Jahr entlassen und befindet sich vollkommen wohl. Das ist ein Fall, der jedenfalls auch zur Ermunterung beitragen kann. Ob irgend eine Dauerheilung eintritt, wage ich garnicht zu sagen. Zunächst aber ist der Kranke jedenfalls aus der denkbar übelsten Lage gerettet worden und in arbeitsfähigem Zustande. Vor etwa vier oder sechs Monaten — ich weiss es nicht genau — haben wir den letzten brieflichen Bericht, worin er schreibt, dass er zwar immer noch etwas huste, sich im übrigen aber vollkommen wohl befinde.

Aber ich möchte ausdrücklich erklären, dass ich mich dagegen verwahre, hier schon von einer Dauerheilung zu sprechen, vielmehr sehe ich immer noch mit einer besonderen Vorsicht dem Schicksal des Mannes entgegen.

Das eine aber glaube ich, dass man in solchen Fällen doch eingreifen soll, und gerade aus diesem Grunde habe ich die Sache hier mitgetheilt.

Wenn ich nun eine kurze Bemerkung mir noch zu den Ausführungen des Herrn Vortragenden erlauben darf, so kann ich folgendes sagen: Ich zweifle nicht daran, dass man mit der Kammer oder mit dem Ueberdruckverfahren gewiss den Verlauf mancher Fälle günstig gestalten kann, denn der Pneumothorax ist doch eine rechte Unbequemlichkeit und birgt Gefahren in sich, die eigentlich nur der beurtheilen kann, der in solchen Situationen sich befunden hat. Wenn plötzlich mit einem kräftigen pfeifenden Geräusch ein Einriss der Pleura entsteht und starke Cyanose einsetzt u. s. w., so ist das immerhin ein Moment, der nicht gerade zu den angenehmsten gehört, und wenn man dieses Unheil ausschalten kann, so ist das, glaube ich, ausserordentlich günstig. Aber mit der Kammer kann man nicht umherziehen, und dem Ueberdruckverfahren haften auch gewisse mechanische Schäden an, und so wird es doch dabei sein Bewenden haben, dass weitaus die grösste Zahl immer ohne Kammer und ohne Ueberdruckverfahren operirt werden muss.

Das eine muss ich ferner ausdrücklich betonen: Die Gefahren des Pneumothorax sind durchaus nicht nur gegeben während der ersten Operation, sondern mehrere Fälle sind bei uns erst zustande gekommen beim Verbandwechsel. Wenn die Kranken dann plötzlich stark husten, haben wir auch den Riss erlebt, und das ist gewiss sehr fatal, und man kann doch nicht jeden Verbandwechsel in einer solchen Kammer machen. Wir haben z. B. den Durchbruch eines Herdes in den Interlobulärspalt erlebt und dann mit einem Male den Pneumothorax. Ja, wie soll man so etwas verhüten?

Also ich meine, man kann den Pneumothorax auch nicht immer verhüten, selbst wenn man die erste Operation in der Kammer gemacht hat. Das ist das eine. Zweitens möchte ich sagen, dass ich doch nach vielfachen Erfahrungen rathen möchte, zur möglichsten Ausschaltung des Pneumothorax zweizeitig vorzugehen, denn die Pleuren sind oft so zart, dass, wenn man näht, jeder feine Nadelstich zum Pneumothorax führen kann, und das kann man den einzelnen Fällen nicht immer ansehen. Vorsichtiger ist es jedenfalls, wenn man ein Rippenfenster angelegt hat und nun durch die spinngewebigen, dünnen, durchsichtigen Pleuren die Lunge hin- und hergleiten sieht, erst einmal ein paar Tage abzuwarten, wenn es nicht arg drängt, um möglichst erst dann die günstige Verbindung zwischen den Pleurablättern zu erzielen.

Dann hat Herr College Friedrich noch von den üblen Zufällen bei Bronchus-Durchschneidung gesprochen. Ich möchte auf eine Sache aufmerksam machen, die diesem oder jenem Herrn Collegen recht unangenehm einmal entgegentreten wird. Davon ist noch nicht die Rede gewesen. Wenn man die Pleura pulmonalis eröffnet, den Paquelin ansetzt und weiter vordringen will und alle übrigen Verhältnisse sonst günstig liegen, dann kann es vorkommen, dass mit einem Moment — ich habe derartige Zufälle, glaube ich, in sechs Fällen erlebt — die Athmung momentan aussetzt, die Kranken blass aussehen, der Puls aufhört; man hat den Eindruck, sie sind momentan getödtet, ich möchte sagen fast blitzartig! Das sind sehr unangenehme Zufälle. Wenn man die künstliche Athmung, Herz-

massage u. s. w. macht, so lassen sich solche Synkopezufälle manchmal noch beseitigen; aber es sind uns auch die Leute direct in einem solchen Zufall geblieben, für den ich bis jetzt auch von physiologischer Seite keine genügende Erklärung habe bekommen können. Das eine will ich nur erwähnen, dass wenn man den Thermocauter ansetzt und die Pleura pulmonalis oder die Lungenoberfläche — ob Pleura pulmonalis oder Lungenoberfläche, das ist ja schwer zu unterscheiden — trennen will, mit einem Male dieser schwere Shock beginnt, dem cerebrale Zustände aller Art, Convulsionen, Blepharospasmus u. s. w. sich anschliessen können, und ich möchte jedenfalls rathen, mit diesen fatalen Zuständen zu rechnen.

Ich gebe nun eine Anzahl Abbildungen von Lungensequestern in natürlicher Grösse herum, die wir aus operirten Höhlen gewonnen haben.

Herr Küttner (Marburg): M. H.! Da die modernen Verfahren zur Ausschaltung des Pneumothorax wohl das Hauptinteresse der heutigen Discussion in Anspruch nehmen, will ich nur meine diesbezüglichen Erfahrungen mittheilen, obwohl sie nicht gross sind; ich glaube je doch, dass auf einem so wenig geklärten Gebiet noch der einzelne Fall von Bedeutung ist. Ich habe, abgesehen von sehr zahlreichen Thieroperationen, im Brauer'schen Ueberdruckapparate dreimal am Menschen operirt und kann nur sagen, dass sich die Methode vorzüglich bewährt hat. Selbst bei einer zweistündigen höchst eingreifenden Operation blieb die Athmung von Anfang bis zu Ende unbeeinflusst, es konnte in aller Ruhe operirt werden. Die Zufälle, welche sich bei zwei Lungenoperationen ereigneten, hatten mit dem Ueberdruckverfahren als solchem nichts zu thun, sondern lagen in der Natur der Erkrankungen; hier erwies sich als Hauptgefahr die Aspiration, an welcher ich einen Patienten mit tuberculösem Pyopneumothorax verloren habe. Da die gewöhnliche Empyemoperation bei tuberculösen Exsudaten nach meiner Erfahrung oft schlechte Resultate giebt, war beabsichtigt, unter dem Schutz des Ueberdruckes das Empyem durch Schnitt zu entleeren, eventuell die Fistel zu vernähen und die Pleura abzukratzen, den Schnitt wieder luftdicht zu schliessen und in der Nachbehandlung zur Ausdehnung der Lunge wiederum den Ueberdruckapparat zu benutzen, um vielleicht durch die Thoracotomie eine ähnliche Heilwirkung auf die Pleuratuberculose zu erzielen, wie durch die Laparotomie auf die Peritonealtuberculose. Die Operation konnte nicht beendet werden, da ein Theil des Exsudates durch die Lungenfistel aspirirt wurde; der Patient starb kurz darauf. — Auch in dem zweiten Falle, der glücklich verlief, machte die Aspiration zeitweise bedrohliche Erscheinungen. Es handelte sich um diffuse Bronchiectasen, bei denen der künstliche Lungencollaps durch Stickstoffeinblasung nach Murphy-Brauer infolge ausgedehnter Verwachsungen nicht zu erreichen war und diese Adhäsionen daher unter Ueberdruck gelöst wurden. Vor einer tödtlichen Aspiration haben wir uns in diesem Falle dadurch geschützt, dass wir die Patientin längere Zeit vor der Operation in die zum Eingriffe nöthige Seitenlage brachten und sie ihre Cavernen durch Husten möglichst entleeren liessen. Der Verlauf nach der Operation war abgesehen von einem serösen Pleuraexsudate eine glatter. — Von besonderem Interesse ist der dritte Fall, weil ein dicht unterhalb des Lungenhilus sitzendes Oesophaguscarcinom voll-

kommen radical entfernt werden konnte. Leider habe ich den Patienten an der Pleurainfection verloren, immerhin hat der Fall gezeigt, dass bei Ueber- oder Unterdruck die Exstirpation eines Oesophaguscarcinoms im Gesunden selbst an ungünstiger Stelle möglich ist, denn bei der Section konnte weder makroskopisch noch mikroskopisch ein Rest von Krebsgewebe im Körper nachgewiesen werden. Ich zeige hier neben dem Röntgenbilde das gewonnene Präparat. (Demonstration.) Man sieht, welch kleiner Tumor, und doch welche Fülle von Schwierigkeiten! Die verknöcherten Rippen des 57jährigen Mannes erschwerten den Zugang, ausgedehnte pleuritische Adhäsionen mussten gelöst, beide mit dem Carcinom verwachsene Pleuren eröffnet werden; die Vagi waren nur mit Mühe isolirbar, die Lungenvene musste während der Operation mit stumpfen Haken nach oben gehalten werden, da sie das Operationsfeld deckte; nach der Exstirpation wichen die Oesophagusenden so weit auseinander, dass eine Vereinigung auch mit dem Magen ausgeschlossen war, das Gewebe der kranken Speiseröhre war so brüchig, dass nicht einmal der Verschluss der Enden sicher gelang. Daran ist der Patient auch zu Grunde gegangen. In Zukunft werde ich in ähnlichen Fällen auf die Vereinigung verzichten und die Oesophagusenden nach aussen leiten. Sollte dies nicht gelingen, so werde ich die sorgfältigst verschlossenen Enden abtamponiren (s. u.), eine Magenfistel und am Halse eine Oesophagusfistel anlegen und den Patienten in steile Schräglage bringen. Für den Fall der Heilung käme dann die Anlegung eines künstlichen Oesophagus nach den Methoden von Wullstein, Gluck oder Roux in Betracht.

Zur Technik der intrathoracalen Operationen überhaupt möchte ich bemerken, dass ich dem einfachen Intercostalschnitt die Incision mit Rippenresection vorziehe, der luftdichte Abschluss gelingt weit sicherer, wenn man mit der Pleura das hintere Rippenperiost in die fortlaufende Naht fasst. Ferner möchte ich betonen, dass für das Gelingen vieler intrathoracaler Operationen die ausgiebige Tamponade mindestens ebenso wichtig ist wie für die Eingriffe in der Bauchhöhle. Es lässt sich diese Tamponade, wie mir zahlreiche Thierexperimente gezeigt haben, in der That wirkungsvoll und einfach ausführen, ohne dass besondere Apparate dazu nöthig sind und ohne dass der Pneumothorax sich wiederherstellt. Entsprechend dem Sauerbruch'schen Vorschlage tauche ich die Gaze in Lugol'sche Lösung, umgebe damit alle nur irgend unsicheren Stellen und leite, bevor die Pleuraincision luftdicht geschlossen wird, die Gaze durch einen Schrägkanal weiter abwärts hinaus. Schon nach wenigen Tagen haben sich so feste Adhäsionen gebildet, dass die Tamponade durch Röhrendrainage zu ersetzen ist. Auf diese Weise konnte ich bei Hunden und Katzen — bei Menschen hatte ich noch nicht Gelegenheit, die Tamponade anzuwenden — die Pleura geradezu in eine obere und untere Hälfte theilen, grob lückenhaft geschlossene Oesophaguswunden zur glatten Heilung bringen und sogar beide Pleuren gleichzeitig ausgiebigst tamponiren, ohne dass die Thiere zu Grunde gingen.

Herr Körte (Berlin): M. H.! Ich werde mich möglichst kurz fassen und Ihnen den Gang meiner Erfahrungen mittheilen, welche Sie hier an dieser Tafel verzeichnet sehen.

	Sa.	Heilung	†	Ungewiss	
I. Pneumotomien:					
a) wegen Lungengangrän . .	20	13	7		
b) „ „ mit Empyem	4	3	1		
					24. $^2/_3$ geh.
c) „ Lungenabscess . .	2	2			
d) „ „ mit Empyem	3	3			
Summa	29	21	8		Mortal. 27,5%
II. Pneumotomien wegen bronchiectatischer Cavernen . . .	12	1	10	1*)	*) in Heilung.
III. Unvollendete Operationen bei bronchiectatischen Cavernen (Lunge eingenäht)	2		1	1*)	*) vorzeitig ausgeschieden
IV. Lungenabscess (spontan geheilt)	1	1			
V. Operationen wegen putriden Empyemes in Folge von					
a) Lungengangrän	7		7		
b) bronchiectatischer Cavernen	3		3		
VI. Lungencarcinome mit Zerfallshöhlen	3		3		
VII. Lungenaktinomykose . . .	1	1*)			*) gebessert.
VIII. Lungenechinococcus . . .	1	1*)			*) nach Punction geh.

Wir bekommen nach den Sammelstatistiken aus den bekannten Gründen kein ganz genaues Bild von dem, was die Lungenchirurgie an sich leisten kann. Dagegen giebt es ein sichereres Bild, wenn Einer, der auf diesem Gebiete viel zu sehen bekommt, alles mittheilt, was er dabei erreicht hat, und dies möchte ich hiermit thun.

Sie sehen, ich habe da im Ganzen 59 Fälle zusammengestellt. Dieselben sind mir grösstentheils von meinen inneren Collegen zur Behandlung übergeben. Ich kann nur sagen, dass die Herren in ausserordentlich dankenswerther Weise bereit waren, mir alle zur Operation irgend geeignete Fälle zu übersenden, und ich habe diese, sofern es möglich war, auch immer sehr gern operirt. Ich glaube auch nicht, dass im Allgemeinen unter den Chirurgen ein Widerstand gegen Lungenoperationen besteht. Freilich bekommen wir viele Fälle in einem solchen Zustande, dass wir nicht mehr sehr viel ausrichten können.

Die Zahl der Pneumotomien, also derjenigen Fälle, wo ich wegen Eiterung in die Lunge eingedrungen bin, beträgt 41. Bei zwei weiteren Kranken habe ich das Thoraxfenster angelegt und die Lunge angenäht. Einer derselben starb, ehe die Incision in die Lunge gemacht werden konnte, der andere trat aus der Behandlung.

Dann sind 10 Fälle von putridem Empyem in Folge von Gangrän oder Bronchiectasen, bei denen eben nur noch die Empyemoperation gemacht werden konnte, und die dann starben. Es waren äusserst elende Patienten, bei denen ist an der Lunge nicht operirt. Ein Fall von Lungenabscess heilte spontan; auf der inneren Abtheilung wurde das öfter beobachtet. Dann habe ich 3 Fälle von Lungencarcinom operirt, welche zu Zerfallsherden geführt hatten. Der Brandherd wurde aufgemacht, heilte aber nicht aus; erst auf dem Sectionstische zeigte sich, dass es Carcinome waren.

Von Lungenaktinomykose im engeren Sinne habe ich einen Fall operirt, derselbe ging gebessert aus dem Krankenhause, ist aber einige Zeit darnach gestorben. Ein Fall von Echinococcus der Lunge kam nach zweimaliger Punction zur Heilung.

Das wichtigste Gebiet der Lungenchirurgie sind die citrigen und brandigen Entzündungen. Die Abgrenzung zwischen Lungenabscess und zwischen Lungengangrän halte ich nicht für ganz scharf, es kommen da sehr viel Uebergänge vor.

Lungengangränfälle mit Sequesterabstossung habe ich 24, die mittelst Pneumotomie behandelt sind, und davon sind zwei Drittel geheilt und ein Drittel gestorben. Bei der schlechten Prognose, die die Lungengangrän giebt, ist das immerhin schon zufriedenstellend. Lungenabscesse habe ich 5, diese sind sämmtlich durch Pneumotomie geheilt. Das sind also zusammen 29 Lungengangränen und Lungenabscesse, von denen 72,5 pCt. geheilt wurden, während 27,5 pCt. gestorben sind. Die Zahlen stimmen ziemlich genau mit den Zahlen überein, welche Herr College Lenhartz Ihnen gegeben hat.

Sehr ungünstig sind die Bronchiectasen. Davon hatte ich 12, von denen ist einer sicher geheilt, einer ist in der Heilung, und einer starb, fast geheilt an Hirnabscess. Die Mehrzahl der Patienten ist zu Grunde gegangen.

Was nun die Diagnose anbelangt, so halte ich die genaue Erkennung von Sitz und Ausdehnung des Herdes in vielen Fällen für recht schwierig. Ich glaube, wir sollen diese Schwierigkeiten hier auch zugeben und betonen. Die physikalische Untersuchung lässt uns ja in gewissen Fällen vollkommen im Stich. Ich möchte dabei nicht nur meine, vielleicht anzuzweifelnden Fähigkeiten in der physikalischen Diagnostik berücksichtigt haben, sondern die meiner inneren Collegen, die sich mit der grössten Sorgfalt und der grössten Ausdauer der Sache gewidmet haben. Wenn nur eine fingerdicke Schicht athmender Lunge über dem Herde liegt, so werden die physikalischen Symptome ganz undeutlich. Es kommen daher Irrthümer in der Diagnose ausserordentlich leicht und häufig vor. In der ausführlichen Arbeit, die ich mittheilen werde, werde ich das Nähere angeben.

Die Röntgendurchstrahlung und die Röntgenphotographie kann sehr werthvolle Resultate geben, wenn sie mit den physikalischen und sonstigen Untersuchungsergebnissen zusammenstimmt. Aber ich möchte darauf aufmerksam machen, dass in der Umgebung der Brandherde oder der Abscesse indurative Entzündungsprocesse in der Regel auftreten und diese indurativen Processe können im Röntgenbilde Schatten geben, die

gelegentlich sehr irreleiten. Ich bin in einem Falle gerade neben den Herd gekommen, in die sehr dichten Schwarten hinein. So wurde intra vitam der Hauptherd nicht eröffnet, die Patientin ist zu Grunde gegangen, und erst durch die Section wurde der Sachverhalt festgestellt.

Recht unangenehm ist auch der Theil der Diagnose, ob ein Herd oder ob mehrere Herde vorhanden sind. Diese Feststellung ist aber für die Operation sehr wichtig, denn wenn wir eine grosse Brandhöhle haben auf einen Lappen beschränkt, so liegt der Fall für die Operation sehr günstig.

Aber sehr schlimm ist es, wenn mehrere Herde sind, womöglich in verschiedenen Lappen. Dann ist die Prognose nicht so günstig, leider können wir es in der Regel nicht herausbekommen.

Ferner gibt es auch Bronchiectasen, bei denen an einer Stelle der Eiterungsprocess sich in die Lunge hineingefressen hat und auch zur Sequestrirung, zur Abstossung von Fetzen geführt hat. Solche Fälle von bronchiectatischen Cavernen können wir nicht trennen von der Lungengangrän, sondern wir erkennen es erst nachher, wenn wir die Höhle aufgemacht haben. Diese Fälle setzen aber der Heilung unendlich grosse Schwierigkeiten entgegen, weil die ausgedehnten, starrwandigen Bronchialröhren dauernd putriden Eiter absondern.

Die Prognose ist am besten bei den Abscessen. Ich hatte auf der Abtheilung einen Fall, der spontan in Heilung überging, und meine inneren Herren Collegen haben mir mitgetheilt, dass das nicht ganz selten vorkäme. Ich möchte also glauben, dass man bei Lungenabscessen, namentlich nach Pneumonie, eine gewisse Zeit wohl abwarten kann, ehe man zu Eingriffen schreitet. Anders ist es bei der Lungengangrän. Da würde ich natürlich, sobald die Erscheinungen der Abstossung von Lungengewebe auftreten, rathen, mit der Operation nicht zu zögern wegen der erwähnten entzündlichen Processe, die sich in die Umgebung ausbreiten, und wegen der Möglichkeit der Metastasen in entfernten Organen (Hirn).

Wenig günstig sind die Operationsresultate bei den Bronchiectasien und es war mir interessant, von College Lenhartz zu hören, dass er ähnliche Erfahrungen gemacht hat.

Ueber die Ausdehnung der Bronchiectasie kann man nur schwer ein Urtheil gewinnen, die Indication zur Operation muss gestellt werden, wenn die Leute in Folge von Jauchung gesellschaftlich unmöglich werden, oder wenn sich schwere Folgeerscheinungen zeigen.

Wenn ich nun ganz kurz auf die Technik der Operationen eingehen darf, so habe ich die Narkose immer mit einem gewissen Misstrauen angesehen. Narkotisirt man oberflächlich, dann presst der Kranke im entscheidenden Moment, oder hustet, oder macht Abwehrbewegungen; das kann sehr lästig werden. Narkotisirt man tief, so, glaube ich, liegt die Gefahr nahe, dass nun in die gesunde Lunge von der Brandjauche etwas einfliesst und in Folge der verringerten Reflexthätigkeit nicht gleich ausgehustet wird, so dass dann die andere Lunge erkrankt. Ich habe Fälle gesehen, die ich so deute. Dann kommen Collapsanfälle vor, die ich zuerst auf die Narkose geschoben habe. Ich bin dann zur Localanästhesie übergegangen. Die Leute be-

kommen eine Morphiuminjection mit etwas Skopolamin und dann wird Infiltrationsanästhesie des Operationsgebietes mit Eucain ausgeführt. Man kann bei vernünftigen Leuten damit auskommen, aber auch dabei habe ich schwere Collapsanfälle erlebt. Diese sind also auf die Narkose allein nicht zu schieben.

Was die Freilegung des Operationsgebietes betrifft, so meine ich: möglichst grosse Lappen oder Thürflügelschnitte über dem Krankheitsherde, Resection mehrerer Rippen in weiter Ausdehnung. Je weiter man sich die Sache freilegt, desto bester ist es.

Herr Lenhartz hat empfohlen, zweizeitig zu operiren. Ich würde vorschlagen, in der Regel einzeitig zu verfahren. Es giebt allerdings Fälle, wo man gezwungen ist, zweizeitig vorzugehen, weil die Leute zu elend sind oder collabiren, so dass man die Operation abbrechen und später vollenden muss, doch sind das bei meinem Material Ausnahmen.

Zur Sicherung gegen Pneumothorax habe ich beim Fehlen von Verwachsungen die Steppnaht angewandt mit Juniperus- oder Jod-Catgut. In dem durch die Steppnaht abgegrenzten Bezirke wird dann alsbald incidirt. Es kann nun vorkommen, dass die sehr dünne und zarte Pleura beim Nähen einreisst; das ist mir auch passirt. Ich habe auch einen grösseren Pneumothorax dabei gehabt. Ich habe mir geholfen mit dem bewährten Müller'schen Verfahren, die Lunge mit Hakenzange vorzuziehen, und es ist dabei nichts passirt.

Die Trennung des Lungengewebes machen wir meist mit dem Glühmesser. Ich glaube, das ist nicht wesentlich, die Blutung aus einigermassen grösseren Gefässen stillt das Glühmesser nicht. Dazu braucht man Unterbindung oder Umstechung. In der Tiefe empfiehlt sich das Vorgehen mit stumpfen Instrumenten.

In der Brandhöhle selbst verlaufen zuweilen fast frei und ungeschützt Arterien von beträchtlichem Kaliber. In solchen Fällen habe ich zweimal von der Wunde aus die freipulsirenden Gefässe mit der Arteriennadel umgangen, doppelt unterbunden und dann durchtrennt. Thut man das nicht, so droht Verblutungsgefahr, wenn die macerirten Gefässe platzen. Einen Patienten habe ich an Blutung noch in der dritten Woche p. op. verloren, und es ist mir nicht gelungen, die blutende Stelle aufzufinden.

Wenn man einen Abscess oder eine Lungengangrän operirt, muss man mit der Möglichkeit rechnen, dass man die Höhle nicht findet. Wenigstens mir ist es so gegangen. Da habe ich ein Mittel zweckmässig gefunden, nämlich zunächst in der Richtung, wo man nun den Abscess vermuthet, einen Kanal stumpf anzulegen, erst mit dem Thermocauter, dann mit der Kornzange nachgehend und nun den Kanal mit Jodoformgaze auszustopfen. Dann sieht man oft, dass sich der Abscess spontan in diesen Gang hinein eröffnet. Ich habe das auch angewandt, um von der einen Höhle aus Nachbarhöhlen zu eröffnen, auf die man ja immer rechnen muss.

Die Probepunction der freigelegten Lunge ist nicht immer zu umgehen bei dem Suchen nach Abscessen, aber sie ist nicht ganz ohne Gefahr (Blutung).

Zur Nachbehandlung habe ich neben Drainröhren Jodoformgaze, die in Perubalsam getaucht war, eingeführt und glaube, dass das die Ausheilung begünstigt. In günstigen Fällen können Lungenabscesse und Lungengangränhöhlen so ausheilen, dass das Gewebe zusammenrückt und wenn man die Leute etwa nach einiger Zeit zur Section bekommt, hat man Mühe, zu sehen, wo die Höhle gesessen hat.

Im Oberlappen, wo das Lungengewebe wegen der starren Clavicula nicht so gut zusammenrücken kann, habe ich zweimal gesehen, dass die grosse Höhle sich von den Resten des Alveolarepithels aus glatt epithelialisirte, so dass eine glattwandige, nicht mehr Eiter, sondern nur etwas blassen Schleim absondernde Höhle blieb. Bei einem dieser Fälle (er war primär von v. Mikulicz operirt) bildete sich nun durch Zusammenwachsen des Epithels der Lungenhöhle mit der Haut eine Lippenfistel. Die Zerstörung des Epithelbelages in der Fistel mittelst des Thermocauters genügte zur Heilung.

Sonstige zurückbleibende Fisteln, wie Herr Garrè sie erwähnte, habe ich nicht gesehen.

Verschiedentlich mussten mehrere Höhlen, auch in verschiedenen Lungenlappen nach einander geöffnet werden.

Zweimal habe ich es erlebt, dass nach erfolgter völliger Ausheilung und monatelangem Wohlbefinden von Neuem Erscheinungen von putrider Eiterung in der Lunge auftraten, welche neue Eingriffe erforderten.

Grosse Schwierigkeiten bereitet die Ausheilung ausgedehnter bronchiectatischer Höhlen, besonders wenn der Process nicht auf einen Lungenlappen beschränkt ist, sondern sich auf mehrere oder auf die ganze Lunge ausdehnt. Am meisten Erfolg versprechen da noch ausgedehnte Rippenresectionen, welche das Einsinken der Lunge ermöglichen. Dreimal habe ich derartige Eingriffe gemacht, von diesen Patienten wurde einer völlig geheilt und trotz des grossen Rippendefectes wieder arbeitsfähig, eine zweite Patientin starb bei fast vollendeter Heilung der Lunge an Hirnabscess, der dritte Patient, ein Knabe, liegt zur Zeit noch im Krankenhause, ich hoffe, dass er zur Heilung gelangen wird.

Auf einen Punkt, den schon Herr Lenhartz erwähnte, möchte ich noch eingehen, weil er von grosser Wichtigkeit ist: das sind die beim operativen Arbeiten in der Lunge zuweilen auftretenden schweren Collapsanfälle. Ich habe solche mehrfach erlebt, und zwar, wie ich ausdrücklich hervorhebe, ohne dass irgendwie erhebliche Blutungen oder Pneumothorax aufgetreten wäre. Sie kamen zuweilen im Beginne des Eindringens in die Lunge vor, ich habe sie auch gesehen, als wir mit der ganzen Operation fertig waren. So operirte ich im vergangenen Sommer vor einer sehr grossen Corona einen Lungengangränfall, fand die Höhle zu meiner grossen Freude, es ging alles völlig glatt, und als der Mann ein klein wenig angehoben wurde, nur so viel, dass man eine Binde herumlegen konnte, ging der Unterkiefer herunter. Athmung und Puls blieben weg. Wir haben gethan, was wir konnten, aber der Mann war und blieb todt. Die Section hat weiter nichts ergeben. Ich habe drei Todesfälle an solchen Collapsen erlebt und kenne irgend ein Mittel dagegen leider nicht. Sie sind mir passirt bei Narkotisirten und bei Nichtnarkotisirten, und es waren

keineswegs sehr elende Leute, die etwa schon kurz ante exitum standen, sondern, was das besonders Betrübende war, es waren zum Theil junge, relativ kräftige Männer. Ich kann es nur für einen Reflexvorgang halten, der von dem Vagusaste der Lunge aus plötzlich einen derartigen Athmungsstillstand hervorbringt.

Das Hauptinteresse, welches ich bei der heutigen Discussion hatte, nämlich das, zu erfahren, ob wir denn nun mit dem Ueber- oder Unterdruckverfahren in der Behandlung der Lungengangrän weitergekommen sind, ist zu meinem lebhaften Bedauern bei mir nicht gestillt. Denn das haben wir doch eigentlich nicht gehört. Die Erfahrungen, die Herr College Lenhartz mittheilte, sind, soviel ich ihn verstanden habe, ebenso wie die meinigen alle mit der einfachen, nach alter Väter Weise geübten Methode gewonnen. Ich kann mir auch nicht recht denken, dass man mit Ueberdruck da arbeiten kann, weil man doch während der Operation jeden Augenblick wieder den Mund freimachen muss, damit die Leute die Jauche aushusten können. Denn wenn man das nicht thut, so lässt man sie in die andere Lunge hineinlaufen. Es wäre mir also von sehr grossem Interesse, zu erfahren, ob thatsächlich die Operation unter Druckdifferenz für diese Eingriffe sich als nützlich erwiesen hat.

Herr Tietze (Breslau): M. H.! Es würde ein falsches Bild von dem Stande der Lungenchirurgie geben, wenn nicht heute, wo über so viel glänzende Erfolge berichtet wurde und wohl noch berichtet werden wird, auch ganz stark auf unsere Misserfolge hingewiesen würde und auf die natürlichen Grenzen, auf welche wir überall bei unserem operativen Vorgehen stossen. Gerade die Bedeutung dieser letzteren Verhältnisse giebt uns ja den Fingerzeig, nach welcher Richtung hin sich unsere weiteren Studien zu bewegen haben. Nun liegen meiner Ansicht nach diese Grenzen nicht so sehr in der chirurgischen Technik, denn, m. H., wenn wir auch selbstverständlich zugeben müssen, dass wir in dem Sauerbruch'schen Verfahren einen grossen Schritt nach vorwärts erblicken müssen, so waren wir, wie uns bereits Garrè vor Jahren gezeigt hat, doch auch ohne diese Methode gegenüber den Gefahren des Pneumothorax und der septischen Infection der Pleura durchaus nicht machtlos. Die Beschränkung unseres Handelns liegt vielmehr in der Schwierigkeit der Diagnose und in der Art des anatomischen Processes, den wir zu bekämpfen haben. Ich möchte mir erlauben, einige Präparate zu demonstriren, die das beweisen sollen.

Hier im ersten Falle handelte es sich um eine mächtige Gangränhöhle, welche den ganzen Oberlappen der linken Lunge einnahm. Von einem inneren Collegen, einem hervorragenden Vertreter seines Faches, war trotz wochenlanger Beobachtung und genauer Untersuchung die Höhle in den Unterlappen verlegt worden. Hier fand sich aber nur derbe Infiltration, bronchopneumonische Herde und eitriger Schleim in den Bronchien. Die Lunge war hier nicht adhärent, während sie im Bereich des Oberlappens vollkommen verwachsen war. Die Patientin, die sehr elend war, ging am Tage nach der Operation, die zweizeitig gemacht werden sollte, noch ehe zur Eröffnung der Höhle geschritten werden konnte, zu Grunde. Bei der Section fand sich das erwähnte

Resultat. In die Höhle ragten mächtige Gewebsstümpfe, die starke Gefässe enthielten, hinein. Der Fall beweist auch, wie recht diejenigen haben, welche für die Behandlung einer grossen Lungenhöhle auch eine ausgiebige Rippenresection verlangen. Ohne eine solche wäre eine Heilung auch hier ganz unmöglich gewesen.

Der zweite Fall wurde mir mit der Diagnose eines metapneumonischen chronischen Lungenabscesses übergeben, ebenfalls von einem erfahrenen Internen. Es handelte sich um ausgedehnte multiple Bronchiectasen. Ein grösserer Hohlraum wurde bei der Operation eröffnet, der Auswurf wurde geringer, aber es blieb eine Fistel zurück. Nach etwa Jahresfrist wurde wieder operirt, weil der Auswurf wieder zunahm und immer noch auf einen Abscess gefahndet wurde. Die Patientin collabirte bei der Operation nnd ging bald nachher zu Grunde. Leider konnte eine ordnungsgemässe Section nicht gemacht werden und ich konnte nur das Lungenpräparat erhalten, das nun eben keinen Abscess, sondern nur zahlreiche Bronchiectasen aufwies. Klinisch bot die Patientin bei ihrem Collaps die Erscheinungen der Luftembolie dar, und es ist merkwürdig, dass man von dieser Todesursache so wenig hört, obgleich man doch meinen sollte, dass diese Gefahr sehr nahe liegt, denn man braucht nur an die stark erweiterten Blutgefässe in den geschrumpften Lungenbezirken und daran zu denken, dass sie sich schwer zurückziehen können, um diese Gefahr für sehr naheliegend zu erachten. Man hat nun vorgeschlagen, eine bronchiectatische Lunge durch Thoraxresection zur Schrumpfung und Heilung zu bringen. Wenn man das folgende Präparat sieht, in dem eine Lunge, allerdings durch einen Erguss — es handelte sich um Metastasen bei einem Ovarialcarcinom — bis zu Faustgrösse znsammengefallen ist, so konnte man auf einen vollen Erfolg hoffen. Im Gegensatz dazu zeige ich aber hier eine bronchiectatische Lunge, die ich, wie das vorige Präparat, Herrn Geheimrath Ponfick verdanke, wo ohne Operation eine mächtige Schrumpfung von selbst eingetreten war — und doch sehen Sie, dass von einer Heilung gar keine Rede ist.

Ferner hier dies Präparat stammt von einem chronischen, metapneumonischen Abscess. Er war als solcher diagnosticirt worden, lag aber so tief, nahe dem Hilus und war von so dickem Lungengewebe umgeben, dass er bei der Operation nicht getroffen wurde. Auch hier musste abgebrochen werden, weil der Patient sehr schwach war und zu collabiren drohte. Er starb am nächsten Tage. Auf keinen Fall wird es leicht sein, so weit in die Tiefe, mitten zwischen riesigen Gefässen hindurch, hineinzudringen.

Endlich zum Schluss zeige ich hier ein Präparat, das nur indirect mit der Lungenchirurgie zusammenhängt, das aber so selten ist, dass es gezeigt zu werden verdient. Es handelt sich um ein mächtiges Peritheliom der Pleura, das von der linken Seite ausgegangen ist, aber auch die rechte Seite befallen hat. Die mächtige Pleuraschwarte, die Sie hier sehen, ist eben der Tumor. Es bestand ein mächtiger Pleuraerguss und Metastasen in den Lungen. Der Fall, der aus der Clientel von Dr. Brieger (Cosel) stammt, wird von Dr. Ossig (Dresden) publicirt werden. Die Herren nehmen einen traumatischen Ursprung an.

Herr Brauer (Marburg): M. H.! Ich glaube wohl, dass man über Ope-

rationen an der Lunge künftighin nicht wird sprechen können, ohne nicht auch sehr eingehend des künstlichen Pneumothorax und seiner therapeutischen Bedeutung zu gedenken.

Aeussere Gründe haben mich verhindert, dieses Thema heute in Ihrem Kreise ausführlich zu besprechen. Ich muss mich daher auf eine kurze Discussionsbemerkung beschränken.

Meine bis zum 15. October 1906 gesammelten Erfahrungen sind in einer wenig beachteten Arbeit niedergelegt, welche im Herbst 1906 als Universitätsprogramm von Marburg erschien. Dort findet man die Fälle im Detail publicirt. — Heute möchte ich auf Folgendes hinweisen. Bei der Beurtheilung der Fragen des künstlichen Pneumothorax bitte ich sehr streng zu unterscheiden zwischen den Schwierigkeiten und Unannehmlichkeiten des technischen Vorgehens und den therapeutischen Folgen resp. den Nebenwirkungen des Pneumothorax. Der Pneumothorax an sich bedingt, wenn er nicht complicirt ist oder wenn er nicht unter zu hohem Druck steht, für den Patienten meist nur vorübergehende und geringfügige Beschwerden. Anders ist es, wenn Verwachsungsstränge von der Brustwand nach der Lunge oder dem Herzen hinziehen, und wenn diese Stränge nun übermässig angespannt werden, oder wenn im Pneumothoraxraum ein zu starker Druck (über 0,5—1,0 cm Hg) erzeugt wird. Dann treten, je mehr man den Druck steigert, Dyspnoe und Herzklopfen auf. Hierüber habe ich mich in genannter Schrift ausführlich geäussert. Ueber die Technik, die die Beachtung vieler Einzelheiten erfordert, wie z. B. Druckbestimmungen u. s. w., werde ich nächster Zeit in den „Beiträgen zur Klinik der Tuberculose“ berichten.

Hervorheben möchte ich eine Erfahrung, die mir von praktischer Bedeutung zu sein scheint. Bei einem Franzosen habe ich gemeinsam mit Herrn Küttner versucht, einen Pneumothorax anzulegen. Es gelang aber wegen der ausgedehnten Verwachsungen nicht, einen freien Pneumothorax zu erzeugen, wohl aber wurde in die Schwarte etwa ein Liter Stickstoff gepresst. Hierbei zeigte sich im weiteren Verlauf Folgendes: Der Patient, dessen Herz stark nach rechts verlagert war, hatte in Folge der Adhäsionen über dem Herzen systolische Einziehungen, so dass wir schon daran dachten, eine rechtsseitige Cardiolysis auszuführen. Dieser Eingriff wurde durch die Lufteinblasung überflüssig, denn die eingepresste Luft hatte die Schwarte wie eine Omelette soufflée aufgelockert und damit dem Herzen wieder eine weit grössere Bewegungsfreiheit gegeben; die herzsystolischen Einziehungen blieben dauernd fort. Das einfache Auflockern der Schwarte durch die eingepresste Luft hatte die Cardiolysis überflüssig gemacht. Die Beobachtung ergab ferner eine zunehmende Wiederausdehnung der bis dahin bereits ziemlich stark eingezogenen Brustwand. Auch die schrumpfende Lunge war der Brustwand nicht mehr durch eine Schwarte so fest angeheftet; sie konnte sich verkleinern und die Lage der Thoraxorgane beeinflussen, ohne die Brustwand selbst zur Einziehung zu bringen.

Ein derartiges Auflockern einer Schwarte durch Einpressen von Stickstoff habe ich noch ein zweites Mal erlebt. Auch hier liess sich bislang ein günstiger Erfolg beobachten. Auch hier war es nicht möglich, einen freien Pneumo-

thorax anzulegen, die Lunge blieb aber doch wenigstens zeitweise comprimirt. Die Adhäsionen sind gelockert und die Lunge ist insofern unter bessere Verhältnisse gekommen, als sie jetzt an ihrem Bestreben, zu schrumpfen, nicht mehr in dem Grade wie früher durch die relativ starre Brustwand behindert ist.

In einem dritten Falle, in welchem ich auf Grund der vorstehenden Erfahrungen bemüht war, eine Pleuraschwarte durch Erzeugung eines interstitiellen Emphysems zur Auflockerung zu bringen, wollte es nicht gelingen, eine genügende Menge Luft in das Schwartengewebe herein zu pressen. Meines Erachtens sollten diese Erfahrungen aber doch weiterhin verwerthet werden. Die Auflockerung einer Schwarte durch Einpressen von Luft in dieselbe dürfte ein technisch neues und eigenartiges Vorgehen sein.

Unter den therapeutischen Resultaten, die durch Anlegung eines Pneumothorax erzielt wurden, seien besonders die nachstehenden hervorgehoben: Der Pneumothorax wirkte auffallend günstig bei einigen Fällen schwerer Phthisis, die unter anhaltendem hectischen Fieber verliefen. Bei diesen Kranken war der Process im Wesentlichen einseitig; die kranke Seite aber bot jeweils ausgedehnteste schwerste Veränderungen. Alle diese Patienten waren zuvor vergeblich längere Wochen und Monate in Heilstätten oder im Krankenhause behandelt worden.

Nur in einem dieser Fälle war der unausbleiblich erscheinende Tod nicht hintenan zu halten. In den übrigen Fällen trat verschieden rasch Entfieberung ein. Die auf diese Art unter bedeutend günstigere Verhältnisse versetzten Kranken erholten sich sehr. Inwieweit hier von Dauerresultaten gesprochen werden darf, wird erst nach längeren Jahren zu sagen sein. Immerhin aber ist schon dieses Resultat als ein überraschend günstiges anzusehen.

Herr Brat (Charlottenburg): M. H.! Im Anschluss an die physiologischen Ausführungen über das Ueberdruck- und Unterdruckverfahren möchte ich mir einige ganz kurze Bemerkungen erlauben:

Zunächst glaube ich annehmen zu können, dass Herr Friedrich nicht für alle Individuen an der Zahl von 3—5 mm für den Druck festhält, sondern es mag in manchen Fällen auch nöthig sein, um unter den günstigsten Verhältnissen bei eröffnetem Thorax zu operiren, 6 mm anzuwenden. Aus Versuchen, die ich in der Zeitschrift für experimentelle Pathologie und Therapie veröffentlicht habe, sah ich, dass das Optimum zur Ausschaltung der Pneumothoraxfolgen sich in ziemlich erheblichen Grenzen bewegt. Ich kam zu dem Schluss: Eine bestimmte Angabe der Druckhöhe, welche der sogenannten physiologischen Druckdifferenz entspricht, ein Schema lässt sich für die Praxis für gesunde Individuen nicht aufstellen, geschweige denn für kranke Individuen.

Was nun den Vortrag von Herrn Seidel betrifft, so freue ich mich, von ihm bestätigt zu hören, dass beide Verfahren physiologische Aenderungen ergeben. Ich behaupte sogar, dass es unter Umständen, ohne dass es zur Ruptur einer Lunge kommt, zu ernsten Störungen der Respiration und der Circulation kommen kann. Aber, m. H., wenn beide Verfahren physiologische Aenderungen setzen, dann ist der Grund nicht einzusehen, weshalb man nicht zu einem in

der experimentellen Medicin schon seit Jahrzehnten angewandten Verfahren zurückgreift, zu der künstlichen Athmung. Die Vertreter der beiden anderen Richtungen sagen: die künstliche Athmung setzt grössere Veränderungen voraus. Ich habe das in meinen Arbeiten eingehend widerlegt. Die Apparate von Sauerbruch und Brauer sind ja nur entstanden, weil damals keine Apparate für die künstliche Athmung vorhanden waren. Wenn man aber einen solchen hat, so hat man doch nicht nöthig, zu einem Hitzkasten zu greifen, wie Herr Friedrich sich sehr schön ausdrückte.

Ich möchte mir zum Schluss noch eine Bemerkung erlauben: nämlich, dass die schweren Zufälle, wie sie Herr Lenhartz und Herr Körte hier schilderten, vielleicht eine gewisse Analogie darstellen mit experimentellen Resultaten, die auf eine besondere reflectorische Beziehung zwischen centripetalen sensiblen Lungenfasern und einer Herzbeeinflussung hinweisen.

Herr Sauerbruch (Greifswald): M. H.! Nur ein paar Worte zu dem Unterschied zwischen Ueber- oder Unterdruck. Bei der vorgeschrittenen Zeit kann ich auf physiologische Details nicht eingehen. Ich möchte nur das bemerken, dass die Ausführungen des Herrn Seidel, so interessant sie sind, doch für den brennendsten Punkt der ganzen Frage nicht ausschlaggebend sind, denn die Schädlichkeiten treffen nicht das linke Herz — er hat im Wesentlichen die Leistungsfähigkeit des linken Herzens mit seinen Blutdruckmessungen geprüft —, sondern das rechte Herz. Der Ueberdruck ist trotz anderer Ansichten des Herrn Brauer zweifellos physiologisch anders als der Unterdruck. Wenn die Lungen zwei Schweinsblasen wären, dann wäre es natürlich gleichgültig, ob ich die Blase von innen aufbläbe oder durch Absaugung der umgebenden Luft dehne. Aber das sind die Lungen nicht, sondern im Innern der Lunge haben wir die Gefässe, und diese Gefässe werden durch den Ueberdruck im Anfang ganz anders belastet, als wenn ich die Lungen durch Verdünnung der umgebenden Luft dehne. Das bedeutet eine Compression der Gefässe, und die Compression bedeutet eine Mehrarbeit für das rechte Herz.

Ich kann auf diese Einzelheiten jetzt nicht näher eingehen, möchte aber noch etwas Practisches betonen. Von vornherein haben wir immer auf dem Standpunkt gestanden, dass die Bedienung des Patienten in dem Ueberdruckkasten grosse Schwierigkeiten hat. Ich darf aus eigener Erfahrung wohl daran erinnern: Als wir damals unsere Pneumothorax-Experimente in der Breslauer Klinik machten, haben wir ausschliesslich mit einem Glaskasten experimentirt, durch den die beiden Hände in eine Gummimanschette übergeführt wurden, wie es jetzt bei dem Ueberdruckapparat von Brauer-Dräger geschieht. Das hat colossale technische Schwierigkeiten, und ich möchte glauben, dass in den Fällen, die eben Herr Körte berührte, wo es sich um Brechen und um Herauswürgen von Sputummengen handelt, sehr wohl der Umstand eintreten kann, dass diese Schwierigkeiten sich für die Durchführung der Narkose rächen.

Herr Seidel (Dresden): M. H.! Zunächst möchte ich mir einige ganz kurze Worte zu dem Vortrage des Herrn Friedrich in Bezug auf die Bronchusstumpfversorgung gestatten. Ich habe in meinen Thierversuchen

den Bronchusstumpf in der Weise behandelt, dass ich ebenfalls zwei Ligaturen um denselbon legte, ihn dann aber mit einigen feiden Seidennähten an dem stehengebliebenen Lungenlappen so befestigte, dass sein Lumen von demselben vollkommen bedeckt war. Die Naht hat immer gehalten und die Präparate, die ich nach längerer Zeit gewonnen habe, zeigten, dass auf diese Weise der Bronchusstumpf tadellos verschlossen werden kann.

Zu dem Vortrage des Herrn Nordmann möchte ich erwähnen, dass ich die Mängel, die er meinem Lungenaspirator zugeschrieben hat, zum Theil längst selbst erkannt und auch längst selbst abgestellt habe. Ich habe den Apparat erst gestern in Dresden bei einem Empyem angelegt und kann Ihnen denselben in seiner veränderten Form daher nicht demonstriren. Ich zeige Ihnen aber hier einen nicht vollständig montirten Apparat, wie ihn die Firma Windler vorräthig hat. Die Befestigung geschieht jetzt einfach durch Anpressen der kleinen Kammer gegen den Thorax mit Gummigurten. Nur bei ganz ungünstigen Thoraxverhältnissen klebe ich ihn mit Zinkoxydpflaster an, das, wenn noch dazu der gewöhnliche Verband angewickelt wird, einen ganz vorzüglichen Abschluss giebt. Die Unbequemlichkeiten der ursprünglichen Befestigung sind dadurch ausgeglichen. Dass der verschraubbare Deckel ein Nachtheil sein soll, muss ich allerdings bestreiten. Ich halte ihn gerade für einen wesentlichen Vortheil meines Apparates, zumal er absolut leicht zu öffnen und zu schliessen ist. Eine vortheilhafte Einrichtung ist er insofern, als man bei den nothwendig werdenden Verbandwechseln den Apparat nicht zu entfernen braucht. Man klappt einfach den Deckel auf, sieht die Pleurahöhle und die Lungen vollkommen zugängig vor sich liegen und kann alle nothwendig werdenden Manipulationen aseptisch ohne Schwierigkeiten vornehmen. Hat man seine Maassnahmen getroffen, so wird der Deckel geschlossen und der gewünschte Minusdruck durch die an die Wasserleitung angeschlossene Wasserstrahlpumpe wiederhergestellt. Diese Wasserstrahlpumpe lässt sich übrigens an jeden einfachen Wasserhahn anbringen. Um die Druckerniedrigung im Apparat nie über ein bestimmtes Maass hinausgehen zu lassen, schalte ich ein kleines Müller'sches Quecksilberventil ein, das ich auf jede gewünschte Druckhöhe einstellen kann. Durch diese Vorrichtungen ist der Apparat so handlich und in seiner Anordnung so einfach geworden, dass ich nur an dem Sicherheitsventil die Druckhöhe einstelle, Anlegung und Ueberwachung meinen Schwestern überlasse. Ich werde in nächster Zeit weitere Mittheilungen machen.

In Bezug auf die Erwiderung von Herrn Sauerbruch kann ich mich ziemlich kurz fassen. Wird sind, m. H., übereingekommen, nicht auf physiologische Dinge genauer einzugehen, weil dies Ihre Zeit zu sehr in Anspruch nehmen würde. Ich kann mich daher darauf beschränken zu erklären, dass ich sehr wohl Venendruckbestimmungen in der Vena femoralis vorgenommen, dieselben bei der Kürze der Zeit aber hier nicht erwähnt habe. Druckmessungen im rechten Herzen stehen noch aus. Der Ansicht dagegen, als ob ich die Verhältnisse beim Ueberdruckverfahren einseitig beurtheile, muss ich entgegentreten. Ich gehe im Gegentheil viel weiter als Sauerbruch und seine Anhänger. Zunächst betrachte ich die Lungen durchaus nicht als Schweinsblase!

Ich hebe immer hervor: Die Veränderungen, welche durch das Ueberdruckfahren hervorgebracht werden, werden nicht durch einseitige Compression der Lungenalveolen hervorgerufen. Es wirkt dabei eine ganze Anzahl anderer Momente mit, z. B. der veränderte Thoraxinnendruck, welcher sich auch für die grossen Thoraxgefässe, Aorta sowohl wie die grossen Venenstämme, geltend machen muss; ferner der im Verhältniss zum Alveolardruck veränderte Körperoberflächendruck u. s. w. Als einen Ausdruck der Mehrbelastung des Herzens kann ich aber die ganz geringe Druckerhöhung, welche sich in den Venen, jedenfalls auch im rechten Herzen geltend macht, nicht ansehen. Ich halte diese, wie gesagt geringe Druckerhöhung vielmehr für den nothwendigen Ausdruck der veränderten Thoraxverhältnisse, ohne dass damit eine Mehrarbeit verbunden ist. Freilich darf man nicht zu hohe Druckwerthe anwenden. Die Schädlichkeit derselben auch beim Unterdruckverfahren haben wir aber von Herrn Friedrich ebenfalls hervorheben hören. Für die Meinung, dass es nicht eine Mehrarbeit des Herzens bedeutet, wenn beim Ueberdruckverfahren eine geringe Erhöhung des Venen- oder Herzkammerdruckes eintritt, sprechen auch einige ältere Arbeiten erfahrener Physiologen, nämlich die Arbeiten von Talma und Zuntz über die künstliche Athmung. Sie haben für die letztere ähnliche Erwägungen angestellt, wie ich in meiner ausführlichen Arbeit über das Ueberdruckverfahren ausführen werde. Ich kann auf diese im Druck befindliche Arbeit verweisen und brauche daher Ihre Zeit nicht länger in Anspruch zu nehmen.

Herr Schlange (Hannover): M. H.! Ein Punkt von grosser Bedeutung ist heute nur ganz flüchtig gestreift worden; ich meine die Frage, wie wir uns bei einer plötzlichen heftigen Blutung aus einer tuberculösen Caverne des oberen Lungenlappens zu verhalten haben. In der Regel haben wir uns die anatomischen Verhältnisse in solchem Fall so vorzustellen, dass der betreffende Lungenlappen oder doch wenigstens seine Spitze mit der Thoraxwand verwachsen ist. Gerade diese Verwachsungen begünstigen ja die Cavernenbildung, weil die Lungensubstanz nach der centralen Zerstörung nicht zusammenfallen kann. In der Wand der Caverne verläuft die seitlich arrodirte Arterie. Die erste starke Blutung kommt oft zum spontanen Stillstand. Wir wissen aber, dass der ersten Blutung in den nächsten Tagen oft eine zweite folgt, der der Patient dann zu erliegen pflegt. Sollen wir diesen traurigen Fällen gegenüber die Hände ruhig in den Schooss legen? Grössere Operationen vertragen die geschwächten Patienten gewiss nicht; man kann ihnen nur das Nothwendigste zumuthen.

Ich möchte eine Operationsmethode für geeignete Fälle zur Nachprüfung empfehlen, die ich gelegentlich angewandt habe. Man resecirt — mit oder ohne Narkose — 6—8 cm von der dritten Rippe vorn, dringt bis auf die Verwachsungen vor, löst diese nach oben zu so, dass die Lungenspitze möglichst mobil wird, drückt diese dann nach abwärts und stopft den so oben entstehenden Hohlraum kräftig mit Jodoformgaze aus. Dadurch fällt die Caverne zusammen, die Gefahr einer erneuten Blutung wird wesentlich verringert und für die Ausheilung des tuberculösen Processes werden günstigere Bedingungen geschaffen. Wenn ich nach solchem Eingriff gesehen habe, dass die gefähr-

liche Blutung nicht wieder eintrat, so glaube ich, dass dies nur dem geschilderten Verfahren zuzuschreiben war.

Herr Perthes (Leipzig): M. H.! In der Frage der Operation des Lungenabscesses, vor Allem in der Frage, ob man einzeitig oder zweizeitig operiren soll, ist, glaube ich, ein Gesichtspunkt noch nicht zur Sprache gekommen, der doch wesentliche Berücksichtigung verdient. Es macht, glaube ich, einen wesentlichen Unterschied, ob man bei vollem Abscess oder ob man bei leerem Abscess operirt. Beides hat Vortheile und Nachtheile. Wenn der Abscess voll ist und man operirt, so besteht das Bedenken der Aspiration des Eiters, zumal bei Operation in Narkose. Ist der Abscess leer, so besteht das Bedenken, dass man den Abscess schlecht findet, wie das ja auch in dem Vortrage von Herrn Friedrich miterwähnt worden ist.

Ich habe nun in zwei Fällen, in denen ich mit gutem Erfolge Lungenabscesse, und zwar nicht sehr grosse Lungenabscesse, gefunden und zur Heilung gebracht habe, mir so geholfen, dass ich in einer ersten Sitzung bei möglichst leerem Abscess operirt habe. Wir wissen ja: der Lungenabscess steht in Communication mit dem Bronchus, und man kann durch Lagerung des Patienten, durch den Quincke'schen Versuch und durch Anregung der Expectoration den Abscess zur Entleerung bringen. Nachdem diese Entleerung des Lungenabscesses möglichst vollkommen erfolgt war, habe ich in der ersten Operation in Narkose bei meinen beiden Fällen die Rippenresection ausgeführt und die beiden Pleurablätter vernäht und habe dann die Patienten ein paar Tage abwarten lassen. Darauf wurde durch Morphiumgaben und geeignete Lagerung den Abscess möglichst voll gehalten und es war nunmehr eine Kleinigkeit, den Abscess ohne Narkose mit der Punctionsnadel zunächst zu finden und ihn dann zu eröffnen. Diese Möglichkeit, zunächst bei entleertem Abscess mit Narkose und später bei gefülltem Abscess ohne Narkose operiren zu können, scheint mir ein Punkt, der wesentlich zu Gunsten des zweizeitigen Verfahrens spricht.

Dann wurde vorhin durch den Vortrag des Herrn Nordmann die Frage auf die Nachbehandlung des Empyems gebracht. Ich freue mich, zu sehen, dass das Bestreben, die Wiederentfaltung der Lunge durch Aspiration und durch Beseitigung des künstlich erzeugten Pneumothorax zu unterstützen, anerkannt ist. Das Verfahren würde wohl noch weitere Anwendung gefunden haben, wenn es nicht mit einer gewissen Unbequemlichkeit verbunden wäre, den Patienten immer an die Wasserleitung anzuschliessen. Ich möchte deshalb daran erinnern, gerade für den Praktiker, dass man diesen Anschluss an die Wasserleitung keineswegs unbedingt braucht. Man hat ja den von Storch wohl zuerst angewendeten Flaschenaspirator, den ich Ihnen im vorigen Jahre hier bei Gelegenheit der Discussion über die Bier'sche Stauung, bezw. die Klapp'sche Saugbehandlung gezeigt habe, und den ich für die Empyembehandlung schon 1899 erwähnte, bei dem es ja sehr leicht möglich ist, durch Verwendung von zwei Flaschen mit einem seitlichen Tubus eine genau dosirbare Aspirationswirkung auszuüben. Aus dieser oberen Flasche (Demonstr.) führt ein Schlauch in eine tiefere Flasche; das Wasser strömt aus der oberen Flasche in die untere Flasche hinüber und erzeugt dadurch eine genau dosirbare Druck-

verminderung, die durch eine Schlauchverbindung der oberen Flasche mit der Empyemhöhle auf diese übertragen werden kann. Dadurch ist es auch möglich, wie ich aus Thierversuchen an Hunden weiss, den traumatischen Pneumothorax — etwa für Herzverletzungen käme das in Frage — dadurch zu beseitigen, dass man einen luftdicht eingenähten Nélatonkatheter mit der oberen Flasche in Verbindung setzt. Für die Nachbehandlung des Empyems muss hier zwischen der Empyemhöhle und der oberen Saugflasche noch ein kleines Gefäss eingeschaltet werden, welches den Eiter aufnimmt. Dann ist das Ganze aber ein sehr geeignetes und, wie ich glaube, ausserordentlich einfaches Verfahren.

Mir ist nun von manchen Collegen berichtet worden, dass sie zwar im Allgemeinen mit meinem Aspirationsverfahren beim Empyem gute Erfolge gehabt haben, aber auch schlechte, dass nämlich sich die Lunge sofort entfaltet und der Thoraxwand angelegt hat, und dass nun hinter der entfalteten Lunge Retentionen entstanden sind. M. H., ich glaube, das beruht darauf, dass da zu starker Minusdruck angewendet worden ist, dass die Lunge gewaltsam an die Oeffnung herangesaugt ist und nun dahinter Retentionen zu Stande kommen. Ich selbst habe früher zu starken Unterdruck angewendet. Wir müssen aus den Erfahrungen in der Sauerbruch'schen Kammer lernen, wo wir ja gesehen haben, dass —7 mm Quecksilber ausreichen, um die Lunge in ihrer normalen Ausdehnung zu halten und ich glaube, dass man auch bei der Nachbehandlung des Empyems nicht wesentlich über diesen Werth, der also etwa einer Höhendifferenz der beiden Wasserspiegel in den beiden Flaschen des Flaschenaspirators von ungefähr 10 cm entspräche, hinausgehen soll. Ich hoffe, dass dann derartige üble Erfahrungen ausbleiben werden. Ich selbst habe solche Retentionen niemals gesehen.

Herr Gunkel (Fulda): Herr Körte erwähnte soeben, dass Lungenabscesse häufig spontan heilten. Ich möchte daran erinnern, dass Rieder in München in einer Arbeit über die Erkennung der Lungenabscesse mit Röntgenstrahlen eine ganze Reihe von Lungenabscessen veröffentlicht hat, die alle conservativ behandelt sind und, wenn ich nicht irre, auch alle ausgeheilt sind.

Diese Arbeit hat mich veranlasst, einen Patienten mit doppelseitigem Lungenabscess ebenfalls conservativ zu behandeln. Der Patient hatte auf der Landstrasse in einem Streit einen Schlag auf den Kopf erhalten. Nachdem er noch eine halbe Stunde marschirt war, wurde er müde, setzte sich an den Rand eines Baches. Er wurde dann bewusstlos, fiel in den Bach und aspirirte dort Wasser. Er wurde mir bewusstlos und ohne jede Anamnese in's Krankenhaus gebracht. Es liess sich bei dem Patienten ein epidurales Hämatom feststellen, welches ich in der gewöhnlichen Weise mit Trepanation operirte. Dem Patienten ging es sehr gut, aber in der zweiten oder dritten Woche nach der Operation entwickelte sich unter Schüttelfrost und hohem Fieber zuerst ein rechtsseitiger, dann ein linksseitiger Lungenabscess. In Folge der Complication habe ich ihn conservativ behandelt, die stinkenden Abscesse haben sich per os entleert und der Patient ist geheilt. Einen anderen Lungenabscess, einen metastatischen Lungenabscess in Folge von Perityphlitis, habe ich operirt; der Patient ist gestorben.

Herr Riedel (Jena): Ich möchte den Collegen Friedrich noch einmal bitten, die von Herrn Körte aufgeworfene Frage zu beantworten. Sind wir schon so weit, dass jede Klinik eigentlich moralisch gezwungen ist, einen Apparat anzuschaffen, oder können wir es noch verantworten, in früherer Weise ohne Sauerbruch'sche Kammer an der Lunge zu operiren? Das ist doch für uns von ausserordentlicher Wichtigkeit und für unsere hohen Regierungen, die die Sache bezahlen müssen, erst recht.

Herr Friedrich (Greifswald, im Schlusswort): Lassen Sie mich mit dem letzten Punkt beginnen.

Zunächst hatte ich wohl eingangs gesagt, dass ich die Zeit für zu kurz halte, um schon mit einem abschliessenden Résumé hierher treten zu können. Zu zweit will ich zu den Worten des Herrn Collegen Körte bemerken, dass wir natürlich in einem Jahre nicht mit einer Casuistik, die in einer Erfahrung von 17 Jahren gewonnen ist, in Parallele treten können, sondern wir haben nur einzelne, im Ganzen 11, Fälle in der Kammer operirt. Auf Einzelheiten soll in der detaillirten Mittheilung des Genaueren eingegangen werden. Ich habe heute auch in meiner Mittheilung, um nach Möglichkeit kurz zu sein, alle die bekannten Mittel gar nicht gestreift, die wir zur Verhütung des Pneumothorax besitzen; den Müller'schen Griff, das Abtamponiren und noch mehr. Ich bin fest überzeugt, dass Abscess- und Gangränfälle wohl wie bisher ohne Kammer operirbar sein werden. Ich möchte mich auch noch enthalten, abzugrenzen, wo wir ohne Kammer nicht werden operiren dürfen. Das sind Dinge, die der Zukunft vorbehalten bleiben müssen. Ich habe meine Aufgabe mehr darin erblickt, gewisse fundamentale Fragen für das Arbeiten mit der Kammer zu erörtern und auf operationstechnische Dinge einzugehen, die ohne Bezug auf die Kammer mir beim Arbeiten aufgefallen und für die Prognose unserer Operationen bedeutsam erschienen sind. Also vielleicht wird eine Reihe von Jahren erst noch vergehen, ehe die Frage des Herrn Präsidenten stringent beantwortet werden kann. Dass man natürlich der Kostenfrage nicht sehr freundlich gegenüber stehen wird, versteht sich von selbst. Nur können wir sagen, dass die Kosten bei weitem nicht so hoch sind, als manche anzunehmen scheinen und dass der Kostenunterschied der beiden Apparate (für Ueberdruck oder Unterdruck) kein grosser ist. Aber da möchte ich noch einen Trost einflechten: wir dürfen fest überzeugt sein, dass die Unkosten noch geringere werden, nachdem einmal die ersten Constructionsschwierigkeiten überwunden sind, wie das immer so geht. Der Kasten an sich ist verhältnissmässig einfach und billig herzustellen und die Absaugungsmöglichkeit wird auch sicher noch billiger als bisher hergestellt werden können. Wenn aber der Herr Präsident etwas warten will, bis eine derartige Berechnung vielleicht möglich ist, dann bitte ich hierfür noch kurze Zeit um Dispens.

Dann möchte ich zu den weiteren Ausführungen der einzelnen Redner nur ganz kurze Bemerkungen mir erlauben.

Herr Gluck sprach von der retrograden Athmung. Ich will auf dieses Thema nicht weiter eingehen. Es würde jetzt zu weit führen. Von den durch Trauma oder Entzündung gesetzten Bronchialfisteln, namentlich jeder breiteren Bronchialfistel, muss aber nochmals betont werden, dass sie für jeden Menschen

eine scheussliche Zugabe ist, dass wir alle Veranlassung haben, ihm dieselbe zu schliessen. Wenn er nun ausserdem Bronchitis oder gar noch bronchiectatische Herde hat, so ist ihm die Kraft der Exspiration so lange benommen, als eine bronchiale, wenn man will sogenannte retrograde Athmungsfistel besteht.

Herr Lenhartz hat mich vielleicht nicht ganz richtig verstanden; ich habe doch ausdrücklich gesagt, es soll „nach Möglichkeit, wenn entzündliche Verwachsungen an den Drüsen es zulassen", die Isolirung am Hilus stumpf vorgenommen werden. Als in jedem Falle durchführbare Regel wollte ich dies nicht verstanden wissen. Ich will jedoch noch hinzufügen, dass in einem meiner Fälle von Bronchiectasien am Menschen die Zugangsmöglichkeit des Hilus zwecks Lappenamputation genau so bestand, wie im Thierexperiment. Natürlich muss zugegeben werden, dass so und so viele Fälle mit Schwartenbildung einhergehen, und eine sorgfältige Isolirung der zartwandigen Gefässe am Hilus dadurch unmöglich wird. Dass wir die Verbände bei bestehendem Pneumothorax nach Möglichkeit in der Kammer auszuführen haben, erscheint mir allerdings geboten und wir haben dies auch regelmässig gethan.

Herr Brat hat mich noch einmal interpellirt wegen der Druckhöhe. Da habe ich meines Wissens schon gesagt, dass die normale Höhe —7 ist und bleibt, ganz wie das frühere Experiment schon absolut festgelegt hatte. Dass wir aber die Möglichkeit haben, den Menschen noch zu operiren mit geringeren Druckwerten bis —3, darauf wollten wir besonderes Gewicht gelegt wissen. Die Bedeutung dieser Erkenntniss hoffe ich noch durch spätere praktische Vorschläge nutzbar machen zu können.

Zu den Worten des Herrn Perthes möchte ich nur noch eine kleine Bemerkung machen; sie betrifft die Möglichkeit des Blut- und Sekretabsaugens aus dem Wundgebiet mit Hilfe des Minusdrucks. Ich glaube nämlich, dass in dem Minusdruckverfahren Sauerbruch's eine gewisse Ueberlegenheit noch darin liegt, dass wir die Druckhöhe so beträchtlich modificiren können. Wir können also z. B. ganz beliebig einmal ein paar Secunden oder Minuten eine ziemlich bedeutende Druckhöhe anwenden, was wir beim Ueberdruck wegen der Pressung der gesunden, den Druck miterfahrenden Lunge gegen die Brustwand nicht im gleichen Maasse thun können. So liess sich z. B. in einem Fall von Lungengangrän in der Kammer beobachten, dass unter der gewöhnlichen Saugwirkung von —7 dauernd Eiter in das Wundgebiet abgesogen wurde. Es regte mich das an, im Thierversuch zu prüfen, wie weit bei Athmungsaspiration von Blut in die Bronchien auch die Saugwirkung verwerthet werden könnte, und da zeigte sich z. B., dass man mit —15 sofort das Blut wieder aus den Bronchien herausziehen konnte. Aber auch in diesem Punkte möchte ich mich noch reservirt äussern. Wir haben noch keine genaueren Bestimmungen über die wirkliche Verwerthbarkeit dieser Sekretaspirationsmethode gemacht. Immerhin kann vielleicht auch hieraus sich eine Bereicherung unserer Technik für die Verwendbarkeit gerade des Minusdruckverfahrens noch ergeben.

Vorsitzender: M. H.! Ich hatte eigentlich gefürchtet, dass bei der ganzen Lungendebatte nicht viel herauskäme. Ich habe jetzt gerade den gegen-

theiligen Eindruck. Ich habe den Eindruck, dass wir heute im Laufe des Vormittags ausserordentlich viel gelernt haben und ich muss besonders dem Collegen Friedrich dankbar sein, dass er zu einer Zeit, wo, wie er selbst sagt, die Sache noch nicht abgeschlossen ist, den Vortrag uns gehalten und in dieser Weise die Debatte eingeleitet hat.

(Schluss der Sitzung $12^{3}/_{4}$ Uhr.)

Donnerstag, den 4. April, Nachmittags 2 Uhr.

Vorsitzender: Ich theile mit, dass Herr Professor Hofmann morgen Nachmittag $4^{1}/_{2}$ Uhr und Sonnabend früh $8^{1}/_{2}$ Uhr in der Klinik für Hautkrankheiten in der Charité frische Spirochäten mit Dunkelfeldbeleuchtung demonstriren wird.

Herr Brat wird seinen Inhalationsapparat nach 4 Uhr hier draussen demonstriren.

24) Herr Wendel (Magdeburg): „Beitrag zur endothoracalen Oesophaguschirurgie“*).

25) Herr Kölliker (Leipzig): „Demonstration ösophagoskopischer Instrumente“.

M. H.! Gestatten Sie mir, Ihnen ganz kurz meine ösophagoskopischen Tuben vorzulegen. Ich benutze theils starre, theils elastische Röhren. Die starren Tuben stellen ein Doppelrohr dar, das innere Rohr, in das zur Einführung des Instruments ein olivenförmiges Bougie gebracht wird, ist der Mandrin. Da das Bougie entfernt wird, nachdem das starre Rohr die Ringknorpelfalte passirt hat, besitzt mein Oesophagoskop den Vorzug, dass es unter Beleuchtung eingeführt wird und ferner, dass das conisch zulaufende innere Rohr die Schleimhaut der Speiseröhre vor Verletzungen schützt. Ist das Instrument bis zur gewünschten Tiefe eingeführt, dann entfernt man den inneren Tubus, wodurch das Gesichtsfeld sich erweitert und therapeutische Maassnahmen, wie z. B. mit der Fremdkörperzange, erleichtert werden. Die elastischen Tuben werden gleichfalls unter Leitung eines Bougies eingeführt, und das wie jedes andere biegsame Speiseröhreninstrument. Sie krümmen sich nur bei der Einführung, und zwar der Abschnitt von der Zahnreihe zum Ringknorpel. Um das Instrument wieder gerade zu strecken, wird einmal der Kopf entsprechend weit nach rückwärts gebeugt und zweitens ein starres Rohr, das ich als Strecktubus bezeichne, in das elastische eingeführt. Die Untersuchung mit meinen Oesophagoskopen geschieht entweder am sitzenden oder am liegenden Kranken, ich operire in der Regel am sitzenden Krankon. Ich bemerke noch, dass selbstverständlich sowohl die inneren Röhren der starren Tuben, als die

*) S. Grössere Vorträge und Abhandlungen. Theil II.

Strecktuben gleichfalls als Oesophagoskope verwandt werden können, insbesondere dann, wenn die Einführung stärkerer Tuben auf Schwierigkeiten stösst.

Meine Tuben haben wie alle ösophagoskopischen Tuben nicht den gleich hohen diagnostischen Werth des Glücksmann'schen Oesophagoskopes, das das Gesichtsfeld erweitert, das Bild vergrössert und die Lichtquelle am distalen Ende führt, immerhin bieten sie aber den Vorzug, dass die Technik ihrer Einführung und Handhabung für die in ösophagoskopischen Untersuchungen nicht Geübten einfacher und leichter zu erlernen ist.

26) Herr Küster (Marburg): „Ueber circuläre Narben und Divertikel des Oesophagus"*).

27) Herr Reisinger (Mainz): „Ueber die operative Behandlung der Erweiterung des Oesophagus". (Krankenvorstellung.)

M. H.! Gestatten Sie, dass ich Ihnen über einen Fall operativ behandelter Erweiterung des Brusttheiles der Speiseröhre berichte.

Aus der sich über einen Zeitraum von mehr als 12 Jahren erstreckenden Anamnese hebe ich hervor, dass während der ersten Zeit das Leiden der damals 33jährigen Patientin für nervös erklärt wurde. Die von Jahr zu Jahr sich steigernden Beschwerden hatten wenigstens das eine Gute, dass das Leiden allmählich erkannt wurde, bis endlich von Leube die Diagnose auf ein Divertikel im Brusttheile des Oesophagus stellte. Auf ein solches wiesen allerdings die damaligen Symptome mit grosser Wahrscheinlichkeit hin. Die sich sehr genau beobachtende Kranke fand wiederholt im Erbrochenen Reste der vorletzten Mahlzeit, während das zuletzt Genossene nicht zum Vorschein kam; sie glaubte ausserdem stets genau zu wissen, ob die Speisen wirklich in den Magen gelangten oder, wie sie sich ausdrückte, „in der Brust liegen blieben".

Der Zustand der Kranken verschlechterte sich fortwährend; fast tägliches Erbrechen von in den letzten Jahren übelriechenden Massen, Oppression nach dem Essen, Schmerz in der Interscapulargegend, häufig gestörter Schlaf, mangelhafte Ernährung aus Furcht vor neuen Schmerzen brachten die Kranke sehr herunter, so dass sie auf irgend eine Weise von ihrem Leiden befreit zu werden wünschte.

Als sie mich Ende 1899 consultirte, konnte ich die Diagnose v. Leube's theils aus den noch fortbestehenden Symptomen, theils auf Grund weiterer Untersuchung bestätigen. Die durch Herrn Betz (Mainz) vorgenommene Oesophagoskopie führte bei der ziemlich hochgradigen Empfindlichkeit der Kranken zu keinem verwerthbaren Resultate, wohl aber die Sondirung der Speiseröhre. Eine dünnere Sonde stiess constant 32 cm hinter der Zahnreihe auf ein Hinderniss, während eine zweite, dickere mühelos in den Magen führte. Näheren Anfschluss ergaben die von Herrn Schiffmacher aufgenommenen Röntgenogramme. Die eine der hier aufgehängten Tafeln zeigt den Oesophagus in leerem Zustande, auf der anderen ist die mit Bismuthbrei angefüllte Speiseröhre

*) S. Grössere Vorträge und Abhandlungen. Theil II.

dargestellt. Diese Tafel lässt deutlich erkennen, dass fast der ganze Brusttheil des Oesophagus enorm erweitert und dass an seinem unteren Ende eine von seiner oberen Partie durch einen kleinen Einschnitt getrennte, kugelförmige Ausbuchtung in die rechte Brusthöhle hineinragt. Sehr wahrscheinlich hängen mit dieser Vorwölbung die unleugbaren Divertikelsymptome zusammen. Die fast den ganzen Brusttheil der Speiseröhre einnehmende, sehr bedeutende Ausdehnung legt die Annahme nahe, dass wir hier eine sogenannte spindelförmige Erweiterung des Oesophagus vor uns haben. Eines der prägnantesten Symptome dieses Leidens jedoch — der jede Sondirung fast unmöglich machende Krampf der Cardia, der Cardiospasmus von Mikulicz, fehlte, da, wie bereits oben angegeben, eine dickere Sonde mühelos die Cardia passirte. Auch die besondere Art des Erbrechens sprach meines Erachtens gegen die Annahme der reinen Form einer durch Krampf der Cardia bedingten Erweiterung des Oesophagus.

Nach Anlegung einer Magenfistel nach Witzel im October 1905 eröffnete ich am 20. November 1905 nach der von Rehn, Nasiloff und Bryant empfohlenen Methode das hintere Mediastinum von der rechten Seite aus. Nach Bildung eines mit der Basis an den Dornfortsätzen des 3. bis 8. Brustwirbels gelegenen, mit seiner Spitze bis an den medialen Rand der Scapula reichenden Hautmuskellappens resecirte ich aus der 4. bis 7. Rippe je ein 6 bis 7 cm langes Stück, entfernte die Intercostalmuskulatur und löste dann die Pleura von der Wirbelsäule ab. Es gelang, ohne Nebenverletzung, insbesondere ohne Verletzung der Pleura und unter minimaler Blutung fast den ganzen Brusttheil des Oesophagus bis nahe an den Durchtritt durch das Zwerchfell bloszulegen. Er erwies sich als ein enorm ausgedehnter, dickwandiger Schlauch, an dessen unterem Ende die im Röntgenogramm wiedergegebene Ausbuchtung sicht- und fühlbar ist. Ich hatte beabsichtigt, eine Verengerung dieses weiten Rohres durch Faltenbildung zu erzielen, d. h. eine Oesophagoplicatio zu machen, wurde jedoch hieran durch einen Collaps der Kranken gehindert. Ich sah mich durch diesen veranlasst, die Operation abzubrechen, legte um das obere und untere Ende des Oesophagus eine Fadenschlinge zur besseren, späteren Orientirung und tamponirte die grosse Höhle.

Der zweite Eingriff konnte erst mehrere Wochen später vorgenommen werden. Ende Januar 1906 befreite ich in recht mühsamer Operation den Oesophagus aus seinen Verwachsungen und suchte nunmehr, statt der früheren beabsichtigten Faltenbildung, durch Ausschneiden eines Längsstreifens und nachfolgende Naht das Oesophusrohr zu verengern. Dieser Streifen besass eine Länge von 15 cm und variirte in seiner Breite von 2—3 cm. Der hierdurch gesetzte lange Spalt im Oesophagus wurde durch zweireihige Naht geschlossen. Das Schicksal der meisten Oesophagusnähte trat auch hier ein. Es bedurfte wiederholter Nachoperationen, um endlich nach vielen Wochen das Oesophagusrohr dauernd herzustellen.

Der Zustand der Kranken ist gegen früher ganz bedeutend gebessert. Sie erbricht nicht mehr, kann feste und flüssige Speisen ohne Beschwerden geniessen, das Oppressionsgefühl, welches ihr früher die Nachtruhe raubte, ist gänzlich geschwunden.

Nähere Details behalte ich mir für eine ausführlichere spätere Veröffentlichung vor. (In Langenbeck's Arch. f. klin. Chir.)

Herr v. Hacker (Graz): Gestatten Sie mir, einige Bemerkungen zu machen:

1. Zur Demonstration des Herrn Kölliker: Gleich zu Beginn meiner ösophagoskopischen Untersuchungen liess ich von Leiter in Wien einen beweglichen Tubus herstellen in der Art der König'schen Spiralcanüle für die Trachea, überzogen mit einem Gummirohr. Ich habe aber die Versuche damit nicht weiter fortgesetzt, da bei leichten Fällen auch der gerade Tubus ohne Schwierigkeiten einzuführen ist und bei schwierigen die Streckung des Rohrs nicht gut gelang. Es fragt sich, inwiefern durch den Kölliker'schen Innentubus diese Schwierigkeit besser zu überwinden sei.

2. Zum Fall des Herrn Küster: Ich habe in Innsbruck einem etwa 50jährigen Herrn einen in einer Verengerung des Oesophagus in der Gegend der Bifurcation der Trachea eingekeilten Fleischbissen oesophagoskopisch extrahirt. An Ort und Stelle war nichts von Carcinom nachweisbar, aber eine Verengerung durch Vorwölbung der Wand. Der jahrelang nachbeobachtete Patient blieb gesund. Vor Jahren war ein ähnlicher Anfall vorübergegangen, nachdem der Bissen nach abwärts glitt; er hatte eine alte ausgeheilte Lungenaffection und skrophulöse Narben am Hals. Die Stenose dürfte hier auch mit verkästen Lymphdrüsen an der Bifurcation der Trachea in Verbindung zu bringen sein.

3. Zum Fall des Herrn Reisinger: Der Fall dürfte wohl als eine sogenannte idiopathische Oesophagusdilatation aufzufassen sein. Der Vortragende hat sich darüber nicht näher ausgesprochen. Hinsichtlich dieser Erkrankung, die in mancher Hinsicht der Hirschsprung'schen Krankheit gleicht, so dass man sie auch als Megoesophagus bezeichnen könnte, bin ich der Meinung, dass dieselbe zwar in ihrer Symptomatologie genau studirt, aber in ihrer Aetiologie noch nicht völlig klar gelegt sei, da von verschiedenen Autoren auf verschiedene Momente das Hauptgewicht gelegt wird. Ich hatte selbst nur ab und zu Dilatationsfälle ambulatorisch zu untersuchen Gelegenheit, erst in der letzten Zeit konnte ich zwei typische solche Dilatationen ohne Stenose genauer beobachten und operiren. Ich konnte mir noch kein abschliessendes Urtheil bilden. Eines möchte ich aber hervorheben, dass, obwohl ich das Vorkommen eines Cardiospasmus nicht leugne und selbst gesehen habe, ich dennoch glaube, dass der Cardiospasmus als primäre Ursache dieser Dilatation zu häufig herangezogen werde. Ich glaube, dass dies mit der früheren Ansicht Mikulicz', die er zuletzt selbst fallen liess, von dem Offensein der Cardia, nach der ja jeder Abschluss als Spasmus aufgefasst werden müsste, zusammenhängt. In meinen beiden Fällen war kein Cardiospasmus nachweisbar. Oesophagoskopisch war es sogar leichter als gewöhnlich, wenn man einmal den Hiatus eingestellt hatte, durch diesen mit dem Tubus in den Magen zu gelangen. Auch bei der Gastrostomie konnte in beiden Fällen der den Magen einstülpende Finger zwischen den Zwerchfellschenkeln leicht nach oben vordringen, ohne einen Widerstand zu finden. In der Literatur sind auch Fälle bekannt, in denen der angenommene Cardiospasmus bei der Operation nicht zu

finden war, wie z. B. in Marwedel's Fall, der seine Rippenbogenaufklappung machte, um dann eine Art Cardioplastik auszuführen. Ich bin in meinen Fällen nicht so energisch vorgegangen, wie Herr Reisinger, sondern machte beidemal die Gastrostomie und die Dilatation durch mein Verfahren der Sondirung ohne Ende mit Drains, wie es Martin zuerst, auf den Vorschlag im Handbuche hin, that. Aehnlich zur Beseitigung der Retention wirkt ja auch die Mikulicz'sche Operation der Cardiadehnung mittelst einer Zange, deren Branchen mit Gummi überzogen waren. Der momentane Erfolg in meinen beiden Fällen war der denkbar beste, die beiden Mädchen verliessen, als sie wieder Alles gut und ohne Beschwerden schlingen konnten, zu früh die Klinik, um, wie beabsichtigt, die Dilatation durch längere Zeit fortzusetzen.

Herr Kausch (Schöneberg): Ich wollte zu dem Fall des Herrn Wendel nur kurz bemerken, dass ich diesen Fall vom Abdomen aus operirt hätte. Man kann mit ziemlicher Wahrscheinlichkeit feststellen, ob ein Tumor oberhalb oder unterhalb des Zwerchfells sitzt, indem man mittelst Oesophagoskops oder Sonde feststellt, wie gross der Abstand von der Zahnreihe ist; man kann ja auch aus dem Röntgenbild die Stellung des Zwerchfells erkennen. Die abdominale Resection der Cardia ist ein wesentlich geringerer Eingriff als die thoracale, wenn sie auch natürlich keine kleine zu nennen ist.

Bezüglich des Falles, den Herr v. Hacker besprach, möchte ich bemerken: wenn er die Sondirung ohne Ende in diesem Fall ausführte, so muss doch ein Hinderniss dagewesen sein, sonst hätte die Sondirung ohne Ende keinen Zweck gehabt. Ich würde in einem solchen Fall, wie auch dem von Herrn Reisinger, erst unblutig versuchen, mit Dilatation durch Instrumente vorzugehen — ein solches Instrument ist von Henle angegeben, eines von Mikulicz — oder, wenn das nicht zum Ziele führt, die Cardia vom eröffneten Magen aus dilatiren.

Herr Reisinger (Mainz): Ich habe allerdings der Kürze wegen vorhin unterlassen, anzugeben, dass ich es für keine idiopathische Erweiterung halten konnte. Der Oesophagus war sehr weit und gelangte nach seiner Eröffnung eine sehr dicke Sonde mit Leichtigkeit in den Magen; ebenso stieg auch bei leichten Hustenstössen der Mageninhalt in den Oesophagus empor. Symptome eines Spasmus der Cardia lagen demnach nicht vor.

Den Fall von Martin (Cöln) kenne ich ganz gut; er konnte seinen Fall von idiopathischer Oesophaguserweiterung durch retrograde Sondirung zur Heilung bringen; aber ich glaube, dass mein Fall nicht für diese Methode geeignet war, wegen der Divertikelbildung, sowie wegen des Fehlens der auf Cardiospasmus hindeutenden Symptome.

Herr v. Hacker (Graz): Da die Frage aufgeworfen wurde, warum ich die Dilatation mit Drains ausführte, wenn kein Cardiospasmus vorhanden war, muss ich etwas näher auf den Gegenstand eingehen. Ich glaube, dass vorläufig die Behandlung dieser Dilatationen überhaupt nicht die Ursache beseitigt, sondern hauptsächlich eine symptomatische ist. Mir ist es nicht einleuchtend, dass ein Cardiospasmus primär eine solche Dilatation zu Stande bringen solle, wie sie fast nie bei den allerschwersten Narbenstenosen auftritt, es muss eine primäre Schädigung der Oesophagusmusculatur vorhanden sein,

damit sie entstehe; dann können allerdings verschiedene Umstände die Dilatation vermehren. Aehnlich, wie Kraus, der einen Fall beschrieb, wo Veränderungen am Vagus vorhanden waren, möchte ich meinen, dass die Erkrankung, wenigstens in solchen Fällen, wie es meine waren, neurogenen Ursprungs sei. Eine meiner Patientinnen gab bestimmt an, dass die Erkrankung erst im Anschluss an eine schwere Diphtherie sich entwickelte. Die Erkrankung kommt auch angeboren vor. Ich könnte mir denken, dass die Aetiologie dieser angeborenen und erworbenen Fälle eventuell einheitlich durch eine Störung der Innervation erklärbar werden könnte. Da man diese Insufficienz der Oesophagusmusculatur bisher nicht operativ beseitigen kann, bleibt nichts Anderes übrig, als dafür zu sorgen, dass die Nahrungsmittel nicht in dem Sack verbleiben, sich zersetzen etc., sondern in den Magen gelangen. Durch die vorgenommene Erweiterung wurde dies thatsächlich erreicht, fraglich ist allerdings die Dauerhaftigkeit dieses Resultates. Nach dem Gesagten erscheint es mir aber auch fraglich, ob die eingreifende Operation der Resection eines Streifens aus der Oesophaguswand, die ja in Reisinger's interessantem, mit dem Leben davongekommenem Fall, glücklich und erfolgreich verlief, ein dauerndes Resultat verbürgt. Obwohl ich in meinen Fällen keinen Cardiospasmus fand — durch die colossale Erweiterung schien in Folge der Faltenbildung mehr ein Ventilverschluss vorhanden zu sein — versuchte ich vorläufig das bereits mit Erfolg ausgeführte, ungefährliche Verfahren der Sondirung ohne Ende, um den Abfluss der Speisen dadurch zu erreichen. In meinen Fällen wurde erreicht, dass nach und nach der Sack immer weniger Nahrung zurückbehielt, dass das in einem Falle geradezu stinkende Spülwasser immer reiner wurde und dass schliesslich auch keine Speisereste mehr zurückblieben und die Patientinnen wieder Alles schlucken konnten, ohne dass etwas regurgitirte. Leider sind die Patientinnen, wie gesagt, sobald das erreicht war und sie beschwerdefrei waren, also zu früh, allerdings mit Belastung der Magenfistel, aus der Klinik ausgetreten, um, falls es nothwendig ist, behufs weiterer Behandlung wiederzukommen.

Herr Czerny (Heidelberg): M. H.! Ich glaube, dass der Fall des Herrn Collegen Reisinger entschieden einen Fortschritt bedeutet in diesen ausserordentlich schwer zu heilenden Fällen von idiopathischer Dilatation des Oesophagus und dass man auf diesem Wege versuchen sollte, diesem Leiden beizukommen, das der Therapie grosse Schwierigkeiten in den Weg legt.

Ich entsinne mich eines Falles, der aus irgend welchen anderen Gründen zur Section kam, wo wir uns lange bemühten, zu sondiren und absolut nicht durch die Cardia durchkamen. Ich weiss nicht mehr genau, ob ich damals die Gastrostomie gemacht hatte oder nicht. Es war eine spindelförmige Erweiterung des Oesophagus da, und eigentlich nicht recht einzusehen, warum die Sonde nicht in den Magen gelangte. In einem anderen Fall hatte ich die Gastrostomie gemacht. Das war eine Dame von circa 30 Jahren, bei der sich die Erscheinungen der Oesophaguserweiterung im Anschluss an ein Trauma entwickelt hatten. Sie war sehr nervös, aber wer wird nicht nervös, wenn man solche Beschwerden hat. Es ist schwer zu sagen, was das primäre Leiden ist. Es war ausserdem eine ausgesprochene Gastroptose und Enteroptose vor-

handen und das führt mich auf die Bemerkung, die Herr v. Hacker gemacht hat, dass er das Leiden mit der Hirschsprung'schen Krankheit verbinden möchte. Ich muss sagen, ich habe auch manchmal an der Theorie gezweifelt, dass der Cardiospasmus das Primäre sei und glaube, dass die Zerrung des gesenkten Magens die Communication des Oesophagus mit dem Magen erschwert. Ob dabei gewisse spastische Zustände mitspielen, weiss ich nicht. Ich glaube aber, dass gerade der subdiaphragmatische Theil des Oesophagus ein Hinderniss ist für die Entleerung des Oesophagus nach dem Magen zu, sodass sich ein Vormagen bildet mit den bekannten Erscheinungen der Rumination.

Ich habe versucht in einem Fall, der mir kürzlich zur Beobachtung kam, mir ein Röntgenbild davon zu machen, und wendete dazu Wismuth mit Milch suspendirt an, die ja viel rascher geschluckt wird als Kartoffelbrei und vollständig ausreicht, ähnliche Bilder zu erzeugen, wie sie uns Herr Küster dargestellt hat, weil der dünne Wismuthbrei leicht durchläuft.

Diese Combination der Dilatation des Oesophagus mit der Magendilatation, mit Gastroptose und Enteroptose giebt vielleicht einen Fingerzeig, der bei wiederholter Beobachtung von solchen Fällen, die ja doch ab und zu vorkommen, uns der Aetiologie dieser Krankheit näher bringen könnte.

Herr Graff (Bonn): M. H.! Ich glaube, dass die Ursache für die idiopathische Oesophaguserweiterung eine recht vielseitige sein kann, dass aber in einem grossen Theil der Fälle der Cardiospasmus das Primäre ist, dass also die Mikulicz'sche Theorie das Richtige ist. Ich habe selbst einen derartigen Fall vor einiger Zeit operirt, bei dem die unblutige Dehnung mit Gummiballon u. A. nur eine vorübergehende Besserung erzielt hatte. Ich habe ihn nach der Methode von Mikulicz operirt. Da ich aber das Mikulicz'sche Instrument nicht zur Verfügung hatte, nahm ich einen amerikanischen Uterusdilatator (Goddert), dehnte nach Eröffnung des Magens die Cardia in verschiedener Richtung bis auf einen Durchmesser von 5 cm und erzielte ein vollkommen gutes Resultat. Diese Fälle — es ist dies der neunte Fall, der auf diese Weise nach Mikulicz behandelt ist — sind alle und dauernd geheilt, und es hat sich nachher, wie ein Fall von Goldmann (Freiburg) beweist, auch bei der ösophagoskopischen Untersuchung gezeigt, dass die Dilatation des Oesophagus zurückgegangen ist. Dies könnte nicht sein, wenn nicht durch die Dehnung die Ursache beseitigt wäre. Wenn andere Ursachen mitspielten, Vagusaffection u. s. w., so könnte nach der einfachen Dilatation der Cardia sich doch die Oesophaguserweiterung nicht zurückbilden, wohl aber, wenn die Ursache an der Cardia sitzt, in Form von Fissuren, kleinen Geschwüren, Polypen etc., die den Spasmus auslösen, denn cessante causa, cessat effectus.

Herr E. Martin (Cöln): M. H.! Da vorhin durch Herrn v. Hacker die Rede auf die Behandlung der sogen. idiopathischen Oesophagusdilatation mit der Gastrostomie und Sondirung ohne Ende gekommen ist, will ich die Gelegenheit benutzen, um den weiteren Verlauf meines vor 6 Jahren in den „Grenzgebieten" veröffentlichten Falles von Cardiospasmus mitzutheilen, den ich zunächst durch diese Methode zur functionellen Heilung brachte. Ich muss zu meinem Bedauern berichten, dass der Fall später, nach Jahr und Tag, wenigstens theilweise, recidivirt ist. Das Recidiv trat erst auf, als die Nach-

behandlung mit täglicher Sondirung von oben und Ausspülung des Oesophagus von dem Patienten nicht mehr regelmässig durchgeführt wurde. Ich hatte seiner Zeit dringend dazu gerathen, diese Nachbehandlung noch systematisch über lange Zeit fortzusetzen, da ich zu der Ueberzeugung gekommen war, dass ein sehr wesentliches, die einmal ausgebildete Dilatation unterhaltendes Moment neben der Cardiostenose entzündliche Veränderungen des Oesophagus seien, die sich nach und nach durch den Reiz des stagnirenden Inhalts bilden.

Leider war es mir nachher nicht möglich, die Behandlung wieder aufzunehmen. Der Fall entzog sich der Behandlung. Er war, als ich ihn vor etwa einem Jahre wiedersah, insoweit recidivirt, dass man zwar dicke Sonden regelmässig einführen konnte, dass aber doch die Beschwerden theilweise wieder eingetreten waren.

Herr Glücksmann (Berlin): M. H.! Ich behandele zur Zeit einen klassischen Fall von spindelförmiger Erweiterung des ganzen Oesophagus, bei welchem sich ein Cardiospasmus absolut ausschliessen lässt.

Es handelt sich um eine Dame in mittleren Jahren, welche die von ihr genossene Nahrung häufig 24 Stunden, ja selbst zwei Tage nach der Aufnahme in ziemlich unverändertem Zustande erbrach. Dabei ist die Einführung des Oesophagoskopes und der Sonde in jeder beliebigen Länge immer ohne Schwierigkeit möglich gewesen. Die letztere passirt glatt durch die Cardia inden Magen.

Ich habe nun der Patientin einmal unmittelbar nach der glatt verlaufenen Sondirung Wismuthbrei zu essen gegeben und sie sofort hinter dem Barium-Platin-Cyanürschirm mit Röntgenstrahlen untersucht.

Ich habe heute bei meinen Demonstrationen einigen Herren die Bilder zeigen können, und morgen und übermorgen können Sie sie auch sehen. Die ganze Speiseröhre hat sich von unten bis oben in Form einer Spindel mit Wismuthbrei ausfüllen lassen.

Ich bin blos deshalb hier mit einigen Worten auf den Fall zu sprechen gekommen, weil ich Ihnen nach diesem einen Fall sehr rathen kann, die Therapie solcher Fälle mit den Mitteln der innern Medicin zu versuchen.

Ich habe nämlich in diesem Fall sehr gute Erfolge dadurch erzielt, dass ich systematische Spülungen des Oesophagus mit lauwarmem Wasser ausgeführt habe und an diese anschliessend Faradisation vom Oesophagus aus, die in den Oesophagus eingeführte Elektrode ungefähr von der Cardia bis herauf nach dem Gebiete der Pharynxconstrictoren hin und her bewegend, die indifferente grosse Plattenelektrode auf den Rücken aufgesetzt. Dabei befindet sich die Patientin sehr gut. Sie ist von ausserhalb, stellt sich ungefähr alle vier Wochen hier vor und fühlt sich wesentlich besser. Das Erbrechen kommt eigentlich nur dann vor, wenn sie gesellschaftlich gezwungen ist, aus dem Rahmen ihrer Diät herauszutreten, wenn sie also Diätfehler macht.

Ganz sicher glaube ich, dass in der Genese der meisten dieser Fälle von reiner Atonie der Speiseröhre die Enteroptose eine grosse Rolle spielt. Auch im vorgetragenen Falle besteht Enteroptose. Der Mechanismus dabei scheint mir in einer primären Längsdehnung der Speiseröhre durch den gesenkten, belasteten Magen zu bestehen.

Herr Cahen (Cöln): M. H.! Es wird vielleicht von Interesse sein, wenn ich ebenfalls über einen Fall von Cardiospasmus berichte, den ich vor ungefähr 5 Jahren, etwas später als der College Martin, in derselben Weise mit der retrograden Dilatation behandelt habe. Dieser Fall ist einer der schwersten unter einer ganzen Anzahl derartiger Fälle, die ich in der letzten Zeit im Zusammenhang mit meinen inneren Collegen beobachtet habe. Ich fand damals, dass der Oesophagus hochgradig dilatirt war, dass man mit einer mittleren elastischen Sonde in den Magen kommen konnte, dass der Patient aber nicht im Stande war, auch nur einen Tropfen Wasser selbstständig herunterzuschlucken. Der ganze Oesophagus war mit stinkenden Speiseresten angefüllt; der Patient spuckte fortwährend diese stinkenden Massen aus, und nachdem ich zuerst versucht hatte, mit den üblichen Methoden, Ausspülungen u. s. w., voranzukommen, bin ich auch zu der Sondirung ohne Ende übergegangen. Der Kranke ist gebessert worden; er war so gebessert, dass er, als er nach drei Monaten entlassen wurde, seine gewohnte Kost wieder essen konnte.

Aber, m. H., diese Erfolge sind trügerische. Es ging dem Patienten zu Hause anfangs sehr gut; aber sobald er seine geschäftliche Thätigkeit wieder aufgenommen — er war Metzger —, trat das alte Elend wieder ein, zwar nicht in derselben Weise wie früher, aber immerhin füllte sich der Oesophagus mit Speisemassen an. Pat. hatte inzwischen gelernt, sich zu sondiren und auszuspülen und konnte so das Uebel im Zaum halten. Der Zustand ist seit ungefähr 5 Jahren unverändert geblieben. Von Zeit zu Zeit sehe ich den Kranken; es geht ihm äusserlich nicht schlecht, er ist nicht so reducirt, wie er im Anfang der Behandlung war, aber er ist nicht geheilt.

Ich meine, diese Fälle, wo es mit der Sonde gelingt, die Cardia zu passiren, wo es aber dem Patienten nicht möglich ist, selbstständig auch nur einen Tropfen Flüssigkeit herunterzubringen, weisen doch unbedingt auf einen nervösen Einfluss hin.

Ich habe damals den Fall in der Münchener medicinischen Wochenschrift publicirt und geglaubt, den Vergleich mit dem Vaginismus heranziehen zu müssen. Bei dem Vaginismus giebt es ja auch Fälle, die idiopathisch sind, die auf einer gewissen nervösen Veranlagung beruhen, ohne dass wir eine Erklärung dafür finden. Dann giebt es aber auch andere Fälle, in denen durch kleine Läsionen oder Ulcerationen in der Schleimhaut des Introitus vaginae reflectorisch ein Krampf des Constrictors hervorgerufen wird. In ähnlicher Weise, glaube ich, kann der Cardiospasmus sowohl reflectorisch in der von Martin hervorgehobenen Weise, als auch idiopathisch bei nervösen Personen ohne locale auslösende Ursache entstehen.

Herr Henle (Dortmund): Ich möchte daran erinnern, dass Mikulicz den Cardiospasmus mit der Fissura ani, mit den durch die Fissura ani gesetzten Krämpfen verglichen hat. Ich glaube, wir können bei diesem Vergleich bleiben und brauchen nicht den Vaginismus heranzuziehen. Die Richtigkeit dieses Vergleiches wird wahrscheinlich gemacht durch den Erfolg der von Mikulicz angegebenen Analogie zwischen Cardiakrampf und Krampf des Sphincter ani. Wenn wir den Spasmus des Anus durch die Dehnung des Schliessmuskels beseitigen, so müssten wir auch im Stande sein, den Cardiospasmus in gleicher

Weise zu heilen, nämlich durch gewaltsame Erweiterung der Cardia. In der That hat eine derartige, von Mikulicz zuerst ausgeführte Operation Erfolg gehabt, und darauf gründet sich auch das von Herrn Kausch erwähnte Instrument, welches ich angegeben und mit dem ich einen Fall von Cardiospasmus behandelt habe. Es besteht in einem Schlundrohr, welches in seinem unteren Ende einen mit Wasser aufblasbaren Ballon enthält. Das Schlundrohr wird mit dem leeren Ballon eingeführt; ist dieser im Magen angekommen, wird er aufgebläht und dann zurückgezogen. Um sicher zu sein, dass ich keine perforirende Verletzung setzte, habe ich den Magen von einem kleinen Schnitt aus freigelegt und mit dem eingeführten Finger controlirt, wie weit die Dehnung vor sich gegangen war. Die Fälle, die durch derartige Dehnungen geheilt sind, sprechen für die Richtigkeit der Mikulicz'schen Erklärung des Cardiospasmus, resp. der Analogie mit der Fissura ani. Der Fall, den ich in der Art behandelt habe, ist nach Jahr und Tag noch in meiner Beobachtung und vollständig geheilt geblieben.

Herr Wendel (Magdeburg): M. H.! Ich möchte Herrn Kausch auf seine Anfrage erwidern, warum ich den Fall nicht vom Bauche aus operirt habe. Ich habe kurz vorher ein Cardiacarcinom vom Bauche aus operirt und kenne die ausserordentlichen Schwierigkeiten sehr wohl, welche nachher die Vereinigung zwischen Oesophagus und Magen machen kann. Leider schneidet eben auch beim Cardiacarcinom das Carcinom nicht mit der Cardia ab, sondern wächst natürlich auch in den Oesophagus hinein und ich weiss jedenfalls keinen Weg, wie man mit Sicherheit erkennen kann, ob der Tumor nur in der Brusthöhle oder in Brust- und Bauchhöhle gelegen ist, wie es in meinem Fall gewesen ist. Es ist ja bekannt, dass man den Magen ausserordentlich weit in die Brusthöhle hineinholen kann, wenigstens so weit, als es seine Verbindung mit dem Duodenum gestattet. Dagegen kann man den Oesophagus nicht in die Bauchhöhle hineinholen. Im Gegentheil, er hat eine ausserordentlich grosse Tendenz, in die Brusthöhle zurückzuweichen, nachdem er oberhalb der Cardia durchtrennt ist. Wenn man ihn nicht vorher angeschlungen hat, wird man ihn nur mit grosser Mühe wieder herunter bekommen, um die Verbindung zwischen ihm und dem Magen herzustellen. Ich glaube also, dass man unvergleichlich bequemer und mit viel geringerer Spannung operiren kann, wenn man die Operation in der Brusthöhle ausführt. Dies ist ohne Weiteres klar, wenn man sich vorstellt, dass man vom Bauche her an der concaven Zwerchfellfläche arbeitet und durch den linken Rippenbogen auch nach Incision desselben stets behindert wird, während diese Hindernisse in der Bauchhöhle völlig fortfallen.

28) Herr Adler (Pankow): „Ueber die Torsion des Netzes“*).

Herr O. Zeller (Berlin): M. H.! Die Fälle von Netztorsion, die ich zu beobachten Gelegenheit hatte, werde ich mir erlauben, zu Protokoll zu geben. Ich ergreife nur deshalb das Wort, weil es mir nach einer vorhergegangenen Fehldiagnose gelungen ist, meinen zweiten Fall vor der Operation mit Sicherheit zu diagnosticiren.

*) S. Grössere Vorträge und Abhandlungen. Theil II.

Das ist nicht schwer, wenn ein Theil des Netzes im Bruchsack liegt, wenn man beobachten kann, wie der zwar irreponible, aber doch verschiebbare Netzstrang sich allmählich hämorrhagisch verdickt. Sehr schwer aber und wohl nur mit Wahrscheinlichkeit ist die Diagnose bei den Fällen zu machen, wo ein Bruchsack entweder nicht nachweisbar oder vollkommen leer ist. So lag mein erster Fall.

Indessen wird man auf Grund der schon zahlreicheren Erfahrungen an Netztorsion zu denken haben, wenn bei plötzlichem Krankheitsbeginn mit starken Schmerzen und schwerem Krankheitsgefühl, zuweilen Erbrechen und Singultus, aber völliger Wegsamkeit des Darms und nur ganz geringer Temperatursteigerung eine harte Geschwulst fühlbar wird, über der die Bauchdecken weniger gespannt, der Percussionsschall weniger gedämpft, als bei appendicitischem Exsudat sind.

Mein erster Fall stammt aus dem Jahre 1902. Der vorher völlig gesunde Patient war in der Nacht erkrankt, nachdem er am Abend eine reichliche Mahlzeit von Eisbein und Sauerkraut zu sich genommen, dann stark gekegelt hatte. Plötzlich auftretende heftige Schmerzen in der rechten Seite des Leibes, Uebelkeit und Erbrechen hatten den behandelnden Arzt zu der naheliegenden Diagnose: Appendic. perfor. bestimmt. — Ich selbst sah den Patienten 5 Tage später in einem sehr elenden Zustand. Er hatte einen grossen festen Tumor in der rechten Seite, dessen Palpation schmerzhaft war, hatte ganz leichte Temperatursteigerungen, einen elenden Puls und, was ich besonders hervorheben möchte, fortwährenden Singultus bei deutlichen Zeichen von Wegsamkeit des Darms. Flatus gingen ab, Stuhlgang ebenfalls mehrfach. — Die sofortige Operation, die ich vorschlug, wurde abgelehnt. Erst nach 2 Tagen entschlossen sich die Leute zur Operation, die nun den schon moribunden Patienten nicht mehr retten konnte.

Ich fand das Netz brandig und um mehr als 360° gedreht; der kindskopfgrosse Tumor hatte einen doppelten Stiel, einen daumendicken, an dem er hing, und einen dünnen, nur strohhalmstarken Strang, der in einer sonst leeren rechtsseitigen Leistenhernie fixirt war.

Damals hatte ich das noch wenig bekannte Leiden vor der Operation nicht erkannt, zumal ich den Leistenkanal ganz leer fand, hatte aber darauf hingewiesen, dass mir das Fehlen einer brettharten Muskelspannung, das Vorhandensein einer tympanitischen Zone zwischen Geschwulst und Poupartschem Bande, die niedrige Temperatur zu einer perforativen Appendicitis nicht zu passen schienen, dass wir auf Ueberraschungen gefasst sein müssten.

Den 2. Fall, den ich 1905 am 4. Krankheitstage sah, vermochte ich vor der Operation zu diagnosticiren, zum Theil deshalb, weil das verdickte, schmerzhafte Netz bis in den Bruchsack hineinreichte.

Hünenhafter Mann, mit Schmerzen in der Fossa iliaca d. erkrankt, sofort schweres Krankheitsgefühl. Der dünne irreponible Netzstrang, der seit langer Zeit in dem rechtsseitigen Leistenbruch lag, anfänglich nicht schmerzhaft. Kein Darmverschluss, kein Erbrechen. Stuhlgang ist erfolgt. Am dritten Tage wurde das Netz in der Hernie dicker und schmerzhaft. Daher rief mich der sehr sorgfältig beobachtende College. In der rechten Fossa

iliaca harter, auf Druck schmerzhafter Tumor zu fühlen, der nicht continuirlich in die Bruchpforte zu verfolgen ist. Percussionsschall über der Geschwulst nur wenig abgeschwächt. Der Tumor vom Lig. Pouparti etwa 2 Querfinger entfernt. Muskelspannung rechts nur wenig stärker als links. Bruchinhalt etwa 2 Daumen dick, druckempfindlich, nicht reponibel, aber doch verschieblich, nicht eingeklemmt. Temperatur 37,5—38,1°. Puls gut. Zunge stark belegt, foetor ex ore. — Das stark sugillirte, um einen straffen Gefässstrang zweimal gedrehte Netz wurde im Gesunden abgetragen. Der sehr lange, in seiner distalen Hälfte stark verdickte und sugillirte Wurmfortsatz wurde entfernt. Glatte Heilung.

Herr Payr (Graz): M. H.! Ich möchte mir erlauben, zu bemerken, dass in einem von mir vor Jahresfrist operirten Fall von Netztorsion es möglich war, vor dem Eingriff die Diagnose auf Netztorsion zu stellen, und zwar aus einem Umstand, der allerdings in keinem der bisher beschriebenen Fälle vermerkt wurde. Es handelte sich, wie gewöhnlich, um den gleichzeitigen Bestand einer Hernie, und in dieser war ein kleiner atrophischer Hoden, wie das so häufig bei unvollständigem Descensus testiculi vorkommt, in der Nähe der Bruchpforte zu fühlen. Nachdem das Ereigniss der Netztorsion, das klinisch einer Peritonitis auf ein Haar ähnlich gesehen hat, vorüber war, konnte man es diagnostisch als eine erfolgte Stieldrehung des Netzes mit Wahrscheinlichkeit deshalb ansprechen, weil der gewöhnlich in der Hernie nachweisbare Hoden vollkommen und dauernd verschwunden war, und man sich denken konnte, dass das Netz secundär am Hoden, der ja bei unvollständigem Descensus eine abnorme Beweglichkeit hat, festgewachsen, bei der nun erfolgten Drehung denselben in die Bauchhöhle hineingezogen hat.

Dieser Gedankengang erwies sich bei der vorgenommenen Operation als richtig, indem sich der kleine, an einem auffallend langen freien Mesorchium hängende Hoden am unteren Ende des betreffenden Netztumors implantirt erwies, und glaube ich, dass es durch diesen allerdings besonders günstigen Zufall das erste Mal möglich gewesen ist, vor dem Eingriff die Diagnose auf Netztorsion zu stellen.

Ueber den Mechanismus dieses Vorganges möchte ich mich nicht verbreiten, da ich über denselben erst vor ganz kurzer Zeit eine Abhandlung veröffentlicht habe.

Ich möchte mir nur erlauben, den Herren die Abbildung dieses gedrehten Netztumors mit dem am unteren Ende implantirten Hoden vorzuzeigen.

29) Herr Tietze (Breslau): „Zwei Präparate von Netztumoren.“ (Demonstration.)

M. H.! Ich will Ihre Aufmerksamkeit nur ganz kurze Zeit in Anspruch nehmen und Ihnen zwei Präparate von Netztorsionen zeigen, von denen namentlich das eine von seltener Schönheit ist. Das grössere dieser Präparate, welches fast dem ganzen Netz entspricht, lag in einem peritonealen Abscess, der als Blinddarmabscess angesprochen wurde, das zweite, nur einen Theil des Netzes betreffend, bildete den Inhalt eines rechtsseitigen eingeklemmten

Leistenbruches bei einem Mann. Es ist auf dem Chirurgencongress des öfteren über Netztorsion discutirt worden, so dass ich mich damit begnügen kann, die Präparate herumzureichen. Die ausführliche Publication wird in einer Doctorarbeit erfolgen.

30) Herr Blumberg (Berlin): „Zur Bauchschnitttechnik" (mit Demonstration von an Appendicitis operirten Patienten).

M. H.! Je mehr die hohe Entwickelung der chirurgischen Technik uns dazu geführt hat, Laparotomien nicht nur bei Indicatio vitalis für angezeigt zu halten, sondern Operationen à froid — zur Vermeidung später eventuell drohender Gefahren — in grosser Zahl auszuführen, sind naturgemäss unsere Ansprüche an alle Einzelheiten des Gelingens grösser geworden.

Wir erwarten, dass die Laparotomie als solche keinerlei Zustände zur Folge hat, die Beschwerden verursachen. Dieser Forderung wird genügt durch folgende drei Bedingungen:

1. durch das Eintreten der aseptischen Heilung,
2. durch Vermeidung von postoperativen Hernien, und
3. kommt auch das kosmetische Resultat in Betracht, d. h. die Vermeidung grosser Hautnarben.

Ein reichlich entwickeltes Fettpolster, wie es ja gerade am Abdomen häufig ist, bietet bei Laparotomien nach zwei Richtungen hin ein erschwerendes Moment: erstens geht von dem Fettgewebe anerkanntermaassen leicht eine Störung der aseptischen Heilung aus, und zweitens ist in Folge der Dicke der Bauchdecken die Uebersicht in der Abdominalhöhle erschwert, ein Uebelstand, zu dessen Vermeidung ein sehr grosser Bauchschnitt angelegt werden muss. Um diese durch starken Panniculus adiposus hervorgerufenen Missstände auszuschalten, exstirpire ich das Fettgewebe in der Umgebung der Wunde.

Da ferner die Festigkeit der Bauchnarbe hauptsächlich von der Festigkeit der Aponeurosennaht abhängt, so wird das Eintreten einer postoperativen Hernie verhindert durch lückenlose Verheilung der Aponeurosennaht: je kürzer also der Schnitt der Aponeurose ist, desto unwahrscheinlicher ist ceteris paribus die Entstehung einer Hernie.

Aus diesen Gründen bin ich folgendermaassen verfahren: Nach einem kleinen (meist bei fetten Patienten nur ca. 4 cm langen) Schnitt durch Haut und Panniculus adiposus wird das subcutane Fett in ganzer Dicke etwa keilförmig auf einige Centimeter hin exstirpirt, wonach die Aponeurose in überraschender Ausdehnung frei liegt. Nun wird in die Aponeurose eine — ebenfalls nur kurze — Incision gemacht und von den Rändern und besonders den Wundwinkeln dieses Schnittes aus die Aponeurose stumpf einige Centimeter unterminirt, was sehr leicht geschieht. Durch diese Mobilisirung der Aponeurose wird die Zugänglichkeit der Bauchhöhle sehr erhöht.

Bei der primären Vernähung der Bauchwunde muss bei der Aponeurosennaht die darunter liegende Musculatur oberflächlich mitgefasst werden; ferner ist darauf zu achten, dass die subcutane Fettschicht von den Seiten her durch

eine kurze fortlaufende Catgutnaht vereinigt wird. Auf den Verband kommt ein Sandsack von $^1/_2$ bis 1 kg. — Ich erlaube mir Ihnen mehrere Patienten zu demonstriren, bei denen ich die Intervalloperation der Appendicitis ausgeführt habe, und bei denen trotz dicken Panniculus der Hautschnitt nur ca. 4 cm lang ist (Demonstration); obwohl es sich hierbei um technisch sehr schwierige Fälle (Lösung umfangreicher flächenhafter Adhäsionen) handelte, konnte trotz der Kleinheit des Schnittes die Appendix unter Leitung des Auges, nicht nur mit dem Finger aufgesucht werden.

Ich glaube Ihnen die beschriebene Exstirpation des Fettes nach meinen Erfahrungen nicht nur bei Laparotomien, sondern auch bei anderen Operationen empfehlen zu können, z. B. bei Hernienoperationen speciell auch mit Rücksicht auf die schlechte Desinficirbarkeit der Inguinalgegend.

Alle in der geschilderten Weise operirten Fälle sind mit prima intentio geheilt.

31) Herr Bakes (Trebitsch): „Eine Modification der operativen Behandlung des ulcerösen Sanduhrmagens, nebst vorläufiger Mittheilung erzielter Resultate bei 72 Operirten wegen benigner Magenaffectionen.“ (Krankenvorstellung.)

M. H.! Die Operation, über welche kurz zu referiren ich mir gestatte, soll keineswegs als eine neue*) practische Methode zur chirurgischen Heilung des Sanduhrmagens aufgefasst werden: vielmehr stellt sie eine Nothoperation dar, welche die vorgefundenen ungewöhnlichen pathologischen Verhältnisse des zu beschreibenden Falles mir dictirten.

Krankengeschichte: Franziska D., 50jährige Bauersfrau aus Wollein (Mähren) mit schweren Ulcuserscheinungen. Operation 17. 1. 1907. Nach medianer epigastrischer Incision wurde ein hochgradiger Sanduhrmagen vorgefunden, dessen callöser Isthmus vorne in den linken M. rectus perforirte, oben mit der Leberfläche, hinten mit dem Pankreas fest verwachsen war. Am Pylorus eine Verdickung mit Stenose. Beim Loslösen der Perforation in den Muskel entstand im Isthmus ein etwa hellergrosser Defect, welchem eine glatte Delle im Muskel entsprach.

Diesen Defect wollte ich dazu benutzen, um durch Vergrösserung und Vernähung desselben im Sinne der Pyloroplastik eine Erweiterung der verengten Stelle herbeizuführen und dadurch eine breite Communication beider Mägen zu bewerkstelligen. Wegen Starrheit der Ränder, von denen auch Randpartien excidirt wurden, gelang zur Noth die Occlusionsnaht, welche mittels eines hinaufgeschlagenen zungenförmigen Netzlappens noch gesichert wurde. Eine namhafte Erweiterung des Isthmus wurde nicht erzielt.

Nun versuchte ich durch Gastrolyse eine Annäherung beider Mägen herbeizuführen, um eine Gastrogastroanastomose unter dem Isthmus anzulegen. Auch dieses Vorhaben scheiterte an der straffen Fixation beider Magenhälften durch perigastritische Schwielen.

*) Von berufener Seite wurde B. aufmerksam gemacht, dass in der französischen Literatur ähnliche Operationen erwähnt sind; auch v. Hacker soll ähnlich verfahren sein.

Sechsunddreissigste [illegible]

Leistenbruches [illegible] einen Mann. [illegible]
über Netztorsion [illegible]
Präparate [illegible]
arbeit erfolgen.

30 Herr [illegible]
Demonstration [illegible]
M. H.! [illegible]
dazu geführt hat [illegible]
zu halten. [illegible]
drohender Gefahren [illegible]
Ansprüche an [illegible]
Wir erwarten [illegible]
Folge hat [illegible]
folgende drei Bedingungen:
1. durch das [illegible]
2. durch Verm[illegible]
3. kommt auch [illegible]
meidung grosser [illegible]
Ein reichlich [illegible]
häufig ist, bietet bei [illegible]
Moment: erstens [illegible]
Störung der [illegible]
Dicke der Bauchdecken [illegible]
schwert, ein Uebelstand [illegible]
schnitt angelegt werden [illegible]
hervorgerufenen Missstände [illegible]
in der Umgebung der Wunde.
Da ferner die [illegible]
keit der Aponeurose [illegible]
Hernie verhindert [illegible]
naht: je kürzer [illegible]
licher ist ceteris [illegible]
Aus diesen Gründen [illegible]
kleinen (meist [illegible]
Haut und Pan[illegible]
Dicke etwa ke[illegible]
die Aponeurose [illegible]
wird in die Ap[illegible]
macht und [illegible]
dieses Sch[illegible]
minirt, was [illegible]
rose wird [illegible]
Bei der [illegible]
naht die dar[illegible]
ist darauf [illegible]

Deutsche [illegible]

: dem
eholte
t und
Eine
tomien
er com-

ch den
nz be-

egenheit
enaffec-
rrenden
ingende
ich den
den, die
o bin ich
auf eine
enbeck's

erfahren,
gen Re-
gen dar-

mittelbar
s Carci-
kommen
hrichten,
bleiben

ewichts-
häufig.
nmtliche
den und
gar nicht

eist der
chwäche
nen die
welche
erselben
en also

akes,

38 Erfolge (76 pCt.) 12 Misserfolgen gegenüber. (Ueber Methoden und Technik siehe Arbeit in Langenbeck's Archiv.)

32) Herr Kausch (Schöneberg): „Demonstration eines Präparates von Blindsack-Sanduhrmagen. Modification der Gastroenterostomie."

M. H.! Ueber das Präparat, welches ich Ihnen hier kurz demonstrire, möchte ich von drei Gesichtspunkten aus sprechen:

1. wegen der besonderen Form des Magens;
2. wegen der modificirten Gastroenterostomie, die ich ausführte, und
3. wegen des Inanitionsdeliriums, dem die Patientin schliesslich erlag.

Der Magen besteht aus drei Säcken: der grösste, cardiale, entspricht ungefähr einem normal grossen Magen. Von ihm aus führt eine weite Oeffnung, durch die ich die ganze Hand führen kann, in den kleinsten, den pylorischen Sack, von diesem eine kleinere ovale Oeffnung von 6 zu 4 cm in den unteren Sack, einen Blindsack. Dieser entspricht etwa einem Drittel des cardialen, der pylorische einem Drittel des Blindsackes. An der Grenze des cardialen und pylorischen Sackes liegt ein grosses noch offenes Ulcus, es trägt die Schuld an der verzerrten Form des Magens. Es liegt an der Hinterwand des Magens und greift in das Pankreas ein. Dicht aboral vom Ulcus vollständig an der Hinterwand gelegen, befindet sich ein schmaler Schlitz, der abgeknickte Pylorus.

Dreitheiliger Sanduhrmagen ist auch sonst bereits beobachtet worden, ja sogar viertheiliger. Das Besondere meines Präparates besteht darin, dass der eine der Säcke ein blinder ist. Trotzdem darf man ihn aber meines Erachtens nicht als Divertikel ansprechen, denn er ist zweifellos durch den von dem Geschwüre erfolgenden Narbenzug abgeschnürt worden.

Ich führte in diesem Falle die Gastroenterostomia retrocolica posterior aus, am tiefsten Punkte des Blindsackes. Ich that dies mit Rücksicht auf die breiten vorhandenen Communicationen der Säcke und auf den höchst elenden Zustand, in dem die Patientin zur Operation kam.

Besonderes Gewicht lege ich auf die Modification der G. E., die ich ausführte. Ich nähte die oberste Jejunumschlinge ganz kurz, so kurz, dass der Magen an ihr aufgehängt war, an den Magen an. Die Schlinge liess ich sagittal verlaufen und legte die Naht quer zum Darme an, erhielt so einen Schlitz, der am Darme quer, am Magen längs, parallel der grossen Curvatur verlief. Sie sehen nun am Präparate, wie ideal sich die G. E. gestaltet hat. Die Einschnürung, die Sie hier sehen, entspricht genau dem Anfange des G. E.-Schlitzes, der sich aus einem queren in einen dreieckigen verwandelt hat, dessen Spitze genau an der Einschnürungsstelle liegt. Während ich mit Leichtigkeit mit dem Daumen vom Magen aus in den abführenden Schenkel gelange, ist dies nur mittelst einer Kornzange möglich vom Magen aus nach oben in den zuführenden hineinzukommen. Der abführende Schenkel liegt ausserdem in der gradlinigen Fortsetzung des zuführenden, so dass Galle und Pankreassaft unmittelbar in ihn fliessen mussten, der Mageninhalt nicht in den zuführenden gelangen konnte. Und ich habe dieses doch wirklich ideal zu

nennende Verhalten der G. E.-Stelle — im Gegensatz zu anderen Methoden — durch die einfache zweckmässige Anheftung der Schlinge erreicht, ohne jeden weiteren complicirenden Eingriff.

Die 37jähr. Patientin ist leider der Operation erlegen. Sie kam in höchst elendem, vollständig ausgeblutetem Zustande in das Krankenhaus, sie hatte soeben eine schwere Magenblutung überstanden und brach auch im Krankenhause noch einige Male Blut. Es bestand eine vollständige Undurchgängigkeit des Pylorus, wie man sich das nach dem Aussehen des Präparates ja auch denken kann. Die Patientin verweigerte zunächst den ihr vorgeschlagenen Eingriff und kam so erst 13 Tage nach der Aufnahme zur Operation. Sie wurde vor und auch nach der Operation mit täglichen subcutanen Kochsalzinfusionen und Nährklysmen über Wasser gehalten. Nach der Operation nahm sie auch zunächst gut Flüssigkeit zu sich, brach überhaupt nie. Am 3. Tage brach ein Inanitionsdelirium aus, dem sie am folgenden Tage erlag.

Die Autopsie ergab, dass im Leibe alles in bester Ordnung war. Ich möchte mit Rücksicht auf diesen Fall empfehlen, bei derartig heruntergekommenen Individuen, bei denen man mit dem Ausbruche eines Inanitionsdelirium zu rechnen hat, der G. E., nach dem Vorschlage Rutkowski's und Witzel's, die Gastrostomie und Einlegung des Ernährungsschlauches in den abführenden Darmschenkel zuzufügen.

Wullstein (Halle): M. H.! Vor 4 Jahren konnte ich Ihnen eine grössere Serie von Magendeformitäten demonstriren. Aber auch nach dem ist mein Interesse für diese Veränderungen nicht erloschen und heute bin ich im Stande, Ihnen noch einige überaus seltene und bemerkenswerthe Präparate vorzulegen.

Damals sprach ich es aus, dass ich es mir nicht wohl denken könnte, dass an einem Hohlorgan, wie dem Magen, ähnlich wie an der Leber durch starkes Schnüren, wie Rasmussen behauptet hatte, eine Furchung, kurz ein Sanduhrmagen entstehen könnte. Ein Präparat, welches ich noch der Güte des verstorbenen Herrn Geheimrath His verdanke, hat mich eines Anderen belehrt.

Das Präparat stammt von einer weiblichen Person in mittleren Jahren, welche durch Suicid geendet hatte. Sofort nach ihrem Tode wurde sie in ihrer Kleidung, enorm geschnürt, in das Leipziger anatomische Institut gebracht. Geheimrat His war damals mit genaueren Untersuchungen über die Form und Stellung des Magens beschäftigt, und liess zu dem Zwecke bei einer grösseren Zahl von Leichen und so auch bei dieser zur Fixirung des Magens in situ denselben mit Formalin anfüllen. Dabei behielt das Individuum sein Corset und die übrige Kleidung an. Und nun ergab sich, dass der Magen eine völlig senkrechte Stellung hatte, und dass er inmitten, bedingt durch die scharfkantige Impression des linken Rippenbogens, eine tiefgehende Schnürfurche und einen schmalen, an der kleinen Curvatur gelegenen Isthmus hatte. Aufgeschnitten war die Schleimhaut zwar gefaltet, doch keineswegs atrophisch und geschwürig oder krebsig verändert. Mit der Retraction im Bereich der Schnürfurche war es zu einer narbigen Verkürzung und Verdickung der Serosa gekommen.

Sie sehen (Demonstration) auf dieser Zeichnung den Magen nach frontaler Halbirung der Leibeshöhle mit seinem Fundus die Zwerchfellkuppe ausfüllend in situ liegen.

Das zweite Präparat betrifft die nur in einigen seltenen Fällen beobachtete Veränderung des Magens und Duodenums, welche Wölfler als gastro-intestinale Sanduhrform bezeichnet hat. Für die Enstehung dieser Form ist die Voraussetzung, dass im Verlauf des Duodenums durch irgend einen geschwürigen Process, oder durch Adhäsionen und Abknickung ein Passagehinderniss gesetzt wird und dass infolge dessen eine Stauung in dem oralen Theil des Duodenums besteht. Wird bei diesem Stauungsverhältniss der Pylorus insufficient, so führt die Lichtungsverengerung des Duodenums zu

Oesophagus-Carcinom und Fibromyom der hinteren Magenwand.

einer gleichmässigen sackartigen Erweiterung des oralen Duodenaltheiles und des Magens. Bleibt der Pylorus dagegen normal, oder ist er sogar, wie an meinem Präparat gleichzeitig durch ein Ulcus, welches auf die kleine Curvatur übergreift, verengt, so bildet der Pylorus einen Isthmus, von dem nach oben hin der erweiterte Magen liegt, während sich nach unten hin und zwar bis zur Verengerung des Duodenums reichend der sackartig erweiterte Duodenaltheil wie eine Art Nebenmagen anschliesst. Die Abknickung des Duodenums wurde an meinem Präparat durch eine breite Platte bindegewebiger Adhäsionen bedingt, welche von der kleinen Curvatur und dem oberen horizontalen Theil des Duodenums nach der Leberunterfläche resp. der Gallenblasengegend hinziehen und ausser der Abknickung gleichzeitig eine Richtungsveränderung des oberen Duodenaltheiles bewirken.

In Bezug auf die Illustration dieser Präparate verweise ich auf eine demnächst in den Mittheilungen aus den Grenzgebieten der Medicin und Chirurgie erscheinende Arbeit.

Im Anschluss hieran darf ich Ihnen mit der gütigen Erlaubniss unseres verehrten Herrn Vorsitzenden ein Präparat demonstriren, welches zwar nicht zu diesem Kapitel gehört, aber doch wohl Ihr Interesse beanspruchen kann. In der v. Bramann'schen Klinik hatte ich Gelegenheit bei einem alten Manne eine Gastrostomie nach Witzel anzulegen wegen eines Carcinoms des Oesophagus, welches, wie sich aus der Zeichnung ergiebt, einige Centimeter oberhalb der Cardia in der Gegend des Zwerchfelldurchtrittes lag.

Schon bei Anlegung der Gastrostomie fiel es auf, dass der kleine atrophische Magen sich in diesem Falle ganz besonders schwer vorziehen liess. Als der Patient nach Wochen zum Exitus kam, ergab die Section hierfür eine weitere Erklärung. Mitten an der hinteren Magenwand (s. Abbildung) etwas näher der grossen Curvatur hing ein reichlich faustgrosser, harter Tumor mit leicht höckriger Oberfläche an einem kurzen, dünnen Stiel.

Die histologische Untersuchung ergab, dass dieser Tumor nichts mit dem Carcinom im Oesophagus gemein hatte, dass es sich vielmehr um ein Fibromyom der Magenwand handelte.

Herr Schmitt (München): Ich habe in den letzten 4 Jahren 14 Fälle von Sanduhrmagen operirt. Davon waren drei durch Carcinom bedingt, 10 durch Ulcus und einer durch einen breiten derben Strang, der wohl auch von einem Ulcus herrührte. In einem Fall von Carcinom habe ich mit gutem Erfolg resecirt, in einem anderen Falle die Plastik nach Heineke-Mikulicz ausgeführt. Ein Jahr lang ging die Sache gut, dann stellte sich aber eine neue Stenose ein, die sich secundär am Pylorus aus einem neuen Ulcus entwickelt hatte. Ich musste relaparotomiren und eine Gastroenterostomie ausführen. Die durch die Plastik geschaffene Erweiterung der Sanduhrstenose war weit geblieben. Die Patientin ist seit 4 Jahren gesund.

Die übrigen Fälle habe ich alle mit Gastroenterostomie behandelt, und in einem einen glatten Misserfolg gehabt, weil ich den Sanduhrmagen übersehen hatte. Hier war es offenbar umgekehrt, wie in dem ebengenannten Falle; zuerst war eine Pylorusstenose nach Ulcus entstanden und späterhin hat sich wahrscheinlich erst der Sanduhrmagen entwickelt. Jedenfalls waren bei der Operation zwei Stenosen da, ich habe aber nur die eine erkannt. Der cardiale Sack war ausserordentlich klein und lag hoch oben unter den Rippen versteckt, es imponirte an dem freiliegenden Magen nur die beträchtliche Dilatation, welche durch die Ulcusstenose am Pylorus bedingt war. Die Gastroenterostomie hat hier natürlich nichts nützen können.

Die übrigen Fälle sind nach Gastroentrostomia retrocol. post. glatt geheilt und ich glaube, dass diese bei Sanduhrmagen auch die Normaloperation bleiben wird.

33) Herr Reerink (Freiburg i. B.): „Ueber einige Wirkungen des sogenannten intraabdominellen Druckes".

M. H.! Sie sind heute Vormittag schon so viel mit Untersuchungen über

Druckwerthe — Ueber- und Unterdruck — unterhalten worden, dass ich nicht weiss, ob es mir gelingen wird, Ihre Aufmerksamkeit noch für einige Minuten zu gewinnen. Wohl sämmtliche Autoren, die sich bisher mit den Druckverhältnissen im Abdomen beschäftigt haben, haben auch die Schwierigkeiten, die sich der Erlangung eindeutiger positiver Resultate entgegenstellten, bald erkannt und deshalb nur von einem „sogenannten" intraabdominellen Druck gesprochen, ein Ausdruck, dem ich mich, um nichts vorwegzunehmen, angeschlossen habe. — Die einfachste Betrachtung lehrt, dass gerade im Abdomen eine Anzahl sehr variabler Sonderdruckverhältnisse herrschen müssen, abhängig von der Form, von dem Inhalt des Bauchraumes und nicht zuletzt abhängig von den Wandungen (Diaphragma, Diapragma pelvis, den Muskeln zwischen der in bestimmten Grenzen verschiebbaren unteren Thoraxhälfte und dem Becken, den Fascien und der Haut).

So wird man die Arbeiten derjenigen Forscher, so überaus interessant sie im übrigen sind, die die Hohlräume des Magendarmtraktus zur Bestimmung intraabdomineller Druckwerthe gewählt haben, füglich übergehen können. Da es sich ja um die Bestimmungen eines Sonderdruckes handelt, wechselnd nach der jeweiligen Lage und dem Füllungsgrad der einzelnen Theile, wechselnd nach der fraglos bestehenden Sonderspannung des betreffenden Wandtheiles. Intraintestinaler Druck ist eben, wie das schon häufig betont worden ist, dem intraabdominellen Druck durchaus ungleichwerthig.

Nimmt man den ganzen, von Muskeln und Fascien eingeschlossenen Bauchraum als Versuchsobjekt, so ist a priori einleuchtend, dass neben anderen Faktoren Wandung und auch wieder Inhalt die grösste Rolle spielen müssen. Lähmend mag hier die Autorität W. Braune's gewirkt haben, dessen bekannte und oft citirte „Untersuchungen über die Oberschenkelvene des Mensohen" ihn zu dem Schlusse führten, dass „die Bauchhöhle einen von den in ihr eingeschlossenen Organen complet ausgefüllten Raum darstellt, auf welchen von seiten der muskulösen Wände im Zustande der Ruhe kein Druck ausgeübt wird. Ein solcher tritt nur auf, wenn die umschliessenden platten Muskeln sich contrahiren und die sogenannte Bauchpresse bilden". Man beachte wohl! Einen — doch sicher im physikalischen Sinne gemeint, da ja auch Druckbestimmungen Braune zu seinen Schlussfolgerungen geführt haben — complet ausgefüllten Raum. Hätte Braune Recht, so wären allerdings alle weiteren Untersuchungen über Druckverhältnisse in Cavum peritoneale unnütz. Letzteres würde nur einen virtuellen Faktor darstellen, wiewohl wir durch tägliche Beobachtungen am Krankenbett wissen, wie sehr er jeden Augenblick bei pathologischen Processen sehr reell in die Erscheinung treten kann. Insoweit wird man allerdings einzelnen Autoren (cf. Hörmann, Archiv für Gynäkologie 1905) zustimmen müssen, dass der Hermetismus der Bauchhöhle bei Druckmessungen in derselben unbedingt gewahrt werden muss, wenn man zu irgendwie eindeutigen Resultaten gelangen will und das scheint eben auch der springende Punkt zu sein, an dem die meisten Experimentatoren gescheitert sind. Insbesondere können hier Manometermessungen nur bedingten Werth haben. Oder wie kann mir das Manometer, das mit einem in die Blase eingeführten Katheter verbunden ist, etwas anderes anzeigen als

Druckschwankungen! So haben mir denn auch, als ich mit den Untersuchungen über den intraabdominellen Druck begann, die mit dem Manometer unternommenen Versuche keine sicheren Resultate geben können. Zum Schluss haben sich nur 2 Versuchsreihen bewährt, über die ich hier kurz berichten möchte. Meine Versuche der ersten Reihe gingen davon aus, festzustellen, wie sich im Thierexperiment der nur noch vom Peritoneum bekleidete Bauchraum verhält, wenn man den Bauch sozusagen skelettirt i. e. die einzelnen Muskelgruppen vorsichtig abpräparirt. Man ist so im Stande, beiderseits den Musc. obliquus ext. u. int. auszuschalten, ohne dass das narkotisirte Thier ein anderes Verhalten zeigte, nur dass schon nach Entfernung des ext. am Blasenmanometer deutlich ein expiratorisches Steigen und dementsprechend inspiratorisches Sinken festgestellt werden konnte. Lässt man in diesem Stadium das Thier aus der Narkose erwachen, so tritt, auch wenn es sich wieder beruhigt hat, lebhafte Dyspnoë auf, eine Thatsache, die nicht gleich ohne Weiteres erklärlich erscheint. Sie veranlasst mich aber zunächst, schon jetzt das Brauer'sche Ueberdruckverfahren einzuleiten, eine, wie ich mich später überzeugen konnte, in diesem Stadium noch überflüssige Maassnahme. Man kann auch ohne Ueberdruck beim narkotisirten Hunde die gesammte Athemmuskulatur mit Ausnahme der Intercostales und des Zwerchfelles ausschalten, und das Thier noch stundenlang am Leben erhalten. Das Zwerchfell nimmt dabei maximalsten Hochstand ein und ein Athmungsausschlag am intestinal angebrachten Manometer ist dann nicht mehr zu registriren. Die exacte Präparation des Transversus abd. begegnet schon grossen technischen Schwierigkeiten, da zu leicht eine Verletzung des Peritoneum dabei gesetzt wird; ich rathe deshalb, bei etwaigen Nachprüfungen, diesen Muskel dadurch auszuschalten, dass man ihn an verschiedenen Stellen in querer Richtung durchtrennt, aber seine Insertionsstellen unberührt lässt.

Das Abdomen wird jetzt gewissermaassen vom Rectus abd., dessen Ursprungssehne beim Hunde bis zum Manubrium sterni reicht, getragen. Präparirt man hier den Muskel vom Thorax ab und durchtrennt ihn am Abdomen an mehreren Stellen (eine völlige Präparation ohne Läsion des Peritoneum dürfte technisch kaum möglich sein), so collabirt die Bauchhöhle durchaus; ein Beweis, dass ein Druck, der dem jetzt voll auf den skelettirten Bauchraum wirkenden Athmosphärendruck das Gegengewicht halten könnte, nicht besteht.

In einer zweiten Versuchsreihe habe ich Glaskolben von verschiedener Grösse, die in ein etwa 15 cm langes, unten leicht zugespitztes und verschlossenes capillares Glasrohr ausliefen und etwa zur Hälfte mit Wasser gefüllt waren, derart mit dem Bauchraume in Verbindung gebracht, dass das capillare Rohr an irgend einem Punkte der Linea alba etwa 4 cm tief in die Bauchhöhle gestossen wurde. Nebenverletzungen wurden dadurch, wie ich mich später bei der Autopsie überzeugen konnte, nicht gesetzt. Erst nachher wurde die in die Bauchhöhle ragende Spitze, was leicht möglich ist, durch Druck von den Seiten her abgebrochen. Auf diese Weise bleibt der Hermetismus der Bauchhöhle absolut sicher erhalten. In dem Momente jetzt, in dem man den Glaskolben oben eröffnet und seinen Inhalt dem atmosphärischen

Drucke aussetzt, findet ein Ansaugen von seiten der Bauchhöhle statt, so zwar, dass in manchen Versuchen der Inhalt eines etwa apfelgrossen Glaskolbens in einigen Minuten, in anderen vielleicht erst nach $^1/_2$ Stunde in die Bauchhöhle entleert war. Danach scheint mir die Braune'sche Behauptung, die Bauchhöhle stelle einen von den in ihr eingeschlossenen Organen complet ausgefüllten Raum dar, der Correctur zu bedürfen. Denn wo physikalisch Ansaugung stattfindet, muss auch etwas da sein, was ansaugen kann. Wenn ich die praktische Bedeutung eines solchen, durch äussere Einwirkungen sicher jederzeit sehr variablen und variirenden, aber in sich constanten negativen Druckes kurz streifen darf, so scheinen mir in erster Linie die in ihrer Function zum Theil intra- zum Theil extra peritoneal gelegenen Organe, also Gallen- und Harnblase beeinflusst zu sein; namentlich für letztere halte ich es für möglich den Beweis zu erbringen, dass ihre Füllung im letzten Grunde durch Ansaugung vor sich geht, — eine Behauptung, die Ihnen allerdings zunächst so paradox erscheinen mag, dass ich sie ausführlicher, als ich das von dieser Stelle aus könnte, werde rechtfertigen müssen.

34) Herr Adolf Schmitt (München): „Ueber Complicationen nach Magenresectionen".

M. H.! Nahtinsufficienz und Fistelbildung sind nach Magenresectionen ja leider nicht allzu selten; sie treten aber meist in relativ kurzer Zeit nach Ausführung der Resection auf, oder es entsteht in Folge Gangrän des Quercolons nach zu ausgedehnter Verletzung des Lig. gastro-colicum eine Kothfistel, freilich meist zusammen mit Peritonitis, die oft genug tödtlich endet.

Das späte Auftreten einer completten Duodenalfistel sowie die eigenartige Entstehung einer Kothfistel berechtigen zur Mittheilung der beiden folgenden Beobachtungen.

a) Duodenalfistel.

Einer 48 Jahre alten Patientin reseoirte ich den Pylorus einschliesslich eines 8 cm langen Stückes des Magens nach Billroth II. Es trat glatte Heilung ein, die Patientin nahm rasch zu und wog $^1/_2$ Jahr post operat. 15 Pfund mehr wie vor der Operation. $1^1/_2$ Jahre nach der Operation erkrankte sie an doppelseitiger Pneumonie; auf beiden Lungen trat die Lösung der Pneumonie kritisch ein und Patientin musste sehr viel aushusten. Dabei klagte sie über Schmerzen in der Laparotomienarbe. Als ich sie sah, fand ich eine umschriebene fluctuirende, geröthete Stelle von Haselnussgrösse, die sich nach wenigen Tagen von selbst öffnete; dabei entleerte sich eine ungemein grosse Menge von etwas getrübter Galle, sodass ich an den Durchbruch eines Empyems der Gallenblase denken musste; die Gallenfistel vergrösserte sich und 14 Tage nach dem ersten Durchbruch stiessen sich die langen Fäden der doppelreihigen fortlaufenden Naht aus, mit denen das Duodenum verschlossen worden war. Die ganze Duodenalöffnung bildete nun die Fistel, aus der ein grosser Theil der Galle sich entleerte, während ein anderer Theil offenbar freien Abfluss in den Darm hatte, wie der regelmässig entleerte, gallig gefärbte Stuhl zeigte.

Die Magenverdauung war dabei niemals gestört, die Gastroenterostomie

functionirte tadellos, es trat niemals galliges Erbrechen auf. Nach vollständigem Ablauf der doppelseitigen Pneumonie war es leicht, die mit der alten Narbe verlötete Duodenalöffnung zu schliessen und neuerdings zu versenken. Die Patientin ist jetzt, $5^1/_2$ Jahre nach der Resection des carcinomatösen Magens, völlig gesund.

Dass sich $1^1/_2$ Jahre nach einer bis dahin völlig festen Darmvernähung die Seidenfäden in toto abstossen könnten, war mir neu; offenbar hat unter dem Einflusse des heftigen Hustens eine starke Rückstauung der Galle zwischen dem vernähten Duodenumende und der Magendarmfistel stattgefunden, dass selbst $1^1/_2$ Jahre nicht genügten, um die Naht gegen den Innendruck genügend widerstandsfähig zu machen, wozu dann ja wahrscheinlich noch eine Infection der gestauten Galle kam, die zur entzündeten Verlötung mit der Bauchwand führte. Diese Beobachtung veranlasste mich jedoch, die Kocher'sche Methode — Einpflanzung des Duodenalstumpfes in den Magen — mehr als bisher zu bevorzugen. In den letzten 2 Jahren sind 7 nach dieser Methode ausgeführte Resectionen, meist von grösster Ausdehnung, glatt geheilt, während ich in derselben Zeit bei 4 nach Billroth II operirten Fällen, bei denen das Kocher'sche Verfahren technisch nicht möglich war, zweimal Fistelbildung in Folge Nahtinsufficienz am Duodenum erlebte.

b) Kothfistel.

Es handelt sich um totale Nekrose des Netzes mit secundärer Dickdarmfistel.

Dem 58 Jahre alten Manne hatte ich über die Hälfte des Magens nach Kocher wegen Carcinom resecirt. Der Patient kam auch in die Höhe, verdaute tadellos und hatte vom 4. Tage an regelmässigen Stuhlgang, so dass ich ihn nach 14 Tagen aufstehen liess. Drei Wochen nach der Magenresection röthete sich die glatt geheilte Bauchwunde, aus der schon alle Nähte entfernt waren, sie brach an einer erbsengrossen Stelle auf und es kam ein Stück nekrotischen Gewebes zum Vorschein; durch leisen Zug liess sich ein über handtellergrosses Stück nekrotischen Netzes vorziehen, das in scheinbar gesunder Region abgebunden und abgeschnitten wurde. Wieder erfolgte 8 Tage lang täglich völlig normaler Stuhl, bis plötzlich eine mächtige Auftreibung der ganzen rechten Bauchseite sich entwickelte und gleichzeitig wieder ein nekrotischer Gewebsfetzen zum Vorschein kam. Ich erweiterte die kleine Oeffnung in der Narbe etwas und nach leisem Zug an dem Gewebsstücke wurde wie bei einer Explosion ein apfelgrosser Klumpen von Gewebe aus der Oeffnung herausgeschleudert — gleichzeitig entleerte sich eine grosse Menge von Gasen und massenhaft Stuhl aus der nun freien Oeffnung; der vorher besonders rechts stark aufgetriebene Leib sank ein wie ein leerer Ballon. Der Ausfluss von Koth aus der Fistel des Quercolons — nur um eine solche konnte es sich handeln — verminderte sich rasch und bei der Entlassung des Patienten kam aus der wenig über stecknadelknopfgrossen Oeffnung wohl ab und zu etwas Gas und Schleim, aber kein Koth mehr heraus, so dass mir jeder Eingriff überflüssig erschien; die Fistel schloss sich von selbst und Patient befindet sich ganz wohl.

Es war also das Netz in seiner grössten Ausdehnung erst über 3 Wochen

nach der allerdings sehr ausgedehnten Magenresection nekrotisch geworden und hat sich in das bis dahin völlig normal functionirende, aber wohl durch Gefässthrombose im Bereiche des Ligament. gastrocolicum geschädigte Quercolon so hineingebohrt, dass durch den Netzpfropf ein totaler Dickdarmverschluss entstand, der allerdings in der denkbar einfachsten Art behoben werden konnte. Dieser Vorgang hat seine Analogie etwa in dem Einwandern von Fremdkörpern, im Bauche vergessenen Compressen z. B. in den Darm, die ja auch erfolgen kann, ohne dass Peritonitis entsteht. Ich glaube nicht, dass eine umschriebene Gangrän des Quercolons, die ja nach ausgedehnteren Magenresectionen oft beobachtet wurde, das Primäre war; es hätte sonst der Darm doch wohl kaum über drei Wochen lang völlig normal functioniren können. Die Colonfistel entstand und zeigte sich erst, nachdem der durch das nekrotische, in den Darm eingewanderte Netzpfropf entfernt worden war; der Darmverschluss war, wie auch die sehr rasch — über Nacht — entstandene Auftreibung des centralen Darmabschnittes zeigte, ein absoluter; der Netzpfropf wurde aus dem Darm geschleudert wie der Pfropf aus einer Champagnerflasche, ein Zeichen des hohen Druckes, unter welchem der Darminhalt stand. So ausgedehnte Netzgangrän und die Art der Eliminirung des Netzes ohne erkennbare primäre Mitbetheiligung des Colons und ohne jedes Zeichen einer peritonealen Infection scheint in dieser Form noch nicht beobachtet worden zu sein.

35) Herr Heile (Wiesbaden): „Neues über Aetiologie und Behandlung der postoperativen Darmstörungen".

Bei der Nachbehandlung von chirurgischen Magen-Darmkranken sehen wir zum Theil unstillbare Durchfälle auftreten. Die Diarrhöen überraschen den behandelnden Arzt, sie beginnen scheinbar ohne Grund am 6. Tage und später bei normalem Wundverlauf und trotzen meistens der kräftigsten antidiarrhoischen Behandlung und führen zum Theil unter dem Bilde des Coma's zum Tode. Anschütz, der neuerdings die Erfahrungen der Breslauer Klinik und die Beobachtungen anderer Autoren ausführlich kritisch wiedergegeben hat, weist schon darauf hin, dass für die Erklärung der Aetiologie dieser Durchfälle die Heranziehung localer Reize (Darmausschaltung, gährender Mageninhalt, freie Salzsäure, Chloroform und andere toxische Wirkungen etc.) wie besonders Kelling das meinte, nicht genügt. Die Durchfälle treten auch ohne Stauung im Magen ein etc. Anschütz kommt daher schon dazu, als letzte Ursache eine allgemeine Disposition anzunehmen.

Auf Grund von Thierexperimenten mit Maetzke*) und Keller und auf Grund von klinischen Beobachtungen glaube ich, dass diese schweren Durchfälle bei Menschen auftreten, die unter einer vorübergehenden oder dauernden Unterbilanz des gesammten Körperalkalis stehen. Einen objectiven Anhalt für die geringe Widerstandsfähigkeit dieser Menschen gegen grösseren Alkaliverlust im Darm haben wir in vielen Fällen in dem Auftreten von Acetessig-

*) Genauere Einzelheiten auch nach anderer Hinsicht finden sich zum Theil in der sehr exakten Inaug. Diss. von Maetzke, Breslau.

säure bezw. Aceton im Urin. Entweder in Folge langdauernder Pylorus- oder chronischer Darmstenose stehen die Kranken unter mehr oder weniger grosser Unterernährung, dazu kommen vielleicht bei einer grossen Zahl noch vorläufig nicht nachweisbare toxische Wirkungen, ähnlich wie z. B. Friedrich Müller toxische Wirkungen von Carcinomen ausgehen sieht. Ueberdies kommt bei einer gewissen Anzahl Kranker noch eine, wenn man will, geringere persönliche Widerstandsfähigkeit hinzu, sodass bei diesen Patienten die toxische Unterernährung sich in dem Auftreten von Säuren im Urin äussert. Derartige Kranke können grössere Alkalimengen für längere Zeit nicht ohne Selbstschädigung verlieren, müssen sie aber ungewohnt grosse Alkalimengen mit dem Darmsaft abgeben, so reicht das Alkali einige Tage, mehr oder weniger lange, je nach der Grösse der Alkaliunterbilanz des Organismus aus; dann aber genügt die Alkalimenge in dem Darmsaft nicht mehr, es fehlt die normale Neutralisation des Darminhaltes und es kommt zu Diarrhöen. Mit dem Beginn der Diarrhöen verliert der Organismus aber sein im Darm abgeschiedenes Alkali nach aussen, während es unter normalen Verhältnissen bei Neutralisationen der organischen Säuren im Darmkanal nicht verloren geht, da die Salze wieder resorbirt und zu kohlensauren Alkalien verbrannt werden. In Folge des so entstandenen Alkaliverlustes des Körpers bildet sich im Anschluss an die Durchfälle allmählich das mehr oder weniger ausgesprochene Bild des Comas aus, das in ungünstigen Fällen sehr bald zum Tode führt. Naturgemäss ist für das letzte Ende die Unterernährung ein wesentlich ausschlaggebender Factor, da der Organismus in den profusen Durchfällen nicht nur seine Ingesta mit dem Alkali, sondern auch mehr oder weniger grosse Mengen des eigenen Körpereiweisses verliert.

Ich bin besonders auf Grund der Thierexperimente zu der Ansicht gekommen, dass die Alkaliabsonderung im Dünndarm und vor allem in dessen unterstem Theil, eine sehr wesentliche Function des Darmes ist. Der Darminhalt an der Uebergangsstelle von Dünn- zu Dickdarm reagirt auf Lakmoidpapier stets alkalisch, beim Hunde sowohl wie beim Menschen. Die Menge des Alkali ist von dem Reiz der eingeführten Ingesta und der Menge des abgesonderten Darmsaftes abhängig. Während die Alkalimenge bei gemischter Kost in einer Gewichtseinheit am Koth des tiefen Dünndarms etwa gleich 1 g Soda ist, ist der Alkaligehalt bei reiner Fleischnahrung grösser und steigt bei Ueberernährung bis um das Doppelte und Dreifache. Die Ueberernährung wirkt sichtlich schon als leichter Reiz. Macht man dem Hunde aber mit verdorbenem Fleisch oder durch künstliche Zufuhr abnorm grosser Zuckermengen einen Darmkatarrh, so steigt der Alkaligehalt des Kothes bis um das fünf- bis zehnfache und mehr. Normaler Weise treten diese im Dünndarm abgeschiedenen Alkalimengen in den Dickdarm und werden hier wieder resorbirt, sodass der Körper kein Alkali verliert. Wenn man aber bei Hunden, und scheinbar nur bei Hunden, die sich in einem schlechten Ernährungszustand befinden, den Dickdarm vollkommen ausschaltet, so geht das Alkali dem Organismus verloren. Dann verlieren die Thiere ihre Fresslust, magern ab und erholen sich erst, wenn man künstlich alkalibildende Substanzen zuführt. (Citronensaures Natron etc.).

Auch bei Menschen ist der Koth im Uebergang von Dünn- zu Dickdarm mehr oder weniger alkalihaltig. Die Grösse der in den Dickdarm übertretenden Alkalimenge ist auch hier sichtlich von der Art der Nahrung und besonders der Grösse der Darmsaftabsonderung abhängig, die bei krankhaften Reizzuständen im Dünndarm am grössten sein wird. Wenn bei Menschen diese Alkalimengen durch profuse Durchfälle, Darmausschaltung etc. dem Körper verloren gehen, so verfällt der Mensch ebenso wie wir es bei dem Thiere sehen, dem bei ausgeschaltetem Dickdarm die Alkalimengen verloren gehen. Ich musste bei einem 56jährigen Kranken mit chronischer Pylorusstenose in Folge Carcinom eine Gastroenterostomie machen. Der Kranke hatte lange an schwerer Stauung und Gährung (Milchsäure etc.) des Mageninhaltes gelitten. Der Patient, mittelgross, 100 Pfund schwer, hatte in etwa 4 Monaten über 40 Pfund abgenommen und befand sich in starker Unterernährung. Im Urin war die Gerhardt'sche Eisenchloridprobe leicht positiv. Es wurde eine vordere Gastroenterostomie mit ca. 50 cm langer Jejunumschlinge gemacht (Murphyknopf). Die Wundheilung war 6 Tage lang ohne Besonderheiten und der Abfluss aus dem Magen gut. Am 7. Tag begannen ohne erkennbare Ursache Durchfälle, anfangs dreimal, später 7 bis 8mal täglich. Der Kranke verfiel von Tag zu Tag und zeigte im Urin jetzt eine sehr ausgesprochene Acetessigräurereaction, weit stärker als zuvor. Vom ersten Tage der Durchfälle an bekam der Kranke täglich bis 10 g citronensaures Natron per os und bis 80 Tropfen Opium zur Bekämpfung der Darmreizung. Der Kranke erholte sich aber ausserordentlich langsam. Die Eisenchloridreaction verschwand nicht ganz, auch nicht nach Beseitigung der Durchfälle. Als der Kranke 3 Wochen nach der Operation nach Hause entlassen wurde, schärfte ich ihm daher besonders ein, sehr streng Diät zu halten, Kohlehydrate (Malzsuppen etc). zu bevorzugen, weiter Alkali zu nehmen etc. Nach dem Bericht des Hausarztes that der Kranke dies nicht, er bekam 4 Wochen nach seiner Entlassung wieder Durchfälle, die jetzt unstillbar wurden und der Kranke ging unter dem Bilde des Comas zu Grunde. Ein anderer Kranker war wegen eitriger Peritonitis in Folge Blinddarmentzündung operirt und litt an paralytischem Ileus. Zur Bekämpfung des Ileus bekam er stark reizende Darmspülungen mit Seifenwasser, die täglich vier bis fünfmal in grossen Quantitäten (4 bis 5 Liter und mehr) wiederholt wurden. Dadurch, dass der Kranke vor der Operation 14 Tage lang unter abstinenter Kost gestanden hatte, befand er sich in Unterernährung. Als er nach der Operation weiter ohne Nahrung gehalten werden musste und überdies tagelang sein Dickdarm durch die hohen Einläufe aufs heftigste gereizt war, bekam der Patient heftige profuse Durchfälle. Am dritten Tage der Durchfälle war das Bild eines ausgesprochenen Comas vorhanden. Der Kranke lag benommen, zum Theil delirirend zu Bett, Stuhl und Urin gingen unfreiwillig ab. Schon einen Tag bevor die Durchfälle so continuirlich waren, dass der Kranke zwei bis dreimal wässrigen Stuhl hatte, war die Gerhardt'sche Acetessigsäureprobe positiv, in den nächsten Tagen, besonders am Tag des Comas, war die Reaction tief dunkelroth. Ich habe ausser der symptomatischen Bekämpfung der Durchfälle durch grosse Dosen Opium hier ebenfalls Alkali als citronensaures Natron (12 bis 15 g pro Tag)

gegeben, und es gelang, die Durchfälle zu coupiren. Die weitere Heilung des Kranken verlief ohne Besonderheiten, in der ganzen übrigen Zeit war nie mehr eine Acetessigsäureprobe positiv. Ich nehme an, dass in diesem letzten Fall die Diaceturie nur eine vorübergehende war, weil sie der Ausdruck einer nur vorübergehenden Schädigung in Folge acuter Unterernährung war. Beim ersten Fall blieb die Diaceturie nachweisbar, weil ein grosser Theil der Schädigung, das Magencarcinom, nicht aus dem Körper entfernt war und der Körper weiter unter mehr oder weniger starker Unterernährung stand, und wenn man will Toxinwirkungen etc. ausgesetzt war.

Auf Grund dieser Beobachtungen, m. H., bin ich geneigt, den eigentlichen Grund für die Entstehung dieses enterogenen Comas in der Alkaliarmuth des Körpers zu sehen, die bei den zahlreichen Fällen von inoperablem Carcinom etc. sichtlich in der Einwirkung der Neubildung mit zu sehen ist, die aber auch scheinbar erworben werden kann von geeigneten empfindlichen Individuen durch mehr oder weniger lange Unterernährung. Wenn bei diesen Kranken entweder durch den Reiz von vergährtem oder hyperacidem Mageninhalt, oder schon allein durch die abnorme Einwirkung der nicht durch den Pylorus regulirten Speiseabsonderung des Magens in den Darm (Billroth I Pyloroplastik etc.) der Darm dauernd gereizt wird, resp. wenn die Säurezersetzungsproducte im Darm (Fettsäuren, Milchsäure, Buttersäure etc.) abnorm grosse Alkaliabsonderung des Dünndarms länger dauernd anregen, so versagt der Organismus dieser Individuen, der schon mit Alkaliunterbilanz sowieso arbeiten muss. Sobald der Darm nicht genügend Alkali zum Neutralisiren der Säureproducte abgeben kann, werden diese die Darmschleimhäute reizen und schliesslich zum Katarrh führen, der um so schlimmer werden wird, je mehr der Körper Darmsäfte etc. durch die katarrhalische Absonderung verliert und je mehr er dadurch nicht nur Alkali überhaupt verliert, sondern auch in um so grössere Unterernährung er kommt. Wenn es mir in den obigen Fällen gelungen ist durch künstliche Zufuhr von Alkali von oben allein und durch antidiarrhoische Behandlung den schweren Vergiftungszustand zu beseitigen, so war dies sicher zum Theil Glückszufall. In der Zukunft wird es, wie mir scheint, besonders darauf hinauskommen, dass man prophylaktisch den Organismus dieser geschwächten Individuen durch künstliche Alkalizufuhr unterstützt. Bei allen Kranken mit chronischer Unterernährung ist nicht nur auf die Anamnese zu achten, worauf schon Anschütz hinwies, insbesondere, ob vielleicht früher schon eine Neigung zu Durchfällen vorhanden war, sondern vor allem ist auch der Urin auf Diaceturie und Acetonurie zu prüfen. Bei den Kranken, die eine positive Probe geben, muss man vor allen Eingriffen am Magen-Darmkanal daran denken, dass irgend wie grösserer Verlust von Alkali für die Kranken lebensgefährlich werden kann. Es wird dabei gleichgültig sein, ob abnormer Alkaliverlust dadurch zustande kommt, dass mehr oder weniger grosse Darmstücke resecirt oder ausgeschaltet wurden, oder dass durch Anlegung eines mehr oder weniger hohen Anus praeternaturalis der Darminhalt nach aussen geleitet wird, oder ausssohliesslich einfach dadurch, dass durch Schaffung von abnormen Oeffnungen zwischen Magen und Darm mehr oder weniger kranker

Mageninhalt auf dem Körper ungewohnte Stellen im Darm reizend wirkt und dadurch eine vermehrte Absonderung von Alkali hervorruft. Sobald diese Alkalimengen bei katarrhalischen Zuständen dem Körper verloren gehen, kommt zu der Unterernährung das Bild des Comas. Wir können nur dann mit der künstlichen Alkalizufuhr auf einigermaassen sicheren Erfolg rechnen, wenn wir sehr frühzeitig mit der Alkalibehandlung beginnen und so möglichst die schweren Bilder des ausgesprochenen Comas verhindern. Wir werden mit der künstlichen Zufuhr von Alkali bei diesen Formen von Vergiftung uns von vornherein grösseren Erfolg versprechen können, weil der Alkaliverlust durch den Darm erfolgt, im Gegensatz zum Alkaliverlust z. B. beim Diabetes, wo das Alkali nicht durch Ausscheidung im Darm verloren geht, sondern durch krankhafte Stoffwechselveränderungen. Ausser der ätiologischen Behandlung in diesen Fällen bleibt aber die locale Behandlung des Darmkatarrhs nicht minder nothwendig; wir werden versuchen durch sehr grosse Opiumdosen, die sichtlich gut vertragen werden, den Darm zu beruhigen, die Peristaltik zu vermindern, um schon dadurch die Darmabsonderung herabzusetzen. Dann werden wir durch besonders grosse Dosen Wismuth die entzündlichen Schleimhautveränderungen local zu bessern suchen etc. Die Alkalizufuhr wird in vielen Fällen kaum durch den Mund oder durch Einläufe genügend zu machen sein, schon allein deshalb nicht, weil der entzündete Darm nicht genügend resorbirt. Wir werden daher bei schweren Fällen Alkali intravenös einverleiben als 3—1 proz. Lösung von doppelkohlensaurem Natron. Natürlich werden wir überdies durch Zufuhr möglichst grosser Dosen von pflanzensaurem Alkali (citronensaures Natron) die Alkalescenz der Gewebe zu steigern suchen. Obgleich wir uns bewusst bleiben müssen, dass wir nicht in jedem Fall den Alkaliverlust des Körpers genügend ausgleichen können, so bleibt doch bei der Bekämpfung der katarrhalischen Zustände die Vermehrung des für den Körper disponiblen Alkali sehr wesentlich, damit der Organismus sein zum Leben nothwendiges Alkali nicht anzugreifen braucht. Das Ideal wäre natürlich, prophylaktisch durch geeignete Ernährung (eventl. subcutane Ernährung nach Friedrich etc.) den Gewebshunger zu beseitigen, da wir nur dann sicher sein können, das letzte Ende, das wir nach der Alkalientziehung im Coma sehen, verhindern zu können. Da es sich aber bei diesen Krankheitserscheinungen um Operirte handelt, bei denen am Magen-Darmkanal frische Wunden in Heilung sind, werden wir die Unterernährung nur verhältnissmässig wenig beeinflussen können. Es ist allerdings gut sich dabei zu erinnern, dass Kohlehydraternährung nicht nur die Darmzersetzung gut beeinflusst, sondern auch gerade in diesen Fällen den Gewebshunger am erfolgreichsten bekämpft. Unterstützt würde es durch möglichst reichlichen Gallezutritt, der ebenfalls für die Bekämpfung der Zersetzungsvorgänge im Darm die besten Dienste leistet und selbst zugleich der beste Alkalilieferer des oberen Darmes ist.

(Schluss der Sitzung gegen $4^1/_4$ Uhr.)

Dritter Sitzungstag.

Freitag, den 5. April, Vormittags 9 Uhr.

Vorsitzender: 12 Herren sind noch weiter aufgenommen. Ich heisse die Herren, ebenso wie die gestern aufgenommenen willkommen. (S. die alphabetische Liste S. 10.)

36) Herr Bardenheuer (Köln): „Oberschenkelbrüche besonders im oberen und unteren Drittheile“ (unblutiges Verfahren).*)

37) Herr König (Altona): Dasselbe (blutige Behandlung).**)

38) Herr Finck (Charkow): „Ein Gipshülsen-Verband zur Behandlung von Knochenbrüchen, speciell von Oberschenkelbrüchen“.***)

39) Herr Hofmann (Karlsruhe): „Ueber den Ersatz des Rollensystems bei Extensionsverbänden durch Umsetzung des Längszuges in queren Zug“. (Demonstration).

M. H.! Die Umsetzung der longitudinalen Extension in einen Querzug entsprang der Nothlage, in welcher sich der practische Arzt befindet, wenn er einen Streckverband improvisiren muss. Ich habe diese Art der Extension bereits in zwei vorläufigen Mittheilungen publicirt, bin aber verschiedentlich missverstanden worden. Deswegen fühle ich mich berechtigt, sie heute noch einmal an der Hand von Modellen und Skizzen vorzuführen. Ich bin ferner in der Lage, eine weitere neue Umsetzung zu demonstriren.

Ich muss von vornherein betonen, dass es gleichgültig ist, nach welcher Art ich den Verband anlege. Ob ich eine Volkmann'sche Schiene nehme oder keine, ob ich einen Schlittenapparat nehme oder nicht, ob ich nach Heusner, nach Bardenheuer oder Volkmann einen Streckverband anlege; das kommt bei meiner Extension garnicht in Betracht. Meine Modification bezieht sich lediglich auf denjenigen Theil des Streckverbandes, der sich distal von den Extensionslaschen befindet, und eben einen Ersatz des Rollensystems darstellen soll. Hier ist die erste Art, welche ich bereits publicirt habe: Ich habe um das untere Bettende eine Schnur herumgelegt, Sie sehen diese Schnur straff angespannt. b stellt die Extremität mit den beiden Extensionslaschen dar und c ein Spreizbrett, welches ich zu diesem Zweck speciell angegeben habe. Es lässt sich in jedem Haushalt improvisiren. Es stellt nur eine Scheibe dar, einen Holzklotz in Form eines Halbkreises, an dem ausser dem beiderseits zwei Ringschrauben d, wie man sie ebenfalls in jedem Haushalt beschaffen kann, angebracht sind. Nun wird eine Schnur e von der einen Seite des Bettrandes durch die eine Ringschraube und um die Schnur am

*) S. Grössere Vorträge und Abhandlungen. II. Theil.
**) Desgleichen.
***) Das dem Herrn Autor übersandte Stenogramm ist nicht zurückgeschickt worden. D. Red.

unteren Bettende, sodann durch die andere Ringschraube nach der entgegengesetzten Seite hingeführt. Wenn ich nun beides belaste, so resultirt ein Zug direct nach unten.

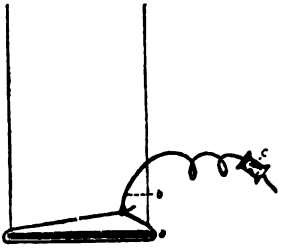

Figur 1.

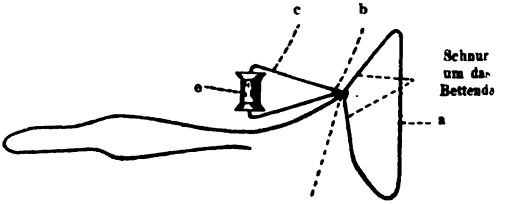

Figur 2.

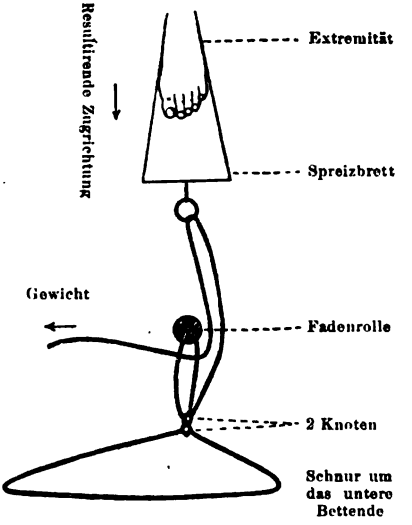

Figur 3. (Schnur entspannt gezeichnet.)

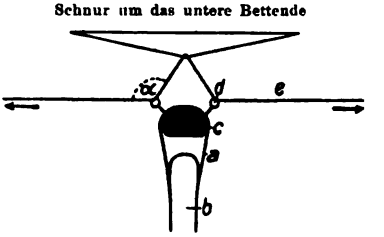

Figur 4.

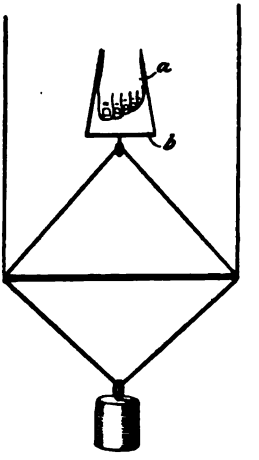

Figur 5.

Nun entsteht die Frage, mit welcher Kraft wird eigentlich nach unten gezogen. Es lässt sich das aus dem Parallelogramm der Kräfte genau berechnen. Wenn ich hier den Winkel α habe und hier jederseits die Kraft q anwende, so ist die resultirende Kraft $= 2\,q \sin. \alpha$.

Das kommt aber praktisch nicht in Betracht, denn in der Praxis haben wir mit der Reibung zu rechnen, und diese Reibung hängt ganz davon ab, ob ich mit der Volkmann'schen Schiene und Schlitten extendire oder einfach auf der Unterlage die Extremität gleiten lasse. Im letzteren Falle ist natürlich eine bedeutendere Reibung vorhanden, und diesen Fall der grössten Reibung eingerechnet — dieselbe beträgt ungefähr 50 pCt. — kann ich sagen, dass die nach unten abwärts ziehende Kraft ungefähr der Hälfte der Summe der angehängten Gewichte entspricht. Also wenn ich hier (demonstrirend) 10 Pfund anhänge und hier 10 Pfund, so wird, die grösste Reibung eingerechnet, mit 10 Pfund nach abwärts gezogen.

Dies ist die erste Modification. Alles, was ich zu dieser Improvisation gebrauche, ist weiter nichts als ein Spreizbrett, das sofort beschafft werden kann.

Die zweite Modifikation ist noch viel einfacher. Ich brauche garnichts dazu als eine Fadenrolle. Fig. 1 bei a ist der untere Bettrand; um diesen lege ich hier eine Schnur, und knote sie. In das eine, lang gelassene Ende führe ich eine Fadenrolle ein. Nun knüpfe ich mit dem langen Ende einen zweiten Knoten auf dem ersten Knoten, sodass die Fadenrolle sich in einem Ring befindet. Von der Seite aus gesehen, würde das so aussehen. Fig. 2 (demonstrirend). Bei a habe ich das untere Bettende, bei b die zwei Knoten, und in dem Ringe c befindet sich die Fadenrolle e.

Was geschieht nun hier? Hier tritt das Princip des Flaschenzuges in Aktion. Ich habe eine feste Rolle: die Fadenrolle und eine bewegliche Rolle: die Ringschraube des Spreizbretts. Theoretisch finden wir hier demnach die auffallende Thatsache, dass mit mehr Kraft nach abwärts gezogen wird als dem angehängten Gewicht entspricht.

Praktisch haben wir natürlich auch wieder mit der Reibung zu rechnen. Es resultirt aber jedenfalls die Thatsache, dass das angehängte Gewicht voll zur Ausnutzung kommt.

M. H.! Diese beiden eben skizzirten Methoden stellten ursprünglich eine Improvisation dar. Aber meine Erfahrungen, welche ich bei Oberschenkelbrüchen gemacht habe, haben gezeigt, dass diese Methoden den ganzen dauernden Streckverband zu ersetzen vermögen.

Ich möchte Ihnen heute eine neue Extension noch vorstellen, welche ich zunächst als Improvisation betrachten muss. Es ist wohl das Einfachste, das man sich in der Art denken kann. Bei a haben Sie die untere Extremität. Bei b das Spreizbrett. Nun brauchen Sie weiter nichts zu machen als eine Schnur in die Ringschraube einzuführen, und dann um das untere Bettende herumzuführen und hier Gewichte anzuhängen. Natürlich wird der Theil der Schnur, der sich ausserhalb des Bettes befindet, in eine zu dem im Bett befindlichen Theil senkrechte Ebene und zwar nach abwärts gezogen. Das ist eine Improvisation. Sie kann aber auch bei Kindern als Dauerextension gelten. Das Kind füllt eben nur einen geringen Theil des Bettes aus, so dass die Abduction nicht dadurch beeinträchtigt wird, dass die untere Extremität in die Mitte des Bettes gezogen wird. Gerade auf den letzten Punkt muss ich noch kurz eingehen. Die Abductionsrichtung bei den beiden

ersten Modificationen wird dadurch in Stand gehalten, dass ich nach der Seite hin einen Zügel am Bettstollen anlege. Sie sehen das an den Modellen hier angegeben.

Ich möchte noch zum Schluss sagen, dass diese ursprünglichen Improvisationen, welche die Umsetzung der Längsextension in Querzug darstellen, bei der ersten Art, die Sie hier sehen und bei der zweiten Art, welche Sie hier sehen, eine Dauerextension bedeuten, bei der letzten nur eine Improvisation.

40) Herr Kuhn (Kassel): „Geräthe-Improvisation zu der Behandlung der Oberschenkelfracturen."

M. H.! Die ausgezeichneten Vorschläge von Herren Bardenheuer für die Behandlung der Oberschenkelbrüche mittels complicirterer Extensionen etc. würden sicher noch viel mehr Gegenliebe finden, und noch viel ausgedehnter nachgeahmt werden, wenn es im practischen Leben sowohl wie in der Klinik nicht oft recht schwer und umständlich, gelegentlich fast unmöglich wäre, im gegebenen Falle auf einfache, aber ausreichende, in Kürze gesagt — rationelle Weise die zu der Extensionslagerung nöthigen festen Stützpunkte über und an dem Bette zu finden.

Zunächst ist man schon von der Form der Betten abhängig, die in jedem Hause anders ist, ferner ob Holz- oder Eisenbett; dann erheischt das bessere Bett und die Privatwohnung sehr viel Rücksicht.

Bardenheuer selbst hat sich begreiflicher Weise im Laufe der Zeit in seinem Krankenhause für die vorliegenden Zwecke ausgezeichnet eingerichtet; auch hat er sich im Laufe der Zeit sein Personal erzogen. Mit Hülfe bestimmter Bügel und Rollenträger und Steckbretter schafft er sich seine Stützpunkte, wo und so viele er wünscht und braucht. In anderen Häusern sehen wir andere Geräthe verwendet, und treffen auch in den Instrumentenkatalogen auf allerlei Vorschläge und Gerätheanhängsel, die zu kaufen sind.

Diese passen aber zum ersten nicht immer sofort und an jedes Bett, zum zweiten sind sie zum mindesten theuer und umständlich; auch braucht man für complicirte Extensionen gar mancherlei und hat selten genug Geräthe zur Hand.

Wir brauchen nur Beispiele zu nehmen: z. B. die complicirte seitliche Extension eines Bruches im oberen Femurende, oder einen Bruch im Ellenbogengelenk. Für beide brauchen wir Stützpunkte seitlich und ausserhalb der Betten. Diese sind unter gewöhnlichen Verhältnissen schwer zu bekommen.

Unter solchen Verhältnissen und Verlegenheiten erscheint es mir durchaus am Platze, auf einen prinzipiellen Kunstgriff hinzuweisen, mit dem ich mir seit langer Zeit helfe. Ich meine die Anwendung meiner Stangen-, Oesen- und Rollklammer-Apparate, mit deren Hülfe ich mir jeden Stützpunkt an jeder beliebigen Stelle improvisire. Sie thun mir in einschlägigen Fällen ausgezeichnete Dienste, und kann ich mir keine Anforderung denken, der ich nicht sofort an jedem Bett nachkommen könnte.

Mein Princip ist ein sehr einfaches:

Einige längere oder kürzere Stangen aus Gasrohr, in rich-

tigen Winkeln nöthigenfalls über den Betten, an die sie angebunden oder angeklammert worden, gekreuzt, und dazu noch einige Oesen zum Tragen von Halte- oder Extensionsrollen — das ist der ganze Apparat.

Das Arrangement der einzelnen Theile ergiebt sich leicht aus Bildern, deren ich viele angefertigt habe. Doch sind auch andere Combinationen zulässig. Jedenfalls führen auch hier tausend Wege zum Ziele. Gerade in ihrer Variirbarkeit liegt der principielle Vortheil meiner Vorschläge.

41) Herr Niehans (Bern): „Neue Erfahrungen über die Fracturbehandlung durch temporäre Annagelung."

M. H.! Zu Anfang 1904 habe ich in Langenbeck's Archiv eine kleine Arbeit veröffentlicht unter dem Titel „Zur Fracturbehandlung mittelst temporärer Annagelung". Gestatten Sie mir ganz kurz über die seitherigen Erfahrungen zu berichten. — Freilich nach den vorzüglichen Resultaten der Extensionsbehandlung, wie sie hauptsächlich durch Herrn Bardenheuer ausgebildet und in die Praxis eingeführt wurde, könnte man glauben, das genannte Verfahren der temporären Annagelung hätte keine Berechtigung mehr, indessen muss doch bemerkt werden, dass diese Extensionsbehandlung sich vornehmlich für Erwachsene eignet und grosse Uebung und Erfahrung erfordert. Was soll man aber thun bei den Fracturen am unteren Humerusende bei kleinen Kindern, mit Luxation des Vorderarms mitsammt dem abgesprengten Fragment nach hinten, wenn auch in der Narkose die Reposition schwierig erscheint und die Erhaltung derselben noch schwieriger? Da ist an die Extensionsbehandlung kaum zu denken, weil die Züge bei so kleinen Gliedmaassen, bei der Empfindlichkeit und Unruhe der Kinder, bei der grossen Neigung zu Decubitus an der Haut schwer anzubringen sind. Für diese Fracturen habe ich die temporäre Annagelung empfohlen. — Die topographisch-anatomischen Verhältnisse sowie die Technik sind in jener Arbeit klar gezeichnet und ich kann nur bemerken, dass die Incisionsart, die dem Kocher'schen Resectionsschnitt für den Ellbogen ähnlich ist, vollen Einblick in die Fracturverhältnisse gestattet. Eine Drehung eines Fragmentes, ein so häufiges Repositionshinderniss, welches auch im Röntgenbild nicht immer leicht zu deuten ist, wird leicht behoben und das Fragment ohne jede Mühe unter Leitung des Auges eingepasst und durch zwei Nägel festgehalten. Die Wunde wird geschlossen, Schicht für Schicht aufs genaueste vereinigt. Der Wundverlauf bei vollkommener Asepsis ist tadellos, die Nägel werden nach einigen Tagen entfernt und so diese Fremdkörper dauernd eliminirt, das Fragment bleibt in richtiger Stellung stehen (Röntgenbild), die Knochenheilung geht in idealer Weise vor sich und ist dem entsprechend die Function hernach eine tadellose. Irgend welche secundäre Störung in den genagelten Knochen wurde nie beobachtet, die Spur der Nägel in demselben verschwindet sehr rasch, was im Röntgenbild leicht zu constatiren ist. Für solche Fracturen bei kleinen und halbgrossen Kindern dürfte also die Methode immer noch zu Recht bestehen. —

Wir haben in den letzten 3 Jahren in zahlreichen Fällen von Resectionen

und Keilexcisionen am Knie und ähnlichen Operationen die temporäre Annagelung mit vollem Erfolg verwendet. Es ist Ihnen Allen bekannt, wie nach Kniegelenkresectionen wegen Tuberculose, besonders wenn diese florid ist, ein starker Ausfluss aus der drainirten Wunde besteht, wenigstens für einige Tage, welcher mehrfachen Verbandwechsel erfordert, wenn anders der Verlauf ein aseptischer bleiben soll. Die sonst stets beobachtete grosse Schmerzhaftigkeit beim Verbandwechsel ist Dank der sicheren Wirkung der Nägel vollständig ausgeschaltet, die Knochen sind in der Resectionsfuge in vollkommenem Contact und bewegungslos gehalten und durch diese beiden Factoren wird denn auch die Verklebung derselben wesentlich beschleunigt und wir sehen stets beim Erwachsenen schon nach 9—12 Tagen eine so gute Verklebung, dass eine Verschiebung nach Entfernung der Nägel nicht mehr zu fürchten ist. Die Pflege nach der Operation und auch im weiteren Verlauf ist überaus erleichtert und die Knochenheilung erheblich beschleunigt.

Noch einen Punkt muss ich kurz erwähnen: Wir haben die Erfahrung gemacht, dass an der Stelle, wo die Nägel die Haut durchbohrten, oder zur Wunde heraus geleitet wurden, sich nicht selten kleine Abscesschen (Nekrose) entwickelten, die wohl nach Entfernung der Nägel rasch verschwanden, aber doch den Verlauf nicht tadellos erscheinen liessen. Wir haben daher seit 2 Jahren die Nägel stets versenkt, die Haut über denselben geschlossen. Der Standort der Nägelköpfe wird aussen an der Haut mit einer feinen Fadenschlinge markirt. Bei der Entfernung der Nägel wird daselbst unter Cocain eine kleine Incision gemacht, mit einer starken Kornzange eingegangen und dieselben unter drehenden Bewegungen herausgezogen. Auch so finden sich zuweilen kleine Nekrosenabscesse am Standort der Nägelköpfe in der Subcutis, sie waren aber stets steriler Natur, es ist nie etwas aus diesem Eiter gewachsen und blieb der weitere Verlauf stets tadellos.

M. H.! Trotz der schönen Resultate der Extensionsbehandlung werden noch immer Fracturformen übrig bleiben, wo die temporäre Annagelung mit Nutzen angewendet werden dürfte und möchte ich Ihnen das Verfahren angelegentlichst zur Nachprüfung empfehlen, bei der eben geschilderten Anwendung bei Kniegelenkresectionen und ähnlichen Eingriffen aber bedeutet dasselbe einen wesentlichen, zugleich practischen und humanitären Fortschritt.

42) Herr Köhler (Hohenlohehütte, Ob.-Schles.): „Demonstration eines Fracturenbettes".

M. H.! Im Anschluss an die heutigen Ausführungen über Oberschenkelfracturen möchte ich Ihnen ein von mir construirtes Extensionsbett vorstellen. Ich hatte zwar noch nicht die Absicht, schon jetzt damit an die Oeffentlichkeit zu treten, ich wollte erst den Zeitpunkt abwarten, wo mir ein umfangreicheres Material zur Verfügung stände, Ihnen die Zweckmässigkeit des Bettes vor Augen zu führen, aber die zustimmenden Urtheile der Herren Collegen, die das Bett ausprobirt haben, besonders aber der Wunsch des Herrn Geheimrath Bardenheuer, es kennen zu lernen, veranlassten mich, es Ihnen schon jetzt zu demonstriren.

M. H.! Es unterliegt wohl keinem Zweifel, dass unsere bisherige, über Rollen laufende Gewichtsextension viele Unzuverlässigkeiten aufweist, vor allen haben wir keine Controlle über den effectiven Zug. Einen grossen Theil der Zugkraft absorbiren die Gleitschiene, die Reibung der Rollen und Extensionsschnur und der gewöhnlich am Bettpfosten schleifende Sandsack. Dazu kommt noch das häufige Herausgleiten der Extensionsschnur aus den Rollen und das Aushängen des Extensionsgewichtes während der Nacht. Alle diese Uebelstände beseitigt, wie Sie sich überzeugen werden, dieses Bett. Es hat den Zweck, zu jeder beliebigen Extension am Kopf oder Bein nur das eigene Körpergewicht des Patienten zu verwerthen. Der dadurch erzielte Zug ist ein absolut gleichmässiger und zuverlässiger und keinerlei Schwankungen und Unregelmässigkeiten unterworfen. Das dem Bett zu Grunde liegende physikalische Princip ist der freie Fall auf der schiefen Ebene. Die schiefe Ebene ist hier jedoch keine einheitliche, sondern besteht aus vier paarweise zu beiden Seiten des Bettuntergestells angebrachten Hebeln, die miteinander verkuppelt sind und vermittelst einer Stellschraube gleichmässig gehoben und gesenkt werden können. Von dem Neigungswinkel der Hebel hängt die Intensität des Zuges ab. Auf diesen Hebeln läuft ein auf Kugellager rollender Wagen mit der Auflagerfläche für den Patienten. Letztere ist so construirt, dass das Kopfende beliebig aufgehoben werden kann, der Körperlänge des Patienten entsprechend. Das untere Drittel der Auflagerfläche ist in zwei aufklappbare Theile getheilt, die sich als Stütze für das kranke Bein beliebig heben und senken lassen. Als Stützpunkt für das gesunde Bein befindet sich am Fussende der Auflagerfläche ein Widerlager, das seitlich verschoben werden kann, je nachdem es sich um das rechte oder linke Bein handelt. Um ein Gleiten des Wagens unter dem Kranken bei sehr starker Extension, wie sie z. B. bei doppelseitigen Oberschenkelbrüchen erforderlich ist, zu verhindern, befindet sich in der Mitte der Auflagerfläche ein Dorn, der verschiebbar ist und als Stütze für das Becken dient; derselbe muss natürlich gut gepolstert werden. Der am Fussende angebrachte Aufhängehaken kann horizontal und vertical beliebig verschoben werden, der jedesmaligen Zugrichtung entsprechend. Die Handhabung des Bettes ist eine sehr einfache. Der Kranke wird bei einem Oberschenkelbruch nach Anlegung eines Extensionsverbandes mit Volkmann'scher Schiene auf die Auflagerfläche gelagert. Darauf wird der Neigungswinkel der Hebel dem gewünschten Zuge entsprechend eingestellt. Nun schiebt man den Wagen mit dem darauf liegenden Kranken dem Aufhängehaken zu und befestigt die Extensionsschnur an diesem. Nachdem dies geschehen ist, lässt man den Wagen zurückrollen, wodurch der gewünschte Zug erfolgt. Zur Controlle der Winkelstellung der Hebel befindet sich an der rechten Aussenseite des Bettes eine Skala mit einem Zeiger, der die Grade des Neigungswinkels angiebt. Bei einer Belastung von 50 kg ist bei einem Neigungswinkel von 5° der Zug gleich 9 kg, bei 10° 18 kg, bei 15° 27 kg und bei 20° 36 kg. Zu Extensionen am Kopfe dreht man die Auflagerfläche herum und extendirt vermittelst einer Glisson'schen Schlinge oder ähnlich in gleicher Weise wie am Bein. Nun, m. H., empfehle ich das Bett Ihrem Wohlwohlen und ich bin fest davon überzeugt, dass ein jeder von Ihnen, der das

Bett in Anwendung nimmt, sich in kurzer Zeit von seiner Zweckmässigkeit überzeugen wird.

43) Herr Goecke (Mülheim a. Ruhr): „Eine mit Verlängerung geheilte Oberschenkelfractur". (Mit Krankenvorstellung).

M. H.! Gestatten Sie, dass ich Ihnen einen Mann zeige, der, am 16. 12. 05 im Alter von 21 Jahren, einen complicirten Oberschenkelbruch des rechten Beines erlitt und nach der Heilung eine Verlängerung des gebrochenen Knochens aufwies. Es handelte sich um einen Spiralbruch im oberen Drittel. Das obere Fragment stand nach vorne und aussen und hatte die Haut perforirt, das untere nach hinten und innen. Die Verkürzung des Beines war eine erhebliche. Die Reposition wurde in Narkose vorgenommen, die Weichtheilwunde mit einem aseptischen Wundverband bedeckt und darüber eine Längsstrecke angelegt. Das Bein wurde mit 30 Pfund belastet und der Gegenzug durch die eigene Körperschwere durch Hochstellen des Fussendes des Bettes ausgeführt. Von Querzügen wurde der Weichtheilwunde wegen abgesehen. Der Heilungsverlauf war ein reactionsloser. Die Strecke wurde nach 8 Wochen fortgelassen und nach weiteren 14 Tagen verliess der Kranke das Bett. Jetzt zeigte es sich, dass das rechte Bein um 2 cm länger war, als das Gesunde und zwar lag die Differenz im Oberschenkel, da die Entfernung von der Trochanterspitze bis zur Kniegelenksfuge rechts 42 cm und links nur 40 cm betrug. Wie Sie sehen, steht auch jetzt noch die rechte Glutäalfalte um 2 cm höher als die linke.

Die Frage war nun, wodurch ist diese Verlängerung entstanden. Anamnestisch liess sich nichts Diesbezügliches feststellen. Der Verletzte hatte mit 14 Monaten laufen gelernt, nie eine Erkrankung durchgemacht — keine Osteomyelitis, keine Gelenkentzündung — und bis zu seinem Unfall stets ohne zu hinken gehen können. Auch das Röntgenbild gab uns nicht den gewünschten Aufschluss. Wie Sie sehen, besteht weder eine Verhakung der Fragmente noch eine Interposition eines abgesprengten Knochenstücks, vielmehr zeigt es, dass es trotz der Belastung von 30 Pfund nicht gelungen ist, die Verschiebung in der Längsrichtung vollkommen auszugleichen: Das obere Fragment steht immer noch vor dem unteren, so dass eigentlich eine Verkürzung von 2—3 cm daraus hätte resultiren müssen. Wir hätten es also demnach mit einer Verlängerung von 4—5 cm im Ganzen zu thun.

Ich glaube daher annehmen zu dürfen, dass es sich hier um ein vermehrtes Knochenwachsthum im Sinne der Wolff'schen Expansionstheorie handelt, wobei die Fractur, vielleicht in Verbindung mit der durch den Streckverband verursachten Hyperaemie den Wachsthumsreiz abgegeben hat. Derartige Fälle bei Erwachsenen, nach Verknöcherung der Epiphysen, scheinen, soweit mir die Literatur bekannt ist, ausserordentlich selten zu sein. (Die Verknöcherung der Epiphysen war hier laut Röntgenbild schon eingetreten). Bei Kindern ist ein vermehrtes Knochenwachsthum einer Extremität nach Nekrosen oder nach Gelenkentzündungen, seltener nach Fracturen, ein öfter beschriebenes Vorkommniss. Bei denselben kommt auch noch bei den Brüchen eine Verlängerung durch direkte Distraction der Fragmente in Betracht. Nach

Schede soll dies auch bei Erwachsenen vorkommen können. Doch möchte ich demgegenüber die Thatsache hervorheben, dass bei dem reichen Fracturenmaterial des Kölner Bürgerhospitals, wo ausschliesslich die Extensionsbehandlung mit sehr starker Belastung in Anwendung kommt, bei Erwachsenen kein einziger Fall von Verlängerung constatirt worden ist, abgesehen von einem Fall von Coxa valga traumatica nach Schenkelhalsbruch.

Was die sociale Seite unseres Falles anbetrifft, so hat der Verletzte sich an die veränderte Statik vollkommen gewöhnt und verrichtet zur Zeit schwere Arbeit in einem Walzwerk. Er bezog eine Uebergangsrente von 20 pCt.

Discussion zur Fracturenbehandlung:

Herr Kausch (Schöneberg): M. H.! Ich bin ein begeisterter Anhänger der Extensionsmethode nach Bardenheuer. Ich werde aber leider nicht mit allen Fällen fertig. Es liegt dies vielleicht an meiner unzureichenden Technik; ich habe mir auch vorgenommen, die Methode an Ort und Stelle zu erlernen. Ganz besonders schwierig ist die Extensionsmethode für die obere Extremität mit Bardenheuer's Extensionsschienen. Während man die Methode für die untere Extremität allenfalls noch aus Büchern lernen kann, ist das meiner Ansicht nach bei den Schienen unmöglich.

Zunächst halten die Patienten bei mir die hohen Gewichte nicht aus. Ich habe bei einer Oberschenkelfractur schliesslich 21 kg angehängt. Der Patient liess sich das einfach nicht gefallen und verlangte, dass die Extension wieder abgenommen würde. Ich habe ihn dann operirt. Hierbei zeigte sich der Grund, warum ich mit dieser Extension von 21 kg so wenig erreicht habe: es war eine erhebliche Muskelinterposition vorhanden. Sie sehen hier die Röntgenbilder. Die Fälle, mit denen man bei der Extension nicht fertig wird, muss man doch schliesslich operiren. Was will man denn sonst noch machen?

Wenn ich Herrn König richtig verstanden habe, will er wegen der Dislocation allein nicht operiren, sondern nur, wenn er eine schlechte Function erwartet. Das weiss man aber doch nicht vorher.

Ich lege natürlich auch das grösste Gewicht auf die gute Function, geringeres auf die Stellung. Keineswegs darf diese aber vernachlässigt werden. Heute kann sich jeder Patient seine geheilte Fractur röntgen lassen, er kommt dann und erhebt Beschuldigungen gegen den Arzt, wenn die Heilung nicht in guter Stellung erfolgt ist, Mancher zieht sich in Folge dessen auch nervöse Beschwerden zu.

Was die Stellung der Fragmente betrifft, so wollte ich da auf eine Schwierigkeit aufmerksam machen, welche für die Fracturen am obersten Ende der oberen wie der unteren Extremitäten besteht. Man muss doch, um ein sicheres Urtheil über die Stellung der Fragmente zu gewinnen, stets die Fractur von zwei Seiten, senkrecht auf einander, röntgen. Das können Sie an diesen obersten Stellen ausserordentlich schlecht.

Ich zeige Ihnen hier eine Fractura colli humeri, die nach Bardenheuer, allerdings nicht mit der Schiene, sondern mit Gewichtsextension behandelt wurde. Da sehen Sie auf dem einen Bilde eine sehr schöne Stellung, mit der man ausserordentlich zufrieden sein könnte, aber in der senkrechten Richtung eine ganz miserable Stellung. Ich habe den Patienten daher operirt.

Auf die zahlreichen anderen Ursachen, weshalb man den frischen Knochenbruch zu nähen veranlasst werden kann, will ich jetzt nicht eingehen.

Sehr interessirt hat mich, dass Herr König so schöne Resultate durch die Naht bei der Schenkelhalsfractur erzielt hat. Ich würde mich aber bei höherem Alter der Patienten nur schwer dazu entschliessen können; denn ob die Fälle günstig verlaufen, hat man nicht immer in der Hand.

Ich habe bei meinen blutigen Knochennähten doch zweimal Infection erlebt. In dem einen Falle habe ich bei einer Oberarmfractur, wo ein Knochensplitter quer eingekeilt war — der Grund, weshalb ich weder mit Extension noch mit manueller Reposition zum Ziele kam —, blutig reponirt, eine Elfenbeinröhre in die Markhöhle gesetzt. Es war alles sehr schön; als ich nach zwei Tagen den Patienten durchleuchtete, war die Fractur wieder dislocirt. Ich habe gleich noch einmal aufgemacht, drei Tage nach der ersten Operation. Der zunächst völlig aseptische Fall wurde leider leicht inficirt, es besteht jetzt noch eine Fistel. Ein anderer Fall, wo ich noch in Breslau eine Ellbogenfractur genäht habe, ist, obwohl wir doch recht strenge Anforderungen an die Asepsis stellen, auch inficirt worden.

Was die Knochennaht anbetrifft, so bevorzuge ich es Elfenbeinstifte resp. -Röhren in die Markhöhle einzulegen. Man muss nur eine genügende Anzahl davon zur Verfügung haben; denn die Röhre muss absolut fest sitzen im Kanal, sonst ist man nicht vor Verschiebungen sicher. Ich gehe deshalb jetzt immer so vor, dass ich, ehe ich den Stift einführe, noch eine Knochennaht aus Draht anlege. Für die anderen Verfahren, die empfohlen sind, kann ich mich nicht recht begeistern, auch nicht für das Verfahren, welches Deutschländer auf dem kürzlichen Orthopädencongresse vortrug: eine Schiene, die angeschraubt wird.

Herrn Finck wollte ich erwidern, dass es mir ziemlich unverständlich ist, bei tuberculöser Kniegelenkentzündung die Extensionsbehandlung zu perhorresciren. Ich habe davon nur gute Erfolge gesehen, sowohl bei frischen Fällen als bei älteren Fällen.

Herr Lauenstein (Hamburg): M. H.! Zunächst möchte ich Herrn König meine volle Zustimmung aussprechen, dass man diese Fracturen nicht nach der Schablone behandeln kann, sondern dass man sich vorbehalten muss, in einzelnen Fällen auch ein verändertes Verfahren der Behandlung einzuschlagen und also auch die Knochennaht anzuwenden.

Im übrigen möchte ich zu der Behandlung nach Bardenheuer sagen, dass ich mich, weil ich in meinem Hospital viel mit Fracturen zu thun habe, vor $1^1/_2$ Jahren genöthigt gesehen habe, selbst zu Bardenheuer zu gehen und dass mir dort in der liebenswürdigsten Weise im October und November 1905 Einblick in die Fracturbehandlung gewährt worden ist, und wenn ich nun dort auch sehr viel gelernt habe, so muss ich doch gestehen, dass ich so ausgezeichnete Resultate, wie sie Herr Bardenheuer selbst gehabt hat, nicht erlangt habe. Von 94 Oberschenkelfracturen, die ich vorher behandelt habe, von 1900—1905, die mit Extension behandelt sind, aber in unvollkommener Weise, allerdings mit Schlitten und meistens mit Längszügen, aber nur mit Gewichten bis zu 30 Pfund, habe ich im Durchschnitt 1,35 cm

Verkürzungen erzielt, und nach Bardenheuer im Jahre 1906 haben wir 50 Oberschenkelfracturen behandelt und sind zu dem günstigen Resultat gekommen, dass wir im Mittel nur 0,5 cm Verkürzungen erlangt haben. Allerdings ist dieses Resultat dadurch beeinträchtigt, dass wir eine complicirte Fractur darunter hatten, die mit 2 cm Verkürzung aufgenommen und ohne Verkürzung geheilt wurde. Der Patient muss aber zu früh aufgestanden sein, und es stellte sich schliesslich das Ergebniss einer Verkürzung von 5,5 cm ein.

Ueberhaupt muss man die Patienten lange genug liegen lassen, und ich stimme Herrn Bardenheuer bei, dass man vor 8 Wochen am besten die Behandlung nicht abschliesst und nicht früher die Patienten aufstehen lässt.

Nun möchte ich zwei Worte über die Schenkelhalsfracturen sagen. Die Schenkelhalsfracturen haben die geringsten Verkürzungen, und man kann auch an den Schenkelhalsfracturen am wenigsten durch Extension machen. Aber ich bin der Meinung, dass die practischen Aerzte für die Schenkelhalsfracturen alter Leute sehr viel thun können in der Richtung ihrer zweckmässigen Behandlung. Ich habe nämlich gefunden, dass die Schenkelhalsfracturen alter Leute häufig spät in die Hospitäler kommen und meistens mit einer ausgesprochenen Auswärtsrotation und mit einer ausgesprochenen Verkürzung. Das liegt daran, dass diese Patienten von vornherein mit der Auswärtsrotation liegen bleiben. Man legt sie häufig zwischen Sandsäcke, aber wenn man rechtzeitig nach innen rotirt, dass man den kranken Fuss an den gesunden Fuss legt, so kann man einer der schwersten Dislocationen, nämlich der Verschiebung nach oben, durch die Gewalt der Glutäalmuskulatur, die sich an den grossen Trochanter setzt und die in Wirksamkeit tritt, wenn die distale Fracturstelle nach vorn gelangt und nun das Periost des Trochanters an der proximalen Bruchfläche nach oben gezogen wird — dann kommt eine unheilbare und sehr häufig nicht zu retablirende Deformität zu Stande. Je früher der Fuss nach innen rotirt wird, desto eher kommt es zu einer günstigen Verheilung, wie ich nach vielen Beispielen sagen kann. Es kommt nachher auch nicht darauf an, ob man die Extension anwendet, sondern nur die Fixation fortsetzt.

Wir haben auch einen jungen Mann mit 2 cm Verlängerung zur Verheilung gebracht. Die Verlängerung ist aber nachher wieder verschwunden, nachdem er eine zeitlang aufgestanden war. Die Verlängerung kann so zu Stande kommen: (Zeichnung). Bei der Incongruenz der Bruchflächen kann man, wenn man rasch die Extension anlegt, den Tonus der Muskulatur ausschalten, dann so weit distrahiren, dass die Zacken aufeinander zu stehen kommen und nicht die Zacken in die correspondirenden Lücken. Zweitens kann noch auf eine andere Weise eine Verlängerung zu Stande kommen. Wenn ich hier eine Oberschenkelfractur habe und ein Stück in der Mitte herausgesprengt ist, dann kann es vorkommen — nämlich auf das Mittelstück hat man gar keine Möglichkeit der Einwirkung —, dass nachher die Sache so steht. (Zeichnung). Dieses Mittelstück kann sich verschieben und sich wie ein Rechteck um die sagittale Achse drehen. Dann tritt auch eine Verlängerung ein.

Die Kleinigkeiten der Technik kann man sehr gut dort an Ort und Stelle lernen, und ich bin sehr dankbar für meine Patienten gewesen, dass ich dort war. Einzelne Sachen kann man aus den Büchern nicht entnehmen, zum

Beispiel, dass man genau die Distanz der Knöchel messen soll, und das Spreizbrett nicht breiter und nicht schmäler nehmen darf, als die Knöcheldistanz ist, dann, dass man die circuläre Tour der Heftpflasterstreifen am Unterschenkel nicht weiter hinabreichen lässt, als die Dicke des Unterschenkels der Knöcheldistanz entspricht. Wenn man nämlich weiter heruntergeht mit den circulären Touren der Extension am Unterschenkel, dann zieht das Spreizbrett da, wo der Unterschenkel dünner ist, als die Knöcheldistanz, die unterste Tour seitlich auseinander, und man bekommt einen Decubitus an der Achillessehne.

Meiner Ueberzeugung möchte ich dahin Ausdruck geben, dass Bardenheuer ein grosses Verdienst zukommt wegen seiner Bestrebungen in der Extensionsbehandlung der Oberschenkelfracturen für das Wohl der Arbeiter und die Brauchbarkeit ihrer Glieder.

Herr Sprengel (Braunschweig): M. H.! Wer wie ich in der chirurgischen Schule Volkmann's aufgewachsen ist, wird auf die Extensionsbehandlung am allerwenigsten verzichten wollen und ich gebe auch zu, dass Herr Bardenheuer sich ganz ausserordentliche Verdienste um die Propagirung des Verfahrens und um manche technische Einzelheiten desselben erworben hat. Indessen habe ich den Eindruck, dass er, wie jeder Erfinder, zu optimistisch und vielleicht fanatisch ist in der Anpreisung des Verfahrens. So gleichmässig glänzend, wie es Bardenheuer schildert, sind die Resultate doch nicht, selbst in seinen Händen nicht, und ich schliesse das aus seinen eigenen Bildern, die er herumgegeben hat. Ich kann aus manchen Bildern, namentlich der Spiralfracturen, nur entnehmen, dass auch nach Schluss der Nachbehandlung eine Verkürzung zu Stande gekommen ist. Die Bilder ergeben das mit absoluter Deutlichkeit, und ich kann es einfach nicht glauben, wenn gesagt wird, die Fälle sind ohne jegliche Verkürzung geheilt.

M. H.! Es wäre ein Vorzug des Verfahrens, wenn es durch dasselbe gelänge, und zwar auf Grund der Complicirtheit desselben, die Behandlung der Oberschenkelbrüche vollkommen auf das Hospital zu beschränken, und es ist eine Schwäche des Verfahrens, dass es nicht möglich ist, es in der Praxis draussen mit Erfolg durchzuführen. Die bedauerlichsten Resultate, die ich gesehen habe von Oberschenkelfracturbehandlung, sind diejenigen gewesen, in denen practische Aerzte draussen in der Praxis versucht haben, Oberschenkelbrüche mit Extension zu behandeln.

Als einen kleinen Nachtheil des Verfahrens, wie es Bardenheuer angegeben hat, auch in seinem neuesten Buche, das ich mit grossem Vergnügen gelesen habe, betrachte ich es, dass er auf die Schleifapparate vollkommen verzichtet. Wer die Bardenheuer'sche Abtheilung besuchte, wird vielleicht mit mir denselben Eindruck der Verwunderung darüber gehabt haben, dass die Kranken mit ihren Beinen auf der Unterlage entlang schleifen. Nur dadurch kann es sich erklären, dass Bardenheuer so colossale Gewichte anwendet, ich glaube von 50, 60 Pfund. Das ist mir unverständlich. Man kann die Gewichte ganz ausserordentlich reduciren, wenn man den ausgezeichneten Apparat von König oder einen ähnlichen anwendet, und kommt mit 15, 20 Pfund vollkommen aus. Ich verwende niemals mehr.

Ich glaube, ein weiterer Nachtheil der meisten Extensionsbetten, ganz abgesehen von den hier vorgestellten nach meiner Ansicht viel zu theuren Apparaten, liegt darin, dass die Unterlage der Betten zu schwach ist und dass im Besonderen das Mittelkissen, auf dem die Kranken mit dem Kreuz aufliegen, nicht fest und widerstandsfähig genug ist. Man sollte Betten construiren, bei denen das Einliegen der Kranken, das die Extensionsbehandlung ausserordentlich erschwert, auf die Dauer vermieden wird. Ich habe mich bemüht, ein solches Bett in der einfachsten Weise zu construiren, und erlaube mir, die Abbildungen herumzugeben. Ich verwende die Extension in der Weise, wie Sie es hier sehen, d. h. ich lasse auch bei Oberschenkelbrüchen womöglich eine Schwebebehandlung eintreten und bin damit sehr zufrieden.

Auf einem dieser Bilder sehen Sie noch einen kleinen Apparat, den ich neuerdings habe construiren lassen, der wenigstens auf meine Anregung construirt ist. Ich weiss nicht, ob nicht mehrere von Ihnen dieselbe Erfahrung gemacht haben, wie ich, dass eine Schwierigkeit der Extensionsbehandlung darin liegt, dass man an dem gesunden Bein nicht immer eine genügende und gute Gegenextension anbringen kann. Man muss sich mit allen möglichen Kissen, Polstern u. s. w. behelfen, die das Bett überflüssig belasten. Ich habe mir eine ausziehbare Stütze construirt, von der ich Ihnen hier ein kleines, leider sehr minutiös gehaltenes Modell herumgebe. Sie müssen sich das in der Breite von einem Fuss und in der Tiefe von ungefähr einem halben Fuss denken.

Herr Kittel (Annahütte): M. H.! Wenn ich mir hier erlaube, als einfacher practischer Arzt das Wort zu der Extensionsbehandlung zu ergreifen, so folge ich damit einem Wunsche des Herrn Geheimrath Bardenheuer, dessen Schüler ich mit Herrn Collegen Lauenstein in dem Kölner Curs im Jahre 1905 war.

M. H.! Man hat der Extensionsbehandlung vorgeworfen, die practischen Aerzte können die Sache nicht anwenden, und zwar deshalb, weil sie erstens zu complicirt ist und zweitens, weil sie auch zu viel Beobachtung erfordert, vor allem zu viel Zeit, die dem practischen Arzt mehr oder weniger nicht zur Verfügung steht. Nun, m. H.! Ich bin 16 Jahre practischer Arzt draussen auf dem platten Lande, und ich habe verhältnissmässig viel Fracturen zu behandeln, weil ich in einer Bergbaugegend angestellt bin. Ich habe alle Verfahren dabei versucht. Ich habe Gips gebraucht, ich habe Wasserglas, ich habe Pappschienen angewendet, ich habe Cramer'sche Schienen genommen und ich habe nach Volkmann extendirt. All diese Verfahren haben für uns practische Aerzte mehr oder weniger Nachtheile, die die Herren aus den Kliniken nicht kennen. Das Gipsverfahren, m. H., hat schon den einen Nachtheil: man hat vielleicht einmal ein halbes Jahr keine Fractur gehabt, plötzlich kommen eine, zwei, drei Fracturen und man fährt hinaus über Land: da steht man plötzlich da, der Gips wird nicht fest, neuer Gips ist schnell garnicht zu beschaffen, es giebt augenblicklich in der ganzen Gegend überhaupt keinen.

Die Cramer'schen Schienen bezw. die Laden, die er construirt hat, auch die Volkmann'schen Schlittenapparate haben den Nachtheil für uns pract. Aerzte, dass sie nicht immer passen. Es giebt kurze, es giebt auch lange

Leute. Wenn ich mir z. B. selber einmal das Bein gebrochen hätte — ich glaube, es hätte kein einziger Apparat für mich genau gepasst.

Ich habe nun seit $1^1/_2$ Jahren nach Bardenheuer extendirt, und zwar mit ausserordentlich gutem Erfolge. Ich habe keinerlei Nachtheile gesehen, wie u. A. mein Herr Vorredner beobachtet hat, ich war bisher ausserordentlich zufrieden damit, und zwar schon aus dem einfachen Grunde, weil man bei diesem Verfahren nur einige, lange Zeit sich gebrauchsfähig haltende Pflasterbinden, einige einschraubbare Rollen und etwas gewöhnlichen Verbandstoff braucht, man also auf dem platten Lande nie in Verlegenheiten, wie bei anderen Verfahren, kommen kann. Wenn ich hier auf Details nicht weiter eingehe, so möchte ich nur bitten, dass diejenigen Herren, welche die Ehre haben, die jüngere Generation zu practischen Aerzten heranzuziehen, das Bardenheuer'sche Verfahren, mögen sie auch selbst aus diesem oder jenem Grunde, nicht damit übereinstimmen, doch in ihren Lehrplan aufnehmen und die jungen Collegen darin unterrichten möchten, wie sie die Sache auszuführen haben.

Der Hauptgrund, weshalb das Bardenheuer'sche Verfahren heute noch nicht allgemein angewendet wird, ist eben der, dass es zum Theil noch ein vollständiges Novum für uns practische Aerzte ist, eine terra incognita. (Herr Riedel-Jena: Seit 30 Jahren!) Die Bardenheuer'sche Technik wohl doch noch nicht! (Zurufe: Doch!)

Was mich selbst veranlasst hat, zu Bardenheuer zu gehen, ist ein Unglücksfall in meiner eigenen Familie gewesen. Mein Vater hat als alter Herr von 74 Jahren das Unglück gehabt, sich den Hals eines Oberschenkels zu brechen. Er ist damals von Herrn Dr. Schmidt, Assistenzarzt des Herrn Geheimrath Thiem in Cottbus, der gerade von Bardenheuer zurückgekommen war, als erster in der Niederlausitz nach Bardenheuer'scher Methode behandelt worden; wir haben ihn nicht in die Klinik gelegt, sondern ihn zu Haus behandelt in dem Bett, das mir als Student zur Verfügung gestanden hatte. Das war lang genug, dort haben wir ihn extendirt, und das Resultat sehen Sie, er sitzt heute dort oben. Er ist gestern Nachmittag zwei Stunden mit mir im Thiergarten spazieren gegangen ohne Stock und ohne Krücke, obwohl er 77 Jahre alt ist.

Herr Frangenheim (Königsberg): M. H.! Zur Pathologie der Schenkelhalsfracturen möchte ich einige Bemerkungen machen, die mir für die Behandlung dieser Brüche wichtig zu sein scheinen.

Eine häufige Folgeerscheinung der Fracturen des Oberschenkelhalses ist der als Resorption des Halses bezeichnete Schwund des Collum femoris. Er findet sich häufig bei den Brüchen am Kopf, den intraarticulären Fracturen, seltener bei denen, deren Bruchlinie extraarticulär an der Basis des Halses verläuft. Von Köhler in Wiesbaden ist vor einiger Zeit behauptet worden, dass ein Schwund des Schenkelhalses unter sonst normalen Verhältnissen nicht vorkomme. Das ist nicht richtig. Der Schwund des Schenkelhalses findet sich nicht nur im höheren Alter, wo er als Folge der vermehrten Knochenbrüchigkeit leicht zu erklären wäre. Ich sah ihn schon vom dritten Decennium an und in einer jüngst erschienenen Arbeit aus dem Krankenhaus

Eppendorf (Arch. f. klin. Chir. Bd. 82) wird über eine 15jährige Patientin berichtet, deren Schenkelhals nach einer am Trochanter gelegenen Fractur bis auf wenige Reste geschwunden war. Der Schenkelhalsschwund ist oft das Werk weniger Wochen, er kann soweit gehen, dass von dem Schenkelhals nichts mehr erhalten bleibt. Seine Entstehung möchte ich auf den Druck zurückführen, den die beiden Fragmente aufeinander ausüben. Durch diesen interfragmentalen Druck kommt es zu einem Einbruch von Knochensubstanz; denn man kann die Knochentrümmer in der Spongiosa der beiden Bruchenden oft noch in beträchtlicher Tiefe mikroskopisch nachweisen. Der Schwund des Halses findet dann ein Ende, wenn die Fragmente, sei es knöchern, sei es fibrös, verheilt sind, während bei den zu einer Nearthrose führenden Fracturen noch fortschreitend ein langsamer Abschliff der Fragmentenden stattfinden kann.

Zur Beseitigung des interfragmentalen Druckes bei Schenkelhalsfracturen hat Bardenheuer neben anderen Maassnahmen seine Querextension am Becken angegeben. Durch diese Art der Behandlung müsste es also gelingen, der Resorption des Halses vorzubeugen. Andererseits ergiebt sich die Forderung, dass die von König empfohlene Knochennaht frühzeitig gemacht werden müsste, ehe es zu der oft acut verlaufenden Resorption des Halses gekommen ist.

Es empfiehlt sich ein Radiogramm hierbei zu Hülfe zu nehmen. Wenn der Hals auch schwer darzustellen ist, da sein Schatten theilweise mit dem der Trochanterregion zusammenfällt, so lassen sich doch höhere Grade von Schenkelhalsschwund an einer guten Aufnahme bestimmt erkennen. Bei Operationen und durch Sectionen habe ich meine Vorhersage, dass der Hals geschwunden, mehrfach bestätigt gesehen. In einem Punkte lässt uns aber auch das beste Röntgenbild im Stich, wenn nämlich entschieden werden soll, in welchem Stadium der Heilung eine Schenkelhalsfractur sich befindet. Die knöcherne Heilung des Bruches ist, wenn die innere Architectur des Knochens durch die statische Inanspruchnahme des Gliedes noch nicht wieder hergestellt, d. h. wenn der Bruch noch frisch ist, nicht von der fibrösen Heilung zu unterscheiden. Darüber belehrt ausschliesslich ein Sägeschnitt durch den herausgenommenen Knochen. Da die feste fibröse Heilung ziemlich hohen functionellen Anforderungen beim Gebrauch des verletzten Gliedes genügt, ist diese Thatsache an sich nicht bedeutungsvoll. Indessen glaube ich, dass die Zahl der pseudarthrotisch, d. h. nicht knöchern geheilten Fracturen im Allgemeinen viel zu gering angegeben wird; auf jeden Fall wird die Zeit, die zur Heilung einer Schenkelhalsfractur nothwendig ist, viel zu kurz bemessen: denn ich sah (während meiner Altonaer Thätigkeit) bei günstigster Stellung der Fragmente und zweckmässiger Behandlung bei einer basalen Fractur mit Einkeilung nach 9 Monaten erst eine fibröse Vereinigung der Bruchenden. Einige Präparate des Königsberger pathologischen Institutes, die ich Herrn Professor Henke verdanke, zeigen Ihnen eine solche feste fibröse Heilung bei basalen eingekeilten Schenkelhalsfracturen. Ueber den Zeitpunkt, wie lange die Heilung in diesen Fällen zurückliegt, vermag ich keine Angaben zu machen. Auf dieser alten Abbildung sehen Sie den vollkommenen Schwund des Halses bei einer subcapitalen Fractur. (Demonstration.)

Bei anatomischen Untersuchungen von geheilten und nicht geheilten Schenkelhalsfracturen fand ich mehrmals eine Interposition von Kapselgewebe zwischen die Bruchenden und zwar wiederum bei den beiden Hauptbruchformen, aber häufiger bei den subcapitalen. Bei den eingekeilten Brüchen an der Halsbasis kann der vordere Kapselantheil, der ja weiter nach aussen reicht, zuweilen in die Spongiosa der Trochanterregion hineingetrieben werden. Das interponirte straffe Kapselgewebe, das zur Knochenneubildung nur in sehr geringem Grade befähigt ist, steht der Heilung hindernd im Wege. Eine Reihe von Pseudarthrosen oder unvollkommener Heilungen sind sicherlich auf diese Kapselinterposition zurückzuführen. Bei operativen Eingriffen müsste auf dieses Vorkommniss geachtet und die Kapsel aus dem Bruchspalt (bei subcapitalen Brüchen besonders auf der Hinterseite des Halses) entfernt werden. Ob dies durch conservative Maassnahmen immer zu erreichen ist, vermag ich nicht zu sagen.

Noch ein Wort über die Callusbildung bei Schenkelhalsfracturen. Eine Reihe dieser Brüche heilt mit auffallend grossen Callusmassen, die in der Trochantergegend, also dem oberen Theile des Femurschaftes und zwar unter Betheiligung aller hier befindlichen Weichtheile gebildet werden. Der Callus luxurians kann sich bei allen Bruchformen, bei den eingekeilten und losen Brüchen finden. Dabei ist es auffallend, dass dieser Callus z. B. bei fest eingekeilten lateralen Brüchen oder bei losen subcapitalen zur Heilung in keiner Weise beiträgt. Da sich diese Callushypertrophie auch zuweilen bei Patienten findet, die sogleich nach der Verletzung mit Streckverbänden behandelt wurden, deren Fragmente günstig zur Heilung standen, so muss man für diese Fälle eine Prädisposition zur Callusbildung annehmen. Auch die pathologischen Knochenneubildungen anderer Art lassen sich bei der Seltenheit ihres Vorkommens kaum anders als durch eine Veranlagung zu abnormer Knochenneubildung erklären. Die schweren Störungen, die nach geheilten Schenkelhalsfracturen nicht gerade selten zurückbleiben, sind zum Theil auf die Callushypertrophie zurückzuführen; denn ausser vom Periost wird der Callus im intermusculären Bindegewebe gebildet, dabei verhält sich die Musculatur passiv, sie geht theilweise zu Grunde. Da aber am oberen Femurende zahlreiche functionell wichtige Muskeln inseriren, ist mancher Functionsausfall auf die übermässige Callusbildung zurückzuführen.

Ich finde einen Ausspruch Gurlt's noch heute zu Recht bestehend, dass Oberschenkelhalsbrüche am allerlangsamsten heilen und am schwersten wieder zu dem Gefühl der Sicherheit bei dem Gebrauch des Gliedes führen.

Herr Evler (Treptow a. R.): Zur Behandlung von Oberschenkelbrüchen im Liegen und im Gehen schlage ich vor einen Streckverband aus Chromlederstreifen und Schienen in Verbindung mit Heftpflaster- oder anderen Bindenzügeln zu versuchen.

Mit Chromleder, welches trotz seiner Weichheit und Biegsamkeit so zugfest ist, dass es mit Stahlnieten versehen als Gleitschutz für Automobilreifen dient, lassen sich zum Extendiren bezw. Distrahiren geeignete Hülsen ungepolstert direct dem Körper anpassen, ohne dass hierzu wie bei den orthopädischen Waschledern ein Gyps- oder Holzmodell vorher anzufertigen ist.

Das Anlegen hat so zu erfolgen, dass die zu Hülsen geschlossenen Chromlederstreifen Widerstand durch die an Umfang zunehmenden Oberschenkelmuskeln oder an den Knöcheln, an den Condylen der Tibia, des Femur, dem Tuber ischii finden und jeder weitere Druck sich an diesen Theilen in Zug umsetzt.

Der erreichte nothwendige Grad der Extension wird durch zwischen den Streifen ausgespannte, an ihnen befestigte Stäbe oder Metallrohre erhalten.

Figur 1.

Figur 2.

Genügt Distraction allein nicht zur Reposition oder Retention der Bruchenden des Oberschenkels, so sind dieselben durch entsprechende Befestigung an die Metallrohre z. B. mit Leukoplaststreifen in jeder gewünschten Richtung festzulegen.

Die Bruchstellen bleiben dabei zugänglich für Auge und Messinstrumente, ebenso die Gelenke. Röntgendurchleuchtungen und Aufnahmen sind durch den Verband erleichtert.

Die Hülsen können bei den unvermeidlichen Aenderungen im Umfange der verletzten Gliedmaasse leicht nachgepasst werden; aseptische Wundbehandlung auch mit Drainage ist bequem und sicher durchzuführen; der Apparat lässt sich desinficiren, z. B. durch Formalindämpfe.

Um allgemeinere Anwendung für Nothverbände und Feldzugsschienen oder Benutzung nach Operationen am Oberschenkel, Hüft- oder Kniegelenken zu ermöglichen, sind die zur Aufnahme der Schienen bestimmten ösenartigen Blech-

Figur 3.

stücke an der einen Seite auf Stahlblechen verschiebbar angebracht, auch lässt die Schnür- oder Knöpfvorrichtung die eine Hälfte des Lederstreifens als Lasche frei. Die erforderlichen Maasse sind zweckmässig an dem nicht verletzten Bein zu nehmen.

Die Behandlung ist ähnlich wie bei dem eigentlichen Heftpflasterstreckverband keine mühelose; dies zeigten schon die bisherigen einfachen Fälle, in welchen das Verfahren angewendet wurde. Die leichter gewordene Controle und Bewegungstherapie ist recht oft vorzunehmen, um eine möglichst voll-

kommene Heilung auch hinsichtlich der Function zu erzielen; auf Druckstellen bleibt zu achten, wenn dieselben auch in Folge des sich kaum zusammendrückenden weichen Leders weniger zu fürchten sind als beim harten Gyps oder bei einschneidenden mit Gewichten belasteten Heftpflasterstreifen.

Bei der Dicke des Leders war es möglich, die Nieten und Schrauben so einzulassen, dass ein Druck derselben auf die Haut ausgeschlossen ist.

Bezüglich der weiteren Einzelheiten verweise ich auf meine in der Med. Klinik No. 11 erschienene Arbeit.

Ich gestatte mir kurz drei bisher von mir für orthopädische Fälle angewendete Apparate*) zu demonstriren, und zwar für Brüche im oberen Drittel des Oberschenkels einen die Principien des Taylor und Thomas'schen Apparates vereinigenden Verband mit Beckengürtel und Stützpunkt am Sitzknorren. Die Beseitigung der Flexion, Abduction und Aussenrotation des oberen Bruchendes wird durch einen vorn von aussen hinten oben nach innen unten verlaufenden, an dem Innenrohr befestigten Heftpflasterstreifen erreicht werden; die Dislocation des unteren Bruchendes nach oben und innen wird durch einen zweiten um diesen Theil des Oberschenkels von oben innen nach unten aussen herumgeführten und ihn gegen das Aussenrohr heranziehenden Streifen behoben.

Hierbei dürfte der in Matratzengurt eingenähte Uhrfederstahl, welchen ich bei Coxitis zur völligen Fixirung des kranken Hüftgelenkes und zur Gewährleistung der gewünschten abducirten Stellung zwischen Mitte des Beckengürtels und Aussenseite des Kniees vorn als Strebepfeiler einlege, entbehrlich sein (Figur 3).

Bei subcutanen Brüchen im unteren Drittel des Oberschenkels ohne erhebliche Muskelzerreissung genügt meines Erachtens als Widerhalt für den Streckverband die Muskulatur im oberen Drittel des Oberschenkels (Apparat 2). Ein Vortheil ist hier das Freibleiben des Kniegelenks zur Behandlung des meist vorhandenen Ergusses.

Bei der typischen Fractur hätte der obere mehrere Centimeter breite Leukoplaststreifen vorn quer von oben innen nach unten und aussen zu wirken, der untere dagegen von hinten her nach vorn und unten zu drängen. Beide Apparate sind anfangs als Lagerungs- und nach erfolgter Abschwellung auch als Gehverbände zu benutzen.

Für die Nachbehandlung möchte ich Ihre Aufmerksamkeit auf das von Herrmann**) erdachte Princip der federnden Hohlschienen richten. Apparat 2 ist hierzu derart geändert, dass im Kniegelenk Charniergelenke durch Stahlstifte gebildet werden, welche in die Metallröhren eingelegte Spiralfedern zusammendrücken. Es findet Entlastung der Ober- und Unterschenkel statt und die Muskulatur der unteren Gliedmaassen wird zur Mitarbeit gezwungen und frühzeitig geübt.

Mögen diese Versuche, mit einem dem Körper direct anzupassenden, billigen, einfachen, unter allen Umständen wirksamen Schienenhülsenstreckverband

*) Die Anfertigung hat Dähne, Berlin N., Friedrichstr. 131d, übernommen.
**) Medic. Klinik 1906, No. 7 u. Verhdl. d. deutsch. Gesellsch. f. orthop. Chirurg. V. Kongr. S. 57.

einfache und complicirte Fracturen zu behandeln, bei Ihnen Anklang und Förderung finden.

Möglicherweise bildet sich das Princip zu einem Normalverfahren für den Practiker heraus.

Herr Bockenheimer (Berlin): An der v. Bergmann'schen Klinik sind im Laufe des letzten Jahres im ganzen 18 Fälle von Oberschenkelfractur zur Beobachtung gekommen und auf der stationären Abtheilung mit der Bardenheuer'schen Extensionsbehandlung in Angriff genommen worden. Die geringe Anzahl der Fälle erklärt sich daraus, dass bei dem beschränkten Raum der Klinik die Mehrzahl der Fälle, namentlich die leichteren, den städtischen Krankenhäusern überwiesen wurden. Aber auch diese wenigen Fälle haben genügt, um uns von der Ueberlegenheit der Bardenheuer'schen Extensionsbehandlung, namentlich bei sehr schweren und allen in der Nähe des Gelenks oder im Gelenk gelegenen Fracturen zu überzeugen. Ganz besonders möchte ich dabei betonen, dass es darauf ankommt, die von Bardenheuer angegebene Technik auf das Gründlichste zu beherrschen. Herrn Geheimrath Bardenheuer bin ich persönlich zu grossem Dank verpflichtet, dass er mich während meines einmonatigen Aufenthalts am Cölner Bürgerhospital in der gründlichsten Weise mit seiner Behandlungsmethode vertraut gemacht hat, und ebenso muss unsere Klinik Herrn Geheimrath B. zu Dank verpflichtet sein, dass er uns später seinen I. Assistenten Herrn Dr. Frank einen Monat zur Verfügung stellte.

Von besonderer Wichtigkeit ist es, dass der Bardenheuer'sche Verband es möglich macht, sofort schwere Gewichte anzuhängen. Je frühzeitiger bekanntlich die Reposition bei Fracturen vollzogen wird, desto besser ist ihre Reposition. Dabei kann bei schweren Fracturen mit starker Dislocation eine Reposition der Fragmente in Narkose und speciell bei den Fracturen der unteren Extremität unter Lumbalanästhesie ausgeführt werden. Die schweren Gewichte besorgen dann auch eine gute Retention der reponirten Bruchstücke, und durch die Anlegung neben dem stets in der Längsachse der Extremität stattfindenden Hauptzug von seitlichen Zügen können die schwersten Dislocationen bis auf Millimeter ausgeglichen werden. Dadurch ist auch eine ideale anatomische Heilung, die für das functionelle Resultat so wichtig ist, meist in kurzer Zeit möglich.

Verkürzungen, Dislocationen, Gelenkentzündungen, Oedeme sind bei unseren Fällen nicht beobachtet worden, im Gegensatz zu früheren Behandlungsweisen. Die Belastung der unteren Extremität erfolgt dabei bei Oberschenkelfractur nicht vor der 10. Woche. Von Geh-Gipsverbänden haben wir vollständig abgesehen und ziehen denselben bei ganz alten Leuten, wo eine Extensionsbehandlung nicht mehr möglich ist, Gehschienen vor. Wir sind der Meinung, dass man fast stets bei sachgemässer Behandlung, unter Controlle zahlreicher Röntgenaufnahmen, bei allen Fracturen des Oberschenkels mit dem unblutigen Verfahren auskommt. In den Fällen, wo eine stärkere Abductionsstellung der Extremität erstrebt werden soll, hat sich das von dem früheren I. Assistenten unserer Klinik Herrn Prof. Schlange angegebene, seitlich an das Bett leicht anzubringende Brett auf das Beste bewährt,

wie Sie es auf dieser Abbildung sehen können. Nach Abschluss der Extensionsbehandlung legen auch wir in der Nachbehandlung auf die Inangriffnahme der aktiven Bewegungen den grössten Werth. Auch bei einer Anzahl anderer Gelenkfracturen, ferner zur Nachbehandlung blutig reponirter Luxationen hat sich die Bardenheuer'sche Extension glänzend bewährt.

Was die Resultate der 18 Fälle anbetrifft, so sind von 6 Schenkelhalsfracturen 3 ohne Verkürzung mit guter Function geheilt; in einem Fall, in dem ein metastatisches Carcinom die Fractur erzeugt hatte, besteht eine Verkürzung von 3 cm, in einem anderen Falle, in dem eine Tabes besteht, eine solche von 2 cm, und endlich ist in einem Falle eine Verkürzung von 1 cm vorhanden. Von 5 subtrochanteren Fracturen sind 4 ohne Verkürzung geheilt, während bei einem eine Verkürzung von mehreren Centimetern besteht, wobei jedoch wegen des hohen Alters die Extensionsbehandlung nicht durchgeführt werden konnte. Von 6 Fracturen in der Mitte des Oberschenkels sind 3 sehr schwere Spiralfracturen mit starker Dislocation, ohne Verkürzung mit glänzender Function geheilt, desgleichen 3 Querfracturen, während bei einer Schrägfractur eine Verkürzung von 1 cm besteht. Die Bilder, welche ich mir Ihnen herumzugeben erlaube, zeigen eine schwere Spiralfractur mit starker Dislocation vor der Behandlung, und sodann mit vollständiger Reposition nach Anlegung eines Bardenheuer'schen Extensionsverbands. Eine sehr schwere Fractur, nämlich eine Epiphysenlösung am unteren Ende des Femur mit starker Dislocation kann ich Ihnen hier vorstellen. Auf den Röntgenbildern sieht man, wie durch die Extensionsbehandlung die Dislocation vollständig ausgeglichen ist und jetzt $^1/_2$ Jahr nach dem Trauma die Stelle der Fractur nicht mehr zu erkennen ist und sich auch das Kniegelenk vollständig normal zeigt. Wie Sie hier sehen, ist keinerlei Auftreibung an dem früher kranken Bein zu sehen, es besteht keine Verkürzung, und die Patientin führt alle Bewegungen des Kniegelenks in derselben normalen Weise wie auf der gesunden Seite aus.

Herr Noetzel (Völklingen - Frankfurt a. M.): Nach dem, was Herr Kausch soeben gesagt hat, kann ich mich kurz fassen. Ich wollte nur betonen, dass wir auf der chirurgischen Abtheilung von Herrn Rehn immer noch der Ansicht sind, dass es doch eine Anzahl von Oberschenkelfracturen giebt, welche durch Extension nicht zu einer guten Heilung, bezw. überhaupt nicht zur Consolidation zu bringen sind und welche daher genäht bezw. überhaupt blutig reponirt werden müssen. Natürlich sind das verhältnissmässig wenige Fälle und bisher haben wir unsere meisten derartigen Operationen nicht als Frühoperationen, sondern mehr oder weniger secundär ausgeführt, nachdem wir uns eben überzeugt hatten, dass es auf unblutigem Wege nichts würde. Aber gerade durch die Befunde, die Autopsie in vivo dieser operirten Fracturen, haben wir gelernt, dass man in Fällen, wie sie auch Herr Kausch eben geschildert hat, in denen das Röntgenbild eine unblutig nicht corrigirbare Stellung der Fragmente zeigt, lieber sofort operiren soll. Nicht nur wird dadurch der Verlauf abgekürzt, sondern vor allem wird auch das Resultat ein besseres, die Correctur gelingt leichter und vollkommener, die Muskelatrophie — bekanntlich eine der schlimmsten Begleiterscheinungen lange bestehender Pseudarthrosen — kommt nicht in so hohem Grade zur Ausbildung.

Zu den Ursachen, welche die Berührung der Fragmente und die Consolidation verhindern können, wollte ich nur noch zwei Befunde hinzufügen, die wir in Frankfurt erlebten. Einmal fanden wir bei der Operation einer nach 6 Wochen noch vollkommen beweglichen Oberschenkelfractur eine ausserordentlich grosse, gut abgekapselte Blutcyste mit vollkommen flüssigem Inhalt, welche eine Berührung der Fragmente unmöglich machte. Dann operirte ich vor einem halben Jahre eine doppelte Fractur des Oberschenkels ca. 3 Wochen nach der Verletzung, bei welcher das Röntgenbild zeigte, dass das mittlere Fragment durch die Extension gar nicht beeinflusst werden konnte. Es lag schräg in den Muskeln drinnen, ohne in einen knöchernen Contact mit den beiden anderen Fragmenten zu kommen, wie dann die Operation zeigte. Die Operation war natürlich in diesem Falle nicht leicht, der Schnitt musste sehr gross ausfallen. Es wurde keine ideale Stellung der Fragmente erreicht, und es blieb eine Verkürzung von fast 4 cm, meines Erachtens ein für so schwere Fälle gutes Resultat. Solche Operationen sind sicher der difficilste Prüfstein für die Asepsis und können bei mangelhafter Asepsis fürchterliche Folgen für die Kranken haben. Aber ich behaupte, eine solche Prüfung muss unsere Asepsis bestehen können. Wir haben niemals Störungen erlebt.

Ueber die Technik wollte ich nur noch sagen, dass wir nur selten einen Stift einlegen. In den letzten Jahren ist kein Stift mehr verwendet worden. Es wird ja vielleicht immer Fälle geben, in welchen man den Stift nicht entbehren kann. Wo es möglich ist vermeiden wir ihn, weil er doch in der Markhöhle zweifellos Ernährungsstörungen macht. Ausserdem wird er meist hinterher dislocirt und garantirt nach unseren Erfahrungen die Erhaltung der Stellung gar nicht besser als die Drahtnähte allein. Am Oberschenkel verwenden wir immer noch starken Silberdraht. Am Unterschenkel sowie an allen anderen Knochen haben wir in der letzten Zeit wiederholt mit starker Seide und mit starkem Catgut genäht und dabei ebenso gute Resultate gehabt, wie mit den Drahtnähten.

Herr Lemmen (Köln): Wie die Discussion bis jetzt gezeigt hat, sind diejenigen Herren, die sich der Mühe unterzogen haben, nach Köln zu kommen und dort die Technik der Extensionsbehandlung unter der Leitung von Bardenheuer zu lernen, mit ihren Erfolgen, die sie sogar in der Privatpraxis erzielt haben, ausserordentlich zufrieden, während jene Herren, die sich nicht an Ort und Stelle die Technik aneigneten, noch mehr oder weniger für die blutige Behandlung eintreten. Ich rede hier im Auftrage meines abwesenden Chefs, des Herrn Prof. Tilmann. Als dieser vor nun $2^1/_2$ Jahren nach Köln kam, hatte er ähnliche Ansichten, wie Sie sie hier heute gehört haben, eben weil er sich nicht intensiv genug mit der Anwendung der permanenten Extension beschäftigt hatte. Heute darf ich von ihm sagen, dass er ein warmer, ein begeisterter Anhänger der Bardenheuer'schen Methode geworden ist. Die Bemerkung von Herrn Sprengel, dass er es nicht glauben könne, wenn ihm versichert wird, dass die meisten Oberschenkelbrüche ohne Verkürzung geheilt würden, hat auch Tilmann gemacht; er hat sich aber durch eine grössere Reihe von Fällen, die wir unter ihm mit Streckverbänden behandelten und erst kürzlich exact nachuntersucht haben, von der Richtigkeit der oben gestellten Behauptung überzeugt.

Auch glaubte er damals, dass durch die grosse Gewichtsbelastung von 25—30 kg die Leute zu sehr beschwert würden, so dass sie sich der Behandlung entzögen; weiter, dass durch die Extension die Gelenkbänder des Knies gelockert würden, dass intraarticuläre Ergüsse entständen; auch in diesen Fragen hat er sich vom Gegentheil überzeugt; unter unseren 76 Oberschenkelbrüchen ist nur einmal ein Kniegelenkserguss aufgetreten; es handelte sich um einen stark rhachitischen 12jährigen Jungen, der auch am nichtverletzten Bein ein Wackelknie stärkeren Grades hatte. 2 Wochen länger Bettruhe, als wie wir sie gewöhnlich für nothwendig erachten, brachte die Beschwerden von Seiten des Schlottergelenks prompt zum Schwinden.

Der dritte Einwand, den Herr Sprengel machte, dass die Verbände bei der Extensionsbehandlung zu theuer wären, ist wohl der am wenigsten stichhaltige. (Herr Sprengel: Ich meinte dies Bett.) Dies Bett ist selbstverständlich viel zu complicirt und zu theuer; das wird auch Bardenheuer nicht anwenden, geschweige denn empfehlen. Solche Unkosten kann man vom practischen Arzt nicht verlangen, auch nicht vom Hospital. Im Gegentheil, wir müssen, wie auch sonst in der Chirurgie, mit unseren Instrumenten und Apparaten viel einfacher werden; auch die Streckbehandlung können wir mit recht wenig Material, mit wenig Unkosten durchführen. Im Bett brauchen wir nur für eine feste Unterlage, die nicht zu leicht einsinkt, Sorge zu tragen; da genügt eine ordentliche Rosshaarmatratze vollkommen.

Dass die Extensionsbehandlung in der Hand des Ungeschickten, unrichtig angewandt dem Verletzten grosse Nachtheile bringen kann, ist selbstverständlich richtig.

Dem, was Herr Bardenheuer über die nachträglichen Verkürzungen gesagt, können wir nur zustimmen; wir erlebten es, dass die ursprünglich bestehende Verkürzung von 8—10 cm vollkommen behoben wurde; der Mann steht zu früh auf und durch Callusschrumpfung und Senkung der Fragmente ineinander kommt es zu der sogen. secundären Verkürzung. Ich zeige Ihnen hier die Röntenogramme eines solchen Falles: primäre Verkürzung 8 cm, nach fünfwöchiger Strecke $^1/_2$ cm verkürzt, der Mann belastet das Bein gegen unseren Willen zu früh und das Resultat ist jetzt bei der Nachuntersuchung nach 2 Jahren $2^1/_2$ cm Verkürzung. Sehr zu fürchten sind diese nach Schenkelhalsfracturen im jugendlichen Alter, welche lange nicht so selten vorkommen, als man gewöhnlich anzunehmen scheint; unter unseren 12 Schenkelhalsfracturen befanden sich nicht weniger als 3 Patienten, die unter 20 Jahren alt waren. Einer von diesen musste bereits nach 7 Wochen entlassen werden — es handelte sich um Verbüssung einer längeren Gefängnissstrafe bezw. begründeten Fluchtverdachts —; bei der Entlassung war der Knochenbruch fest, keine Verkürzung. Heute besteht 4 cm Verkürzung und Abmagerung der Oberschenkelmuskulatur bis zu 7 cm im Umfang.

Bei gewissen Bruchformen, namentlich bei Spiral- und Schrägbrüchen, kann eine Verlängerung des Beines resultiren, wenn wir die Gewichte zu lange und in zu grosser Schwere wirken lassen; wir müssen eben auch hier individualisiren und dürfen nicht an jeden Oberschenkelbruch schlechtweg 30 kg anhängen; je nach dem Falle, nach Vornahme exacter Messungen müssen wir

die Gewichtsmenge abstufen. Diese Verlängerung an sich ist nichts Auffallendes; wir erstreben sie ja auch und haben sie in der That öfters erzielt, wenn wir bei Hüftsgelenksankylosen durch eine schiefe Osteotomie nicht nur eine Correction der Deformität, sondern auch eine Verlängerung des Beines beabsichtigten. Ich gebe Ihnen die Röntgenbilder eines Falles, bei dem eine Unterschenkelfractur, anderwärts behandelt, mit 4 cm Verkürzung ausgeheilt war; zu uns kam der Mann vor $^1/_2$ Jahr mit Oberschenkelbruch desselben Beines; durch geeignete Extensionsbehandlung ist jetzt die Verkürzung nur noch $2^1/_2$cm, so dass also eine thatsächliche Verlängerung von $1^1/_2$ cm erzielt wurde.

Herr Bardenheuer hat uns heute nur wenig über die Reponirung der dislocirten Bruchstücke gesagt; soweit ich unterrichtet bin, hat er früher mehrfach den Standpunkt vertreten, dass die Extension allein genüge, um jede Dislocation zu beseitigen. Dem können wir nur bedingungsweise zustimmen; wir haben doch mehrfach narkotisiren müssen, wo uns die Reposition so nicht genügend gelang; in einzelnen Fällen einmal, in wenigen zwei-, in einem sogar dreimal; auch hat uns hier die Bier'sche Lumbalanästhesie oft sehr gute Dienste gethan. In keinem einzigen Falle ist uns der Gedanke gekommen, blutig zu operiren. Als wir den Aufsatz von Schlange lasen (in der Festschrift für Exc. von Bergmann, Arch. f. klin. Chirurgie; Bd. 81, Theil I), haben wir uns gewundert, dass er 4 Querfracturen des Oberschenkels blutig reponiren musste. Mehrfache Versuche, auch in Narkose, konnten die Bruchflächen nicht in der beabsichtigten Weise in Contact bringen und nachher gelang es bei der Operation spielend leicht! Leider war auf den beigefügten Röntgenbildern die Fracturstelle nur von einer Seite wiedergegeben.

Zum Schluss möchte ich Ihnen empfehlen, die Längsstrecke — und diese ist doch noch immer die wichtigste — möglichst bald nach stattgehabter Verletzung anzulegen; mit der Anlegung der vielfachen Quer-, Rotations- und durchgreifenden Züge aber 2—3 Tage zu warten, nachdem man sich vorher durch Röntgenogramme überzeugt hat, wie die Bruchstücke zu einander stehen. Diese Methode ist für den, der erst mit der Extensionsbehandlung beginnt, einfacher; auf ihn müssen die vielfach angegebenen Quer- und Seitenzüge verwirrend wirken. Dieses Verfahren hat auch noch den weiteren Vortheil, dass sich der Patient an das Bett, an die Zugrichtung gewöhnt und dass dann nachher die Seitenzüge nicht so leicht verrutschen.

Herr Schultze (Bonn): M. H.! Ich will mich ganz kurz fassen, wenn ich dem Auftrage meines abwesenden Chefs Geheimrath Bier nachkommend, über die Erfolge der Bardenheuer'schen Extension der Oberschenkelfracturen an der Bonner Klinik berichte. Dank dem Entgegenkommen des Geheimraths Bardenheuer waren auch wir in der Lage, einen einmonatigen Assistentenaustausch zu bewerkstelligen, um an Ort und Stelle die Methode auszuprobiren und in eingehendster Weise ihre Vortheile kennen zu lernen. Seit der Zeit sind wir mit den Resultaten unserer Oberschenkelfracturen durchaus zufrieden. Während wir früher zufrieden waren, wenn die Verkürzungen 2—3 Centimeter betrugen, stellen wir jetzt die Anforderung, nicht mehr wie höchstens 1 Centimeter Verkürzung zu erreichen. Wir legen vor allem Gewicht auf frühzeitige schwere Belastung. Aehnlich wie

Geheimrath Bardenheuer haben wir auf diese Weise oft gar keine Querextension nöthig. Wir legen zunächst die Längsextension an und erst, wenn das Röntgenbild zeigt, dass seitliche Dislocation vorhanden ist, machen wir noch Querzüge; vielfach genügte uns die blosse Längsextension, um ein gutes Resultat zu erreichen.

Herr Hoffmann (Düsseldorf): M. H.! Ich möchte mich im Hinblick auf die vorgeschriebene Zeit ganz kurz fassen. Als Schüler Bardenheuer's und in 10jähriger selbstständiger Praxis habe ich natürlich weitgehendst die Extensionsbehandlung angewendet und bin ebenso zufrieden wie die Herren, welche heute an der Discussion theilgenommen haben. Ich möchte nur noch zwei grosse Gesichtspunkte ins Auge fassen, welche die Extensionsbehandlung nach Bardenheuer als eine ganz ausgezeichnete und sogar nothwendige erscheinen lassen. Nämlich: Erstens sieht man, wenn man als Gutachter häufig in die Lage kommt, Fracturen nachzuuntersuchen, welche nicht mit Extensionsbehandlung im Sinne Bardenheuer's behandelt sind, ganz unangenehme Resultate. Wir erfüllen somit, wenn wir eine Extensionsbehandlung nach Bardenheuer ausführen, eine sociale Pflicht; die Leute beziehen nämlich kleine Unfallrenten, der Staat spart Geld, und wir machen die Leute bedeutend arbeitsfähiger. Dann erfüllen wir eine nationale Pflicht, indem wir diejenigen, welche im jugendlichen Alter die Fractur erleiden, wieder zu wehrtüchtigen Männern machen und der Armee wieder zuführen.

Zum Schluss überreiche ich noch einige Röntgenbilder, welche das ausgezeichnete mit Extensionsbehandlung erzielte Resultat illustriren.

Herr Schlange (Hannover): M. H.! Sie werden es begreiflich finden, dass ich bei dem Stande der Discussion gern auf das Wort verzichten würde, wenn nicht mein Name mehrfach heute genannt worden wäre. Ich würde umso lieber verzichten, als ich in dem Bande des Langenbeck'schen Archivs, der dem 70. Geburtstag unseres verstorbenen Bergmann gewidmet war, meine Erfahrungen über die operative Behandlung frischer irreponibler Fracturen und Luxationen niedergelegt habe.

Die Fracturen, die ich da beschrieben habe, betrafen ungefähr alle Röhren-Knochen, nicht alle, aber die grosse Mehrzahl. Wenn Sie das hören, werden Sie mich vielleicht für einen Enthusiasten halten; wenn Sie sich aber die Mühe geben wollen, einmal nachzulesen, werden Sie finden, dass Sie mir Unrecht thun würden. Ich forcire überhaupt keine Methoden, ausser allein die der Asepsis. Weil ich das aber thue, glaube ich die Berechtigung zu haben, ebenso gut, wie ich eine alte Hernie operire, eine Patella nähe, die gebrochen ist, gelegentlich auch eine frische irreponible Fractur operativ anzugreifen.

Was verstehen wir denn unter einer irreponiblen Fractur? Wir verstehen nur diejenigen Fracturen darunter, wo es uns nicht gelingt, Bruchfläche wenigstens theilweise an Bruchfläche zu bringen. Ich verlange von der gelungenen Reposition nicht, dass die ganze Bruchfläche der anderen genau gegenübersteht, aber ein Theil der Bruchfläche soll sich mit der anderen jedenfalls berühren. Nach dieser Einschränkung fallen sofort fast alle Schrägfracturen fort für die operative Behandlung, denn bei Schrägfracturen gelingt es ziemlich ausnahmslos, die Bruchflächen in Berührung zu bringen,

und sie auch in Berührung zu halten. Ausnahmen sind höchstens durch Interpositionen von Weichtheilen gegeben, wo sich ein Knochenende in die Muskeln hineingebohrt hat. Aber die reinen Querfracturen, wo die Knochen ad latus et longitudinem verschoben sind, können die grösste Mühe machen. Bei denen kann es passiren, dass es unmöglich ist, die Bruchflächen aneinander zu bringen.

Ich will mich jetzt nur auf die Oberschenkelfracturen beschränken. Wenn die Bruchflächen sich ad longitudinem verschoben haben, dann ist es mir in einzelnen Fällen, ich glaube drei oder vier Mal, nicht möglich gewesen, die Reposition auszuführen. Ich habe die Patienten chloroformirt und habe mir die grösste Mühe gegeben, den Bruch einzurenken. Es ist mir trotz Anwendung aller bewährten Mittel nicht gelungen. Auch die Belastung mit schweren Gewichten blieb erfolglos. Erst wenn dies geschehen war, habe ich mir gesagt: die Heilung des Bruchs wird zwar auch trotz der Verschiebung unter Extensionsbehandlung allmählich erfolgen, aber dem besseren anatomischen Resultat wird schliesslich auch das bessere functionelle Resultat entsprechen, und wenn ich mir selbst garantire, dass ich die Beseitigung der Dislocation ohne Störung des Wundverlaufs zu Stande bringe, darf ich operativ eingreifen. Das habe ich unter dieser Einschränkung gethan.

Nun komme ich zur Operation. Es kommt ausserordentlich darauf an, wie man dabei operirt. Wer nicht gut operirt, der soll sich lieber nicht an solche Operationen machen. Ich verlange von einem guten Operateur vor allen Dingen, dass er einfach operirt. Wer mit vielen Instrumenten vorgeht, wer es nöthig hat, mit den Fingern in der Wunde zu manipuliren, bleibe lieber davon. Ich mache einen Längsschnitt in der Höhe der Bruchstelle gerade vorn am Oberschenkel und gehe durch den Quadriceps durch. Natürlich schone ich die Muskelsubstanz nach Möglichkeit und spalte nur die Muskelfasern der Länge nach. Der Finger kommt nicht hinein. Es wird kein Wort gesprochen bei der Operation. Mit zwei glatten Haken wird die Wunde auseinandergehalten. Es tritt etwas Blut von selbst aus, das übrige wird ausgedrückt. Es gehört nun weiter nichts zu der Reposition, als zwei kräftige einzinkige Langenbeck'sche Resectionshaken. Ich setzte in jedes Bruchende einen Haken ein, ziehe sehr kräftig die Fragmente auseinander und stelle sie nun genau aufeinander. Sie stehen so fest zusammen, wenn es gut gelungen ist, dass man sofort Bewegungen mit dem Oberschenkel machen kann. Das obere Ende folgt ohne weiteres dem unteren. Es muss allerdings so genau reponirt werden, dass die Zacken des einen Fragmentes genau in die zugehörigen Lücken des anderen hineingreifen. Das giebt dann eine ideale Stellung. Ist diese erreicht, hat man nicht nöthig, zu nähen. Ich halte es sogar für einen grossen Fehler, wenn man da näht. Eine neue Verschiebung ist nicht zu erwarten, ich nähe die Wunde vollkommen zu und lege einen Gipsverband an, der auch das Becken umfasst. Die Heilung ist meist schnell eingetreten. Das functionelle Resultat ward tadellos.

M. H.! Ich kenne nur wenige Operationen, die mir einen so hohen Grad von Befriedigung gewährt haben; auch die Patienten hatten allen Grund, zufrieden zu sein.

Herr Muskat (Berlin): Im Anschluss an die Ausführungen des Geheimraths Bardenheuer, dass man die Gymnastik möglichst bald eintreten lassen solle, möchte ich neben der activen Gymnastik auch der passiven das Wort reden. In einer so grossen Klinik, wie der Bardenheuer'schen, wirkt ein Patient ermunternd auf den anderen ein, und die Patienten thun auch das, was ihnen gesagt wird, sie üben activ, während sonst nur durch passive Bewegungen die Indolenz zu beseitigen ist, namentlich, da ja anfangs heftige Schmerzen vorhanden sind.

Dann möchte ich mir erlauben, einen kleinen billigen Apparat zu zeigen, welcher im Stande ist, bei subcapitalen Fracturen, wo keine Heilung eingetreten ist, gute Dienste zu leisten. Der Apparat ist aus Celluloid-Aceton hergestellt, umfasst Becken und Oberschenkel, ist im Gelenk beweglich und hat eine mittels Schraube verstellbare Pelotte, die dem Schenkelschaft den fehlenden Halt des Beckenpfannendaches ersetzt.

Herr Körte (Berlin): M. H.! Etwas Neues habe ich Ihnen nicht zu sagen, denn das, was wir gehört haben, ist ja einfach unübertrefflich; aber ich möchte etwas Altes sagen, ich möchte eine historische Bemerkung machen.

Nach meiner Kenntniss — vielleicht werde ich eines anderen belehrt — ist die Extensionshehandlung der Oberschenkelfracturen in Deutschland zuerst von Ross in Altona angewendet, welcher sie aus Amerika herübergebracht hat, wo sie schon länger geübt wurde (Gordon Buck). Volkmann's Assistent A. Bidder hat 1872 in unserer Gesellschaft darüber berichtet. Volkmann ist mehrfach dafür eingetreten, so hat er in seinen im Jahre 1875 erschienenen Beiträgen zur Chirurgie ausführlich mit der ihm eigenen Lebhaftigkeit geschildert, wie die Sache anfangs nicht gegangen wäre, und wie sie dann erst, als sie Schede und Bidder, seine beiden damaligen Assistenten, in die Hände genommen hätten, ausgezeichnet gelungen wäre.

Wir haben noch einen klassischen Zeugen hier, Herrn Collegen König, der sich um die Ausbildung dieser Extensionsbehandlung durch Längszug am Pflasterstreifen jedenfalls sehr grosse Verdienste erworben hat, und dessen Schiene — ich halte sie für die beste und benutze sie immer — wahrscheinlich auch noch viele von Ihnen anwenden.

Als ich 1873 zu Lücke kam, habe ich die Methode vielfach anwenden sehen, ebenso als ich unter Wilms in Bethanien arbeitete. Die Extensionsbehandlung der Oberschenkelfracturen fing nachher sogar schon einmal an, unmodern zu werden. Ich erinnere mich, dass einmal eine Zeitlang ein Chirurg als ziemlich rückständig angesehen wurde, der einen Fracturfall ins Bett legte und ihn nicht mit der Gehschiene gehen liess — wir haben diese Fälle hier gehen sehen — und als ich den schmerzlichen Vorzug hatte, unseren Altmeister Virchow an Schenkelhalsfractur zu behandeln und das mit dem Extensionsverband that, habe ich verschiedene tadelnde Worte zu hören bekommen darüber, dass ich den alten Herrn ins Bett gelegt habe mit Gewichtsextension. Das gehörte sich nicht, man hätte den alten 81jährigen Herrn sofort den nächsten Tag im Gehverband herumlaufen lassen sollen.

Jetzt befinden wir uns in einem neuen Stadium, und wir wollen dem Collegen Bardenheuer die Verdienste keineswegs schmälern, die er

darin hat, dass er die Extensionsbehandlung weiter ausgebildet und vervollkommnet hat.

In meinem Krankenhause habe ich seit 1890 Oberschenkel- und Schenkelhalsfracturen mit Extension, und nachdem Bardenheuer darauf aufmerksam gemacht hat, auch mit Querzügen behandelt und auch Fracturen der oberen Extremitäten am Humerus und Ellbogen behandle ich mit Extensionen.

Ich meine, wir wollen Herrn Collegen Bardenheuer dankbar sein für die Anregung, die er uns gegeben hat und dafür, dass er mit dem ihm eigenen Feuereifer und Enthusiasmus dafür eingetreten ist, die Fracturenbehandlung durch Extension immer weiter auszubilden; aber nur dagegen muss ich im Sinne der historischen Gerechtigkeit Einspruch erheben, dass nun die Extensionsbehandlung schlechtweg als Bardenheuer'sche Methode bezeichnet wird. Das thut ja auch Bardenheuer selbst nicht, aber die Jünger sind manchmal noch eifriger als der Herr.

Und dann, m. H., Herr Kittel hat hier den Appell an unsere Universitätslehrer gerichtet, sie sollten doch ihren Schülern auch die Extensionsbehandlung zeigen. Meine Erfahrungen habe ich Ihnen mitgetheilt. Ich bin ja ganz gut unterrichtet worden. Aber ich möchte unsere verehrten Herren Collegen, die die ehrenvolle Aufgabe haben, das junge Geschlecht zu erziehen, doch dagegen in Schutz nehmen, dass die jungen Studenten bei ihnen keine Extensionsverbände sehen. Das glaube ich nicht, bis zum Beweise des Gegentheils.

Herr Bardenheuer (Köln) im Schlusswort: M. H.! Es liegt nicht in meiner Absicht, wie ich es anfangs vorhatte, Jedem zu antworten, denn ich glaube, ich würde doch Ihr Ohr verlieren; aber ich möchte einige Worte hier auf die Ausführungen des verehrten Herrn Collegen Koerte erwidern und sagen, dass ich die Extensionsbehandlung nicht erfunden habe; im Gegentheil die Amerikaner Crosby und Buck; Ross hat sie zu Volkmann gebracht. Dagegen muss ich mir andererseits wiederum das Verdienst zuschreiben, dass ich die Methode verallgemeinert und sie auf alle Extremitäten und Knochen ausgedehnt habe. Dann möchte ich noch ein Wort dem Herrn Collegen Sprengel erwidern, der mich ja anfänglich etwas cajolirte, mir aber nachher doch auch wieder einen kleinen Hieb gab. Ich möchte ihm antworten: Ich habe alle meine Fracturen gezeigt, die ich hatte, ich habe in 179 Fällen 159mal keine, aber 20 mal eine Verkürzung gehabt. Sprengel's kritisches Auge hat besonders die Röntgenogramme, welche eine Verkürzung zeigten, herausgegriffen.

Was den Vorschlag anbetrifft, die Extension in der Schwebe anzulegen, so stimme ich vollständig damit überein. Ich werde dieselbe versuchen; ich halte es für möglich, dass es eine Verbesserung ist; meine Extensionsbehandlung ist zweifellos noch einer Verbesserung fähig. Ich lasse mich auch nicht decouragiren durch die Mittheilung des Herrn Collegen aus Charkow, der ja gegen die Extension sprach, aber eigentlich doch auch die Extension gebraucht, nur dass er sie während der Anlegung manuell anwendet. Uebrigens sind diese Verbände schon längst gebraucht worden. Der alte Wilhelm Busch (Bonn), Dollinger haben diesen Verband schon angewendet, und besonders ist es

noch Rossi (Mailand), der diesen Verband anwendet. Ich möchte auch noch sagen, dass ich nicht absolut gegen eine Naht bin. Gewiss, es giebt Verhältnisse, wo wir die Naht anlegen müssen. Wenn eine Umkehrungsluxation am Humeruskopfe besteht oder eine Luxatio cum fractura, so bin ich entschieden der Meinung, dass man hier eventuell nähen muss. Ich könnte auch noch eine Reihe anderer Fälle anführen. Indessen habe ich im Oberschenkelschaft niemals nöthig gehabt, die Naht anzulegen.

Herr König (Altona) im Schlusswort: M. H.! Ich möchte alle Kleinigkeiten unbeantwortet lassen, aber Herrn Kausch erwidern, der mich gefragt hat, wie man einer dislocirten Fractur ansehen kann, ob sie, wenn man sie in Dislocation heilen lässt, nachher Beschwerden macht oder nicht. Natürlich kann man ihr ja vorher das nicht ohne weiteres ansehen. Aber ich glaube, Herr Bardenheuer hat uns selbst den Weg gezeigt, wie wir dahin kommen, indem er die beiden verschiedenen Arten von Oberschenkelfracturen mit Heilung in winkliger Dislocation besprach und sagte, wenn der Winkel nach aussen geht, so erfolgt später eine schwere Schädigung, im umgekehrten Falle nicht. Wir werden also unser Material nachprüfen müssen in Bezug auf die Folgen der Dislocation und kommen dann wohl auch zu dem Standpunkt, wann wir weiteres zu thun haben und wann nicht.

Dann möchte ich nur noch darauf eingehen, dass es ausserordentlich erfreulich ist, dass Herr Bardenheuer hier seinen Standpunkt selbst präcisirt hat, denn Bardenheuer's Schüler scheinen es als ein Vergehen anzusehen, wenn Jemand, der Bardenheuer's Schüler ist, etwas anderes bei Fracturen anwendet, wie Extension. Das hat einer von den Herren hier ganz klar ausgesprochen, und das bedeutet einen Schematismus, der ja überall verwerflich ist, am verwerflichsten aber für die Fracturbehandlung.

44) Herr Deutschländer (Hamburg): „Verrenkungsbrüche des Os naviculare pedis und deren Folgen"*).

Herr Lemmen (Köln): Im Anschluss an den eben gehörten Vortrag über Luxationen des Os naviculare kann ich Ihnen im Röntgenbilde den ausserordentlich seltenen Fall zeigen, wo das Os naviculare total luxirt ist nach dem Dorsum des Fusses hin. Die Verletzung war in der Weise entstanden, dass ein Eisenbahnarbeiter schnell über ein Geleise wegkommen wollte. Er blieb mit der Fussspitze in dem sogenannten Herzstück einer Schienenkreuzung hängen, es kam ein Zug heran und er fiel, um sich selbst zu retten, nach hinten über, während der Fuss unten eingeklemmt war. Selbstverständlich sind bei diesen ausgesprochenen Luxationen, die ja eine weitgehende Zerreissung der hier sehr kräftig entwickelten Bänder voraussetzen, noch andere Verletzungen vorhanden; deutlich ist hier auf dem Röntgenbilde noch eine Fractur an der Basis des 5. Metatarsus. In diesem Falle gelang es nicht, unblutig das Kahnbein zurückzubringen, und zwar, wie es sich nachher zeigte, weil sich in die Lücke zwischen dem Talus und dem Os cuneiforme starke Bänderpartien eingezwängt hatten. Diese waren erst zu durchtrennen, um das Bett für das Navi-

*) S. Grössere Vorträge und Abhandlungen. Theil II.

culare freizumachen. Um es in seiner normalen Lage zu halten, mussten zwei Nägel eingeschlagen werden.

Durch Weichtheilblutung war der Fuss naturgemäss sehr stark geschwollen, die Haut war mehrfach abgeschürft, und es ging nicht ohne Infection ab. Diese verlief aber glücklich; der Mann fängt mit den ersten Gehversuchen an.

Ueber das Dauerresultat kann ich nichts berichten, da die Verletzung erst vor zwei Monaten passirt ist.

45) Herr Semeleder (Wien): „Ueber Behandlung des Plattfusses und des Klumpfusses — Grundzüge einer neuen Plattfusstheorie."

M. H.! Ich zeige Ihnen hier einen Schuh. An diesem Schuhe werden Sie wenigstens bei oberflächlicher Betrachtung wohl kaum etwas Auffallendes bemerken und doch ist dieser Schuh im Stande, eine ganze Reihe von Operationen unnöthig und überflüssig zu machen. Ich benütze diesen Schuh und ähnlich construirte Apparate hauptsächlich zur Correctur von Plattfuss und Klumpfuss. Als corrigirende Kraft verwende ich dabei die Körperschwere des Patienten, also gerade jene Kraft, welche diese Deformitäten entweder erzeugt oder doch verschlimmert. Die Correctur vollzieht sich auf functionellem Wege, geradezu automatisch, beim Spazierengehen des Patienten auf schmerzlose Weise. Die Apparate und Schuhe, welche in Verwendung kommen, sind so construirt, dass sie im Principe einen Winkelhebel darstellen, dessen Drehungspunkt sich seitlich neben dem Fusse befindet. Auf dem ungefähr horizontalen Hebelarm des Winkelhebels steht der Fuss des Patienten, während der verticale Arm an der Seite des Unterschenkels heraufzieht und in der Knöchelgegend oder in der Kniegegend mit einem Riemen oder dergl. befestigt werden kann. Wirkt nun die Körperschwere des Patienten auf den horizontalen Arm (in senkrechter Richtung), so dreht sich der Winkelhebel im Hypomochlion und das obere Ende des senkrechten Hebelarmes bewegt sich in ungefähr horizontaler Richtung mit einer Kraft, welche abhängig ist von dem gewählten Verhältnisse der Hebelarmlängen, vom Körpergewicht und der Art der Function (Gehen, Laufen, Springen etc.). Zur Vermeidung einer Schädigung des Patienten und einer unbeabsichtigten Nebenwirkung auf benachbarte Gelenke muss die stossweise Wirkung des Auftrittes des Patienten vermieden werden. Es geschieht dies durch eine Federung, welche unter dem horizontalen Hebelarm untergebracht ist. Der vorgezeigte Schuh z. B. ist daher mit einem einseitig federnden Absatze versehen, während eine Seitenschiene die beabsichtigte Druck- oder Zugwirkung auf die Knöchelgegend ausübt. Es wird also die Kraft, welche das langsam fallende Körpergewicht des Patienten erzeugt, in eine horizontale Richtung übergeführt und zur Correctur von Plattfuss, Klumpfuss, eventuell X- und O-Beinen, verwendet. Die corrigirende Kraftwirkung wird einerseits durch geeignete Verlagerung des Hypomochlions, andererseits durch geeignete Wahl der angewandten Federung dem Körpergewichte und der Deformität entsprechend dosirt und kommt gerade in dem Augenblicke zur Geltung, in welchem sonst die Schädigung, die Verschlimmerung der Stellung eintrat (bei

der Belastung). Was die Erfolge dieser Methode anlangt, kann ich sagen, dass von ca. 30 schweren Plattfussfällen (darunter eine grössere Anzahl von fixirten, sogenannten entzündeten und traumatischen Plattfüssen), sämmtliche ohne Ausnahme nach Anlegung der unscheinbaren Apparate entweder sofort vom

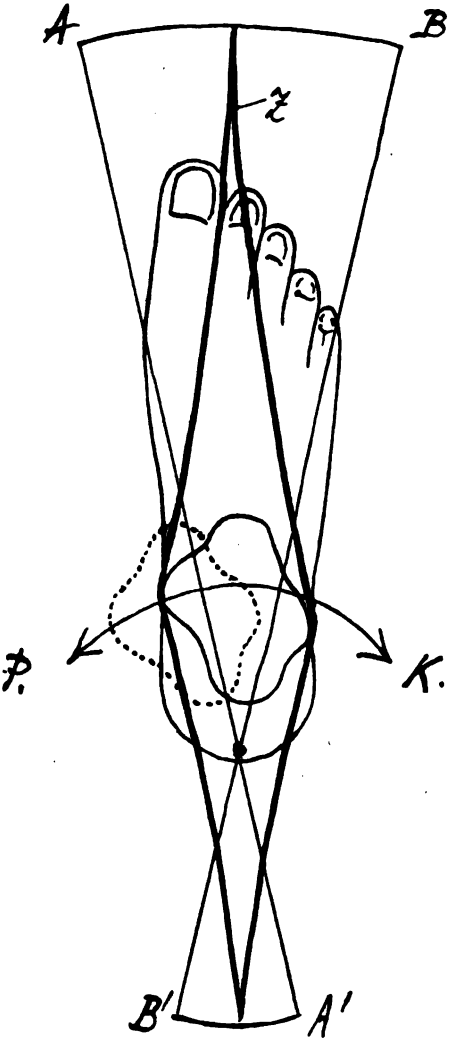

Platze weg oder in wenigen Tagen schmerzfrei herumgehen konnten. In einer Anzahl von Fällen konnte ich ferner selbst bei weit vorgeschrittener Verbildung mit dieser Methode vollständige Correcturen selbst mit Reposition des Talus erzielen. Die paralytischen Formen des Plattfusses und des Klump-

fusses werden nach dieser functionellen Methode nicht nur corrigirt, sondern sicher auch recidivfrei erhalten.

M. H.! Daran nicht genug, konnte ich in fast allen nach dieser Methode behandelten Fällen in ganz kurzer Zeit ein rasches Anwachsen der Wadenmuskulatur beobachten. Ich erkläre mir dies dadurch, dass ich geradezu imstande bin, die paralytische oder insufficiente Muskulatur im Sinne der Methode durch das horizontal wirkende Körpergewicht des Patienten zu ersetzen, es bekommen dadurch die nicht gelähmten; aber durch Inactivität atrophischen Muskeln (Pronatoren bei Pronationsstellung des Fusses, Supinatoren bei Supinationsstellung) Antagonisten und der Patient ein geradezu functionstüchtiges Gelenk. Diesbezüglich und bezüglich der theoretischen Begründung der Methode verweise ich auf meine Ausführungen in der Gesellschaft der Aerzte in Wien (Wien. klin. Wochenschrift, Februar 1907). — Ich glaube, dass die Methode gerade deshalb actuelles Interesse besitzt, weil vor einigen Tagen am Orthopäden-Congresse constatirt wurde, dass die Methode der Sehnentransplantionen gerade am Unterschenkel die erwarteten Erfolge nicht gebracht hat. Es wurde vielmehr von den meisten Rednern die Arthrodese wieder empfohlen. Wir stehen deshalb nach wie vor bezüglich vieler Fälle vor einem Problem, das nach meiner Meinung auf mechanischem Wege lösbar ist. — Auf Grund der oben citirten Ausführungen ergiebt sich eine einfache Plattfusstheorie, welche ungefähr lauten könnte:

Der erworbene Plattfuss und Klumpfuss kann auch bei einem mit normalem Knochenbau und normalen Gelenken versehenen Fusse entstehen, wenn die Muskulatur im Stiche lässt. Die Initialstellung dieser beiden Fussdeformitäten muss daher durch eine Bewegung in den Fussgelenken und zwar in den physiologischen Grenzen derselben erreichbar sein.

Setze ich meinen Fuss fest auf den Boden und drehe ich das Bein nach einwärts (unter Beibehaltung der Fussstellung), so komme ich zur Initialstellung des Plattfusses; drehe ich das Bein nach auswärts, so komme ich zur Initialstellung des Klumpfusses. Die Drehung des Beines erfolgt dabei um eine Achse, welche (bei fixirtem Oberkörper) einerseits durch das Hüftgelenk, andererseits durch einen Punkt ungefähr am hinteren Fersenrande hindurchgeht. Die Knöchelgegend beschreibt daher keine centrische, sondern eine excentrische Drehung oder anders ausgedrückt, eine Schwenkung um eine senkrechte, hinter ihr befindliche Achse. Die Bestimmung dieser Achse wurde mit Hülfe einer mit der Knöchelgegend in Verbindung gebrachten Zeigervorrichtung (Z) vorgenommen. Wurde bei feststehendem Fusse das Bein in der einen oder anderen Richtung rotirt, so zeichnete die Zeigervorrichtung die Bögen AB und A^1B^1; die Verbindung der Endpunkte dieser Bögen ergab zwei sich schneidende Linien, deren Schnittpunkt die Achse der Drehung anzeigte. — Dass bei der Entstehung des Plattfusses und des Klumpfusses eine solche Drehung des Beines (analog der Seitendeviation und Torsion der Wirbelsäule) stattfindet und unter der Einwirkung des Körpergewichtes bei Insufficienz der Muskulatur forcirt wird, glaube ich als feststehend annehmen zu können. Betrachtet man den Plattfuss von diesem Gesichtspunkte aus, so erklären sich auf einfache und ungezwungene Weise fast sämmtliche augenfälligen Symptome

des Plattfusses. Erklärlich wird vor allem 1. die Medialverschiebung der Knöchelgegend gegenüber dem äusseren Fussrande (siehe Figur) und damit schon vielleicht die Andeutung einer Valgusstellung des Knöchelgelenkes (Valgusstellung des verticalen Plattfusses in der verticalen [Frontal-] Ebene); 2. Concavität der äusseren Convexität des inneren Fussrandes und damit die Valgusstellung des Plattfusses in der horizontalen Ebene; 3. der innere Fussrand erscheint über den äusseren gebogen, daher verlängert. Wäre der Fuss aus starrem Material, so müsste der innere Fussrand einreissen. Bei der Bildung des Plattfusses geschieht ein solcher Einriss nicht, weil der Talus als Endglied der Knochenreihe des Innenrandes Mangels einer Verankerung nach rückwärts imstande ist, die Verlängerung des Innenrandes zu gestatten. Der Talus wird dabei aus seinen Verbindungen, aus der Malleolengabel nach vorne und innen herausgezogen. Bedenkt man nun, dass der Talus nach hinten keilförmig gestaltet ist, bedenkt man weiter, dass das functionell wirkende Körpergewicht sowohl wie die Muskelfunction im Sinne einer Annäherung von Malleolengabel und Calcaneus wirkt, so wird die Bewegung des Talus nach vorne im Sinne der Deformirung begünstigt. Der Talus wird geradezu nach vorne und innen gequetscht. Durch diese Lageveränderung des Talus ist das muskuläre und statische Gleichgewicht gestört und zu Gunsten der äusseren und rückwärtigen Seite verändert. Zunehmende Valgusstellung des Calcaneus und Fersenhochstand sind die unmittelbaren Folgen etc. Eine ähnliche Erklärung würde für den Symptomencomplex des Klumpfusses am Platze sein.

Die Torsionsstellung der Knöchelgegend oder vielmehr des Beines gegenüber dem auf horizontaler Unterlage fixirten Fusse ist also geradezu der Schlüssel der Plattfuss- und der Klumpfussstellung. Diese Drehung ist eine excentrische und kann daher durch einen geradlinigen frontalen Horizontalschub im Sinne der Methode bekämpft werden.

Ich möchte Ihnen hier eine 120 kg schwere Dame zeigen, bei welcher sich trotz dieses Gewichts eine Correctur des Plattfusses eingestellt hat.

46) Herr Schloffer (Innsbruck): „Allmähliches Entstehen einer centralen Hüftgelenksluxation".*)

Herr Küster (Marburg): Ich erhebe Einspruch gegen die Bezeichnung, welche Herr College Schloffer der von ihm besprochenen Verletzung beilegt. Unsere medicinische Namensgebung ist bekanntlich philologisch meist recht schlecht; sie sollte aber mindestens auch dem Anfänger leicht verständlich sein. Was soll nun der Schüler sich vorstellen, wenn ein Knöchelbruch mit Fussverschiebung als seitliche Fussluxation, wenn ein Bruch des Pfannenbodens als centrale Luxation bezeichnet wird? Der von Herrn Schloffer mitgetheilte Fall war ein Bruch des Pfannenbodens mit medialer Verschiebung des Gelenkkopfes, aber keine Luxation.

Herr Schloffer (Innsbruck) (im Schlusswort): Ich schliesse mich dieser Bemerkung vollständig an. Die Bezeichnung ist ja gewiss keine correcte, aber sie ist recht allgemein üblich.

*) S. Grössere Vorträge und Abhandlungen. Theil II.

47) Herr Lampe (Bromberg): „Ueber das functionelle Resultat nach ausgedehnter Resection des distalen Femurendes wegen Sarkom". (Krankenvorstellung).

M. H.! In den Fällen von Sarkom des distalen Femurendes, in denen man von der Amputation bezw. Exarticulation des Beines Abstand nahm und sich mit der Resection des unteren Femurendes begnügte, hat man nach dem Vorgange von Mikulicz die Function des Beines dadurch wiederhergestellt, dass der Femurstumpf einige Centimeter weit in den Tibiakopf eingepflanzt wurde. In dem Falle, den ich Ihnen hier vorstelle, bin ich bezüglich der Wiederherstellung der Function einen anderen Weg gegangen. Es handelt sich um einen jungen Mann von 23 Jahren, dem ich vor nunmehr $3^1/_2$ Jahren 25 cm des unteren Femurendes, im vorliegenden Falle die Hälfte des Femur, wegen periostalen Sarkoms entfernt habe (bisher allem Anschein nach recidivfrei). Bei der Ausdehnung der Resection konnte ich mich nicht entschliessen, den Femurstumpf in die Tibia zu implantiren; ich habe vielmehr an dem Unterschenkel eine Gewichtsextension angebracht um eine Verkürzung des Beines durch Schrumpfung der Oberschenkelmuskulatur möglichst hintanzuhalten und beabsichtigte, später den Muskelcylinder durch Knochenplastik einigermaassen zu steifen und das Weitere einem zweckentsprechend gearbeiteten Schienenhülsenverband zu überlassen.

Es ist mir in diesem Falle nun eine Hülfe gekommen, mit der ich nicht rechnen konnte und auch nicht rechnen durfte; bei der Operation löste sich nämlich ein Streifen gesunden Periostes vom Femurschaft ab und blieb an der Muskulatur hängen; ich habe diesen Periostrest dann noch mit Pincette und Scheere zu entfernen gesucht, es ist aber doch ein Theil stehen geblieben, und es ist so zur Bildung eines feinen Stabes periostalen Knochens (Röntgenbild) gekommen, der dem Weichtheilscylinder genügend Stütze giebt.

Der Schienen-Hülsen-Apparat ist ganz nach der Art der Hessing'schen Coxitis-Schienen gearbeitet, mit Fersenzug und Beckengürtel. Sie sehen, m. H., nun folgendes functionelle Resultat: Der junge Mann geht ohne Unterstützung eines Stockes; er ahmt in seinem Apparat die Bewegungen des Kniegelenkes vollkommen nach, vermag also nach Art der Erwachsenen treppauf und treppab zu gehen.

Ich lasse jetzt den Apparat abnehmen, und Sie sehen nun, dass der Unterschenkel willenlos gegen den Oberschenkel hin und her schlenkert. Mit diesem functionellen Resultat kann man m. E. zufrieden sein, zumal es auch in kosmetischer Hinsicht ausser einer geringen Verkürzung des Beines, die durch eine etwas erhöhte Sohle ausgeglichen ist, nichts zu wünschen übrig lässt. Ohne den Apparat könnte sich der junge Mann natürlich nur mit Krücken fortbewegen; hierauf sind aber auch die Patienten, die mit Einpflanzung des Femurendes in die Tibia behandelt sind, angewiesen, sobald sie ihren Apparat mit der unschönen hohen Sohle abgelegt haben. Wenn man, wie in diesem Falle, eine sehr ausgedehnte Resection vorgenommen hat, wird man eine Steifung des langen Weichtheilscylinders durchaus nöthig haben: bei Resectionen von geringerer Ausdehnung wird man voraussichtlich auf

dieses Hülfsmittel verzichten können, weil der Fersenzug des Apparates den Weichtheilscylinder gespannt erhält.

Herr Riedel (Jena): Es ist ja ausserordentlich erfreulich, wenn man einmal einen solchen Kranken sieht. Ich würde eine solche Operation nicht riskiren. Meine ganzen Erfahrungen haben mich in das jenseitige Lager gedrängt. Ich amputire in keinem Falle von Sarkoma femoris mehr. Ich mache jedesmal die Exarticulation. Seitdem habe ich die Leute noch einigermaassen am Leben erhalten; früher sind sie gestorben.

Herr Körte (Berlin): Ich habe hier einmal kurz berichtet über einen Fall, bei dem ich wegen Spindelzellensarkom ausgegangen vom Periost des Femur eine Continuitätsresection von 19 cm Ausdehnung gemacht habe. Das Präparat, sowie den Patienten habe ich in der Freien Vereinigung der Chirurgen Berlins vorgezeigt. Der junge Mann ist jetzt seit $7^1/_4$ Jahr gesund und geht sehr gut auf seinem steifen und natürlich erheblich verkürzten Beine. Jedenfalls ist er sehr viel besser daran, als wenn er damals exarticulirt wäre in der Hüfte.

Herr Riedel (Jena): Also les extrêmes se touchent.

Herr Borchard (Posen): M. H.! Ich hatte vor vier Jahren die Ehre, eine Patientin vorzustellen, bei der ich wegen Sarkom 28 cm aus der Continuität des Oberschenkels resecirt habe. Bei der Patientin haben sich die Muskeln vollständig an das verkürzte Bein angepasst. Es sind ungefähr $6^1/_2$ Jahre jetzt seit der Operation vergangen. Die Patientin ist vollständig gesund und recidivfrei und geht mit dem verkürzten Bein Strecken von Dreiviertelstunden bis eine Stunde.

48) Herr Voelkers (Heidelberg): „Schiefer Biss durch Hyperostose des Unterkieferköpfchens".

M. H.! Ich möchte mir erlauben, Ihnen Photographien und Präparate von 3 Fällen von einer eigenartigen Verbildung des Unterkiefers herumzureichen. Herr v. Eiselsberg hat in einer unlängst erschienenen Arbeit die Aufmerksamkeit auf dieselbe gelenkt. Es handelt sich bei den Patienten um eine auffallende Schiefheit des Gesichtes, welche, wie vergleichende Maasse zwischen rechts und links ohne weiteres zeigen, auf einer Asymmetrie des Unterkiefers beruhen, und zwar auf einem abnormen Längenwachsthum des aufsteigenden Astes der einen Seite. Während derselbe bei normalen Menschen etwa 6,5—7 cm lang ist, betrug in meinen Fällen seine Länge auf der einen Seite 8—9 cm; es bestand also zwischen der einen und der anderen Seite eine Längendifferenz von 2—3 cm. Aus diesem Missverhältniss resultirt naturgemäss die Verschiebung des Kinnes nach der einen Seite; ausserdem die Verschiebung der Zahnreihen gegen einander, so dass dieselben zu einem schiefen oder gekreuzten Biss gelangen. Am meisten macht sich die Längendifferenz der Kieferäste an dem Mechanismus der Kiefergelenke bemerkbar, weil nicht nur das Gelenk der erkrankten Seite in seiner Beweglichkeit behindert, sondern durch die Verschiebung und Spannung auch das andere Gelenk beeinträchtigt wird.

Das Wesen dieser Verlängerung der einen Seite beruht in einer eigenartigen Verdickung und Verunstaltung des Kiefergelenkköpfchens, so dass das-

selbe einen fast wallnussgrossen, unförmigen Knochenauswuchs darstellt. Herr v. Eiselsberg hat in seinen Fällen die Verdickung des Kieferköpfchens auf chronisch-arthritische Processe zurückgeführt. Bei der auffallenden Grösse derselben in meinen Fällen und bei der Geringfügigkeit der vorhandenen Abschleifungsvorgänge muss man auch eine Knochenneubildung in Betracht ziehen, welche im Sinne einer Hyperostose als gutartige Knochengeschwulst anzusprechen wäre.

Die Ursache des Leidens ist unbekannt. Es entwickelte sich in den wenigen beobachteten Fällen langsam bei sonst gesunden Menschen ohne erkennbare Veranlassung.

Die Behandlung besteht am besten in einer Resection des Unterkieferköpfchens, welche zu einer sofortigen Geraderichtung des Gesichtes und auch weiterhin zu gutem Resultate führt. Die Entfernung des Gelenkköpfchens ist, nachdem es mit der Drahtsäge vom Kiefer abgetrennt ist, durch seine Grösse erschwert. Diesem Umstande und der bei dem Herausdrehen des dicken Knochens unvermeidlichen Quetschung der Weichtheile ist es wohl zuzuschreiben, dass in meinen Fällen eine Facialislähmung entstand, welche sich aber einige Wochen nach der Operation wieder zurückbildete. Nur in dem ersten Falle ist eine geringe Schwäche im Musc. orbicularis oculi zurückgeblieben.

49) Herr Ranzi (Wien): „Immediatprothesen nach Unterkieferresection". (Demonstration)*).

Herr Riedel (Jena): Ich möchte zu dem Falle des Herrn Voelkers bemerken: Ich habe einen Patienten operirt, der schon mit allem Möglichen, besonders mit Elektricität wegen seiner schweren Trigeminus-Neuralgie 8 Jahre lang behandelt war. Er kam zu mir mit der Angabe, er hätte sich eben beim Essen seinen Kiefer luxirt. Das konnte nicht stimmen. Es war keine Gewalteinwirkung erfolgt. Der Kiefer stand schief in Luxationsstellung. Man konnte die Diagnose ausserordentlich rasch stellen. Ich habe den Kieferkopf resecirt, ein enorm verdicktes Gebilde, grösser als mein Daumen. Damit waren die neuralgischen Beschwerden wie mit einem Schlage fort. Das zweite Gelenk erkrankte darnach auch. Aber es war ein alter Herr, die Arthritis deformans entwickelte sich nur langsam weiter, dann ist er 10 Jahre später zu Grabe gegangen, ohne dass eine zweite Operation nöthig geworden wäre.

50) Herr Samter (Königsberg i. Pr.): „Demonstration eines Kranken mit operativ geheilter Serratuslähmung".

M. H.! Serratuslähmungen, die bei abwartender resp. elektrischer Behandlung nicht zur Heilung gelangten, blieben bisher ihrem Schicksal überlassen.

Das vor Ihnen stehende 13jährige Mädchen hatte durch Fall vom Barren mit dem linken Schulterblatt gegen eine Leiter am 4. September 1905 eine traumatische Serratuslähmung erlitten. Mit der Diagnose Schulterblattmuskelzerreissung kam sie zunächst auf die chirurgische Abtheilung der

*) Manuscript nicht eingesandt, wird in Langenb. Archiv veröffentlicht. D. Red.

städtischen Krankenanstalt und blieb trotz entsprechender Behandlung, die theils auf der äusseren, theils auf der inneren Abtheilung erfolgte, elf Monate gelähmt unter Fortdauer der klinischen Erscheinungen. Fig. 1 zeigt Ihnen bei horizontaler Vorwärtsstreckung des Armes das flügelblattartige Abstehen des Schulterblattes; Fig. 2 (einige Tage vor der Operation aufgenommen) den Hochstand der Scapula. Die Elevation erreichte knapp die Horizontale, auch entwickelte sich immer mehr eine Neigung zu linksseitiger Skoliose.

Drei Wege standen für die Operation zur Erwägung: 1. Nervennaht am N. thoracalis longus; 2. Nervenplastik; 3. Muskeltransplantation.

Figur 1.

Figur 2.

In jedem dieser drei Fälle war es nothwendig, den Ort der Läsion des Nerven festzustellen. Wird doch für fast jede Zacke des Muskels ein besonderer Nervenzweig abgegeben und ob man am Nerven oder am Muskel operirte, man musste über die Ausdehnung der Nervenläsion, resp. des functionellen Defectes im Klaren sein, da die einzelnen Partien des Muskels functionell nicht gleichwerthig sind. Insbesondere musste hierbei auf die untere Hälfte des Muskels, welche, zu einem Muskelbauch formirt, sich an den unteren Scapularwinkel anheftet, das Augenmerk gerichtet werden. Die Excursionen des

unteren Scapularwinkels, welcher der Wirkelsäule näher stand, als auf der rechten Seite, waren in erster Linie wieder herzustellen.

Um über die Genese und den Ort der Läsion Klarheit zu schaffen, wurden theils an Leichen, theils bei Mammaamputationen mit Ausräumung der Achselhöhle, bei welchen der Nervus thoracalis longus frei liegt, Versuche gemacht. Es liess sich nun unschwer feststellen, dass sich der Nerv mit dem Proc. cora-

Figur 3.

Figur 4.

coideus des Schulterblattes senkrecht im Raume kreuzt. Legt man nun einen Finger längs auf den Nerven, während das Schulterblatt nach unten und vorn durch Druck von hinten her (besonders auf die Spina und das Acromion) dislocirt wird, so wird zunächst der Finger gequetscht und wenn man diesen fortzieht, der Nerv sichtlich zwischen Proc. coracoideus und gegenüberliegender Rippe wie zwischen den Branchen einer Zange eingeklemmt. Die Entwicklung

des Fettpolsters und der Masse des Muskels spielen hierbei eine Rolle. Es erklärt sich so das Vorkommen der Lähmung besonders bei schwächlichen Personen.

Die qu. Feststellungen erklären für die grosse Masse der Lähmungen den Modus der Verletzung. (Sehrwald's Untersuchungen über die Entstehung durch passiven Langhang bleiben hierdurch unberührt; aber in seinen Fällen war die Serratuslähmung auch fast stets mit mehr oder weniger ausgedehnten Plexuslähmungen combinirt.) Erklärt wird ferner die bisweilen überwiegende Häufigkeit der partiellen Lähmungen, wie dies Steinhausen nachgewiesen hat, da ja die obersten Zacken, die oberhalb des Proc. coracoideus abgehen, dabei nicht mitgetroffen werden.

Auch bei der Operation des Mädchens liess sich dieser Mechanismus demonstriren. Ausserdem ergab die Reizung des Nerven, der sowohl oberhalb des Schlüsselbeins als unterhalb desselben freigelegt war, mit der Elektrode, die u.A. Krause für die Gehirnreizung empfohlen hat, das Freibleiben der obersten Zweige, während die Zweige, die unterhalb des Proc. coracoideus abgingen, gelähmt waren. Die gelähmte Muskelsubstanz war abnorm mechanisch erregbar.

Es war die Nervennaht bei dem zarten Nerven, der keine Continuitätstrennung zeigte, zu unsicher. Die Nervenplastik durch Entnahme vom Plexus erschien wegen der Gefahr anderweitiger functioneller Ausfälle gleichfalls bedenklich. So blieb die Muskelplastik übrig. Hierfür war die sternocostale Portion des M. pectoralis major das gegebene Material, da seine Ursprungslinie parallel mit der des Serratus verläuft. Löste man seine Endigung vom Oberarm ab und nähte ihn am unteren Scapularwinkel an, so hatte man einen neuen Serratus, mindestens dessen wichtige untere Hälfte wieder hergestellt.

Die Schnittführung ist aus Fig. 3 ersichtlich. Der Schnitt endete, während der Arm elevirt wurde, wodurch der untere Scapulawinkel passiv nach vorn gebracht wird, am Oberarm. Die Trennung der sternocostalen Portion von der clavicularen Portion des M. pector. maj. erfolgte nun im Bereich der Achselhöhle, um die N. thoracales anteriores, welche den M. pect. maj. versorgen, nicht zu verletzen. Es genügt dies zur Mobilisirung. Darauf wurde durch den kleinen Querschnitt (Fig. 3) noch der untere Scapularwinkel freigelegt, indem hier der freie Rand des Latissimus dorsi eingeschnitten (und zuletzt wieder vernäht) wurde.

Sodann wurden 2 Bohrlöcher am unteren Scapularwinkel angelegt und durch dieselben das sehnige Ende der sternocostalen Portion des M. pectoral. maj. angenäht. Schienenverband bei elevirtem Arm.

Zwölf Tage nach der Operation war der Erfolg ein vollkommener und ist es bis jetzt (ca. 7 Monate) geblieben; die Elevation erfolgt bis zur Horizontalen (Fig. 4), der Hochstand der Scapula ist beseitigt (Fig. 5). Das flügelartige Abstehen (Fig. 6) ist bei horizontaler Vorwärtsstreckung des Armes noch angedeutet. Doch tritt letzteres bei gewissen Bewegungen stärker hervor — ein Beweis, dass der Serratus gelähmt ist.

Der transplantirte Muskel contrahirt sich (Demonstration) bei der Elevation des Armes und ist elektrisch erregbar (Prof. Hilbert, Lichtheim, Meyer.)

Figur 5.

Figur 6.

Kurze Zeit nach der Heilung der Wunde wurde die Elevation beibehalten, um Narbencontractur zu vermeiden.

Der Fall erscheint einwandfrei.

Die Operation dürfte nicht bloss 1. bei der traumatischen Serratuslähmung angezeigt sein, sondern auch 2. bei der neuritischen, wofern nicht das Grundleiden (Dystrophia progrediens z. B.) eine Contraindication abgiebt.

Ferner 3. bei angeborenem Serratusdefect, wenn der Pectoral. maj. erhalten ist.

Und 4. in denjenigen Fällen von angeborenem Schulterblatthochstand, die klinisch der Serratuslähmung gleichen.

Die Elevation dürfte auch bei der Behandlung frischer Lähmungen nützlich sein, da sie der Dehnung des gelähmten Muskels entgegenwirkt.

(Schluss der Sitzung nach 1 Uhr.)

Freitag, den 5. April, Nachmittags 2 Uhr.

Vorsitzender: Ich eröffne die Generalversammlung.

Ich habe zunächst mitzutheilen, dass das vorgestern von mir erwähnte Mitglied, Herr Dr. Fricker (Odessa), gestorben in Stuttgart, dem Langenbeckhause 3000 M. vermacht hat; weiter, dass von jetzt an die Hauscommission des Langenbeckhauses aus Herrn Körte und Herrn Köhler besteht. — Früher war Herr von Bergmann in der Hauscommission.

Sodann habe ich einen sehr lieben Brief vorzulesen, den Frau von Bergmann mir heute Morgen hat zugehen lassen.

An die Deutsche Gesellschaft für Chirurgie in Berlin,
zu Händen des Herrn Vorsitzenden
Geh. Rath Professor Dr. Riedel.

Es drängt uns dazu, der Deutschen Gesellschaft für Chirurgie schon jetzt, so lange sie tagt, zum Ausdruck zu bringen, wie es der Familie wohl gethan hat, dass die Trauerfeier im Langenbeckhaus so würdig und erhebend von der Deutschen Gesellschaft für Chirurgie gestaltet worden ist.

Wir sprechen unseren tiefgefühlten aufrichtigen Dank aus für diese letzte erwiesene Ehre!

Die Deutsche Gesellschaft für Chirurgie hat damit in grossherziger Würdigung des Verstorbenen die Gesinnung erwidert, welche Ernst von Bergmann stets in fester Treue ihr entgegengebracht hat.

Diese seine Gesinnung hat er, so lange er wirkte und seit die Gesellschaft besteht, immer aufs Neue bethätigt, ja sie ist auch im Tode zum Ausdruck gekommen; hat er doch testamentarisch bestimmt, seine Bibliothek der Deutschen Gesellschaft für Chirurgie zu überweisen und von seinem geliebten Langenbeckhause aus zur letzten Ruhe getragen zu werden.

Wir werden im Gedenken an diese schwersten Tage die schöne Feier im Hause der Deutschen Gesellschaft für Chirurgie in stets dankbarer Erinnerung bewahren und bitten unseren tiefgefühlten Dank durch Verlesung dieses Schreibens zum Ausdruck zu bringen.

Berlin, 4. April 1907.

Frau von Bergmann.
Dr. von Bergmann.

Also, m. H., jetzt treten wir in die Generalversammlung ein, und ich frage zunächst, ob Nichtmitglieder im Saale sind. Ich bitte, dass diese sich auf die obersten Sitze zurückziehen.

Wir kommen zur

Wahl des Vorsitzenden für 1908.

Zettelwahl ist statutenmässig nöthig. Ich bitte die Herren König, Borchard und Brentano die Zettel zu vertheilen.

Herr Katholicky hat ausserordentlich schöne Präparate von Osteomalacie mitgebracht. Die möchte ich inzwischen circuliren lassen.

51) Herr Goebell (Kiel): „Ueber die Totalexstirpation von Pankreascysten“*).

Herr Braun (Göttingen): M. H.! Ich möchte nur wegen der Fistelbildung und der Incision von Pankreascysten mir ein paar Worte erlauben. Ich habe einmal eine Beobachtung gemacht bei einer Patientin, bei der es 7 Monate dauerte, bis die Fistel zur völligen Verheilung gekommen war. Es war ein Fall, in dem sich anfangs, mindestens 8—10 Tage, tagtäglich ziemlich bedeutende Massen nekrotischen Pankreasgewebes abgestossen hatten. In dem letzten Falle von Pankreascyste, den ich zu behandeln hatte, untersuchte ich nach der Incision das Innere des Sackes und fand in demselben ein ca. 8 bis 10 cm langes Stück Pankreas, das noch mit dem übrigen Theil dieses Organs in vollkommen festem Zusammenhang stand, aber vollkommen nekrotisch war. Ich habe dieses nekrotische Stück da, wo es aus der Sackwandung in die Cyste hineinragte, mit Catgut abgebunden und vor der Ligatur sofort abgeschnitten. Der Erfolg war der, dass nach 6 Wochen die Heilung der Cyste vollkommen zu Stande gekommen war. Ich glaube, es lohnt sich doch für die Folge, die Cysten genauer nach der Incision zu untersuchen, denn es ist anzunehmen, dass man ähnliche Verhältnisse öfter finden wird und dann auf die von mir angegebene Weise die Heilung schneller herbeiführen kann, als wenn man die einfache Incision macht. Hätte ich in meinem letzten Falle nur incidirt, so würde aller Wahrscheinlichkeit nach die Heilung viel länger gedauert haben, denn das Stück nekrotischen Pankreasgewebes hätte sich erst allmählich in einzelnen kleineren Theilen abstossen müssen.

Vorsitzender: Ich bitte den Collegen Köhler, den Bericht über die finanziellen Verhältnisse zu erstatten und bemerke dabei, dass es wohl keinerlei Anstand hat, dass Sie die Kosten für die Erwerbung der Büste des Herrn von Bergmann und für das Begräbniss bewilligen werden.

Herr A. Köhler (Berlin);

I. Zusammenstellung der Einnahmen und Ausgaben.

Einnahmen:

Bestand am 5. April 1906	30 539	M.	35 Pf.
Beiträge der Mitglieder	30 600	„	00 „
Ueberschuss des Langenbeck-Hauses	1 140	„	06 „
Vermächtniss des Herrn Dr. Fricker**)	2 700	„	00 „
Tägliches Geld auf der Deutschen Bank	5 279	„	17 „
Summa	70 258	M.	58 Pf.

*) S. Grössere Vorträge und Abhandlungen. Theil II.

**) Es waren von der testirten Summe von 3000 M. der Betrag der Erbschaftssteuer mit 300 M. abgezogen. Dieser Betrag ist nachgezahlt worden, da keine Erbschaftssteuer erhoben wurde. Körte.

Ausgaben:

Zinsen für Bose-Stiftung	7 000 M. 00 Pf.
Zinsen für Velten'sche Erben	3 200 „ 00 „
Bibliothek	2 150 „ 00 „
Congress-Auslagen	1 517 „ 65 „
Stenograph Bäckler	460 „ 00 „
Hirschwald'sche Buchhandlung für Versendung der Verhandlungen 1906	898 „ 35 „
Auslagen des Herrn Schriftführers	30 „ 00 „
Besuch der französischen Aerzte	300 „ 00 „
Auslagen des Herrn Melzer	207 „ 41 „
Varia	4 „ 55 „
Summa	15 767 M. 96 Pf.

Einnahme	70 258 M. 58 Pf.
Ausgabe	15 767 „ 96 „
Bestand	54 490 M. 62 Pf.

Im grossen Saale des Langenbeck-Hauses wurden 2 Reihen Klappstühle zur Vermehrung der Sitze aufgestellt: 605 M. 40 Pf. — Ausserdem sollte der ganze Saal umgebaut werden, um die Zahl der Plätze noch mehr zu erhöhen, die Liquidation für den neuen Plan betrug 575 M. Das Podium wurde ebenfalls verändert, um den Raum für die vorerwähnten Klappsitze zu gewinnen, dafür sind 315 M. gezahlt worden, auch wurde eine Kraftleitung von der Allgemeinen Elektricitäts-Gesellschaft hergestellt, die Bogenlampen im grossen Saale erneuert; die Summe hierfür beläuft sich auf 537 M. 50 Pf., sodass im Ganzen für Neueinrichtungen und Ergänzungen 2042 M. 90 Pf. verausgabt wurden; hieraus ergiebt sich der geringe Ueberschuss aus den Einnahmen des Langenbeck-Hauses von 1140 M. 06 Pf.

II. Das Vermögen der Gesellschaft bestand am 1. April 1907 aus Folgendem:

Kassenbestand			54 490 M. 62 Pf.
Von diesem Kassenbestand wurden lt. Nachweisung der Reichsbank vom 2. 4. 1907 nachstehende Werthpapiere angekauft:			
Depotschein 1 424 661	19 260 M. 00 Pf.		
„ 1 441 117	17 316 „ 00 „		
„ 1 462 592	3 463 „ 20 Pf.	40 039 M. 20 Pf.	
Mithin bleibt ein Baarbestand von:			14 451 M. 42 Pf.

Werthpapiere auf der Reichsbank deponirt:

Depotscheine: 1 343 102—1 343 108, 1 348 788, 1 371 470, 1 396 690, 1 417 701, 1 424 661, 1 441 117, 1 462 592 . . . . . 205 700 „ 00 „

Summa Werthpapiere und Baar: 220 151 M. 42 Pf.

Uebertrag:	220 151 M. 42 Pf.
Werth des Langenbeck-Hauses	530 000 „ 00 „
Werth des Mobiliars	20 000 „ 00 „
Summa	770 151 M. 42 Pf.

Demgegenüber stehen die Schulden:

Hypothek der Gräfin Bose-Stiftung .	200 000 M. 00 Pf.	
Unverzinsliches Darlehen der Berliner medicinischen Gesellschaft . . .	64 000 „ 00 „	264 000 „ 00 „
Nach Abzug der Schulden besteht das Vermögen der Gesellschaft in		506 151 M. 42 Pf.

Die Werthpapiere sind nach den für die Vermögensverwaltung getroffenen Bestimmungen auf der Reichsbank deponirt und zwar auf die Namen der Herren Geh.-Rath Prof. Dr. Friedrich Trendelenburg, Leipzig, und Generaloberarzt Professor Dr. A. Köhler, Berlin.

Die Depotscheine befinden sich in der Verwahrung des jeweiligen I. Vorsitzenden der Gesellschaft. Es sind an Zinsen an die Geh.-Rath Velten'schen Erben jährlich zu zahlen 3200 M.

III. Das Vermögen der Langenbeck-Stiftung

lt. Nachweisung der Reichsbank vom 2. 4. 1907 sind vorhanden:

Depotschein	1 359 791	49 950 M. 00 Pf.
„	1 382 871	1 900 „ 00 „
„	1 429 625	1 800 „ 00 „
„	1 471 771 (am 12. 4. eingeliefert	1 900 „ 00 „
Demnach Bestand am 31. März 1907 . . .		55 550 M. 00 Pf.

Die Werthpapiere sind in gleicher Weise wie die der Gesellschaft gehörigen auf der Reichsbank deponirt und die vorstehenden Depotscheine werden von dem jeweiligen Vorsitzenden aufbewahrt.

Vorsitzender: Ich danke Herrn Köhler für seine ausserordentlich grosse Mühewaltung. Der Mann rechnet ja mit enormen Zahlen, wie Sie sehen, und alle diese Zahlen wollen gebucht werden.

Sodann frage ich die Herren Revisoren, ob sie die Entlastung beantragen wollen.

Herr Lauenstein (Hamburg): Herr Sprengel und ich haben die Finanzlage der Deutschen Gesellschaft für Chirurgie, des Langenbeck-Hauses und der Langenbeck-Stiftung nach den Büchern und den Belegen geprüft und haben alles für richtig befunden.

Vorsitzender: Dann ertheilen wir also unserem verehrten Herrn Kassenführer Entlastung.

52) Herr Rindfleisch (Stendal): „Zur Invaginationsmethode (Darmausschaltung)."

M. H.! Im Jahre 1901 habe ich Ihnen an dieser Stelle die Resultate meiner Experimente mitgetheilt, welche die Grundlage bilden sollten für die neue Methode, kranke Darmstücke durch einfache Einstülpung in denselben Darm verschwinden zu lassen und der Selbstverdauung zu überlassen (Invaginationsmethode).

Ich will Ihnen ganz kurz noch einmal den Vorgang der künstlichen Invagination schildern.

Der kranke Darm wird von seinem Mesenterium abgetrennt bis weit in gesunde Parthien, dann wird in den absteigenden Darm der vom Mesenterium abgelöste kranke Darmtheil eingestülpt und die gesunden Darmperipherien durch einige Nähte fixirt. Zur sicheren Einleitung der Nekrose des eingestülpten Darmtheiles wird vor der Invagination mittelst der Klemmquetschzange 1—$1^1/_2$ cm vor der jeseitigen Abtrennungsstelle des Mesenteriums jegliche ernährende Verbindung nach dem zu invaginirenden Darmstück hin aufgehoben. (Splanchnotrypsie).

Die Experimente haben seiner Zeit ergeben, dass sich im Lumen des derart behandelten Darmes eine Art Klappe bildet von etwa 1 cm Länge und dass der eingestülpte Darm innerhalb kürzester Frist der Nekrose anheimfällt.

Soweit war die Theorie der Invaginationsmethode begründet.

Heute habe ich mir das Wort erbeten, um Ihnen die ersten praktischen Erfolge dieser Methode mitzutheilen.

Es hat eines langen Zeitraumes bedurft, um die Operation am Menschen auszuführen, weil ich zunächst die Indication für diesen Eingriff für die desolaten Fälle von Darmgangrän gestellt hatte.

Der Grundsatz des Nihil Nocere machte den Anfang schwer.

Der erste Fall war demnach ein solcher, dass kein Schaden mehr entstehen konnte.

Die beiden anderen Fälle sind schon in günstigerer Verfassung operirt worden und haben zu völliger Heilung geführt.

Fall 1: Friedr. Aug. Kr., 57 Jahre alt, Arbeiter, hat seit ca. 18 Jahren einen rechtsseitigen Leistenbruch, welcher angeblich noch nie eingeklemmt war. Kr. ist seit 22. Januar 1906 krank. Er leidet an Husten, infolgedessen der Bruch wahrscheinlich am 22. Januar ausgetreten ist. Am 27. Januar wird er in das Krankenhaus aufgenommen. Erbrechen, keine Winde, die sofort vorgeschlagene Herniotomie wird zunächst verweigert. Am 30. Januar wird die Operation zugegeben. Die Erscheinungen des abgeklemmten Darmes sind unterdessen erheblich verschlimmert, der Bruch erscheint schon äusserlich ödematos, die Haut hochroth. Der Bauch ist aufgetrieben, mässig schmerzhaft, Zunge trocken, Puls 100, sehr schwach zu fühlen und unregelmässig.

Operation: Starkes Oedem und Schwellung bezeichnen die weiteste Umgebung des Bruchsackes. Der Bruchsack ist jauchig vereitert, die eingeklemmte Dünndarmschlinge total nekrotisch. Der Bruchring wird gelöst, es besteht allgemeine Peritonitis, der gangränöse Darm wird von seinem Mesen-

terium abgeschnitten und in ca. 12 cm Länge in den abführenden Darm invaginirt. Etwa sechs Nähte fixiren den Situs.

Am Abend desselben Tages tritt reichlich Stuhlgang ein. Auch Winde gehen. Brechen seit der Operation verschwunden. Allgemeinbefinden jedoch verschlechterte sich, Puls verschwindet fast vollkommen. Die Erscheinungen der allgemeinen Peritonitis nehmen immer bedenklicher zu. Am Morgen des 2. Februar nochmals reichlicher Stuhlgang.

Am 2. Februar, Abends 5 Uhr, Exitus. Die Section bestätigte die Diagnose eitrige Peritonitis. Das Präparat des invaginirten Darmtheiles wurde entnommen. An demselben ist festzustellen, dass eine weitere Selbstinvagination nicht stattgefunden hat, das Lumen ist durchgängig und eine etwa 2 cm lange Anlage zur Darmklappe hat sich gebildet. Der von seinem Mesenterium abgelöste Darm ist vollkommen matschig und schwarz und hängt noch etwas an seinem Stiele fest.

Fall 2. Den zweiten Fall verdanke ich Herrn Professor Fedoroff in Moskau.*) In dem Fedoroffschen Fall handelte es sich um ein Sarkom des Netzes, welches mit dem Colon und dem Magen verwachsen war und nach dessen Entfernung das Colon transversum in einer Länge von 15 cm vom Mesenterium abgelöst war. Da die Kranke äusserst schwach und heruntergekommen war, entschloss sich Prof. Fedoroff, den Darm, welcher der Nekrose anheimfallen musste, in das Colon descendens zu invaginiren, indem er den in der Festschrift für Czerny von mir veröffentlichten experimentellen Studien folgte. Die schwerkranke Frau erholte sich nach der Operation verhältnissmässig rasch und wurde nach vier Wochen geheilt entlassen.

Wo in diesem Falle das invaginirte Darmstück geblieben ist, liess sich nur vermuthen, denn es stiessen sich gleich in den ersten Tagen nach der Operation übel riechende graue Massen ab, welche sich mit dem Stuhlgang entleerten. Jedenfalls aber kann dieser Fall beweisen, dass die Methode grosse Vortheile vor der Resection des Darmes bietet, welche unter Umständen sogar für das Leben des Operirten in die Waagschaale fallen können. Die Frau lag bereits zwei Stunden in der Operation, sie hatte sehr viel Blut verloren und hatte wohl die Grenzen ihrer Kräfte erschöpft, als die Frage der Darmresection zur Entscheidung kam. Die Invagination bot hier durch ihre Kürze und Reinlichkeit die besten Aussichten.

Fall 3. Frau Wilhelmine Dr., 64 Jahre alt.

Aufnahme: 24. September 1906. Entlassung: 1. November 1906.

Vorgeschichte: Frau D. war nie ernstlich krank. Vor etwa 20 Jahren hat sie einen Bruch auf der linken Seite bekommen. Der Bruch war nie eingeklemmt, Bruchband hat sie nie getragen. Seit 23. September Mittags verspürt sie Schmerzen in der linken Leiste, von da ab gehen keine Winde mehr und Stuhlgang bleibt aus. Nachts hat sie stark gebrochen.

Befund: Hagere Frau. Puls 100. Temp. 38. Zunge feucht, Leib druckempfindlich überall und eingesunken. In der linken Leiste unterhalb des lig. Pouparti tritt eine hühnereigrosse Geschwulst hervor.

*) Fedoroff, S. P., Zur Kasuistik der Bauchgeschwülste. Aus der chirurgischen Universitätsklinik Prof. Bobrow, Moskau.

Diagnose: Nicht reponible, linksseitige Schenkelhernie.

Operation: 24. September 1906. Freilegen und Oeffnen des Bruchsackes. Dünndarm ist eingeklemmt und stark verfärbt, die Serosa ist rauh. Der Darm ist gangränverdächtig.

Der verdächtige Darm wird in einer Länge von 15 cm vom Mesenterium abgetrennt und invaginirt. 6 Nähte. Das Ganze wird reponirt und ein schmaler Tampon von der Nahtstelle aus zur Oberfläche geleitet. Der weitere Verlauf ist einwandsfrei.

26. September Stuhlgang. — 28. September Stuhlgang. — Seitdem regelmässig Stuhlgang. Der Stuhlgang ist beobachtet worden, doch hat sich in demselben nie ein Darmstück oder Theil desselben nachweisen lassen. Frau D. wurde nach 5 Wochen beschwerdefrei entlassen.

Nachuntersuchung am 1. April 1907. Allgemeinbefinden sehr gut. Stuhlgang vollkommen regelmässig. Appetit gut. Der Leib ist weich und schmerzlos. Die Narbe der Haut ist verschieblich, die Stelle, an welcher das Drain gelegen hat, ist als tiefe Delle noch festzustellen. Frau D. erzählt, dass sie einige Tage vor Ostern 1907 beim Backen ein heimliches Stechen und Kneifen im Leib verspürte, danach kam Stuhlgang; in diesem Stuhl glaubt Frau D. kleine graue bandwurmähnliche 10 cm lange Stückchen gesehen zu haben, vielleicht waren dies Reste der abgestossenen Nekrose.

M. H.! Die Methode der künstlichen Darminvagination hat damit ihre erste Feuerprobe bestanden. Die oben angeführten Fälle beweisen, dass wir mit dieser Methode ein neues brauchbares Mittel in unsere Hand bekommen werden, welches uns in der Darmchirurgie zur Verfügung steht.

Als besonders werthvolles Hülfsmittel für die Methode ist die erst in den letzten Jahren hinzugekommene Splanchnotrypsie zu bezeichnen, mit deren Hülfe die absolut sichere Nekrotisirung des invaginirten Darmstückes erzielt werden kann.

Ferner möchte ich noch darauf aufmerksam machen, dass die Quetschmarken im gesunden Darm gemacht werden sollen und dass es besser ist, etwas mehr Darm zu invaginiren, als zu wenig.

Der gleiche Grundsatz findet auch bei der Anlegung der fixirenden peripheren Nähte in der Serosa Anwendung, indem zu empfehlen ist, lieber eine Naht mehr zur Vereinigung der Serosen zu verwenden. Zeit geht dadurch nicht verloren.

Herr Wullstein (Halle): Herr Rindfleisch hatte die Liebenswürdigkeit, meine Experimente zu erwähnen, bei welchen ich versucht habe, die Abstossung des invaginirten Darmtheiles durch mechanische (Splanchnotripsie), chemische und thermische Mittel zu beschleunigen. Ich durfte Ihnen darüber vor 3 Jahren an dieser Stelle berichten und will daher heute nicht näher darauf eingehen.

So sehr nun aber auch durch alle diese genannten Maassnahmen die Abstossung des invaginirten Darmtheiles beschleunigt wird, im günstigsten Falle wird doch ca. ein Tag vergehen, bis das Darmlumen wieder völlig frei ist. In dieser Zeit — und das ist ein entschiedener Nachtheil der Invaginationsresection — verlegt der der Gangrän geweihte Darmtheil als allmählich er-

weichende, in sich collabirende und das Darmlumen obturirende Masse die Darmlichtung, und es werden infolgedessen in dieser Zeit an die z. B. bei der eingeklemmten Hernie oder beim Ileus schon mehr oder weniger geschädigte Peristaltik und Muskulatur des oralen Darmtheiles bedeutend erhöhte Ansprüche gestellt, wenn für die Gase und die Ingesta die Passage erzwungen werden soll.

Da ich diese Schwäche der Methode schon damals erkannte, so habe ich mich bemüht dieselbe zu beheben durch ein Verfahren, welches allerdings nur anwendbar ist, wenn der zu resecirende und zu invaginirende Darmtheil eine gewisse Länge nicht überschreitet. Das zu resecirende Darmstück darf vielleicht eine Länge von 12—16 cm haben. Zur Resection wird nach Unterbindung der mesenterialen Gefässe, Splanchnotripsie etc. aussen um den Darm ein in seiner Längsrichtung getheilter und aus resorbirbarer Substanz bestehender Cylinder mantelartig um den Darm gelegt und der mit dem Cylinder umhüllte Darmtheil in den oralen Darmabschnitt invaginirt. Durch diesen Cylinder wird während der Zeit der Gangränescenz und Abstossung die Lichtung des Darmes in voller Weite und Spannung erhalten. Mit vollendeter Gangränescenz und Abstossung des invaginirten Darmtheiles aber kommt der vor der Invagination aussen um den Darm gelegte und nach der Invagination zwischen den beiden Theilen des Invaginatum gelegene Cylinder in das Lumen des Darmes und fällt damit der Resorption anheim.

Ich gehe auf die Schilderung des Verfahrens nicht näher ein, weil dieselbe ohne Illustrationen nicht wohl möglich ist, verweise vielmehr auf eine demnächst in Langenbeck's Archiv erscheinende Arbeit.

53) Herr Ehrhardt (Königsberg): „Echte und falsche Divertikel der Gallenblase. Ein Beitrag zur Aetiologie der Pseudorecidive nach Gallenstein-Operation".*)

54) Herr Sprengel (Braunschweig): „Ueber den retroperitonealen Abscess der Gallenwege."**)

55) Herr Haasler (Halle): „Ueber Cholecystectomie".***)

Vorsitzender: M. H.! Das Abstimmungsresultat ist so wie das des deutschen Volkes für den Reichstag. 514 Stimmen sind abgegeben, die absolute Majorität wäre also 258. Um einige grössere Zahlen zu nennen:

Herr v. Angerer hat 37 Stimmen erhalten, Herr v. Eiselberg 119, Herr Kümmell 116, Herr Rehn 102.

Es ist Stichwahl nöthig zwischen Herrn Kümmell und Herrn v. Eiselberg. Ich bitte also, zum zweiten Mal, zur Wahl zu schreiten.

56) Herr Anschütz (Breslau): „Beiträge zur Leberresection"†).

*) S. Grössere Vorträge und Abhandlungen. Theil II.
**) Desgleichen.
***) Desgleichen.
†) Desgleichen.

Herr Wullstein (Halle): Herr Anschütz erwähnte bei seinen Leberoperationen auch, dass er in einem Falle durch Resection des Rippenbogens sich einen vorher nicht erreichbaren Lebertheil gut zugänglich habe machen können. Ich habe auch im Laufe des letzten Jahres eine grössere Reihe von Versuchen an der Leiche vorgenommen, welche den Zweck hatten, die Leberoberfläche resp. die oberhalb des Magens dicht unter dem Zwerchfell neben der Wirbelsäule gelegene Lymphdrüsenregion frei zu legen.

Zur Freilegung resp. Aufkantung der Leber bei Gallenblasenoperationen liess ich den Hautschnitt vor der vorderen Axillarlinie dicht unterhalb des Rippenbogenrandes beginnen, führte ihn fast 3 Querfinger breit oberhalb des Rippenbogens und parallel demselben medial weiter und liess ihn an der Basis des Processus xiphoideus endigen. Der Schnitt wurde durch Haut, subcutanes Gewebe und durch die knorpligen Theile der Rippen resp. durch die Intercostalmuskulatur geführt. Im wesentlichen wurden durch denselben in der betreffenden Richtung die 8., 9. und 10. Rippe abgetragen, während die 11. schon nicht mehr in den Schnitt kam. Gleich nach Durchschneidung der Rippenknorpel hielt ich mich mit dem Messer unmittelbar an das dem Perichondrium anliegende, lockere Bindegewebe, bis ich schliesslich unten nach Abpräpariren und Durchschneiden des Zwerchfellansatzes in die freie Bauchhöhle gelangte. Die resecirten Rippen blieben dabei im unteren Hautlappen zwischen Muskulatur und Peritoneum liegen.

Nach Resection des rechten Rippenbogens liegt der grösste Theil der Leber und die Gegend der Gallenblase bequem vor.

Führt man aber den oben beschriebenen Schnitt quer über den Processus xiphoideus nach links weiter, und resecirt in symmetrischer Weise den linken Rippenbogen, so liegt nun das ganze Zwerchfellgewölbe frei vor. Ich kann nur Herrn Anschütz bestätigen, dass man, so lange man sich im Niveau resp. unterhalb des 7. Intercostalraumes hält, eine Eröffnung der Pleurahöhle an der Vorderseite des Thorax nicht zu befürchten hat. Gleichwohl wird man gut thun, meinem Beispiele entsprechend den resecirten Rippenbogen an der Hinterseite dicht am perichondralen Gewebe vom Zwerchfellansatz abzupräpariren.

Auf die detaillirten, anatomischen Verhältnisse dieser Gegend und besonders auf das Verhältniss zwischen Zwerchfellansatz, Pleura- und Peritonealhöhle, welches bisher weder von den Anatomen, noch von den Chirurgen genau untersucht ist, will ich hier nicht näher eingehen; ich behalte mir das für eine später in Langenbeck's Archiv zu publicirende Arbeit vor.

Herrn Braun (Göttingen): Ich bin sehr zweifelhaft, ob die Lösung der Fixationsbänder der Leber so allgemein empfohlen werden kann, wie es von Herrn Kausch geschah, weil ich eine Beobachtung gemacht habe, die dem zu widersprechen scheint. Es handelte sich um die Exstirpation eines etwa apfelgrossen verkalkten Echinococcus aus dem linken Leberlappen, wobei ein Theil des Ligament. suspensorium entfernt werden musste. Bei dieser Kranken bildete sich einige Zeit nachher ein Hydrops vesicae felleae aus. Die Leber senkte sich etwas nach unten und wohl infolge der Abknickung des Ductus cysticus entstand die Ausdehnung der Gallenblase: letztere musste schliesslich incidirt werden und lange Zeit bestand noch eine Fistel.

Mit Bezug auf die von Herrn Sprengel erwähnte seltene Perforation von Gallensteinen nach hinten möchte ich eine eigene analoge Beobachtung erwähnen. In diesem Falle hatte es sich um einen sehr ausgedehnten paranephritischen Abscess gehandelt, den ich von der Lendengegend aus incidirte; zu meinem Erstaunen fand sich in dem Eiter Gallenbeimischung und ein etwa haselnussgrosser Gallenstein. Der Mann war, als ich ihn operirte, bereits septisch und kam auch bald nachher ad exitum. Die Autopsie konnte leider nicht gemacht werden, aber ich nehme an, dass Verwachsungen der Gallenblase nach hinten hin zu Stande gekommen waren, da keine peritonitischen Erscheinungen vorhergegangen sind; der Gallenblaseninhalt muss unmittelbar nach Perforation der Gallenblasenwand in das retroperitonale Gewebe der Lendengegend gekommen sein.

Herr Schöne (Frankfurt a. M.): Ich kann die Angabe von Herrn Anschütz bestätigen, dass bei Anwendung intrahepatischer Ligaturen die Leberresection sich unter Umständen zu einem überraschend einfachen Eingriff gestaltet.

Ich erlaube mir Ihnen hier das Präparat eines auf die Leber übergreifenden Gallenblasencarcinoms zu zeigen, das ich vor $1^1/_2$ Jahren in der v. Bergmann'schen Klinik durch Leberresection gewonnen habe. Nach Anlegung von 12—15 intrahepatischen Ligaturen wurde die Lebersubstanz mit wenigen grossen Schnitten scharf durchtrennt. Die Wundfläche der Leber blieb trocken, nur eine einzige kleine Stelle blutete leicht parenchymatös. Diese Blutung stand sofort auf Berührung mit dem Thermokauter. Ausserdem spritzte eine kleine Leberarterie, die leicht zu fassen und zu unterbinden war. Die ganze Operation bot keine technischen Schwierigkeiten. Ich habe dann ausgiebig tamponirt. Die Heilung ging glatt von statten. Innerhalb eines halben Jahres ist die Patientin unter den Erscheinungen eines Recidivs gestorben. Eine Autopsie hat nicht vorgenommen werden können.

Herr Riedel (Jena): Wenn ich eine schwere Leberoperation machen will, dann muss ich mir den Weg zur Leber bahnen, eventl. also auch den Rippenbogen angreifen. Ich möchte nur auf die Gefahr aufmerksam machen, die mit einem solchen Eingriffe verbunden ist, wenn die Rippenknorpelwunde inficirt wird. Dann entwickelt sich ein geradezu typisches Krankheitsbild: der Eiter kriecht am Knorpel ringsum weiter und weiter; das von Eiter umspülte Knorpelstück wird aber nicht in toto nekrotisch, löst sich also auch nicht vom gesunden Gewebe, es bleibt im Eiter ruhig liegen, wodurch natürlich jede Heilung verhindert wird. Man muss also das Knorpelstück mittelst der Luer'schen Zange vom gesunden noch mit Perichondrium bedeckten Knorpel abtrennen; dadurch entsteht im gesunden Knorpel eine frische Wundfläche; auch diese wird jetzt inficirt, das Perichondrium löst sich und jetzt schreitet die Eiterung am Knorpel weiter, wodurch letzterer wieder einer unvollständigen Nekrobiose verfällt, so dass abermals operirt werden muss. Der Operation folgt neue Entzündung, und so geht das Spiel weiter, bis zunächst ein Rippenbogen ganz zerstört ist. Dann kann der Process auch auf den zweiten bis dahin gesunden Rippenbogen übergreifen, so dass auch dieser allmählich der Vernichtung anheimfällt. Die Krankheit hört erst auf, wenn beide Rippenbögen total zerstört sind; darüber vergeht natürlich Jahr und Tag.

So harmlos Operationen an den knöchernen Rippen sind, so bedenklich sind Verletzungen der Rippenknorpel, speciell der am Rippenbogen gelegenen, wenn Infection erfolgt. Knorpel ist eben ein schlecht genährtes Gewebe, es verhält sich ganz anders als Knochen gegenüber Infectionsträgern; mit dieser Thatsache hat man zu rechnen, wenn man grössere Eingriffe am Rippenbogen unternimmt.

Betreffs der Exstirpation der Gallenblase möchte ich bemerken, dass man nur dann subserös, also mit Erhaltung des Peritoneum der Gallenblase operiren kann, wenn der Inhalt der Gallenblase ganz aseptisch ist. Dann kann ich das Peritoneum der Gallenblase der Länge nach aufschlitzen, die Gallenblase entfernen, den Schlitz in der Serosa mit Catgut vernähen; ich brauche in solchen Fällen nicht zu tamponiren, kann die Bauchdeckenwunde vollständig schliessen.

Sobald aber die Gallenblase entzündet ist, lässt sich die Serosa schwer ablösen; ich muss auch unbedingt tamponiren und da kommt es nicht darauf an, ob etwas Serosa erhalten ist oder nicht; Verklebungen bekommen wir doch.

Der Schwerpunkt der Gallenblasenexstirpation — das brauche ich hier eigentlich kaum zu sagen — beruht auf der getrennten Versorgung der Arteria vesicae felleae und des Duct. cysticus. Die Arterie ist kürzer als der Ductus; sie muss von der Gallenblase getrennt und isolirt unterbunden werden. Dann erst entfaltet sich der Ductus cysticus, so dass man ihn genau bis zum Duct. choled. hin verfolgen und an seiner Einmündungsstelle in letzteren unterbinden kann; zur Ligatur benutze ich ausnahmslos Catgut, weil ich keinen Fremdkörper in der Tiefe des Bauches zurücklassen will.

57) Herr Payr (Graz): „Experimentelle Untersuchungen über Magenveränderungen als Folge von Thrombose und Embolie im Pfortadergebiete".*)

58) Herr Kotzenberg (Hamburg): „Füllung der Knochenhöhlen mit Walrathgemisch".**)

Herr Schlichthorst (Norderney): M. H.! Damals, nach den Veröffentlichungen Mosetig-Moorhof's über Füllung von Knochenhöhlen mit Walrathjodoformgemisch habe ich sie aufgenommen, sie aber nicht beschränkt auf Füllung von Knochenhöhlen, sondern sie auch benutzt zur Füllung von Weichtheilhöhlen, vor allem von solchen Hohlräumen, die entstanden waren durch Ausräumung grosser Lymphdrüsenpackete in der Supraclaviculargrube, weil mich das Resultat solcher Ausräumungen durch den sehr wenig guten kosmetischen Erfolg nicht befriedigte.

Meine Statistik ist nicht so gross, dass ich bis jetzt schon daran gedacht hätte, über meine Versuche zu berichten. Aber das eben angeführte Thema bringt mich dazu, Ihnen dies hier zu sagen. Ich habe genau so, wie die Knochenhöhlen gesäubert, getrocknet wurden, so auch die Höhle, in welcher

*) S. Grössere Vorträge und Abhandlungen. Theil II.
**) Desgleichen.

diese tuberculösen Lymphdrüsen gelegen hatten, gründlich austamponirt und getrocknet, dann zum Theil vernäht bis auf eine kleine Einlassöffnung, das Gemisch von 45° Schmelzpunkt eingegossen, erstarren lassen, gut modellirt und die Weichtheile darüber sofort vernäht.

Ich verfüge über einige Fälle von drei und vier Jahren Alter, und das kosmetische Resultat ist ganz vorzüglich, vor allem bei einem Fall, wo ich früher auf der rechten Seite ohne Ausfüllung der Höhle operirt habe und eine tief eingezogene Weichtheilgrube erhielt. Auf der linken Seite steht die Supraclaviculargrube heute in der schönen Form eines klassischen Halses. Ich bitte Sie, gegebenenfalls dieses Verfahren nachzuprüfen.

59) Herr Bockenheimer (Berlin): „Ueber die Behandlung des Tetanus auf Grund klinischer und experimenteller Studien".

Wenn ich mir erlaube, hier über die Therapie des Tetanus auf Grund klinischer Experimente zu berichten, so ist es mir eine angenehme Pflicht, meinem verstorbenen Chef, Excellenz von Bergmann für die Anregung zu dem Thema und dann Herrn Geheimrath Wassermann, in dessen Laboratorium und mit dessen Unterstützung ich die Experimente ausgeführt habe, meinen gehorsamsten Dank auszusprechen.

Noch auf dem letzten Chirurgen-Congress hat sich gezeigt, wie sehr man sich in der Behandlung des Tetanus noch strittig ist, und es ist namentlich die Frage immer wieder aufgeworfen worden, was nun eigentlich die Antitoxinbehandlung leistet. Auf Grund einer grossen Reihe von Veröffentlichungen kann man jetzt wohl allgemein sagen, dass die Antitoxinbehandlung bei Ausbruch des Tetanus vollständig erfolglos ist, und es haben dies auch die Erfahrungen aus unserer Klinik gezeigt, indem von 19 Fällen, welche mit hohen Dosen von Antitoxin in der verschiedensten Weise behandelt wurden, nicht weniger als 16 Fälle ad exitum gekommen sind. Von den drei Fällen, welche mit dem Leben davon kamen, sind zwei Fälle durch die Amputation eigentlich nur geheilt worden.

Wenn sich nun auch gezeigt hat, dass die Antitoxinbehandlung nach dem Ausbruch des Tetanus nutzlos ist, wie ja nach den grundlegenden Untersuchungen von Wassermann und Takaki hervorgehen muss, so ist andererseits in einer Reihe von klinischen Fällen einwandsfrei constatirt worden, dass eine prophylaktische Behandlung mit Antitoxin in jeder Beziehung wirkungsvoll sein muss. Ich zähle hierzu nur Fälle, welche eine kurze Incubationszeit von 6—8 Tagen höchstens aufzuweisen haben, und es ist dabei in erster Linie ein Fall von Kocher zu erwähnen mit einer sechstägigen Incubationszeit und der Fall von Behring, Küster und Wendel, wo es sich um Laboratoriumsinfection gehandelt hat mit viertägiger Incubation. Gerade diese Fälle sind direct dafür beweisend gewesen, dass die prophylaktische Antitoxinbehandlung von Erfolg sein muss. Eine Umfrage bei Thierärzten — ich habe einen ausführlichen Bericht dem bekannten Frankfurter Rennstallbesitzer Herrn Carl Feinberg zu verdanken — hat es mir nun möglich gemacht, über diese Erfolge aus einer grösseren Anzahl von Lohnkutschereien, Ställen u. s. w. Berichte zu erhalten. Die Gutachten der Thierärzte gehen

alle dahin, dass die Antitoxinbehandlung ganz Vorzügliches leistet; nur muss sie möglichst frühzeitig, also vor Ausbruch der Krämpfe angewendet werden, sie muss local angewendet werden, in der Wunde selbst oder in nächster Nähe der Wunde, intramusculär eingespritzt. Dann müssen viel grössere Dosen eingespritzt werden, als es bisher die Kliniken ausgeführt haben, und ferner müssen die Schutzdosen wiederholt täglich oder mehrmals täglich eingeführt werden.

Es ist aber keine Frage, dass diese prophylaktische Antitoxinbehandlung im allgemeinen eine recht complicirte ist, dass sie heutzutage auch noch sehr kostspielig ist, und es kann bei allen Fällen, wo wir es mit Massenerkrankungen von Tetanus zu thun haben, oder wo eine grosse Anzahl von Wunden, zum Beispiel Schussverletzungen im Kriege prophylaktisch behandelt werden sollen, diese Antitoxinbehandlung nicht durchgeführt werden.

Ich liess mich daher bei meinen Untersuchungen zuerst von dem Gedanken leiten, ob man nicht die Anzahl tetanusverdächtiger Wunden von denjenigen Wunden durch eine Untersuchung unterscheiden könne, welche nun thatsächlich mit Tetanusbacillen inficirt seien, und zwar habe ich diese Untersuchungen auf vier verschiedene Arten eingeleitet; einmal, indem diese verdächtigen Wunden mikroskopisch untersucht worden sind. Man findet nicht immer die Tetanusbacillen in der Wunde, und selbst wenn man sie findet, ist es nicht einwandsfrei, die Diagnose auf Tetanus nach dem mikroskopischen Präparat zu stellen. Giebt es doch eine Unmenge tetanusähnlicher Bacillen.

Die zweite Untersuchungsmethode der Frühdiagnose geht darauf hinaus, Gewebsfetzen aus der verdächtigen Wunde mit anaëroben Züchtungsmethoden zusammenzubringen und dann von der erzeugten Bouillon Thiere zu inficiren. Bekommen die Thiere dann den Tetanus, und sind in ihren Wunden Tetanusbacillen nachweisbar, so ist die Frühdiagnose hiermit gestellt. Dieses Verfahren ist aber einmal ziemlich complicirt, und es beansprucht vielfach zwei bis drei Tage Zeit, welche nutzlos vorübergehen müssen.

Die dritte Art und Weise, der Nachweis der Toxine im Blut und in der Cerebrospinalflüssigkeit ist ebenfalls zeitraubend, und namentlich ist der Nachweis erst dann zu führen, wenn der Tetanus kurz vor seinem klinischen Ausbruch steht.

Dagegen will ich hier noch eine vierte Art und Weise der Frühdiagnose erwähnen, welche als einwandfrei gelten kann, und durch die ich in mehreren Fällen im Experiment die Frühdiagnose auf Tetanus zu stellen in der Lage war. Ich will diesen Versuch kurz als Bindungsversuch bezeichnen. Man arbeitet mit equilibrirten Gemischen von Tetanus-Toxin und Tetanus-Antitoxin. Diese equilibrirten Gemische, also so abgestimmt, dass sie, den Thieren eingespritzt, ihnen nichts schaden, werden nun mit verdächtigen Gewebsfetzen zusammengebracht. Einmal wird ein Thier mit dem equilibrirten Gemisch allein inficirt, das andere Mal wird das verdächtige Gewebsstück im Brütschrank mit dem equilibrirten Gemisch zwei Stunden lang gebunden, und dann wird in dem Falle, wo sich in den Gewebsfetzen Tetanustoxine befunden haben, das Thier nach der Einspritzung der gebundenen Flüssigkeit sterben, im Gegensatz zu

dem Controllthier, da ein Ueberschuss von Tetanustoxin aus dem inficirten Gewebsstück vorhanden ist. So würde sich einwandsfrei diese Diagnose stellen lassen, wenn das nicht, wie jeder Pathologe weiss, ziemlich schwierig wäre. Es ist dieses equilibrirte Gemisch sehr labil und schwankend, muss häufig neu eingestellt werden, ist also für Massenuntersuchungen, für Massenfrühdiagnosen nicht zu verwenden.

Ich glaubte daher in erster Linie mehr der prophylaktischen Behandlung, und zwar der Localbehandlung der Wunden näher treten zu müssen, und zwar unter Umgehung des Antitoxin. Es sollten Stoffe geprüft werden, welche eventuell das Antitoxin vollständig zu ersetzen oder wenigstens die Wirkung des Antitoxins zu verstärken im stande wären, so dass nur noch geringe Mengen von Antitoxin angewendet werden müssten.

Es war aus dem japanisch-russischen Kriege bekannt geworden, dass bei Behandlung der Wund- und Schussverletzungen mit Perubalsam viel weniger Tetanus aufgetreten war auf Seiten der Japaner als auf Seiten der Russen, wo die Behandlung mit aseptischen Verbänden ausgeführt worden war. Es ist ja bekannt, dass Toxine, z. B. Schlangengifte ausser durch ihr Gegengift auch durch andere chemische Substanzen, Cholestearin u. s. w. paralysirt werden können. Eine Arbeit von Kempner und Schepilewski zeigte z. B., dass gewisse lipoide Substanzen eine Attraktion zu den Toxinen des Botulismus auszuüben im stande sind, und so habe ich mich in erster Linie diesen lipoiden Substanzen im Augenblick zugewendet. Es sind lediglich die Versuche an Meerschweinchen ausgeführt worden.

Ich will auf die Untersuchungen wegen der Kürze der Zeit nicht näher eingehen. Sie werden im Protokoll näher beschrieben werden.

Ich will nur sagen, dass ich die Infection so gestaltete, wie sie beim Menschen häufig vorkommt. Es wurden Holzsplitter mit Tetanussporen inficirt, diese wurden in die etwas geschundene Glutäalmuskulatur eingeschoben, möglichst in die Nähe des Nervus ischiadicus. Das Material war so abgestimmt, dass die Thiere am ersten, zweiten, dritten Tage erkrankten, was auf den Menschen berechnet einer Incubationszeit von 6, 12 oder 18 Tagen ungefähr entsprechen musste. Dann wurde in gewissen Etappen nach der gesetzten Infection mit diesen lipoiden Substanzen gearbeitet, und zwar kamen zur Anwendung feste Substanzen, Perubalsam, Adeps, Vaselin, dann wurden flüssige Substanzen genommen, Oleum olivarum, flüssige Paraffine, Ol. jecor. aselli u. s. w. Und zwar wurden diese Substanzen einmal auf die Wunde selbst gebracht, sie wurden in der Nähe der Wunde, in die nächste Muskelpartie eingespritzt, sie wurden in die nächsten grösseren Nervenstämme eingeführt. Dabei zeigte sich von Anfang an ein ganz eclatanter Erfolg. Es konnte also durch diese lipoiden Substanzen, wenn sie applicirt wurden, die Incubationszeit des Tetanus bei den inficirten Thieren sehr hinausgezogen werden, so dass der Tetanus viel milder verlief. Ein Unterschied zeigte sich insofern, als die festen lipoiden Substanzen wirksamer waren, wohl deshalb, weil sie in der Wunde mehr zurückgehalten werden konnten, und ausserdem, dass am besten die locale Behandlung war, dass also da, wo die Toxine in der Wunde gebildet werden, diese Fette applicirt werden müssen.

In der letzten Zeit habe ich dann mit combinirten Salben gearbeitet. Ich habe mir diese Salben mit Antitoxin versetzt, ungefähr auf 100 g Salbenmasse 1 Flasche Behring's Antitoxin (100 Antitoxineinheiten); so sind Resultate herausgekommen, wie sie bisher noch nicht beobachtet worden sind. Nämlich einmal ist bei den Thieren im Gegensatz zu den Controlthieren bisweilen überhaupt kein Tetanus zu Stande gekommen oder er ist sehr milde verlaufen. Jedenfalls kommt aber eine grössere Anzahl der inficirten Thiere bei fortgesetzter Behandlung durch.

Zu gleicher Zeit ausgeführte Controlen mit Antitoxin zeigten auch wieder im Experiment, dass die Antitoxinbehandlung eine ganz souveräne ist, dass man aber einmal möglichst frühzeitig nach der Infection das Antitoxin benutzen muss, dass man sehr grosse Dosen nehmen muss, viel grösser, als sie bisher von den Kliniken genommen worden sind, und dass man sehr viel Antitoxin täglich einspritzen muss.

Um noch einmal zu resumiren, so würde die Behandlung mit diesen Antitoxinsalben namentlich in Frage kommen, wenn es sich um grosses Material handelt, z. B. um ein Material, wie wir es hier an unserer Poliklinik haben, wo unter 21000 Fällen im Jahre doch Hunderte tetanusverdächtiger Wunden zur Beobachtung kommen, ferner natürlich im Kriege. Es müsste diese Behandlung eingeleitet werden bei allen tetanusverdächtigen Wunden, bei Schusswunden, bei Verletzungen mit Holzsplittern, bei complirten Fracturen, bei Schleifungswunden u. s. w.

Es soll also in erster Linie die Wunde selbst mit diesen Salben behandelt werden, und zwar muss man, um möglichst vollständig die in der Wunde gebildeten Tetanustoxine zu binden, diese Salbenverbände recht häufig wechseln.

Es ist selbstverständlich, dass dabei nicht die andere Wundbehandlung ausser Acht gelassen werden kann, denn es geht ja aus den Untersuchungen von Schütze hervor, dass in Wunden, welche jauchen oder welche viel Secret absondern, die Toxinbildung am virulentesten und eine sehr starke ist. Andererseits ist es selbstverständlich, dass man nebenbei noch vor ausgebrochenem Tetanus die Antitoxinbehandlung nach der verschiedensten Art und Weise anwenden kann. Für grosse Wunden, für Zertrümmerungsfracturen an den Extremitäten kommt dann endlich auch die von v. Bergmann warm befürwortete Amputation, die natürlich so frühzeitig wie möglich auszuführen ist, in Frage. Denn es sind von unseren 19 Fällen, welche mit Antitoxin behandelt worden sind, drei durchgekommen, zwei davon nur mit Amputation. Von den 9 Fällen, welche wir vor der Antitoxinbehandlung mit den verschiedensten Mitteln in Angriff genommen haben, ist nur ein Fall mit dem Leben davon gekommen, und auch hier war die Amputation ausgeführt worden. In derselben Weise dürfte sich auch bei den seltenen Fällen von localem Tetanus eine derartige Frühamputation empfehlen. (Ausführliche Arbeit folgt in v. Langenbeck's Archiv.)

Vorsitzender: Das Resultat der zweiten Abstimmung für die Wahl des Vorsitzenden ist folgendes: von Eiselsberg 300, Kümmell 274 Stimmen. von Eiselsberg ist also gewählt, und ich frage ihn, ob er die Wahl annimmt.

von Eiselsberg (Wien): Meine Herren Collegen! Ich danke Ihnen herzlich für das aussergewöhnliche Vertrauen, das Sie mir durch die Wahl bewiesen haben, ich nehme die Wahl gern an. (Beifall.)

(Schluss der Sitzung $4^1/_2$ Uhr.)

Vierter Sitzungstag.

Sonnabend, den 6. April, Vormittags 9 Uhr.

60) Herr Kümmell (Hamburg): „Die Exstirpation der Prostata".*)

61) Herr Wullstein (Halle a/S.): „Beiträge zur Prostatectomie, Modification der Sectio alta".**)

Herr Gunkel (Fulda): M. H.! Während ich zuerst die Prostatectomie vom Perineum aus ausführte, habe ich bei den letzten vier Patienten, welche im Laufe des letzten Jahres wegen Prostatahypertrophie in meine Behandlung traten, die Sectio alta ausgeführt, um die Drüse zu entfernen, denn ich hatte mich bei den ersten suprapubisch operirten Patienten überzeugt, dass doch die Technik bei dem Vorgehen durch die Blase viel einfacher und bequemer ist als bei der perinealen Methode.

Man hat von der vesicalen Methode gesagt, dass sie gefährlicher sei, als die perineale. Ich kann diese Erfahrung nicht bestätigen, denn gerade der Umstand, dass die Patienten auch bei hohem Alter — einer meiner Patienten war 77 Jahre alt — die Operation gut vertragen, hat mich bestimmt, die vesicale Methode jetzt immer anzuwenden. Es sind alle 4 Patienten geheilt, sie sind ohne Fistel und mit normaler Blasenfunction beschwerdefrei zur Entlassung gekommen.

Ich will auf die Einzelheiten der Krankengeschichten und Operationsgeschichten nicht näher eingehen. Ich möchte nur erwähnen, dass die sehr geringe Blutung bei der Enucleation der Prostata stets von selbst stand.

M. H.! Ich habe nicht das Wort genommen, um auf Grund einer so geringen Anzahl von Fällen etwa die suprapubische Methode zu empfehlen. Ich möchte nur 2 Beobachtungen mittheilen, die mir erwähnenswerth scheinen.

In einem Falle gelang die stumpfe Enucleation der Prostata nicht. Trotz grosser Kraftanstrengung war es nicht möglich, die Prostata stumpf herauszubekommen. Ich musste Messer und Scheere zu Hülfe nehmen, um sie vollständig zu exstirpiren. Die mikroskopische Untersuchung der exstirpirten Drüse zeigte auch den Grund. Es handelte sich um ein Adenocarcinom. Der Patient

---

*) S. Grössere Vorträge und Abhandlungen. II. Theil.

**) Stenogramm nicht zurückgesandt. D. Red.

ist $3^1/_2$ Wochen nach der Operation zur Entlassung gekommen. Er ist bis heute beschwerdefrei, ob dauernd, weiss ich nicht, da erst 5 Monate seit der Operation verflossen sind.

In einem andern Falle fand ich, als ich die Blase öffnete, die Wand von einer merkwürdigen Beschaffenheit. Sie war auf das Zwei- bis Dreifache verdickt, sehr infiltrirt, morsch, sulzig, etwa so, wie man die Musculatur in der Nähe eines Abscesses findet, z. B. die Bauchmusculatur, die mit der Wand eines perityphlitischen Abscesses verlöthet ist. Infolge dieser morschen Beschaffenheit riss die Blasenwand bei der Manipulation zur Enucleation der Prostata sehr weit ein. Vor allem machte die Blasennaht sehr grosse Schwierigkeiten. Es gelang schliesslich zwar, das grosse Loch zu schliessen, aber von einer regelrechten Etagennaht, zu deren Haltbarkeit man Vertrauen haben konnte, war nicht die Rede. Es ging die Blasennaht denn auch in den nächsten Tagen nach der Operation vollständig auf, und das Bild, das sich darbot, war ein wenig erfreuliches. Die Blase war in einen offenen kelchartigen Krater verwandelt, in den man fast zwei Fäuste hineinlegen konnte. Ich hatte die Absicht, dieses grosse Loch der Blase, sobald sich die Blase erholt hätte, durch Lappenplastik zu verschliessen. Da aber zusehends von Woche zu Woche die Wunde kleiner wurde, beschloss ich, abzuwarten, und es hat sich denn auch diese grosse Wunde ganz spontan geschlossen. Es hat allerdings 5 Monate gedauert, während welcher der Patient ständig einen Dauerkatheter trug, bis die Blase vollständig zu war. Das zeigt also doch, dass man auch bei einer sehr grossen Fistel der Blase mit Geduld die Spontanheilung abwarten kann, und dass Operationen, welche bei dem hohen Alter der Patienten doch sehr wenig wünschenswerth sind, zum Verschluss der Fistel unnöthig sind.

Ich möchte auch noch erwähnen, dass die Patienten alle mit Rückenmarks-Anästhesie operirt wurden, und dass ich sie auch sehr früh, meistens schon am ersten Tage nach der Operation, aufstehen liess. Ich glaube, dass dieses für den günstigen Verlauf der Fälle von ausschlaggebender Bedeutung war.

Herr Schlesinger (Berlin): M. H.! Ich möchte Ihnen kurz über die Erfahrungen berichten, die im jüdischen Krankenhause zu Berlin und in der Privatklinik des Herrn Israel mit der Prostatektomie gemacht worden sind. Es sind im Ganzen 19 Fälle operirt worden. Die operative Mortalität beträgt 3. Es starb einer an Luftembolie 10 Tage post operationem nach glattem Verlauf der Wundheilung, ein zweiter an Coma diabeticum. Es handelte sich um eine Nothoperation, die bei einem Diabetiker mit sehr starker Polyurie wegen ganz enormer Beschwerden gemacht werden musste. Ein dritter Fall ist nicht ganz geklärt: Ebenfalls glatt verlaufene Operation unter Rückenmarks-Anästhesie bei einem Patienten, der eine geringe chronische Nephritis hatte ($^1/_2$ pM. Eiweiss, einige granulirte Cylinder). Nach der Operation trat eine völlige Anurie ein, der der Patient am zweiten Tage nach der Operation erlag. Die Section wurde verweigert; aber es konnte wenigstens festgestellt werden, dass keine Retention vorlag. Wahrscheinlich handelte es sich hier um einen jener Fälle, wie sie früher schon öfter beschrieben worden sind, wo bei nicht ganz intacten Nieren nach Operationen am Harnapparat schwere Anurie eintrat. Ganz auszuschliessen ist nicht, dass der Tod mit der Lumbalanästhesie in Zusammen-

hang steht. Wir haben nämlich einmal erlebt, dass nach einer unter Lumbalanästhesie ausgeführten Castration ein Patient unter fast genau denselben Erscheinungen: schwere Anurie, äusserst frequenter Puls, am zweiten Tage nach der Operation starb.

Uebrigens sind die anderen Prostatectomien ebenfalls mit Lumbalanästhesie ausgeführt worden, ohne dass schwerere Störungen eintraten.

Es kommt dann hinzu ein Spättodesfall 4 Monate nach der Operation bei einem Patienten, der schon vor der Operation eine Pyelitis hatte. Es ist in solchen Fällen ja nicht immer ganz leicht, die Indication zu stellen. Wir möchten aber eine absolute Contraindication bei solchen Fällen nicht als vorliegend erachten, denn es ist a priori nicht auszuschliessen, dass nach Beseitigung der Harnstauung eine vorhandene Pyelitis ausheilt oder wenigstens erheblich besser wird. Ueber zwei Fälle ist nichts Näheres zu erfahren gewesen. In dem einen Falle, der in die Anfangszeit der Operation fällt, wo nur eine partielle Ectomie gemacht wurde, ist das Resultat unvollständig. In den übrigen 12 Fällen ist das Resultat überall gut; nirgends Rückstand, nirgends Incontinenz; alle lassen spontan Urin. Bei der Beurtheilung der Resultate ist darauf hinzuweisen, dass es sich nur um schwere Fälle gehandelt hat, bei denen meistens jahrelang schwere Cystitis bestand. Zu einer der sogenannten Frühoperationen konnte man sich auch bei uns nicht entschliessen und unsere Casuistik giebt, wie es scheint, diesem Standpunkt Recht. In keinem Falle ist die unvollständige Heilung oder Schwierigkeit der Technik Ursache des Todes gewesen. Mastdarmverletzungen u. s. w. sind nicht vorgekommen. Aber man muss bei der Indicationsstellung eben berücksichtigen, dass ein gewisser Procentsatz trotz glatt verlaufener Operation letal endet. Ein Fall hätte beinahe noch unsere Mortalität vergrössert. Es war ebenfalls eine völlig glatt verlaufene Operation bei einem Manne, der etwas Arteriosklerose hatte. Nachdem bei Entfernung des Tampons eine geringe Blutung aufgetreten war, traten 14 Tage nach der Operation ganz enorm schwere Blutungen auf, die erst auf eine neue Tamponade hin standen, dann aber, sobald der Tampon mit Urin durchtränkt war und sich in Folge dessen löste, immer wieder von neuem auftraten. 3 Wochen nach der Operation war der Patient fast völlig ausgeblutet; schliesslich stand die Blutung auf Tamponade mit Adrenalinlösung 1 : 5000.

Die Frage der Technik ist als ziemlich abgeschlossen zu betrachten. Bei uns wurde ebenfalls die suprapubische Methode bevorzugt. Für die Wahl derselben kam in Betracht:

Erstens, dass es die technisch einfachere und schneller auszuführende Operation ist;

zweitens bei perinealem Vorgehen kann die Entfernung eines grossen Mittellappens manchmal Schwierigkeiten machen, während eine sich noch so weit ins Rectum vorwölbende Prostata von oben aus fast immer leicht zu entfernen ist.

Den Werth der Cystoskopie halten wir im Gegensatz zu Kümmell für die Wahl der Methode nicht für sehr gross. Man kann, wie gesagt, wenn sich auch der Mittellappen nur wenig in die Blase vorwölbt, meistens trotzdem die ins Rectum sich vorwölbende Prostata sehr gut ausschälen.

Drittens, ein wichtiger Punkt: Es können bei perinealem Vorgehen in der Blase Steine zurückbleiben, die in der Aussackung hinter der Prostata liegen. Wir haben das in einem Falle gesehen, wo ein Stein hier völlig encystirt und so zu sagen von Schleimhaut überwachsen war. Es wäre bei perinealem Vorgehen, wo die Oeffnung hier ist (demonstrirend), ausgeschlossen gewesen, diesen Stein zu finden oder gar zu entfernen.

Dass die Drainage nach der perinealen Operation eine bessere sei, wie von manchen behauptet worden ist, trifft nicht zu. Wir meinen, dass in der vorhandenen Aussackung hinter dem Mittellappen eine Stagnation ebenfalls entstehen kann.

Bezüglich der Wundversorgung wurde auf 3 Arten vorgegangen. Erstens: vollständige Blasennaht, Katheter in die Harnröhre. Das scheint, wenn ich recht verstanden habe, die von Herrn Kümmell bevorzugte Art zu sein. Es ist bei uns diese Art fast ganz verlassen worden wegen der Schwierigkeiten im Falle einer Nachblutung. Zweitens: theilweise Blasennaht, Tampon in die Prostatahöhle, Katheter in die Harnröhre. Drittens: Tampon in die Höhle, perineale Contra-Incision, Drainage nach oben und unten. Das wird nur bei sehr schwer inficirten Blasen gemacht, ist im Ganzen erst zweimal nöthig gewesen.

Noch ein Wort über den Blasenverschluss nach der Operation: In keinem Falle ist bei uns eine Incontinenz eingetreten, trotzdem in vielen Fällen ganz sicher der Sphincter internus vollständig entfernt war. Ich glaube, dass hier der Sphincter externus vicariirend für den Sphincter internus eingetreten ist. Eine Bestätigung dieser Ansicht finde ich in den Experimenten von Oppenheim und Löw, die nach Füllung der Blase mit Collargollösung mit nachfolgender Röntgenaufnahme nachweisen konnten, dass stets bei einer gewissen Füllung der Blase normalerweise der Sphincter internus versagt und der Sphincter externus vollständig den Blasenverschluss übernimmt.

Herr Voelcker (Heidelberg): M. H.! Die Heidelberger chirurgische Klinik verfügt über 32 Fälle von perinealer Prostatectomie; die Zahlen dieser Zusammenstellung sagen uns ungefähr folgendes: 3 Patienten sind direct im Anschluss an die Operation gestorben. 1 im Collaps am Abend der Operation. Er war mit Chloroform narkotisirt worden. Es scheint, dass die zur Zeit principiell angewandte Lumbalanästhesie weniger gefährlich ist und die Resultate bessert. Bei einem zweiten Patienten ist eine Rectumverletzung passirt. Es war ein 72jähr. Herr, welchem die Spitze eines Katheters in der Harnröhre abgebrochen und stecken geblieben war. Mittelst Boutonnière wurde das Katheterstück entfernt. Als man dann sich noch zur Enucleation der stark vergrösserten Prostata entschloss und das Rectum abzulösen begann, bekam es ein kleines Loch. Obwohl nun die Operation abgebrochen, von der Operation der Prostata also Abstand genommen wurde, starb der Patient doch einige Tage später an Sepsis. Der Fall illustrirt die Gefährlichkeit der Rectumverletzung und ist hier mit aufgenommen, obwohl er eigentlich gar keine Prostatectomie war. Die Verletzung des Rectum ereignet sich gewöhnlich an der Stelle, wo es durch muskulöse Züge mit der Muskulatur der Pars membranacea urethrae verbunden ist. Dadurch, dass sich oberhalb dieser

fixirten Partie die Prostata nach hinten zu vordrängt, entsteht eine Art von Recessus des Rectums, welcher bei unvorsichtiger Präparation leicht angeschnitten werden kann. Ein ins Rectum eingeführter Finger erleichtert die Controlle dieser Arbeit sehr. In dem dritten Falle ist der Patient am dritten Tage nach der Operation an diffuser eitriger Peritonitis gestorben. Man konnte bei der Obduction allerdings keinen Defect im Peritoneum erkennen, es ist aber doch wahrscheinlich, dass das Peritoneum bei der Operation verletzt worden war.

Zwei der operirten Patienten sind später gestorben. Der eine, welcher mit einer noch bestehenden Cloake (Recto-urethralfistel) nach langem Krankenlager zur Entlassung kam, ist später in einem Siechenhaus gestorben. Der zweite, welcher nach scheinbar gut geheilter Operation am 18. Tage entlassen wurde, endete zu Hause 14 Tage später durch Suicid. Wenn man auch eine scheinbare Berechtigung ableiten könnte, diesen Fall hier nicht mitzuzählen, so glaube ich doch, dass der Selbstmord des Patienten mit der Operation, oder mit der mangelhaften Heilung im Zusammenhang steht. Wahrscheinlich spielen Verwirrungszustände mit, welche mit einer Infection der Harnwege oder mit urämischen Vorgängen in Zusammenhang zu bringen sind.

Im Anschluss an diese Todesfälle ist noch zu erwähnen, dass ein grösserer Theil der Operirten in den ersten Tagen nach der Operation recht schwere, zum Theil beängstigende Symptome darbot. Speciell 3 Patienten hatten ascendirende Infectionen der Harnwege, wodurch sie zweifellos in grosse Lebensgefahr kamen, schliesslich aber doch gesund wurden. Ich möchte ausdrücklich betonen, dass nach meinen Erfahrungen eine gründliche Drainage der Blase von der Dammwunde aus und sorgfältige Ueberwachung dieser Drainage während der Nachbehandlung das beste Mittel zur Vermeidung ascendirender Infectionen ist.

Was die späteren Resultate angeht, so ist in einem Falle ein schlechtes Dauerresultat zu verzeichnen. Bei dem Patienten liegt die perineale Prostatectomie fast 6 Jahre zurück, er leidet an einer chronischen Infection der Harnwege, so dass sich mehrfach Hodenentzündungen, und auch ein grosser periureteritischer Abscess eingestellt haben. Die Operation war bei ihm so ausgeführt worden, dass die Prostata vom Damme aus in einem Stück mitsammt ihrer fibrösen Kapsel und mitsammt der Pars prostatica urethrae entfernt wurde. Der dadurch verursachte grosse Defect der Harnröhre und der Mangel der fibrösen Kapsel sind wahrscheinlich die Ursache dafür, dass sich nur eine unregelmässig gestaltete Harnröhre gebildet hat und Infectionen in den Resten der Wundhöhle sich leichter bilden und schlechter ausheilen, auch leichter den Weg in das Beckenbindegewebe finden. Der Fall ist also eine Mahnung, dass man darauf bedacht sei, die Enucleation der Prostata intracapsulär mit Erhaltung der fibrösen Kapsel auszuführen. Mediane Spaltung der Prostata und Einlegen eines Desenclaveurs erleichtert dabei den Ueberblick.

Bei 5 Patienten haben wir mässig gute Resultate zu verzeichnen. Zwei leiden an perinealen Fisteln, zwei an Blasenschwäche, einer an einer chronischen Cystitis. Die Patienten sind trotz dieser zurückgebliebenen Be-

schwerden gegenüber ihrem Zustand vor der Operation sehr erheblich gebessert und dankbar für den Eingriff. Dem Zurückbleiben einer Dammfistel scheint man am besten dadurch vorzubeugen, dass man die Harnröhrenschleimhaut möglichst schont. Auf jeden Fall soll man ihre Continuität an ihrer vorderen Wand erhalten. Um die Harnröhre schonen zu können, muss man sie in ihrer hinteren Medianlinie spalten; man muss aber darauf bedacht sein, dass man nicht viel von der Pars membranacea dabei incidirt. Am sichersten werden die Fistelbildungen vermieden, wenn man die Pars membranacea garnicht, sondern nur die Pars prostatica urethrae incidirt.

Das Zurückbleiben einer Schwäche des Schliessmuskels liegt an den irreparablen Veränderungen dieses Muskels, welche schon vor der Operation bestanden. Im übrigen ist der Schluss der Blase bei unseren perinaealen Prostatectomien ein guter.

Diesen schlechten oder mittelmässigen Resultaten stehen von den 32 operirten 21 durchaus befriedigende Erfolge gegenüber (ca. 65 pCt.). Weit geringer sind unsere Erfahrungen über die Enucleation der Prostata auf suprapubischem Wege, welcher erst in der letzten Zeit ein grösseres Feld eingeräumt wird. Die Zahl der so Operirten ist noch zu gering (7) und die Zeit zu kurz, als dass wir bindende Schlüsse daraus ziehen könnten. Zweifellos ist die Operation von oben rascher auszuführen; dafür ist die Gefahr der Pneumonie eine grössere als bei der perinaealen Operation. Wichtig ist, wie das von Herrn Professor Narath an der Klinik jetzt durchgeführt wird, dass man nach der suprapubischen Prostatectomie sowohl durch Drainage nach unten mittelst Dauerkatheters als nach oben durch eine Heberdrainage für gute Ableitung des Urins und der Wundsecrete Sorge trägt.

Die Beantwortung der Frage, welcher Operation, der suprapubischen oder der perinealen, principiell der Vorzug zu geben ist, scheint mir heute noch nicht möglich. Die perineale Operation ist technisch schwieriger; sie ist aber anatomisch richtiger und bei kunstgerechter Ausführung, insbesondere bei Vermeidung von Nebenverletzungen vielleicht auch etwas weniger gefährlich als die suprapubische. Sicher scheint mir zu sein, dass sich bei Carcinomverdacht und bei stark inficirtem Urin der Weg vom Damme aus mehr empfiehlt.

Herr Göbell (Kiel): M. H.! In der chirurgischen Klinik in Kiel ist in den letzten Jahren die Behandlung der Prostatahypertrophie von Herrn Geheimrath Helferich in folgender Weise und unter folgenden Gesichtspunkten geleitet worden: Bei jedem Patienten mit Prostahypertrophie wird von vornherein die Resection des Vas deferens vorgenommen, nicht etwa, weil die Resection des Vas deferens die Prostatahypertrophie heilen kann, sondern, weil diese kleine Operation sehr gute Wirkungen hat. Erstens decongestionirt sie rasch und schnell, zweitens bewahrt sie den Patienten nicht selten vor neuen Congestionen, vor neuer Urinretention, drittens schützt sie den Patienten — und das halten wir für besonders wichtig — vor aufsteigender Epididymitis, wenn er katheterisirt wird oder wenn ein Dauerkatheter eingelegt wird.

Die Prostatectomie halten wir für indicirt

1. wenn eine Retentio urinae oder eine Ischuria paradoxa besteht;

2. wenn immer wieder neue Urinverhaltungen auftreten;

3. — das ist eine von den Indicationen für die Frühoperation —, wenn der Katheterismus gleich bei der ersten Retention sich als so schwierig erweist, dass man den Patienten vor den Gefahren eines zweiten Katheterismus bewahren will;

4. wenn die cystoskopische Untersuchung — und die cystoskopische Untersuchung halten wir zur Indicationsstellung für sehr wichtig — ergiebt, dass ein mittlerer Lappen einen Ventilverschluss verursacht. Wenn man bei der ersten Retention gleich dies constatirt, dann operirt man am besten sofort und wartet keine weitere Retention ab, selbst für den Fall, dass die Behandlung durch Katheterismus — durch Decongestionirung — wieder leidliche Verhältnisse hervorrufen würde;

5. wenn der Urin zwar gut entleert wird, aber es zu Blutungen aus der hypertrophischen Prostata in die Blase kommt, und kein Prostatacarcinom und kein inoperabler Blasentumor vorliegt — zwei solcher Fälle wurden durch die Prostatectomie geheilt — endlich bei Kombination von Prostatahypertrophie mit Blasensteinen und operablem Blasentumor. Davon kann man sich natürlich auch nur durch die Cystoskopie überzeugen.

Contraindicirt ist die Prostatectomie, wenn das Allgemeinbefinden sehr schlecht ist, wenn Herz und Lungen krank sind, wenn ausgesprochene Nephritis vorliegt oder Nieren-Insufficienz durch vorausgegangene Anfälle von Pyelonephritis, und bei schwerer Cystitis und im pyelonephritischen Anfall.

Wir bevorzugen die Ausführung der Prostatectomie à froid, d. h. in einem Stadium, in welchem die Cystitis durch geeignete Behandlung sehr vermindert worden ist. Im Allgemeinen bevorzugt Herr Helferich die Prostatectomia suprapubica, und sie ist speciell indicirt bei aseptischer Blase, wenn die Cystoskopie nicht gelingt, und bei Combination von Prostatahypertrophie und Steinen oder von Prostatahypertrophie und operabler Blasengeschwulst. Einen solchen Fall habe ich in letzter Zeit in Vertretung meines Chefs operirt. Ein papillärer Tumor sass an der rechten Uretermündung. Ausserdem war Prostatahypertrophie vorhanden. Ich enucleirte die Prostata, und resecirte den unteren Theil des Ureters.

Endlich gehen wir suprapubisch vor, wenn es uns gelingt, eine vorhandene Cystitis günstig zu beeinflussen.

Die perineale Prostatectomie halten wir für indicirt, wenn die Prostata so stark nach abwärts vorgewölbt ist, dass sie direct zu perinealem Vorgehn einlädt, und kein mittlerer Lappen — was man durch die Cystoskopie feststellt — vorhanden ist; zweitens, falls die Cystitis nicht zu beeinflussen ist.

In der Kieler chirurgischen Klinik wurden bisher wegen Prostatahypertrophie 6 perineale und 15 suprapubische Prostatectomien ausgeführt. Nur ein Patient, bei welchem wegen Verblutungsgefahr die suprapubische Prostatectomie vorgenommen wurde, starb unmittelbar nach der Operation. Alle übrigen Patienten wurden geheilt.

Wir geben der suprapubischen Prostatectomie den Vorzug, weil sie sofort einen Ueberblick gewährt, und man bei bimanueller Palpation sich eine ausgezeichnete Vorstellung von der Prostata verschaffen kann. Ferner ist sie

rasch ausführbar und ist bei Anwendung von Lumbalanästhesie ein Eingriff, welchen die Patienten leicht überstehen.

Bei der Nachbehandlung kommt es hauptsächlich darauf an, dass die Patienten früh aufsitzen, dass man sie Athmungsübungen vornehmen lässt, und dann, dass man den Sack, aus welchem die Prostata entfernt wurde und der von oben her drainirt wird, beim Blasenspülen durch leichte Massage von unten her entleert.

Bei der perinealen Operation haben wir öfter Fisteln gesehen, sodass wir genöthigt waren, plastische Operationen vorzunehmen.

Vorsitzender: Ich. möchte bitten, die Indicationen wegzulassen. Darüber sind wir ja im Klaren. Nur kurz die technischen Resultate, wenn ich bitten darf.

Herr Reerink (Freiburg i. B.): M. H.! Es giebt doch Operateure, die eine grosse Serie von Fällen aufführen, die nach Bottini'scher Operation geheilt sind. Ich sage das nicht deshalb, weil ich ein Anhänger der Bottini'schen Operation bin, im Gegentheil! Aber es zeigt uns, dass unser verehrter Herr Vorsitzender, der im Jahre 1903, glaube ich, eine kleine Veröffentlichung darüber gemacht hat, Recht hat, indem er sagt: Wenn die Bottini'sche Operation überhaupt hilft, so beweist das, wie gering eigentlich das Hinderniss bei Prostatikern für die Urinentleerung sein muss.

Ich habe hier vor drei Jahren Gelegenheit gehabt, eine grosse Anzahl von Zeichnungen und auch von Präparaten vorführen zu dürfen, die ich nach extraperitonealer Freilegung der Nieren durch Injection von den Ureteren aus an möglichst frischen Leichen bei Prostatikern erhalten hatte, und die zeigten, dass das Orificium int. erweitert war, und dass die Pars prostatica stark ausgedehnt war, und ich glaube auch heute noch nicht, dass der Tumor an und für sich irgendwie durch Compression einen Einfluss ausübt, und dass dadurch die Retention des Urins zustande kommt. Es handelt sich um Verlagerung der Blase plus pars prostatica urethrae. Die Blase steigt, sie steigt bei hochgradiger Füllung ad maximum. Die Harnröhre hat ihre Pars fixa an der Pars membranacea. Die ganz mechanische Verlagerung kommt zu Stande vor der Pars membranacea und sie kommt dadurch zustande, dass die Blase hoch steigt, andererseits aber natürlich nach hinten unten umfallen muss, wozu die Spannung der Bauchmuskulatur und die normale anatomische Fixation der Blase noch beitragen. Bei sehr starker Füllung der Blase kann es zu einer zweiten Abknickung vor dem Orificium int. kommen.

Bei weiteren Versuchen, die ich auch hauptsächlich am Cadaver gemacht habe, habe ich die Pars fixa urethrae, also die Pars membranacea am Diaphragma urogenitale gelöst und dann extraperitoneal von dem Ureter aus mit rasch erstarrender Gelatinelösung injicirt; es ist ausserordentlich markant zu sehen, wie dadurch sich die Verhältnisse ändern, wie der Blasenhochstand fortfällt und von einem Recessus an der Pars membranacea nicht mehr die Rede ist.

Ich erwähne das deshalb, weil ich bei der Meinung, die ich vor drei Jahren äusserte, stehen bleibe, dass für eine ganze Anzahl von Fällen, namentlich bei schon decrepiden Individuen, der Angriff der Prostata vom Perineum

aus, und zwar nicht die Prostatectomie, sondern bloss die Eröffnung der Harnröhre eventuell mit Wegnahme von kleinen Theilen der Drüse recht gute Resultate giebt. Ich habe das in einem Falle selbst gesehen und möchte ferner für diejenigen Fälle, wo bereits Cystitis besteht, wo die Patienten vielleicht ein stärkeres Eingreifen nicht mehr aushalten, empfehlen, dass man nicht nur an der Pars membranacea die Harnröhre eröffnet, sondern, nachdem man das gemacht hat, sie zu beiden Seiten möglichst löst. Das ist sehr leicht. Dann zieht man die ganze Prostata bis zu einem gewissen Grade mit herunter. Was ich da in zwei Fällen gesehen habe, hat ein günstiges Resultat ergeben. Namentlich kann man die Patienten, wenn es sich um ältere Individuen handelt, schon am zweiten Tage wieder aufstehen lassen, Spülungen machen u s. w. Es genügt dann auch vollständig der Schnitt in der Raphe. Es ist eine kleine Operation, wie gesagt, die in einer Anzahl von Fällen zum Ziel führt und die einen ausserordentlich geringen Eingriff darstellt.

Ich zweifle ja selbstverständlich gar nicht daran, dass, wenn die Patienten es aushalten, die Prostatectomie, wie Herr Kümmell sie geschildert hat, für die Dauer vielleicht günstigere Resultate giebt. Im allgemeinen glaube ich aber, dass man bei einer grossen Anzahl von Fällen mit den conservativeren Methoden sicher auskommen wird.

Herr Paul Rosenstein (Berlin): M. H.! Ich möchte nur mit wenigen Worten bei der Besprechung dieses Themas einer interessanten Complication Erwähnung thun, die mir in einem Falle von Prostatectomie begegnet ist. Ich habe einen 76jährigen Herrn operirt, der an completer Harnverhaltung infolge von Prostatahypertrophie litt, und der fünf Jahre vorher einen Schlaganfall erlitten hatte, von dem noch eine Lähmung des rechten Arms und der Sprache zurückgeblieben war. Da er auf den Katheter angewiesen war und sich selbst wegen seiner Unbeholfenheit nicht katheterisiren konnte, so war er mit der Operation einverstanden. Ich hatte zuerst Bedenken, die Lumbalanästhesie auszuführen, weil mir die dadurch erzeugte Druckschwankung im Gehirn bei einem Herrn mit Apoplexie gefährlich erschien; ich habe sie trotzdem gewagt (0,075 Tropacocain), ohne den geringsten Schaden zu bemerken. Aus demselben Grunde habe ich die perineale Operationsmethode gewählt, weil mir die bei dem suprapubischen Vorgehen nothwendige Hochlagerung bedenklich schien. Die Operation ist von vollem Erfolge begleitet gewesen. Als ich die Prostata mit Hülfe des Zuckerkandl'schen Schnittes ausgelöst hatte — es war auch ein grosser Mittellappen dabei, der sich bequem ausschälen liess — fand ich ungefähr 20 Steine von Bohnen- bis Haselnussgrösse am Blasenboden. Ich entfernte dieselben, legte ein dickes Drain ein und liess dasselbe 10 Tage liegen unter täglicher Spülung der Blase. Es kamen in diesen 10 Tagen immer wieder kleine Steinchen heraus. Nach 10 Tagen liess ich das Drain fort. Nun erfolgt eine sehr schnelle Heilung der Fistel. Nach 20 Tagen kam aus der Oeffnung am Damm überhaupt kein Urin mehr heraus; die Harnentleerung erfolgte im kräftigen Strahl. Dann wurde ich (3 Wochen p. operat.) einmal Abends plötzlich hinzugerufen, weil der Patient wieder eine complete Harnverhaltung hatte, und die Blase in colossaler

Ausdehnung bis zum Nabel stand. Als ich nach dem Penis fühlte, um zu katheterisiren, war er ausgegossen von der Fossa navicularis bis zur Blase hin von einer einzigen Säule von Steinen, und dieser colossalen Anforderung hat die Narbe am Damm standgehalten, es kam kein Urin hinten heraus. Ich musste die Meatotomie machen, den vordersten Stein mit der Pincette herausholen, und dann folgten im Strahl unter grossem Druck etwa 20 Steine aus der Harnröhre. Ein solches Ereigniss ist nicht wieder eingetreten. Der Patient ist geheilt, wenngleich er eine gewisse Schwäche der Blase zurückbehalten hat, insofern als ihm beim Husten oder bei Anstrengung einige Tropfen unfreiwillig abgehen. Von den Steinen glaube ich, dass es herabgekommene Nierensteine sind.

Ich wollte den Fall nur erwähnen, um zu zeigen, welchen colossalen Anforderungen die einmal geheilte Blasenwunde standhält.

Herr von Rydygier (Lemberg): In fünf Minuten ist eine Erörterung der vielen Fragen, die noch zweifelhaft sind, unmöglich.

Zuerst die Frühoperation. Ich war auf dem Brüsseler Congress einer der Referenten und habe damals anempfohlen, früher die Operation vorzunehmen, nicht erst, wenn der Katheterismus vollständig versagt und die Harnwege inficirt sind. Nun, heute freue ich mich, dass doch die frühe Operation schon immer mehr Anklang findet. Auch College Kümmell hat soeben gesagt, dass wenn der Katheterismus für längere Zeit oder unausgesetzt nöthig ist oder Beschwerden macht, dann schon eine Operation unternommen werden soll. Ich glaube, man wird sich entschliessen, die Operation immer früher zu machen, je weniger sie gefährlich sein wird, und dann werden wir damit immer bessere Resultate erzielen und wirklich vollständige Heilung eintreten sehen.

Welche von den Operationen sollen wir wählen, wenn es sich um Prostatectomie handelt, die suprapubische oder die perineale? Einfache Antwort: Eines schickt sich nicht für alle!

Es ist unzweifelhaft richtig, was College Kümmell gesagt hat, man wird erst cystoskopiren und feststellen müssen, ob wirklich hauptsächlich der mittlere Lappen vergrössert ist, und dann würde auch ich eine suprapubische Prostatectomie machen. Sonst aber würde ich der perinealen den Vorzug geben, denn zu guterletzt ist sie viel weniger gefährlich. Das hat ja die Statistik bis jetzt erwiesen. Ausserdem hat sie noch andere verschiedene Vortheile.

Ich persönlich habe zu Anfang dieses Jahrhunderts, 1900, die intracapsuläre Prostataresection anempfohlen. Ich muss hervorheben, dass dabei absolut nicht davon die Rede ist, was Albarran, ohne meinen Vortrag in Brüssel gehört zu haben — er ist am Ende gekommen — dort gesagt hat: es sei eine Modification des Dittel'schen Vorschlages, der bloss ein keilförmiges Stück aus der Prostata herausschneiden wollte. Im Gegentheil, ich will soviel wie möglich, eigentlich die ganze Prostata herausschneiden und bloss zwei etwa 1 cm dicke Streifen gerade längs der Harnröhre stehen lassen, damit ich die Harnröhre nicht verletze und etwas Drüsengewebe zurückbleibt. Es ist unmöglich, hier näher auf die Gründe einzugehen, weshalb ich das

anempfehle. In meinem Brüsseler Vortrage ist das erörtert. Ich werde es auch noch anderwärts des Näheren auseinandersetzen. Es ist unzweifelhaft, dass die nach meiner Methode ausgeführte Operation viel weniger gefährlich ist und keine nachtheiligen Folgen nach sich zieht. Der Patient kann den nächsten Tag schon aufstehen, es entstehen keine Fisteln u. s. w.

Das muss ich freilich zugeben, dass in diesem Falle die Technik viel schwieriger ist: die Prostataresection ist eine technisch sehr schwierige Operation. Man läuft immer Gefahr, die Harnröhre doch anzuschneiden und einzureissen. Gelingt sie aber, dann ist sie unzweifelhaft viel weniger gefährlich. Ausserdem sind ja Gründe dafür vorhanden — zum Theil sind sie auch hervorgehoben —, weshalb man Stücke vom Prostatagewebe zurücklassen solle. Will man die ganze Prostata entfernen, wie es Freyer ja bei der suprapubischen Operationsmethode anempfiehlt, so irrt man sich, wenn man denkt, dass die Ductus ejaculatorii geschont werden können. Freyer hat anfangs geglaubt, dass selbst die Harnröhre geschont werden könnte, bis Shattock, der seine Präparate nachuntersucht hat, gefunden hat, dass bis 5 cm lange Stücke der ganzen Harnröhre mit den Prostatalappen herausgerissen waren. Das ist ja selbstverständlich. Wer die Anatomie dieser Gegend genau studirt hat, der wird — so wie es ja auch an den Präparaten des Collegen Kümmell zu sehen ist — finden, dass die Prostata so eng mit der Harnröhre an dieser Stelle verwachsen ist, dass es nicht ausführbar ist, sie in toto zu entfernen, ohne die Harnröhre mit zu verletzen oder Stücke herauszureissen und ohne die Ductus ejaculatorii zu verletzen.

Hier an den Tafeln ist die Operationsmethode dargestellt, wie ich sie jetzt ausführe, und ich glaube, wenn man danach verfährt, ist die Operation vollständig ungefährlich. Ich habe — das ist ja möglicherweise bloss ein Glück, ein Zufall — keinen Todesfall erlebt. Ich habe immer den perinealen Schnitt in der Mitte der Raphe ausgeführt und bin damit bis jetzt immer ausgekommen. In schwierigen Fällen, namentlich bei Prostatacarcinom, würde auch ich den Zuckerkandl'schen praeanalen Bogenschnitt wählen.

Bei der Operation soll man immer, was auch College Kümmell hervorgehoben hat, an die hier gezeichneten Verhältnisse in dieser Mastdarmgegend denken, die Proust so schön dargestellt hat, namentlich an den Musculus rectourethralis, der hier das Rectum so stark nach vorn zieht. Wenn man überdies bedenkt, dass der Bulbus urethrae bei alten Personen, die an Prostatahypertrophie leiden, weit nach hinten geht, so wird man es begreifen, wie leicht man beim Vorgehen nach oben hier den Mastdarm verletzen kann. Man muss den Bulbus ein wenig nach vorn ziehen und den Musculus rectourethralis sich freilegen. Um ihn durchzuschneiden und dabei doch nicht die Harnröhre zu verletzen — was ebenso leicht passiren kann, wie die Verletzung des Mastdarms — gehe ich so vor, dass ich stumpf seitlich neben dem Levator hineingehe, mich mit dem Finger hineinbohre, immer streng nach vorn mich haltend, eher zu viel als zu wenig. Ich komme dann sicher nicht in den Mastdarm. Dann komme ich von oben und hinten herum an den Musculus recto-urethralis und schneide ihn auf dem Finger so durch, wie es hier gezeichnet ist. Dazu füge ich zwei quere Einschnitte des Musculus

levator ani, und dann hat man die hintere Fläche der Prostata entblösst. Daraufhin mache ich zwei Einschnitte. Ich mache also nicht den mittleren Schnitt, um die Urethra sofort zu eröffnen. In zwei Fällen habe ich das gethan aus anderen speciellen Gründen, und da muss ich ja zugeben, dass dann die Technik und die ganze Operation ungemein viel leichter ist als die Resection, wie ich sie ausführe. Ich schneide also hier erst an der einen Seite die Kapsel ein und gehe dann mit dem Finger soweit wie möglich in stumpfer Weise an der Aussenfläche — aber nur da — nach oben vor. An der Innenfläche neben der Harnröhre habe ich es anfangs auch gemacht, bin aber dann immer mit dem Finger in die Harnröhre hineingekommen. Also an der Aussenfläche stumpfes Auslösen der Prostata und Herausheben, Herauswälzen der Prostata. Wenn man dazu Fasszangen gebraucht, reissen sie für gewöhnlich ein, deshalb nehme ich jetzt häufig scharfe Haken, womit man die Prostata so herauswälzen kann, dass selbst die vordere Seite, die Partie der Prostata theilweise herauskommt, die vor der Urethra liegt. Zu Anfang der Operation wird ein dicker Metallkatheter eingeführt, um sich orientiren zu können, wo die Harnröhre immer zu finden ist. Dann erst, nachdem ich die Prostata zum grössten Theil herausgewälzt habe, nehme ich ein stumpfes gebogenes Messer und schneide sie an der Harnröhre glatt ab, indem ich versuche, Streifen, die nicht dicker sind als 1 cm, längs der Harnröhre stehen zu lassen. In dieser Weise habe ich dann in vielen Fällen die Resection der Prostata ohne Eröffnung der Harnröhre zu Stande gebracht. Dann hat man natürlich später auch nicht mit einer Harnfistel zu kämpfen, und die Patienten können am nächsten Tage oder nach zwei, drei Tagen aufstehen.

Wenn man das Unglück hat, persönliches Interesse an einer Operation zu haben, dann überlegt man sich die Sache sehr genau, wie man die Operation möglichst wenig gefährlich ausführen könnte. Ich bin leider in der Lage, dass ich daran denken muss, einmal eine Prostataresection bei mir ausführen lassen zu müssen, und da muss ich sagen, dass diese Art der Operation mir ganz entschieden am zweckmässigsten erscheint. Ich riskire dabei keine Dammfistel, ich riskire dabei, wenn ich nicht unterdessen noch viel älter geworden bin, keine Impotenz. Man lacht darüber! Aber ich sollte einen sehr geehrten Collegen, einen Professor der Chirurgie, operiren und dieser fragte zu allererst: „Aber liebster Freund, wie wird's nachher mit den Geschlechtsfunctionen?“ Gewiss hat die Totalexstirpation der Prostata darauf einen entschieden nachtheiligen Einfluss. Wir kennen die physiologischen Functionen der Prostata in dieser Beziehung entschieden noch nicht hinlänglich.

Nun gebe ich ja zu, dass vielleicht nach der Resection in seltenen Fällen ein Nachwachsen, ein Recidiv kommen kann, aber bei der Schilddrüse hindert uns das doch auch nicht, nur theilweise die Exstirpation auszuführen.

Auf andere Fragen kann ich nicht eingehen. Ich kann bloss Herrn Schlesinger antworten, dass durch das perineale Vorgehen die Steine aus der Blase doch gewiss auch entfernt werden können. Wenn man die Harnröhre, wie das Albarran und Kümmell grundsätzlich thun, geöffnet hat, bekommt man ja vollständig freien Zutritt zur Blase.

Die Drainage ist unzweifelhaft nach unten besser, als wenn man sie nach oben machen soll, und Incontinenz kommt doch bei allen Totalexstirpationen ab und zu vor; bei der Resection ist das weniger zu befürchten.

Ebenso ist die Blutungsgefahr entschieden bei der perinealen Methode ungemein viel geringer, als bei der suprapubischen. Herr College Kümmell hat ja gesagt, dass auch er einen Fall bei der suprapubischen Exstirpation an Verblutung verloren hat. Bei der perinealen Methode ist das vollständig ausgeschlossen. Man sieht ja alles beim Tamponiren und kann jederzeit die Blutung stillen.

Herr de Quervain (La Chaux de Fonds): M. H.! Herr v. Rydygier hat aus sehr begreiflichen Gründen seine Operation vertheidigt. Wenn Sie aber daran denken, dass die perinealen Methoden schon ein gewisses Alter haben und trotzdem sich nicht in der Weise eingebürgert haben, wie wir es bei der transvesicalen Operation in wenigen Jahren erlebt haben, so muss das doch seine Gründe haben. Wer die transvesicale Operation ein paar Mal ausgeführt hat, der begreift dieselben. Es ist geradezu verblüffend, wie man in Zeit von wenigen Minuten eine Prostata durch die Blase herausbekommt, und wenn man auch kein Freund des Recordoperirens ist, so wird man doch mit weniger Bedenken einen älteren Mann einem nur wenige Minuten dauernden, als einem schweren Operationstrauma aussetzen.

Das ist der Eindruck, den mir 12 Fälle gemacht haben. Ich will damit nicht sagen, dass die Operation von oben her gefahrlos sei: es ist keine Operation bei Prostatikern gefahrlos!

Ich habe meine Indicationen verhältnismässig weit gezogen, zum mindesten so weit, wie sie Herr Kümmell gezogen hat, um mir ein Urtheil über die Operation schaffen zu können, und da habe ich gesehen, dass einmal die Blutung nicht erheblich ist, vorausgesetzt, dass man, wie es Freyer angiebt, ausschliesslich stumpf arbeitet. Den Fingernagel, den wir ja nicht mehr besitzen, ersetzen wir durch eine Kropfsonde oder durch eine Hohlsonde. Ist einmal die Blasenschleimhaut eingeritzt, so ist es bei den meisten Fällen ein Leichtes, die Prostata binnen weniger Minuten herauszuschälen. Ausnahmen machen die Carcinome, bei denen man gelegentlich einmal das unheimliche Gefühl hat, direct an der Symphyse sich herum zu bewegen. Aber auch da müssen wir sagen, dass das Leiden eben so schlimm ist, dass eine wenn auch vorübergehende Erleichterung für den Patienten doch ein grosser Gewinn ist.

Von meinen 12 Operirten habe ich zwei verloren, den einen, weil ich in einem Moment operirt habe, wo der Patient sehr heruntergekommen mit einem falschen Weg ins Spital kam — es war dies zu weit gegangen, ich würde es nicht mehr thun —; den zweiten an einer Pneumonie. Die Schuld lag aber vielmehr daran, dass ich ihm gleichzeitig eine ganze Anzahl von Stricturen dilatirt habe, was viel schwieriger war als die Entfernung der Prostata. Ich habe es gethan, um gleich den Dauerkatheter einlegen zu können, würde aber auch das nicht mehr thun.

Was die Nachbehandlung betrifft, so habe ich alles Mögliche versucht. Ich habe von unten, von oben drainirt, ich habe auch oben geschlossen und kann denjenigen, welche mit der Operation beginnen, welche ihre Erfahrungen erst noch sammeln müssen, nur das sagen, dass, wenn oben geschlossen wird,

jedenfalls das Cavum Retzii drainirt werden muss, und dass man auch dann noch recht aufpassen muss. Es kann vorkommen, dass auch in diesem Falle noch eine leichte Harninfiltration entsteht, und diese ist eine der Ursachen der nachträglichen Complication, z. B. der Embolien. Wenn eine Infiltration der Bauchdecken eintritt, so bekommt man eine Thrombose der Bauchdeckenvenen und von da aus die gefürchtete Thrombose der Vena femoralis mit ihren weiteren Folgen. Also wenn man schliesst: sorgfältig überwachen lassen! Und besonders ist eins wichtig: wenn man den Dauerkatheter einlegt, so muss er unbedingt der Coagula wegen, die ihn regelmässig in den ersten Tagen verstopfen, nicht nur einmal des Tages, sondern alle paar Stunden mit einigen Cubikcentimetern sterilisirter Kochsalzlösung durchspült werden. Nur so verhindert man es, dass die Blasennaht in einigen Tagen gesprengt wird, und dass man doch noch eine Fistel nach oben bekommt.

Was den weiteren Verlauf betrifft, so kann ich insofern von Dauererfolgen reden, als einige Patienten auf ein bis zwei Jahre zurückverfolgt sind. Alle uriniren spontan, aber, was ebenso wichtig ist, sie können alle ihren Urin vollkommen halten. Die Continenz, die im Anfang nur eine oder zwei Stunden beträgt, ist bei mehreren erheblich länger geworden.

Ich will Ihre Geduld nicht weiter in Anspruch nehmen. Wenn Herr von Rydygier für sich die perineale Operation wünscht, so möchte ich ihn nur an den Ausspruch erinnern, den unser College Roux in Lausanne einmal gethan hat. Er sagte: „Seitdem die transvesicale Operation existirt, habe ich keine Furcht mehr alt zu werden".

Herr Rumpel (Berlin): M. H.! Die Beobachtung einer Reihe von Fällen von Prostatahypertrophie aus der von Bergmann'schen Klinik giebt mir Veranlassung zu einigen kurzen Bemerkungen.

Ich möchte Ihre Aufmerksamkeit für kurze Zeit auf die Bedeutung der Cystoskopie für die ganze Frage der Prostatectomie richten. Die Operationswahl ist meines Erachtens unbedingt abhängig von den anatomischen Veränderungen, die die vergrösserte Prostata am Blaseneingang setzt, und diese anatomischen Veränderungen in der Blase lassen sich nur mit dem Cystoskop feststellen. Deshalb sind nur die Fälle zur suprapubischen Operation geeignet, die wirklich tumorartig in das Cavum der Blase vorspringen. Das thun aber längst nicht alle Formen der Prostatahypertrophie. Die Formen, die ringartig infiltrirend wie ein fester Wall den Ausgang der Harnröhre umgeben, eignen sich nicht dazu. Wenn man in einem solchen Falle die Blase von oben eröffnet und die Exstirpation von oben in Angriff nehmen will, so wird man erstaunt sein, dass man von einer vergrösserten Prostata überhaupt nichts sieht. Es fehlt auch in solchen Fällen jeder Angriffspunkt für den aushülsenden Finger. Man kommt dann unter Umständen in die Lage, dass man die Operation abbrechen muss, und jedenfalls lässt sich die Prostata in dieser Form nicht immer von oben exstirpiren. Ob bei solchen Formen, die bloss wallartig wie ein Ring die Harnröhre umgeben, die Bottini'sche Operation am Platze ist, das ist eine Frage, die noch zu entscheiden wäre. Meinem Gefühl nach eignen sich diese Formen sehr dafür. Dagegen die Formen, die vom Rectum aus als knolliger Tumor zu fühlen sind, werden sicher am besten perineal operirt.

Wie gesagt, ist aber die Entscheidung, welche Operation zu wählen ist, meines Erachtens nur möglich, nachdem ich mir vorher ein genaues cystoskopisches Bild gemacht habe.

Hinsichtlich der Technik nur noch zwei Worte. Ich möchte warnen vor der Füllung der Blase mit Luft! Ich habe einmal vor mehreren Jahren einen solchen Fall in Eppendorf erlebt. Da starb ein Patient, der ein grosses Blasencarcinom hatte, in dem Moment, wo die Blase mit Luft angefüllt wurde. Es ergab sich eine Luftembolie. Der Fall ist von Herrn Sick damals mitgetheilt worden.

Hinsichtlich der weiteren Technik möchte ich erwähnen, dass wir an der Königlichen Klinik in der letzten Zeit ausschliesslich in den Fällen, die geeignet waren, die suprapubische Operation gemacht haben. Die Nachbehandlung geschah stets bei doppelter Drainirung, einmal mittels Dauerkatheters und weiter mittels dicken Gummidrains, welches oben durch die Wunde der Sectio alta hindurchgeführt war. Nach fortdauernder Spülung — man muss täglich fünf-, sechsmal, häufig noch öfter die Spülung vornehmen, um den grossen Wundraum, der in der Blase geschaffen ist, genügend zu entleeren — entfernen wir nach etwa fünf oder sechs Tagen das Drain, und die kleine Fistel oben schliesst sich in fast allen Fällen sehr schnell.

Auf noch einen Punkt, m. H., der hier noch garnicht oder nur kurz von Herrn Völker erwähnt ist, möchte ich zurückkommen, das sind die psychischen Störungen, die wir so häufig nach Prostatectomie gesehen haben. Wir haben leider zwei Fälle durch Suicid verloren. Der eine war durchaus glatt geheilt und wurde nach 4 oder 5 Wochen schon entlassen. Er zeigte aber schon direct nach der Operation eine schwere Melancholie. Kurze Zeit nachdem er mit guter Function entlassen war, berichteten mir die Angehörigen, dass er zu Hause durch Suicid geendet habe. Ein zweiter Fall, bei dem noch das äussere Erschwernis in Betracht kam, dass längere Zeit eine Fistel bestand, endete in gleicher Weise durch Suicid. Bei fast allen unseren Patienten aber — und darauf möchte ich hinweisen — haben wir mehr oder weniger schwere psychische Depressionszustände im Anschluss an die Operation gesehen.

Ich weiss nicht, ob diese Erfahrungen von anderen in der Weise gemacht worden sind. Ich glaube, es fällt das etwas trübend auf die Prognose und muss mit in Betracht gezogen werden.

Auf die Cystoskopie und ihre Schwierigkeiten bei der Prostatahypertrophie kann ich hier natürlich nicht eingehen. Ich kann nur soviel sagen, dass je häufiger man die Cystoskopie ausführt, je öfter man in der Lage ist, die Befunde der Cystoskopie durch die Resultate in vivo oder später in mensa zu controlliren, desto sicherer die Erkenntniss der Prostatahypertrophie und desto sicherer die Wahl der Operationsmethode wird.

Herr A. Freudenberg (Berlin): M. H.! Ich gestatte mir, Ihnen drei Präparate von suprapubischer Prostatectomie vorzulegen, nicht weil diese Präparate an und für sich etwas Besonderes darstellen, wenn sie sich auch von der Mehrzahl der herumgereichten immerhin dadurch unterscheiden, dass sie wirklich Prostatectomien in toto darstellen, d. h. die ganze Prostata ist suprapubisch in einem einzigen Stücke ausgeschält worden mit princi-

pieller Mitnahme der Urethra prostatica, die Sie im Innern der Prostata liegen sehen. Bei zwei von den Präparaten ist die Prostata auch nach vorn von der Urethra geschlossen geblieben, so dass die Urethra prostatica als geschlossener Canal in der Mitte liegt. Bei dem dritten Präparat ist die Prostata vorn auseinandergeklappt, stellt aber im Uebrigen ebenfalls ein einziges zusammenhängendes Stück dar. Es ist also kein Zweifel, dass dieses so totale Prostatectomien sind, wie sie nur irgendwie möglich sind. Trotzdem habe ich in diesen Fällen den gleich zu schildernden auffallenden Befund beobachtet, als ich die Patienten einige Monate später zur Nachuntersuchung bekam. Ich hatte — namentlich bei dem Einen war das sehr eclatant — bei der Untersuchung per rectum absolut den Eindruck, dass sich hier wieder eine Art neuer Prostata gebildet hatte, klein nur und nur in einem Falle auch rundlich in den Mastdarm prominirend, aber in allen dreien hatte man das Gefühl: hier ist nicht bloss Narbengewebe, hier ist Prostata. Ich exprimirte per rectum und fand, nachdem der Patient nochmals urinirt hatte, also in dem „Expressions-Urin", der ja das exprimirte Secret mit enthält, in allen 3 Fällen Lecithinkörner. Es ist also für mich gar keine Frage, dass in diesen 3 Fällen zum Mindesten eine gewisse Regeneration der Prostata stattgefunden hat, und offenbar geht diese von dem aus, was wir als Kapsel bezeichnen. Sie wissen, dass über das, was die Kapsel ist, eine längere Discussion, namentlich in England und Frankreich, stattgefunden hat.*) Es ist danach wohl kaum mehr fraglich, dass das, was wir als Kapsel bezeichnen, innerhalb deren wir enucleiren, nicht in anatomischem Sinne eine Kapsel ist, sondern die äussersten plattgedrückten Schichten der Drüse darstellt, und dass von dort aus eine Regeneration stattfinden kann.

Ich bemerke, dass die 3 Patienten auch ihre Potentia coeundi in dem Grade wie vor der Operation behalten haben, obwohl ich in zweien von den drei Fällen eine doppelseitige Vasectomie, in dem dritten eine Vasectomie auf der einen und Orchidectomie des — atrophischen — Hodens auf der anderen Seite, vorausgeschickt hatte.

Tritt eine solche Regeneration häufig — oder vielleicht gar als Regel — nach der suprapubischen Prostatectomie ein, so ist natürlich damit auch wieder die Möglichkeit gegeben, dass sich späterhin auf diese Weise Recidive einstellen können. In der That hat Verhoogen bereits über einen Fall von Recidiv nach „totaler" suprapubischer Prostatectomie berichtet.**) Immerhin glaube ich, dass in dieser Beziehung die Gefahr nicht gerade gross ist. Anders steht es vielleicht mit der Frage, wie es sich mit Recidiven der Mictionsstörung infolge von späteren Narbencontractionen verhält.

Ich gestatte mir dann noch einige Bemerkungen zur Technik der suprapubischen Prostatectomie. Ich habe schon gesagt, dass ich principiell die Urethra mitentferne. Meine eigenen Erfahrungen sind bisher nicht so gross,

*) Vergl. die Litteraturzusammenstellung in meinem Rapport über „Die chirurgische Behandlung der Prostatahypertrophie". Wiener Klinik, Januar 1907 (auch als Separatausgabe erschienen), S. 38.

**) I. Congr. der Soc. internat. de chirurgie. Brüssel, September 1905, 2e question, p. 55.

dass sie ein definitives Urtheil gestatten. Ich habe im ganzen sieben Prostatectomien mit einem Todesfall gemacht. Aber ich habe Freyer in London nach dieser Methode operiren sehen, auch seine Präparate besichtigt, und auch in Paris mehrfach suprapubischen Prostatectomien beigewohnt, und ich kann nur sagen, dass nach allen diesen Erfahrungen, eigenen und fremden, es meiner Ansicht nach keine Frage sein kann, dass man gut thut, die Urethra prostatica nicht zu schonen, sondern sie principiell mitzuentfernen. Gerade dadurch erreichen wir, dass nicht zerklüftete, buchtige Wunden zurückbleiben. Es entsteht thatsächlich weiter nichts als eine gewisse Mulde, von der man eigentlich überrascht ist, wie wenig tief sie ist, während, wenn Sie die Urethra geschont haben, natürlich oberhalb dieser Mulde die Urethra als solche bleibt, und zwischen Urethra und unterer Muldenwand eine sackförmige Nische entsteht.

Es ist auch weiter überraschend, wie thatsächlich Blase und nach der Mitentfernung der Urethra prostatica restirende Harnröhre sich so zusammenschieben, dass der Raum auch in der Längsausdehnung garnicht so gross ist, wie man nach der Grösse der entfernten Prostata annehmen sollte. Es hängt das offenbar damit zusammen, dass eben die Prostata stets zum grossen Theil auf Kosten des Blasen-Cavum hypertrophirt.

Ich glaube also, dass es ein Vortheil ist, nicht die Urethra zu schonen, sondern sie mitzuentfernen, ganz abgesehen davon, dass natürlich dadurch die Schnelligkeit der Operation ganz ausserordentlich gewinnt. Die Operation ist dann in der Regel in 10—20 Minuten, eventuell noch schneller auszuführen.

Ich erlaube mir dann, ein Instrument („Prostata-Kratzer") zu zeigen, das ich mir für den Fall habe anfertigen lassen, wo der Fingernagel zum Durchkratzen der Schleimhaut vor der eigentlichen Enucleation nicht ausreicht. Wo der Nagel ausreicht, stellt er zweifellos das geeignetste Instrument dafür dar. Aber wenn der Nagel zu kurz ist, etwa infolge Abbrechens, scheint dieses Instrument mir zweckmässig. Man führt es mit der zur Enucleation bestimmten Hand ein, indem die Zeigefingerspitze auf der muldenförmigen Vertiefung am rundlichen, meisselförmigen Ende ruht, kratzt die Schleimhaut durch, der Assistent zieht es heraus, und man kann nun mit dem Zeigefinger enucleiren.

Ich habe weiter in Uebereinstimmung mit Freyer in keinem Falle eine Beckenhochlagerung meiner Patienten vorgenommen. Ich glaube, dass es bei den alten Leuten durchaus zweckmässig ist, darauf zu verzichten.

Ich möchte dann, wieder in Uebereinstimmung mit Freyer, Ihnen empfehlen, im Allgemeinen nur einen relativ kleinen Schnitt in die Bauchdecken und einen noch kleineren Schnitt in die Blase zu machen. Die Information über das, was in der Blase vorliegt, muss vor der Operation möglichst durch Cystoskopie erfolgen, was in der weit überwiegenden Mehrzahl der Fälle ohne Schwierigkeit gelingt. Bei der Operation selbst ist es meiner Ueberzeugung nach besser, man verzichtet auf das Gesicht und beschränkt sich, wie es Freyer auch thut, darauf, nur zu fühlen. Es hat das den grossen Vortheil, dass man dem Patienten nicht die Operation nachher durch Nähte verlängern muss. Man braucht bloss das mehr als daumendicke Drain

von Freyer einzuführen, und hat dann eine ausgezeichnete Drainage, die auch bei Nachblutungen nicht versagt.

Herr Pendl (Troppau): M. H.! Wenn ich mir erlaube über Erfahrungen an nur zwei Fällen ganz kurz zu berichten, so geschieht das deshalb, weil in einem Falle sich ein Ventilverschluss vorgefunden hat, der nicht von einem Mittellappen, sondern von einem aus einem seitlich versprengten Prostatakeim entwickelten Adenome herrührte. Ich habe in diesem wie in dem zweiten Falle die suprapubische Prostatectomie gemacht. Die Enucleation ist sehr leicht gelungen. In dem einen Falle, in dem der Ventilverschluss war, der von einem links vorne aus der Prostatakapsel ganz frei herabhängenden und stark herabgezogenen Adenomknötchen ausgegangen war, hatte die Cystoskopie mich im Stiche gelassen. Ich hatte, da ich mein Augenmerk ganz besonders auf den Mittellappen gerichtet hatte, vielleicht an der vorderen Peripherie zu wenig nachgesehen. Es ist mir übrigens nicht bekannt, dass über ein solches Ereigniss einmal berichtet worden wäre.

Der zweite Fall ist dadurch interessant, dass eine sehr erhebliche chronische Distension der Blase bestanden hat, die Blase aber nach der Operation wieder vollkommen contractil wurde. Bei der ersten Untersuchung war Residualharn von über $1^1/_2$ Liter da. Es bestand hochgradige Polyurie, sodass den Tag über 3 Liter Urin ausgeschieden wurden. Durch Behandlung mit Verweilkatheter ging die Polyurie sehr bald zurück.

In beiden Fällen konnte vollständige Heilung erzielt werden. Die Nachbehandlung geschah durch Drainage, und zwar durch Dittel'sche Heberdrainage in der Form, wie sie vor zwei Jahren von Rebentisch in der Münchener medicinischen Wochenschrift vorgeschlagen wurde durch Einschieben eines ziemlich dicken Drainrohrs, welches auf der einen Seite durch die Urethra, auf der andern Seite durch die Blasenwunde hinausragt. In dem Bereich der Blase wird es mehrfach gefenstert.

Ich konnte die beiden Patienten nachuntersuchen, den einen nach $1^1/_2$ Jahren, den andern nach einem halben Jahre. Beide sind mit dem Erfolge sehr zufrieden. Es besteht in dem einen Falle, in dem der Ventilverschluss vorhanden war, kein Tropfen Residualharn, in dem andern Falle sind 20 bis 30 g Residualharn, die den Patienten in keiner Weise genieren. Die beiden Patienten — der eine ist Landwirth, der andere in einer Tuchfabrik beschäftigt — sind ihrem Berufe vollständig wiedergegeben, beide haben auch die Potentia coëundi behalten.

Zum Vergleiche der einzelnen Operationsmethoden sei betont, dass die Leute, welche nach Bottini operirt werden, noch weiter unter den Gefahren stehen, welche eine Congestion der Prostata mit sich bringt. So habe ich vor fünf Jahren einen Fall verloren, den ich ein Jahr vorher nach Bottini mit vollem Erfolge operirt hatte. Der Patient war in seine Heimath entlassen worden, urinirte stets gut, hatte aber nach einem Alkoholexcess einmal eine Urinretention erhalten. Der Katheterismus ist in der Regel oder wenigstens manchmal nach der Bottini'schen Operation erschwert. So auch in diesem Fall. Der Patient wurde von seinem Hausarzt mit einem harten Instrument katheterisirt, es wurde ein falscher Weg gemacht, und er starb.

Die beiden Patienten, welche mit suprapubischer Prostatectomie behandelt waren, zeigen auffallend leichten Katheterismus. Es ist keine Spur von Strictur vorhanden.

Herr Israel (Berlin): M. H.! Ich nehme nur das Wort, um zu bitten, die Indicationen zur Prostatectomie doch noch etwas enger zu ziehen, als Seitens der Vorredner geschehen ist. Die Erfahrungen, die uns von berufener Seite heute mitgetheilt worden sind, zeigen doch, dass wir es in keiner Weise mit einem ungefährlichen Eingriff zu thun haben. Nicht dass die Operation als solche besondere Gefahren bietet, aber das Menschenmaterial, mit dem wir zu thun haben, ist ein für Operationen wenig geeignetes. Dass ich diesen Standpunkt immer innegehalten habe, ersehen Sie daraus, dass ich trotz eines sehr grossen Prostatikermaterials nur 19 Prostatectomien gemacht habe. Insbesondere sollte, abweichend von Herrn Kümmell's Ansicht, allein die Thatsache, dass jemand auf den Katheter angewiesen ist, keine allgemeingültige Indication zur Prostatectomie geben. Es giebt unzählige Leute, die sich ganz vorzüglich mit zwei-, dreimaligem Katheterisiren in 24 Stunden abfinden, und ich glaube, man sollte erst dann operiren, wenn über dies Maass von Unannehmlichkeit hinaus ernstere Beschwerden vorhanden sind.

Dagegen gehe ich wieder in den Contraindicationen nicht ganz soweit wie Herr Kümmell, der eine schlaffe Blase als Grund gegen die Prostatectomie anführte. Es ist ja ganz unzweifelhaft, dass schlaffe Blasen, wenn sie auf einer dauernden Degeneration der Muskulatur beruhen, nicht wieder zur Function kommen, auch nach Entfernung eines mechanischen Hindernisses. Wir haben aber nicht das geringste Mittel an der Hand, diesen Zustand vor der Operation zu unterscheiden von den schlaffen Blasen, welche sich ganz vorzüglich nach der Entfernung des mechanischen Hindernisses erholen, bei denen also in der That der Schwächezustand bloss auf einer dauernden Dehnung der Muscularis beruht.

Die übrigen Methoden, die erwähnt worden sind, Castration, Vasectomie, haben mich hinsichtlich der Dauerresultate in jedem einzigen Falle absolut im Stiche gelassen, sie existiren also für mich nicht mehr.

Was nun die Wahl zwischen beiden Methoden der Prostatectomie betrifft, so ist es ja selbstverständlich, dass man von beiden Angriffspunkten aus gute Resultate erzielen kann. Aber ich möchte doch sagen, dass für die Sectio suprapubica einige Momente sprechen: in erster Linie die ausserordentliche Leichtigkeit der Ausführung, ferner fast die Unmöglichkeit für einen einigermaassen technisch gebildeten Menschen, eine Nebenverletzung zu machen, welche selbst bei den allergeübtesten Händen bei der perinealen Methode sehr oft nicht vermieden wird. Die Nebenverletzungen, welche mir nach perinealen Prostatectomien von berufener und unberufener Seite zu Gesicht gekommen sind, waren öfter geradezu beklagenswerth.

Dazu kommt noch eins hinzu: — und das möchte ich im Gegensatz zu einigen der Herren bemerken, — dass man von der Sectio suprapubica aus jede Prostata entfernen kann, von der perinealen aus aber nicht. Wenn Herr Rumpel sagt, dass, wenn eine Prostata klein ist und ringförmig die Urethra umgiebt, die Enucleation von der Blase aus grosse Schwierigkeiten machen

soll, so ist mir das gänzlich unerfindlich. Man kann wohl sagen: wenn eine Prostata zu gross ist, so kann sie gelegentlich grössere technische Schwierigkeiten machen, aber eine kleine Prostata ganz sicherlich niemals.

Was nun die Technik der suprapubischen Methode anbetrifft, so ist es ganz unzweifelhaft, dass man mit einem kleinen Schnitt auskommen kann, weil man in der That bei der Enucleation der Prostata auf das Auge vollständig verzichten kann. Mit dem Moment, wo man den Einschnitt durch die Schleimhaut resp. die Prostatakapsel gemacht hat und seinen Finger in den Schlitz inserirt hat, kann man absolut nicht mehr sehen und braucht auch nichts mehr zu sehen, denn man fühlt vollkommen sicher, ob man sich zwischen der Kapsel und dem Organ befindet; und je weniger man sieht und je mehr man fühlt, desto besser ist es, und dann wird man am schnellsten zum Ziele gelangen.

Es giebt aber einen Grund, weshalb es gelegentlich wünschenswerth ist, nicht mit einem kleinen Schnitt auszukommen, nicht, um besser sehen zu können, sondern um nicht Gefahr zu laufen, die Blasenwand zu zerreissen. Das betrifft sehr grosse Prostatae. Man muss sehr grosse Excursionen mit dem Finger machen, um eine ausserordentlich grosse Prostata zu enucleiren. Da kann es einem bei kleinem Schnitt passiren, dass die Blase bis in die Symphysengegend hinunter einreisst, und das ist natürlich für die spätere primäre Heilung sehr ungünstig; da wir eine grosse Blasenwunde mit genau derselben Sicherheit mit der Naht schliessen können, wie eine kleine Blasenwunde, so würde ich in solchen Fällen entschieden rathen, die Wunde nach unten zu dilatiren.

Es ist angeführt worden, dass grosse Fettleibigkeit eine Contraindication gegen die Sectio alta sein solle. Ich glaube, dass derselbe Grund sehr zu Ungunsten der perinealen Methode spricht, denn ein tiefer Damm bereitet thatsächlich eine viel grössere Schwierigkeit als dicke Bauchdecken; denn bei der perinealen Prostatectomie sind wir unter allen Umständen auf das Auge angewiesen, bei der suprapubischen aber einfach auf das Gefühl. Also fällt die Fettleibigkeit nach meiner Erfahrung zu Gunsten der suprapubischen, nicht der perinealen ins Gewicht. Zudem steht garnichts im Wege, bei einer fettleibigen Person einen Querschnitt zu machen statt des gewöhnlichen Längsschnitts, wodurch alle Schwierigkeiten der Raumbeschränkung fortfallen.

Schliesslich noch ein Wort über die Versorgung der Wunde. Ich habe selbst meines Erachtens zu allererst den totalen Schluss der Blasenwunde und die einfache Einlegung eines Katheters befürwortet und in einer Anzahl von Fällen mit sehr gutem Erfolge ausgeführt. Aber obwohl das Verfahren sehr bestechend ist, so würde ich es nicht mehr ausführen, sondern rathe, in jedem Falle die prostatische Höhle durch die Blase hindurch zu drainiren oder zu tamponiren und einen Katheter oder ein durchlöchertes Drainrohr durch die Harnröhre in die Blase zu führen. Der Grund ist für mich nicht der, dass ich eine septische Infection fürchte. Ich habe etwas derartiges nicht gesehen und hoffe zuverlässig, dass man das mit absoluter Sicherheit vermeiden kann. Der Grund ist der der unberechenbaren Spätblutungen. Wer einen solchen Fall gesehen hat, sagt sich: das thust du nicht wieder! Bereits

ist durch Herrn Schlesinger der Fall erwähnt worden, auf den ich anspiele, bei welchem 14 Tage nach absolut blandem Verlauf eine furchtbare Blutung aus der Prostata erfolgte, eine Blutung, die sich in 14 Tagen dreimal wiederholt hat und den Mann an den Rand des Grabes gebracht hat. Da nun auf der andern Seite aus dem Offenbleiben einer kleinen Lücke zum Zwecke der Tamponade auch nicht die geringste Gefahr für die Heilung resultirt, sondern alle die Fälle ausnahmslos heilen, nur etwas mehr Zeit zur Heilung gebrauchen, so folge ich dem Worte chi va piano, va sano, chi va forte, va alla morte.

Herr Payr (Graz): M. H.! Ich möchte mir nur erlauben, Ihnen aus meinem Material von Prostatectomien über zwei Fälle zu berichten, die dadurch vielleicht einige Beachtung verdienen, weil sie vollkommen unter Anwendung von Localanästhesie durchgeführt worden sind. Es handelte sich um zwei Männer, der eine fast 70, der andere über 70 Jahre, die so schwach waren, dass ich weder die Lumbalanästhesie, noch die Narkose in Verwendung ziehen wollte. Eine Viertelstunde vor Beginn der Sectio alta wurden 150 ccm einer einprocentigen Eukainlösung in die Blase injicirt, darauf die Blase in typischer Weise unter Localanästhesie eröffnet und die Prostatectomie ausgeführt; nach dem Einschneiden der Schleimhaut wurde abermals zu dem Schleich'schen Injectionsverfahren gegriffen, indem in das Bindegewebslager, die sogenannte Kapsel der Prostata, dort, wo sie auszuschälen ist, Schleich'sche Lösung injicirt wurde. Durch die Schleich'sche Lösung wurde die Enucleation in beiden Fällen sehr erleichtert, die Blutung war eine sehr geringe. Der eine Fall ist ganz glatt geheilt und heute noch beschwerdefrei, der andere ist am dritten Tage nachher in einem urämischen Anfall zu Grunde gegangen. Der Mann hat aber schon vorher eine Reihe von urämischen Anfällen gehabt.

Ich bin durchaus nicht der Ansicht, dass die Prostatectomie unter Localanästhesie, wie ich sie jetzt beschrieben habe, sehr häufig Anwendung finden wird. Es kann ja sehr leicht passiren, dass man Verhältnisse findet, bei denen man absolut nicht localanästhetisch auskommt, wo man die Operation entweder abbrechen und die Narkose einleiten oder sich nur mit Anlegung einer suprapubischen Fistel begnügen muss. Es giebt aber Fälle, wo das Allgemeinbefinden der Patienten so reducirt ist, dass vielleicht die Anwendung der Localanästhesie die Gefahr etwas verringert.

Von der Luftfüllung der Blase, die wir seit vielen Jahren benutzen, habe ich niemals einen Nachtheil gesehen. An der Klinik meines Lehrers Nicoladoni ist dieselbe, solange ich mich überhaupt entsinnen kann, im Gebrauch gewesen.

Herr Schultheis (Bad Wildungen): Ich habe in 9 Fällen die Prostatectomie vom hohen Blasenschnitt aus in den letzten zwei Jahren gemacht. Ich hätte bei dem grossen Material von Prostatikern, das uns in Wildungen zur Verfügung steht, öfter diesen Eingriff machen können, habe mich aber bis jetzt aus meinen eigenen Resultaten und aus denen anderer Operateure, die ich in Wildungen nachprüfen konnte, noch nicht von der Ungefährlichkeit und dem vollen Erfolge dieser Operation überzeugen können.

Wenn ich kurz auf meine Resultate eingehe, so sind es neun Fälle im Alter von 58—74 Jahren. Ich will nicht auf die Einzelheiten eingehen, dazu reicht die Zeit nicht, ich will nur erwähnen, dass ich darunter zwei Todesfälle habe, einen am 7. Tage nach der Operation — das war einer von den Fällen, die eben schon von zweien der Herren Vorredner erwähnt worden sind. Es handelte sich um eine grosse Prostata, die rings um das Orificium internum urethrae sich ungefähr 3 cm hoch wallartig emporwölbte. Das ist auch einer von den Fällen, wo es effectiv unmöglich ist, von der Sectio perinealis oder der Boutonnière aus die Steine aus der Blase herauszuholen. Hat man nicht ein ganz besonderes langes Cystoskop oder eine ganz besonders geeignete Steinsonde, so gelingt es einem auch nicht, Steine damit zu sehen oder zu fühlen. Sie liegen vollständig hinter dem von der Prostata gebildeten Walle und können eben nur von oben herausgeholt werden. Dieser Fall ging bei absolut gutem Blasenbefund, keiner Sepsis, an einer hypostatischen Pneumonie am 7. Tage zu Grunde.

Der zweite Fall war ein Herr von 74 Jahren, der vor 4 und 3 Jahren suprapubisch lithotomirt war, der sehr grosse Beschwerden hatte und von seinem Katheter absolut befreit werden wollte. Er starb am 21. Tage. Er war bereits im Freien im Fahrstuhl herumgefahren. Auf dem Wege vom Verbandzimmer, wo ich nur einen kleinen Jodoformgazestreifen aufgelegt hatte, collabirte er und blieb weg. Ich habe keine Section machen können, vermuthlich ist es eine Embolie gewesen.

Zwei Fälle haben mir gar keinen Erfolg gegeben. Der eine war allerdings ein Nörgler, der auch eine kleine Besserung nicht zugegeben hätte. Der andere aber war ein Herr, der sehr kritisch über sich dachte und dem es entschieden nachher schlechter ging als vorher. Er hatte eine ganz schauderhafte Bauchdecken-Blasenfistel, die er auch heute noch behalten hat, zu deren Verschluss er sich nicht entschliessen kann.

Die übrigen Fälle haben mir gute Resultate gegeben. Ich habe mich bei allen nicht darauf versteift, die Prostata in toto zu exstirpiren, sondern ich habe auch in den Fällen, wo bloss ein Ventilverschluss von einem seitlichen oder dem Mittellappen war, mich begnügt, die Exstirpation des Lappens zu machen und habe damit bis jetzt — est ist theilweise $1^1/_2$, theilweise auch nur ein halbes Jahr her — gute Resultate gehabt.

Einen Fall möchte ich besonders hervorheben, namentlich auch um zu zeigen, dass die scheinbar schlaffen Blasen keine Gegenindication gegen die Operation bedingen. Es war das ein Mann, der seit 15 Jahren den Katheter gebrauchte, der, wie er mir fest versichert hat, seit 10 Jahren keinen Tropfen spontan urinirt hat. Der kam mit einer jauchigen Cystitis dorthin. Ich dachte garnicht daran, ihn zu prostatectomiren, fand auch erst als zufälligen Befund bei ihm einen Stein, den ich ihm dann lithotripsirte. Während der Lithotriptor gut hineinging, und sich ein hühnereigrosser Phosphatstein leicht zerreiben liess, gelang es mir mit keiner einzigen Aspirationssonde in die Blase hineinzukommen. Das war am Vormittag. Ich musste davon Abstand nehmen und machte den Nachmittag die Sectio alta. Dabei fand ich den Stein vollständig in die übliche Phosphatschmiere zerrieben und dabei eine grosse

nach innen hineinragende Prostata. Die Sache war so verlockend, dass ich natürlich die totale Prostataexstirpation machte. Der Mann hat vom 21. Tage an spontan seinen Urin gelassen und hat auch heute nur einen Rückstand von 15 ccm; das ist für einen 71jährigen Herrn mit einer so schlaffen Blase immerhin ein sehr gutes Resultat.

Ich möchte einen Augenblick nur noch auf einen Punkt, der auch schon erwähnt ist, hinweisen, nämlich auf die nach den Operationen beobachtete Impotenz. Ich habe bei meinen Fällen keine Klage darüber gehört. Ich habe aber zwei Fälle, die auswärts operirt waren, beobachten können, und da waren doch die Herren derart deprimirt, dass sie mir sagten: hätte ich das vorher gewusst, so wollte ich mich doch lieber zeitlebens weiter katheterisiren. Das ist also doch ganz sicher keine quantité négligeable, sondern es ist nothwendig, dass auch darauf das Augenmerk gerichtet wird.

Zur Technik nur zwei Worte. Ich habe Gelegenheit gehabt, vor drei Jahren ein Sectio alta bei einer unstillbaren Blasenblutung zu machen. Sie gab mir ein Bild, wie die Ureteren in die hypertrophirte Prostata hineinmündeten. Es handelt sich um Hypertrophie und nicht um Carcinom. Ich werde es nachher herumgeben. Die Ureteren lagen darin und waren deutlich sichtbar. Hätte man da eine Prostatectomie gemacht, wäre man ganz sicher in Conflict mit den Ureteren gekommen. Seitdem lege ich Werth darauf, bevor ich in die Prostata selbst den üblichen Schnitt mache, mir die Ureteren sichtbar zu machen. Das ist manchmal ganz leicht. Bei der Cystitis ist es schwer, schwer auch bei der Balkenblase, bei einer grossen schlaffen Blase. Man kann sich da helfen, wenn man den Tag vorher dem zu Operirenden Methylenblau per os eingiebt oder nach der von Voelkers für die Chromocystokopie angegebenen Methode, Indigocarmin subcutan injicirt. Man findet dann die Ausführungsgänge der Ureteren leichter.

Ich möchte mir dann erlauben, Ihnen die zwei Präparate herumzureichen. Eben diesen einen Fall, wo die Ureteren in der Prostata ausmünden und ein zweites Präparat von so enorm grosser Prostata, dass sie sich auf keine Weise, weder suprapubisch noch perineal hätte entfernen lassen können, wo es sich lediglich um eine Hypertrophie der Prostata gehandelt hat. Der Mann ist ungefähr 40 mal in 20 Jahren lithotripsirt worden. Immer hatten sich wieder neue Steine gebildet.

Herr Helferich (Kiel): Ich bin ein Anhänger der suprapubischen Radicaloperation und ich glaube, diese Operation hat eine grosse Zukunft. Allein, ich möchte doch, dass auch einmal der Empfindung Ausdruck gegeben wird, dass es eine recht unheimliche Sache ist, wenn man sich zunächst den Verlauf dieser Operation vorstellt. Ich erinnere mich an die Lectüre einer englischen Zeitschrift, dass Herr Mac Gill*) in einer Versammlung in Leeds

*) Anm. während der Correctur: Ein Vortrag von Mac Gill in der Clinical Society of London über „Suprapubic prostatectomy fand am 11. Nov. 1887 statt (Brit. Med. Journ. 19. Nov. 1887, S. 1104); ein zweiter Vortrag bei Gelegenheit einer Discussion on the treatment of retention of urine from prostatic enlargement auf der Jahresversammlung der Brit. Med. Assoc. in Leeds, August 1889 (Brit. Med. Journ. 1889, II., S. 863, vom 19. Oct. 1889).

eine Reihe von alten Herren vorgestellt und jedem derselben eine Schüssel mit der ihm exstirpirten Prostata darauf in die Hand gegeben hat und die Mitglieder der British Medical Association konnten das sehen. Diese Beschreibung machte mir einen unheimlichen Eindruck, und ich möchte glauben, dass unter Ihnen auch Manche sind, die heute noch dabei ein unheimliches Gefühl haben, nicht, dass man die Blase öffnet und dass man hineinfühlt, sondern, dass man in der Tiefe und im Dunkeln anfängt zu ritzen und nachher mit dem Finger zu arbeiten, dass man nicht genau weiss, wie weit man kommt und schlitzt, und dass man, wie wir auch soeben gehört haben, mit oder ohne Absicht zuweilen das centrale Ende der Urethra mitnimmt. Ich komme nicht darüber hinaus, dass solch ein Eingriff jedem von uns zunächst etwas unangenehm ist; wir überwinden dies Gefühl am besten, wenn wir die Sache practisch versuchen, und wenn wir bei diesem ersten Versuch einen günstigen Erfolg haben. Es ist in der That eine ganz merkwürdige Erfahrung, wenn man einen Fall von schwerer Prostatageschwulst bekommt, und man ist in der Lage, die Geschwulst wie eine Pflaume herauszuschälen aus einem weichen Bett, das einen genügenden Widerstand bietet, und sie dann durch die Oeffnung in der vorderen Blasenwand vollkommen zu entfernen; vielleicht nur, dass man Schwierigkeit hat, die hornartig links und rechts nach vorn gehenden Fortsätze der Prostata ganz heraus zu bekommen! Schwierig sind dagegen die Fälle, wo die Prostata in eine harte Gesohwulst verwandelt ist, und wo, wie ja schon wiederholt erwähnt, häufig Carcinomentwickelung begonnen hat. Diese Fälle sind sehr unangenehm und der Eindruck von Jemand, der einer solchen Operation beiwohnt, muss ein sehr unangenehmer sein, wenn er sieht, wie der Operateur schliesslich mit aller Kraft und nicht ohne Zeichen von Anstrengung und Ermüdung in der Tiefe immer weiter bohrt und arbeitet, bis er endlich das Corpus delicti herausbefördert. Ich glaube, dies wird erleichtert, wenn man dabei nicht die fremde Hand eines noch so feinfühligen Assistenten zur Hülfe hat, sondern wenn man mit der eigenen Hand in das Rectum eindringt; es ist dann ein gleichmässigeres Zusammenarbeiten möglich, indem man mit der einen mit Gummihandsohuh versehenen Hand in das Rectum hineingeht und nun mit derselben Kraft, die man von oben anwendet, von unten gegenhält und emporschiebt, während die andere Hand die Enucleation in der Blase vollendet.

Hier heisst es also versuchen, und wenn diejenigen unter Ihnen, die es bis jetzt nicht gemacht haben, zuerst einen günstigen Fall bekommen, dann werden Sie begeisterte Anhänger der Methode werden. Ich spreche hier nicht von der Indication und sehe es als selbstverständlich an, dass für diesen radicalen Eingriff nicht alle Prostatiker bestimmt werden. Sie haben von Herrn Dr. Göbell vorhin gehört, dass ich die Vasectomie, welche ich vor Jahren als Ersatz für die Castration empfohlen habe, noch immer benütze, nicht bloss in Verbindung mit der Radicaloperation, sondern auch an und für sich bei geeigneten Fällen.

Noch einige Worte, wenn Sie mir gestatten, zu den Mittheilungen von College Wullstein, über welche ich mich gefreut habe. Ich bin nämlich in analoger Weise vor etwa 20 Jahren vorgegangen hinsichtlich der Luftfüllung,

welche ich noch immer anwende und für vorzüglich halte und ebenfalls hinsichtlich eines suprasymphysären Querschnittes mit partieller Resection der Symphyse, welche dann Modificationen erlaubt und auch erfahren hat. Es ist in der That etwas sehr Schönes, wenn man an der Symphyse eine etwas reichlichere Resection, wie der College Wullstein uns eben gezeigt hat, oder eine geringere, wie ich es zuerst vor ungefähr 20 Jahren einmal beschrieb, macht. Der Zugang zur Blase wird dadurch ausserordentlich erleichtert und es wird immer Fälle geben, in denen mein Vorgehen von erheblichem Nutzen sein wird. Im Allgemeinen möchte ich aber empfehlen, diese Resection so zu machen, wie ich es seiner Zeit empfahl mit Erhaltung eines ausreichenden unteren Symphysenstückes um die Festigkeit des Beckenringes nicht unnöthig zu schädigen. Auch die anderen Modificationen, welche meine Operation erfuhr, z. B. ihrer plastischen Ausführung möchte ich im Allgemeinen meine Billigung nicht schenken; die Sache wird dadurch unnöthig complicirt.

Herr Rovsing (Kopenhagen): M. H.! Meine Anschauungen in dieser Frage sind sehr verschieden von dem, was Sie hier gehört haben. Mein Standpunkt ist der, dass ich nur gezwungen eine totale Prostatectomie vornehme und ich lasse mich nur dazu zwingen, wenn unstillbare Blutung oder die Grösse der Prostata es unmöglich macht, auf anderem Wege den Patienten zu helfen. Ich behandele diese Fälle vielmehr schonend, wie die meisten Chirurgen es gewöhnlich thun, und muss sagen, dass das, was ich heute hier höre, mich darin bestärkt hat, dass meine Anschauung sehr richtig ist, denn es ist wirklich eine sehr hohe Mortalität, bis zu 23 pCt., über die wir hier berichten gehört haben.

Meine Erfahrungen sind folgende. Ich habe ungefähr 150 Patienten mit Prostatahypertrophie operativ behandelt. Ich habe nur sechs mal eine Prostatectomia totalis bei diesen Patienten vornehmen müssen. Von diesen sechs sind zwei perineal wegen Verdachts auf Carcinom, vier sind nur mit der schönen Freyer'schen Methode ausgeführt. Ich bin von dieser Operation als solcher auch begeistert, aber nicht von den Resultaten, denn die Operation giebt 10 pCt. unmittelbare Mortalität und giebt viele andere Unannehmlichkeiten dabei. Ich habe neun mal eine partielle Prostatectomie vorgenommen und es scheint mir, dass diese Operation nicht gerecht behandelt wird, denn sehr oft ist der Verschluss von einer gestielten oder klappenförmigen Hypertrophie des Mittellappens verursacht und da ist es doch das einfachste und leichteste, dieses Hinderniss zu entfernen und damit fertig zu sein.

Ich habe beinahe 90 mal die Vasectomie gemacht und habe in ca. 50 Fällen gute Resultate gehabt. Wenn diese Operation nicht wirkt, dann führe ich eine Operation aus, welche heute garnicht erwähnt ist, nämlich die Cystostomie, eine Operation, welche ich als ganz ausgezeichnet ansehe, wenn sie richtig ausgeführt wird. Ich mache ohne Narkose in einer streifenförmigen Cocainanästhesie einen kleinen suprapubischen Schnitt, mache eine kleine Oeffnung in der Blase und führe einen Pezzer-Katheter hinein. Der Knopf wird ganz angezogen an die Blasenwand, und vom ersten Augenblick an haben diese Patienten keine Harnaussickerung. Sie können nun durch diesen Katheter die Cystitis behandeln und heilen. Wenn Sie meine Lapisbehand-

lung der Cystitis rationell anwenden wollen, d. h., dass Sie jeden Tag 1—2 proz. Lapisinjection geben bis der Harn ganz normal ist; wenn Sie soweit gekommen sind, dann können diese Patienten einen Monat oder sechs Wochen lang diesen Katheter tragen. Wir wechseln ihn nur 12 oder 10 mal jährlich, und ich muss den Prostatectomie-Begeisterten gegenüber sagen, dass meine Patienten mehr zufrieden sind mit dieser Operation, als die Prostatectomirten.

Es wird immer zu Gunsten der Prostatectomie gesagt, dass die Patienten mit dem Resultat so sehr zufrieden sind. Ja, m. H., die Todten (10—20 pCt.) sprechen ja garnicht, die sind natürlich insofern zufrieden. Aber Sie haben ja heute auch von 3 oder 4 Suiciden nachher gehört — diese sind doch gewiss nicht zufrieden gewesen. Das ist wirklich eine sehr ernsthafte Sache, und ich glaube, wenn Herr Rumpel sagt, dass dies ganz unbekannt ist, dann hat er meine Abhandlungen nicht gelesen, denn ich habe eben auf diese Sache aufmerksam gemacht. Sie wissen alle, dass die Patienten, deren Prostata durch Abscedirung (Gonorrhoe) destruirt wird, meistens sehr deprimirt werden, sehr oft ganz geistesgestört, und ich habe gedacht und gesagt, dass es sehr wahrscheinlich wäre, dass eine totale Exstirpation der Prostata eine solche Depression mit sich führen könnte.

M. H.! Ich habe keinen Patienten durch meine Cystostomie verloren. Ich habe diese Cystostomie nun 60 mal ohne Narkose ausgeführt und niemals habe ich einen Patienten verloren. Ich kenne keine Contraindication. Die Contraindication des Herrn Kümmell, dass die Nieren nicht sufficient sind, kenne ich garnicht, denn bei all diesen Patienten sind eben die Nieren insufficient. Es ist wegen der Prostatakrankheit nicht nur in der Blase, sondern auch im Nierenbecken und Niere eine Retention und ich habe diese Niereninsufficienz bei vielen Patienten ganz geheilt eben durch die Drainage. Wir müssen ja dessen eingedenk sein, dass wir hier nicht einen malignen Tumor zu behandeln haben. Sie gehen hier mit der Prostatectomie los, als wenn eine Hypertrophie der Prostata ein Cancer wäre. Es ist ja garnicht die Prostata, welche wir angreifen sollen, es ist die Harnretention und wenn Sie die Harnretention heben, dann haben Sie die Patienten von ihrer Beschwerde frei gemacht.

Daher mache ich nur eine Prostatectomie, wenn die Prostata so gross ist, dass sie verhindert, diese Partie zu trennen. Wenn der Knopf des Katheters hier immer anreibt und Ulcerationen und Blutungen macht, dann mache ich hier noch eine Exstirpation, wenn es durchaus nöthig ist. Ich möchte die Herren bitten — ob sie prostatectomiren wollen oder nicht — dass sie doch immer erst eine Cystostomie versuchen wollen. Wenn die Patienten nicht zufrieden sind und wenn Sie mit dem Resultat nicht zufrieden sind, dann können Sie dem Patienten immer noch eine Prostatectomie vorschlagen, welche sehr leicht durch die schon gemachte Cystostomie ausgeführt werden kann. —

Ich sage im Gegensatz zu dem von Quervain citirten Herrn Roux, es scheint mir, dass es sehr gefährlich geworden ist, ein alter Mann zu werden, nachdem die Prostatectomie allgemein üblich geworden ist.

Herr Kapsammer (Wien): Auf ein Moment scheint bisher — wie auch die heutige Discussion bestätigt — in der Frage der Prostatectomie etwas zu wenig geachtet worden zu sein, nämlich auf die Prostatitis. Es ist von Wichtigkeit sich vor der Operation genau zu orientiren, ob eine Prostatitis, eine chronische Entzündung in der hypertrophirten Prostata besteht, und ich glaube, dass dieses Moment in manchen Fällen für den einzuschlagenden Weg maassgebend sein wird. Diese Orientirung ist ebenso wichtig wie die Cystoskopie vor der Operation.

Auch eine exacte Angabe über den Residualharn nach der Operation vermissen wir in den meisten Berichten über die Heilungserfolge nach Prostatectomie. Wenn auch vielfach mitgetheilt wird, dass die Patienten nachher beschwerdefrei sind, so entleeren doch sehr viele von ihnen die Blase nicht vollständig; es wäre deshalb wichtig in den Berichten grössere Rücksicht auf diesen Umstand zu nehmen: Wie oft innerhalb von 24 Stunden muss der Patient nach der Operation uriniren, wie weit entleert er seine Blase, wie gross ist das Residuum, bleibt dieses gleich oder nimmt es im Laufe der Zeit wieder zu.

Was die Technik betrifft, so stehe ich auf dem Standpunkt, dass wir principiell trachten sollen, die Urethra nicht zu öffnen. Es ist ja gewiss, dass es in der grösseren Anzahl der Fälle nicht möglich ist, dies zu erreichen. Aber ich glaube, dass man zu weit geht, wenn man principiell in allen Fällen die Urethra eröffnet, ganz abgesehen von dem Standpunkt, dem heute wieder Herr Freudenberg das Wort gesprochen hat, principiell die Urethra in ihrem ganzen Umfange mitzunehmen.

Herr Riedel (Jena): Ich möchte noch auf eine Gefahr bei der Operation von oben aufmerksam machen. Kleine Statistiken beweisen ja garnichts. Ich habe das Unglück gehabt, von 8 Kranken 5 zu verlieren, einen nicht an den Folgen der Operation, aber vier unzweifelhaft und sie sind alle vier zu Grunde gegangen an Embolie der Lungenarterie vom Plexus prostaticus aus. Der Plexus prostaticus wird, wie ich aus Mittheilungen gesprächsweise gehört habe, doch von vielen Seiten noch nicht in seiner Gefahr genügend berücksichtigt. Er ist auch gefährlich für den Kranken, dessen Prostata noch da ist, der nicht operirt wird.

Wir haben in Jena einen ausserordentlich sorgfältigen pathologischen Anatomen, den alten Herrn Müller. Der sieht in jedem Falle genau den Plexus prostaticus nach und weist uns so und so oft nach, dass embolische Processe in den Lungenarterien vom Plexus prostaticus herstammen. Ich habe schon einen 37jährigen Herrn subacut zu Grunde gehen sehen; hernach fanden wir eine solche Thrombose im Plexus prostaticus. Also wenn er schon, ohne dass operirt wird, gelegentlich, und vielleicht viel häufiger, als wir denken, Schaden thut, so ist es ganz selbstverständlich, dass, wenn operirt wird, wenn die Prostata ausgehülst wird, er höchstwahrscheinlich erst recht Schaden thun wird, und ich möchte darauf aufmerksam machen — wir haben hier ein paar Male von Embolie gehört, einige Herren deuteten das an — dass, wenn die Leute an Schlaganfall sterben, Sie dann eventuell doch den Plexus prostaticus nachsehen möchten, ob da nicht eine Thrombose steckt.

Nun, dieser Misserfolg wird mich in keiner Weise abhalten, weiter von oben zu operiren. Die Operation ist geradezu ideal. Sie geht ausserordentlich rasch. Man wirft eine Prostata heraus, wie man eine Kartoffel aus der Erde herauswirft. Das dauert ein paar Minuten, und ich glaube doch, dass die Vortheile der suprapubischen Operation gegenüber der vom Damm aus so gross sind, dass ich da doch auch aus einem Saulus zum Paulus geworden bin; ich gebe aber zu, dass ich vom Damme aus bis jetzt nur Partialoperationen, nie eine vollständige Ausschälung der Prostata gemacht habe; möglicher Weise ist letztere leichter, als erstere.

Herr Kümmell (Hamburg) (im Schlusswort): M. H.! Meine Aufgabe war, über die Exstirpation der Prostata zu sprechen und ich habe deshalb da natürlich die palliativen Operationen, die Herr Rovsing eben erwähnte, ausser Betracht gelassen. Wir haben sie ja früher in mehr oder weniger grosser Zahl ausgeübt, vielleicht nicht genau in der Form, wie es Herr Rovsing angab; eine Witzel'sche Schrägfistel aber, wie er sie angelegt hat, werden viele gemacht haben und die Fälle, in denen der Katheter oberhalb der Symphyse in die Blase eingelegt wird, hatten meist eine gute Function. Die Patienten werden von ihrem lästigen Harndrang befreit, aber schön ist das Leben gewiss nicht zu nennen, und eine vollkommene Operation kann man diesen traurigen Nothbehelf nicht nennen. Ich glaube, wenn sich die Patienten zu einer radicalen Operation entschliessen, nachdem man sie auf die Gefahr derselben aufmerksam gemacht hat — dazu halte ich mich immer für verpflichtet — sie im Falle des glücklichen Ueberstehens des Eingriffes durch den Erfolg reichlich entschädigt werden, indem sie in normaler Weise den Urin entleeren können.

Stark dilatirte Blasen geben meiner Ansicht nach nur eine Contraindication, wenn sie noch functionsunfähig bleiben, nachdem man den Dauerkatheter lange Zeit eingelegt hat. Eine überspannte Blase, die längere Zeit nicht katheterisirt wird, wird sich bis zu einem gewissen Grade zurückbilden, wenn man längere Zeit für guten Abfluss gesorgt hat. Ich habe vielleicht vergessen, zu erwähnen, dass wir in allen Fällen, die wir operirt haben, stets den Dauerkatheter eingelegt haben. 14 Tage genügten meist, dann haben wir es noch einmal versucht. Bleibt dann aber die Blase functionsunfähig und schlaff, dann, glaube ich, soll man vollständig von einer Radicaloperation absehen.

In den Fällen, in welchen der Ureter mit in den Tumor hinein gezogen war — in dem Falle, den Herr Schultess zeigte, scheint es wirklich eine gutartige Hypertrophie gewesen zu sein — handelte es sich stets um Carcinom. Das Carcinom habe ich ausgeschält, den Ureter isolirt in die Blase hineinhängen lassen, und mit 2 oder 3 Nähten fixirt, sodass dann eine Retention, eine Stauung von Seiten der Nieren nicht eingetreten ist. Das waren allerdings sehr eingreifende Operationen. Zwei von den Fällen sind wenigstens vorübergehend geheilt.

Vorsitzender: Ich möchte mittheilen, dass wir noch 12 neue Mitglieder aufgenommen haben und dass im Ganzen auf diesem Congress 126 neue Mitglieder aufgenommen worden sind. Ich heisse die Herren wiederholt willkommen.

Ich möchte die Stimmung der Gesellschaft in Bezug auf eine Frage prüfen. Im Statut heisst es: Zur Erreichung dieses Zweckes veranstaltet die Gesellschaft alljährlich regelmässig im Monat April einen Congress in Berlin. Tag und Ort des Congresses sowie die Zahl der Sitzungstage bestimmt der Vorsitzende der Gesellschaft (§ 1).

Also der Vorsitzende hat plein pouvoir in dieser Beziehung, der Präsident bestimmt allein. Der Präsident hat aber, wenn er bestimmen soll, noch nicht recht Fühlung mit der Gesellschaft. Denn jetzt präsidire ich noch. Mein Reich ist heute Nachmittag um 4 Uhr zu Ende, dann kommt der neue Präsident. (Widerspruch.) Thatsächlich ist es doch zu Ende, ich sehe doch die Herren nicht mehr. Der neue Präsident hat jedenfalls nicht die Möglichkeit, jetzt die Frage an die Gesellschaft zu richten, sondern ich habe sie. Deshalb möchte ich zu meiner Instruction und vielleicht zu der meines Nachfolgers eine Frage stellen. Ich mache auf folgendes aufmerksam:

Die Verhältnisse haben sich verschoben. Wir haben früher die Osterwoche immer für unsern Congress gehabt. Jetzt hat sich vorgeschoben der Congress der Orthopäden und noch weiter vorgeschoben der Congress der Röntgenleute. Zwei Congresse sind also vor uns. Die Leute, die jene beiden Congresse mitgemacht haben, kommen schon etwas angegriffen in den chirurgischen Congress hinein. Mein Ideal wäre das umgekehrte. Mein Ideal würde sein: Congress der Chirurgen von Montag bis Donnerstag, 4 Tage. Freitag kommen die Orthopäden und Sonnabend kommen die Röntgenleute.

M. H.! Das lässt sich natürlich in der Osterwoche nicht durchführen, und wir haben das Schreckliche erlebt, dass die Röntgenleute am zweiten Osterfeiertage getagt haben gegen alle Kirchenordnung. (Heiterkeit). Wir müssen also eine andere Woche nehmen als die Osterwoche, und nun kommt die zweite Frage: Ist es richtig, die Osterwoche à tout prix, wollen wir einmal sagen, beizubehalten, oder ist es nicht vielleicht richtig, da Ostern hin und herschwankt, constante Termine zu halten, und ein solcher constanter Termin wäre, wenn er einmal im April sein soll, Ende April zum Schluss der akademischen Ferien. (Beifall.)

Ich meine, es hat seinen grossen Vortheil, wenn der Congress auf bestimmte Tage gelegt wird.

Nun ist mir eingeworfen worden, die Herren Practiker wünschen die Osterwoche (Zustimmung), weil sie sagen, sie hätten dann wenig zu thun. Ich habe gerade die gegentheilige Erfahrung gemacht. Die Kranken häufen sich an während der Feiertage — nach Ostern kommen sie dann in Massen an. Die Osterwoche ist gerade für mich die wichtigste Woche, da gehe ich am wenigsten gern fort. Es fragt sich aber, ob das bei den anderen Herren auch der Fall ist.

Also ich möchte bitten, sich die Sache während des Frühstückes — das oben einzunehmen ist (Heiterkeit) — zu überlegen, und dann werde ich um 2 Uhr noch einmal die Frage stellen. Dann werde ich fragen: Ist die Majorität der Ansicht, dass das so bleiben soll, wie bisher, oder ist die Majorität der Ansicht, dass man einen festen Termin zu Ende des April wählt?

Anfang März würde auch gehen, aber das spricht gegen die Statuten, das geht also vorläufig nicht.

Es handelt sich also für mich nicht um eine Abstimmung, die nun Gültigkeit hat, denn der Präsident entscheidet ja, sondern ich wollte nur die Stimmung der Gesellschaft in dieser Beziehung kennen lernen.

62) Herr Rovsing (Kopenhagen): „Totalexstirpation der Harnblase mit doppelseitiger Ureterostomia lumbalis".*)

63) Herr Kausch (Berlin): „Die Schrumpfblase und ihre Behandlung".**)

64) Herr Jacoby (Berlin): „Die Stereocystoskopie und Stereocystophotographie". (Demonstration von Instrumenten und Photographien.)

Mit wenigen Worten wollte ich mir erlauben, auf meine neuesten, sehr vereinfachten Instrumente der Stereocystoskopie und Stereocystophotographie einzugehen. — Mein Stereocystoskop giebt auf die einfachste Weise die Möglichkeit, binoculär in das Blaseninnere zu sehen, d. h. die Objecte im Blaseninnern ohne Mühe körperlich zu sehen im Gegensatz zu den flächenhaften Bildern, die wir erhalten, wenn wir nur mit einem Auge cystoskopiren. Die Optik besteht aus zwei nebeneinander liegenden optischen Apparaten, an deren Enden sich je zwei rechtwinklige Prismen befinden, welche die Strahlen nach rechts und links zweimal um die Ecke den Ocularen zuwerfen. Das rechte Ocular mit den dazu gehörigen beiden rechtwinkligen Prismen ist um die Achse des gleichseitigen optischen Apparates beweglich. Die äusserste Entfernung, die zwischen den beiden Ocularen hergestellt werden kann, beträgt 8 cm, die kleinste 5 cm. Durch die Beweglichkeit des einen Oculars ist die Möglichkeit gegeben, die Oculare auf die Augenentfernung eines jeden Untersuchenden einzustellen.

Beim Durchsehen durch das Stereocystoskop erblickt man zwei innere Gesichtsfelder und in jedem derselben ein flächenhaftes Bild von dem eingestellten Object; das eine giebt uns die Ansicht etwas mehr von der linken Seite des Objectes wieder. In dem Momente nun, wo durch Bewegung des einen Oculars die beiden Bildchen sich in der Augenentfernung des Untersuchenden zu einander befinden — d. h. wo sie auf entsprechende Stellen der beiden Netzhäute fallen —, decken sich die Bildchen ganz und wir sehen körperlich. Der Besitzer eines solchen Instrumentes braucht nur die beiden Oculare in seiner Augenentfernung zu fixiren, um ohne Mühe beim Hindurchsehen sofort körperlich zu sehen.

Ich brauche wohl an dieser Stelle nicht aufmerksam zu machen auf die Bedeutung und die Vortheile des körperlichen Sehens. Wenn wir mit den einfachen Cystoskopen zu einer scheinbar körperlichen Vorstellung gelangen,

---

*) S. Grössere Vorträge und Abhandlungen. Theil II.
**) Desgleichen.

so ist es das Resultat langjähriger Uebung, während mein Stereocystoskop dem Lernenden gleich das erste Bild körperlich bringt.

Das Stereocystoskop ist etwa 21 Charrière dick; es besitzt Irrigation und kann als Demonstrationscystoskop dienen, indem Lehrer und Schüler gleichzeitig, jeder durch ein Ocular, in das Blaseninnere sehen.

Was die Stereocystophotographie anbetrifft, so erleichtert mein neuestes Instrument ganz erheblich die Herstellung der Bilder, da die Aufnahme derselben im Gegensatz zu meiner ersten Methode gleichzeitig erfolgt. Das Instrument enthält eine optische Combination, wie sie, soweit mir bekannt, noch niemals angewandt worden ist. Während beim Stereocystoskop die beiden optischen Systeme vollständig getrennt sind, sind es hier nur die Objective; die Mittellinse ist beiden gemeinsam. Durch diese Anordnung werden die kleinen Bildchen grösser, erheblich lichtstärker und endlich fallen dieselben, durch die Kreuzung der Lichtstrahlen so angeordnet, auf die Platte, wie wir sie für die stereoskopische Betrachtung allein gebrauchen können. Die Cassette ist so eingerichtet, dass jede Platte fünf Bilderpaare hintereinander aufnehmen kann. — Ich habe mir erlaubt, einige Stereoskope aufzustellen mit stereoskopischen Aufnahmen von Blasentumoren, Steinen, von einem Falle von Divertikelblase, von Blasenscheidenfistel und endlich einen Fall von Varix der Blase. Dieser letztere Fall ist mir besonders werthvoll, weil er zeigt, dass selbst noch feinste Verzweigungen des Gefässes körperlich hervorspringen. (Erscheint ausführlich in Folia urologica.)

65) Herr Schmitt (München): „Zur Operation der Blasenectopie nach Maydl".

Die Operation der Blasenectopie soll eine doppelte Aufgabe erfüllen: sie soll die armen Kranken von den Schmerzen befreien, die von der freiliegenden, ständig gereizten Blasenschleimhaut ausgehen und sie soll die Kranken erlösen von der ständigen Durchnässung, die sich am Tage wohl durch ein gutsitzendes Urinal mehr oder weniger vollständig verhüten lässt, während in der Nacht auch durch ein Urinal die Durchnässung nicht verhindert werden kann.

Die erste Aufgabe kann durch die zahlreich angegebenen Operationsverfahren, freilich meist erst nach wiederholten Nach- und Hülfsoperationen, in verschiedener Weise erfüllt, die Blase gedeckt und geschlossen werden.

Nach der Methode von Schlange erscheint mir das wesentlich leichter und sicherer möglich, als durch alle anderen Verfahren, die weit complicirter und eingreifender sind. Ich habe einen nach Schlange operirten Fall glatt zur Heilung gebracht — freilich ohne dass eine Spur von Continenz erreicht worden wäre. Alle Methoden, die auf eine einfache Deckung und auf einen Verschluss der Blase, auf die Bildung eines Hohlraumes hinzielen, bergen die Gefahr in sich, dass sich Incrustationen bilden, die unerträgliche Beschwerden machen können, und beseitigen nicht den quälendsten Zustand, den die Blasenectopie mit sich bringt, die ständige Durchnässung, da noch in keinem Falle ein wirklicher willkürlicher Abschluss der Blase erzielt worden ist. Selbst wenn Reste eines Schliessmuskels vorhanden sind und wenn es durch sehr sorgfältige Naht gelänge, diese Muskelreste zu vereinigen, so fehlt doch

die genügende Function des rudimentären Muskels — der Harn kann, wenn überhaupt, nur in ganz geringer Menge in dem Blasenhohlraum gehalten werden, er muss so oft und unter so unbequemen Bedingungen entleert werden, dass der Vortheil, eine geschlossene Blase zu haben, für die Kranken kaum in Betracht kommt. In den allermeisten Fällen aber fehlt jede Spur einer Continenz, gleichviel ob die Blase in sich geschlossen und durch die mobilisirten Mm. recti gedeckt ist, ob man die Methode von Sonnenburg*) oder das eingreifende Verfahren von Trendelenburg (Vereinigung der Symphysis oss. pubis nach Durchtrennung der Symphysis sacro-iliaca beiderseits) oder irgend eine der zahlreichen Modificationen ausführt. Alle Operationsverfahren schliessen für die Patienten gewisse, theilweise erhebliche Gefahren in sich — natürlich auch die Maydl'sche Operation; die Gefahren steigern sich bei Ausführung der osteoplastischen Methoden und bei den Verfahren, welche die Ureteren in ein irgendwie ausgeschaltetes Stück des Dick-, Mast- oder Dünndarmes einpflanzen (Gersuny u. a.) und es lässt sich offenbar weder die Nothwendigkeit mehr- und vielfacher Eingriffe, noch die Unbequemlichkeit der Incrustationen noch auch die Gefahr der Niereninfection mit einiger Sicherheit besser verhüten, wie bei der Maydl'schen Operation. Diese stellt im Vergleich zu den übrigen Verfahren einen keineswegs grösseren oder technisch schwierigeren Eingriff dar und führt, wie die Resultate Maydl's**) selbst und Anderer zeigen, noch am besten zu dem bei den anderen Verfahren nicht erreichten Ziel, die willkürliche Zurückhaltung und Entleerung des Urins zu ermöglichen, die Kranken von der Durchnässung und von dem doch stets ungemein lästigen Urinal zu befreien.

In dem Falle, den ich hier schildere, hat sich die Schlange'sche Operation als sehr gut ausführbar erwiesen; der weitere Verlauf aber zwang zur Vernichtung des Resultates und zu der später ausgeführten Operation nach Maydl, die dem Kinde ein durchaus befriedigendes Leben verschaffte.

Das im Alter von 8 Jahren zum ersten Male, im Alter von 10 Jahren zum zweiten Male operirte Mädchen zeigte eine totale Blasen- und Harnröhrenspalte. Die Scheidenöffnung ist durch eine narbenähnliche Membran verschlossen, die in der Mitte eine für einen Sondenknopf durchgängige Oeffnung zeigt. Die Schambeinsymphyse klafft 6 cm weit. Die Ureterenöffnungen ragen zapfenförmig über die Blasenschleimhaut heraus; der Urin entleert sich in fast ganz regelmässigen Intervallen stossweise, abwechselnd aus den Ureteren. Aus der sammetartigen, tiefrothen Blasenschleimhaut ragen mehrere hanfkorngrosse und ein erbsengrosses Höckerchen vor. Vom vierten Lebensjahre an trug das Mädchen ein Urinal, das Tags über wohl den grössten Theil des Urins auffing, Nachts aber die völlige Durchnässung nicht hinderte. — Die körperliche Entwickelung des Kindes, das früher äusserst schwächlich war, ist gut. Erbliche Belastung liegt nach keiner Richtung vor.

---

*) Sonnenburg, Handbuch der pract. Chirurgie, Bd. III. Theil 2, 3. (Literatur).

**) Maydl, Weitere Erfahrungen über Implantation der Ureteren in die Flexur bei Ectopia vesicae. Wiener med. Wochenschrift. 1899. No. 6 bis 8. (Literatur).

Die erste Operation wurde nach Schlange's Vorschlag ausgeführt; die vorgestülpte Blase wurde am Rande ohne Eröffnung des Bauchfelles umschnitten und so mobilisirt, dass sie eingestülpt und vernäht werden konnte; es entstand ein kleiner Hohlraum von ca. 30 ccm Fassungsvermögen, die Nähte hielten, wie sich bei kräftiger Injection zeigte, wasserdicht. Nun wurde beiderseits am äusseren Rande der Mm. recti ein nach oben bis in die Nabelhöhe reichender, nach unten über das Lig. Pouparti noch etwas hinabragender Schnitt bis auf die tiefe Bauchfascie geführt, die Mm. recti, ohne Abmeisselung von den Schambeinen, gut mobilisirt und über die geschlossene Blase hinübergezogen, wo sie sich ohne besondere Spannung durch Nähte in drei Etagen vernähen liessen. Der Wundverlauf war glatt; der Urin floss aus einem Verweilkatheter in ein vorgelegtes Glas. Schon nach acht Tagen zeigten sich aber, trotz Spülungen u. s. w., Incrustationen, die den Urinabfluss, auch nach Entfernung des Katheters, so behinderten und so heftige Schmerzen machten, dass am Ende der dritten Woche nichts anderes übrig blieb, als den früheren Zustand wieder herzustellen. Die Nähte an den Rectis und auch die Blasennähte wurden gelöst, die Muskeln zogen sich rasch an ihre frühere Stelle zurück, die Seitenschnitte heilten ohne Naht in kurzer Zeit fest, die Blase stülpte sich rasch in derselben Form wie früher vor, und nahm genau die frühere Gestalt an. Die Incrustirung hörte sehr rasch auf. — Obwohl bei der Blasennaht und besonders bei der Vernähung des Blasenhalses sorgfältig auf etwaige Sphincterenspuren geachtet und die Naht am Blasenhalse so eingerichtet worden war, dass dieser besonders genau vereinigt und eine Art Harnröhre gebildet wurde, zeigte sich in den drei Wochen, in denen die Blase verschlossen war, nicht eine Spur von Continenz.

Zwei Jahre nach der Entlassung des Mädchens in dem früheren Zustande kam die Mutter mit der Angabe, das Kind, jetzt 10 Jahre alt, habe gemerkt, dass es ganz anders sei, wie die anderen Mädchen, es schäme sich und werde durch die ständige Durchnässung, die sich auch durch das Urinal nicht mehr verhüten lasse, furchtbar gequält; sie wünsche dringend einen nochmaligen Operationsversuch.

Dieser wurde am 20. Juni 1906 nach Maydl vorgenommen. Die vorgestülpte Harnblase wird umschnitten und völlig mobilisirt. Der hintere Serosaüberzug wurde so viel wie möglich geschont. Nun Eröffnung der Bauchhöhle durch Medianschnitt vom Nabel abwärts bis zum narbigen Rande des Ectropiums. Uterus und Ovarien finden sich völlig normal. Von der nun an den beiden Ureteren hängenden, freipräparirten Harnblase wird alles fortgeschnitten bis auf ein eliptisches Stück von 2 cm Höhe und fast 4 cm Länge, das die beiden Uretermündungen enthält. In die Ureteren werden feine Sonden eingeführt und so die Mobilisirung der Harnleiter, die von ihrem Peritonealüberzuge bedeckt bleiben, vorgenommen. Auf der der Bauchhöhle zugewendeten Seite der Blase wird der Peritoneallappen fast doppelt so gross gelassen, wie das die Ureteren enthaltende Blasenstück ist. In die convexe Kuppe der Flexur wird eine quer zur Längsachse gerichtete Oeffnung von 3 cm Ausdehnung geschnitten; das Blasenstück wird unter leichter Drehung der Ureteren so eingepflanzt und vernäht, dass erst eine Knopf-Nahtreihe mit

feiner Seide die Schleimhaut der Blase und des Darmes vereinigt; darüber wird die sero-musculäre Schicht der Darmwand mit dem Serosalappen der Blasenwand mit Seidenknopfnähten vereinigt und als Sicherung ringsum ein Netzzipfel mit einigen Nähten fixirt.

Die Ränder der Bauchspalte werden angefrischt und lassen sich, nachdem die Recti in ihrem unteren Abschnitte mobilisirt sind, im Zusammenhang mit der Laparotomiewunde unschwer vereinigen. In den untersten Wundwinkel kommt ein kleiner Jodoformgazetampon.

Der Urin war vor der Operation isolirt aus den beiden Ureteren aufgefangen und als völlig normal gefunden worden.

Noch am Tage der Operation erfolgte mehrmals Entleerung von reinem Urin aus dem Mastdarm; das Kind konnte die Bettschüssel verlangen und freute sich sehr, dass es ganz trocken blieb. Sehr rasch lernte es den Urin stundenlang — in den ersten 14 Tagen 3—4 Stunden — zurückzuhalten; nach 14 Tagen stellte sich unter lebhafter Temperatursteigerung ein Dickdarmkatarrh ein; es traten in der linken Nierengegend intensive Schmerzen auf, aber der Urin blieb frei von Eiweiss und von allen Zeichen, die auf eine Infection der Nieren hinweisen konnten. Täglich mehrmals wiederholte Darmeinläufe mit lauwarmem Oel und entsprechende Diät beseitigten den Darmkatarrh in kurzer Zeit und erfolgte die Urinentleerung in Pausen von 5 bis 6 Stunden, Nachts in 6—8 Stunden regelmässig; zuweilen wurde der Urin völlig isolirt und rein, meist aber mit etwas Stuhl gemischt, entleert. Die Bauchwund heilte glatt, die Stelle, an der der Tampon lag, granulirte gut und schloss sich, nachdem in der dritten und vierten Woche einige der feinen Seidennähte (anscheinend von jenen, die das Netz an die Nahtstelle befestigt hatte) ausgestossen waren, mit fester, derber Narbe.

Jetzt, neun Monate nach der Operation, ist das Kind völlig wohl, kann den Urin im Mastdarm ebenso lang zurückhalten, wie ein Mensch in der normalen Blase, wird nie, auch bei Nacht nicht, nass. Der Urin ist völlig normal, ebenso die Darmfunction. Die Nieren sind ganz frei geblieben.

Das Operationsergebniss ist demnach in jeder Beziehung befriedigend.

Diskussion über Blasenchirurgie:

Herr Mühsam (Berlin): M. H.! Gestatten Sie mir bei dem Thema der Blase nur einige Worte über die von Goldmann auf dem Congress 1901 angegebene Cystopexie. Ich verfüge über einen Erfolg, welcher einladet, die Methode weiter zu üben, vielleicht auf dem Wege, wie ich dabei vorgegangen bin. Es handelt sich um einen Prostatiker von einigen 80 Jahren, welcher mit completer Urinretention in einem so elenden Zustande in das Krankenhaus kam, dass von einer Radicaloperation abgesehen wurde, und dem nach den im Krankenhause Moabit geübten Indicationen, welche sich mit den von Herrn Rovsing angeführten decken, eine suprapubische Fistel angelegt werden musste.

Ich ging wie zur Anlegung der Witzel'schen Schrägfistel vor, holte aber, um einen langen Canal zu bilden, sehr viel von der Blase über der Symphyse hervor, nähte, nachdem ich den Canal gebildet hatte, diesen Theil der Blasenwand zwischen den Rectusscheiden fest und hob dadurch die vordere

Wand der Blase sehr energisch. Die Fistel functionirte ausgezeichnet, bis sie im Laufe von nicht ganz zwei Monaten sich vollständig schloss, und der Patient von dem Augenblicke an per urethram seinen Urin liess und jetzt noch lässt.

Ich glaube, dass das Verfahren in der unmittelbaren Wirkung der Cystopexie noch überlegen ist, denn es ist sicherer als diese Operation, bei der wir ja nicht genau wissen, ob die Prostata nicht trotzdem den Weg wieder verlegen wird. Es gestattet eine unmittelbare Entleerung der Blase und auch eine unmittelbare Behandlung der erkrankten Schleimhaut.

Herr Ringleb (Berlin): M. H.! So lobenswerth alle Bestrebungen sein müssen, die darauf ausgehen, dem Anfänger die Einführung in die Cystoskopie zu erleichtern, so glaube ich doch zu der von Herrn Jacoby vorgeschlagenen Form mannigfache Bedenken geltend machen zu müssen.

Betrachten wir diese Constructionszeichnung des Vorredners und verfolgen wir die Lichtstrahlen, welche den optischen Apparat passiren, so werden die Herren, die einige Kenntniss in optischen Dingen besitzen, mir Recht geben, wenn ich sage, dass je zwei am Ocularthеil des Cystoskopes an Stelle der einfachen Ocularlinse rechts und links eingeschaltete Prismen eine gewisse Lichtmenge absorbiren, dass wir mit anderen Worten mit solchen optischen Systemen lichtschwächere Bilder erhalten müssen, als z. B. mit dem einfachen Untersuchungscystoskop Nitze's. Das ist aber gerade für Anfänger nicht unbedenklich. Und sehen wir denn durch ein Stereocystoskop so ohne weiteres körperlich? Auch das ist nicht der Fall. Es gehört immerhin für den Geübten Uebung dazu, die beiden entstehenden Bilder zu combiniren, um nun in einem Bilde das Körperliche des Objectes zu finden. Der Herr Vorredner meinte, man könne mit einem Nitze'schen Cystoskop die Bilder nur als flächenhafte erkennen. Auch das ist nicht der Fall. Wie Sie wissen, hat Nitze die Grundform seines Cystoskopes nach Art eines Mercierkatheters gewählt, nicht nur, um den anatomischen Verhältnissen Rechnung tragend eine leichtere Einführung zu ermöglichen, nein, er hatte noch einen anderen Grund dafür, er wählte den Schnabeltheil des Instrumentes zum Sitz für das Mignonlämpchen, um den Lichtkegel, der von dieser Lampe ausstrahlte, seitlich gegen ein Object fallen zu lassen. Nehmen wir hier an (Zeichnung), wir hätten am Vertex der Blase ein Papillom, das seitlich von den Lichtstrahlen getroffen wird, so würde dieser Lichtkegel auf der einen Seite das Papillom sehr stark beleuchten, während auf der anderen Seite ein Schatten entsteht, verschieden weit reichend je nach Höhe des Papilloms und Stellung der Lampe. Hinter jeder kleinen Erhöhung des Papilloms haben wir den entsprechenden Schatten: durch diesen Contrast von Hell und Dunkel tritt das Körperliche des Objectes plastisch hervor. Hierzu kommt, dass das menschliche Auge empirisch zu geschult ist, um zu dem sich aus solchen Contrasten ergebenden Anblick nicht die Empfindung des Körperlichen hinzuzugesellen. Auch kann ich die Beobachtung des Herrn Jacoby, dass jahrelange Uebung erforderlich sei, um durch ein Nitze'sches Instrument körperlich zu sehen, nicht bestätigen. In den Nitze'schen Cursen wussten die Anfänger gar bald zu sagen, das ist ein Stein, das ist ein Tumor u. s. w. Nein, m. H., geben Sie den Anfängern das einfache Untersuchungscystoskop Nitze's in die Hand und unterstützen Sie

diesen Unterricht durch Demonstrationen guter Bilder. Und hiermit komme ich zur Stereocystophotographie des Herrn Jacoby, in der nach meiner Auffassung ein Fortschritt zu erblicken ist. Durch die Erklärung guter Blasenbilder, die zweckmässig durch ein Stereoskop anzuschauen sind, kann z. B. der Anfänger sich leichter über die typischen Veränderungen des Blaseneinganges bei Prostatahypertrophie u. s. w. orientiren. Herr Jacoby würde sich wohl ein Verdienst erwerben, wenn er solche guten Photogramme herstellen und vervielfältigen lassen würde, um den Anfängern die Orientirung zu erleichtern, eine Methode, die auch Nitze in seinen Cursen geübt hat.

Herr Körte (Berlin): M. H.! Ich habe vor 5 Jahren bei einem kleinen Mädchen wegen Blasenectopie die Exstirpation der Blase und die Maydl'sche Implantantion der Ureteren in den Darm gemacht. Das Kind ist seitdem bei Tage vollkommen trocken, aber Nachts nicht ganz sicher, da muss es eine Schutzunterlage haben. Immerhin ist die Besserung des Zustandes gegen früher eminent, und die Nieren sind bisher ganz gesund geblieben.

Herr Riedel (Jena): Ich habe ein junges 20jähriges Mädchen wegen einer Blasenectopie nach dem Maydl'schen Verfahren operirt. Es sind jetzt 5 Jahre her. Der Zustand ist tadellos. Keinerlei Störung, ich bin ausserordentlich zufrieden. Dann habe ich ein 5jähriges Kind operirt, das wurde hernach hinfällig und ist zu Hause gestorben. Ich fürchte, dass das noch eine ascendirende Pyelitis bekommen hat.

Herr von Herczel (Budapest): Ich habe vor 8 bis 9 Jahren vier Fälle nach dem Maydl'schen Verfahren operirt und habe keinen einzigen Fall an der Operation verloren.

Was die Dauerresultate anlangt, so möchte ich mir erlauben, zu bemerken, dass ich gerade vor zwei und drei Monaten zwei dieser Fälle gesehen habe. Der eine betraf ein 5jähriges Kind, das also jetzt ungefähr 14 Jahre alt ist, und der andere einen zur Zeit der Operation 17jährigen Mann. Beide sind tadellos geheilt, und es sind jetzt keine Anzeichen einer ascendirenden Pyelitis vorhanden. Sowohl im Laufe des Tages als auch während der Nacht ist die Continenz eine ganz vollkommene, sodass ich mit dem Resultat sehr zufrieden bin.

Herr Kümmell (Hamburg): M. H.! Ich habe mehrfach Gelegenheit gehabt, Totalexstirpationen der Blase auszuführen. Die Fälle, in denen die Totalexstirpation wegen Carcinom ausgeführt wurde, sind alle gestorben, und es ist daher jeder Fortschritt, der diese Operation verbessert, wie es Herr Rovsing angegeben hat, mit Freuden zu begrüssen. In zwei Fällen, wo es sich nicht um carcinomatöse Erkrankungen der Blase handelte, habe ich bessere Erfolge gehabt.

Bei einer Frau war die Blase vollständig zerstört durch langdauernden Partus. Es war eine grosse Fistel entstanden und der Sphincter zerstört. Alle Versuche, einen erträglichen Zustand herzustellen, scheiterten. Ich habe daher die Blase exstirpirt und in der bekannten Weise die Ureteren ins Rectum eingepflanzt. Die Patientin war im Stande, 4 Stunden lang den Urin zu halten und wurde geheilt entlassen. Es war eine Arbeiterin vom Lande und hat vier Jahre lang ihren Beruf als solche erfüllen können und auch noch

weiter 4, sogar $4^1/_2$ Stunden den Urin halten können. Nach Ablauf dieser Zeit ist sie, wie mir der behandelnde Arzt mittheilte, an aufsteigender Pyelitis zu Grunde gegangen.

Bei einem Jungen haben wir ein Jahr lang ein gutes Resultat beobachten können. Die eine Niere war bereits wegen Tuberculose exstirpirt, — ich will nicht auf Details eingehen —, und die Blase vollständig tuberculös zerstört. Ich habe, trotzdem nur eine Niere vorhanden war, den Ureter erfolgreich in die Blase eingepflanzt. Auch dieser Junge konnte $3^1/_2$ bis 4 Stunden seinen Urin halten. Er ist dann nach etwa einem Jahre zu Grunde gegangen.

Herr Jacoby (Berlin) (im Schlusswort): M. H.! Ich möchte nur mit zwei Worten auf die Einwendungen eingehen, die Herr Ringleb gegen meine Stereocystoskopie gemacht hat. Einmal sagt er, dass die Optik dünner ist und dass die Linsen kleiner sind; in Folge dessen wären die Bilder weniger lichtstark. Dieser Einwand zeigt mir, dass Herr Ringleb dieses Instrument noch nicht benutzt hat, denn sonst würde er wahrgenommen haben, dass es lichtstarke Bilder sind, die in nichts dem gewöhnlichen Cystoskop etwas nachgeben. Aber er müsste sich auch andererseits sagen: Wenn man binoculär sieht, sieht man überhaupt heller und klarer.

Was dann das körperliche Sehen anbetrifft, so ist es ja klar, wenn jemandem das, was er sehen soll, vorher erklärt wird und dann Erinnerungsbilder hinzukommen, so sieht er auch mit einem Auge etwas körperlich: ob der Untersucher auch immer zu einer richtigen körperlichen Vorstellung gelangt, möchte ich dahingestellt sein lassen; ich erinnere nur daran, dass die Harnleitermündung als kurze Linie beschrieben wird; den Harnleiterwulst erkennt so leicht keiner als Wulst. Also ich meine: Wenn man durch Uebung und Anschauung mit einem gewöhnlichen Cystoskop körperlich sieht, so ist dies doch nicht mit dem zu vergleichen, was mein Stereocystoskop leistet, nämlich dass selbst der Laie, indem er binoculär in die Blase blickt, ohne Mühe alles körperlich sieht.

66) Herr Rosenstein (Berlin): „Ueber Nephrolithotomie bei einer Einnierigen, zugleich ein Beitrag zu dem Vorkommen von Cystinsteinen“ (Demonstration).

Gestatten Sie, dass ich Ihnen einen Fall von Nierensteinoperation bei einer Einnierigen vorstelle, der, wie ich glaube, nach mehreren Richtungen hin Ihr Interesse in Anspruch nehmen dürfte. Bevor ich die junge Dame, um die es sich handelt, einzutreten bitte, möchte ich Sie mit der Krankengeschichte, soweit sie zur Würdigung des Falles erforderlich ist, bekannt machen, und ich glaube, dass es in diesem Falle richtiger ist, die Patientin nicht ihre Krankengeschichte mit anhören zu lassen. Im November 1905 kam ein junges Mädchen zu mir in die Sprechstunde mit der Frage, ob sie heirathen dürfe. Die Veranlassung dazu gab ihr der Umstand, dass ihr vor damals $1^1/_2$ Jahren die rechte Niere wegen eines vereiterten Steinleidens von Dr. Wulff in Hamburg herausgenommen worden war. Sie klagte jetzt über häufiges Ziehen in der linken Seite, über trüben Urin, sehr häufige Kopfschmerzen. Die Untersuchung ergab mit Ausnahme der linken Niere die Ge-

sundheit aller übrigen Organe; das junge Mädchen war etwas blass und im ganzen schwächlich. Die Operationsnarbe der rechten Seite war gut verheilt und fest. Die linke Niere war gut palpabel, bei der Berührung schmerzhaft und leicht höckerig. Der Urin farbstoffarm, trübe; im Sediment weisse und frische rothe Blutkörperchen und eine dem Blutkörperchengehalt entsprechende Eiweissmenge (0,16 pM.). Spec. Gewicht 1011, die 24stündige Menge 2150. Der Gefrierpunkt des Blutes — 0,57, des Harnes — 0,68° C. Harnstoff 8,6 g im Liter, Chloride 7,0 g im Liter.

Ich fasste nach diesem Befunde natürlich sofort den Verdacht, dass auch in der linken Niere Steine vorhanden seien und liess von Herrn Collegen Immelmann ein Radiogramm anfertigen, das meinen Verdacht leider in einer ungeahnten Weise bestätigte. Das Röntgenbild zeigte, dass auch die ganze linke Niere von Steinen ausgegossen war. Die weitere Beobachtung der Patientin lehrte, dass sie hin und wieder ohne erkennbare Ursache Erbrechen bekam, viel an Kopfschmerzen litt, kurz Symptome, die auf ein beginnendes Versagen der einzigen noch vorhandenen Niere deuteten. Ich hielt danach den Fall für inoperabel, verschwieg die wahre Diagnose und behandelte das junge Mädchen mit inneren Mitteln bis zum Sommer d. J., um ihr eine Trinkkur in Wildungen zu verordnen. Daselbst bekam sie eine Nierenblutung mit heftigen Koliken und reiste sofort in einer begreiflichen Aufregung zurück nach Berlin, und verlangte dringend, operirt zu werden. Die Dinge standen also so, dass nur eine Niere vorhanden war, diese Niere, ausgefüllt mit Steinen, jeden Moment zu versagen drohte, und dass jedes Trauma, um wieviel eher eine eingreifende Operation das labile Gleichgewicht dauernd stören konnte. Da Patientin und Angehörige auf der Operation bestanden, entschloss ich mich zu dem Eingriff.

Ich legte am 6. August v. J. in Chloroformnarkose durch einen extraperitonealen Schrägschnitt die linke Niere frei. Es kostete Mühe, die ausserordentlich starken Verwachsungen um die Niere, die bei einem so alten Steinleiden ja zu erwarten waren, zu lösen und die Niere aus der Wunde zu luxiren. Ich war durch das Aussehen der Niere schmerzlich überrascht; das Organ war, obwohl es doch dem Körper alles allein leisten musste, kaum grösser als die Niere eines Erwachsenen; dazu aber war das Parenchym ausserordentlich verdünnt, so dass man überall die Conturen der Steine nicht nur durchfühlen, sondern auch durchsehen konnte. Nun wurde der Nierenstiel temporär umschnürt und die Niere in ganzer Ausdehnung auf der convexen Seite durch einen Sectionsschnitt gespalten. Auf solche Weise entfernte ich im ganzen über 35 Steine zwischen Erbsen- und Wallnussgrösse aus dem Organ, und es gab keinen Kelch und keine Tasche, die ich nicht besonders incidiren musste, um ein Concrement herauszuholen. Ich führte einen Streifen in das Nierenbecken, um den Katarrh durch längere Ableitung des Urins nach aussen günstig zu beeinflussen, verschloss im übrigen die Niere durch Catgutknopfnähte. Die ersten Tage nach der Operation war der Zustand der Patientin so gut wie hoffnungslos. Es wurde kein Urin secernirt, die Kranke lag benommen da, erbrach andauernd und hatte einen kaum zählbaren, schwachen Puls. An Reizmitteln wurde nicht gespart: Campher,

Digitalispräparate, Kochsalzinfusionen, Nährklystire etc. hatten den Erfolg, dass sich nach 2 Tagen die Herzkraft hob und eine reichliche Diurese einsetzte; mit dem Moment nahm der Krankheitsverlauf eine entscheidende Wendung zum Besseren, und die Kranke erholte sich sehr schnell; am 10. Tage konnte ich den Nierenstreifen mittels Wasserstoffsuperoxyds ohne jede Blutung entfernen, am 17. Tage stand die Patientin auf und konnte nach weiteren 8 Tagen die Klinik geheilt verlassen. Ich habe heute die Freude, Ihnen das junge Mädchen geheilt zeigen zu können; wenn man auch nicht von geheilt im Sinne von „gesund" sprechen kann, — denn neues Nierenparenchym können wir nicht geben —, so ist ihr doch insofern wesentlich genützt, als durch die Entfernung des die Niere destruirenden Momentes, nämlich der Steine, das noch functionstüchtige Parenchym auf lange Zeit hinaus gerettet worden ist. Sie werden sich am besten von dem Wohlbefinden der jungen Dame überzeugen, wenn ich sie bitte, einzutreten. Sie ist zur Zeit vollkommen beschwerdefrei, und Herr College James Loewy hatte die Freundlichkeit, die 24stündige Urinmenge genau zu analysiren. Es ergab sich folgendes Resultat: Menge 2250 ccm, spec. Gew. 1018, Gefrierpunkt — 0,99°, N 12,886 g, NaCl 16,177, also Zahlen, die für eine gute Function der Niere sprechen. Die chemische Untersuchung der Steine hatte das interessante Ergebniss, dass sie aus reinem Cystin bestanden, ein immerhin seltenes Vorkommniss, zumal weder vorher noch nachher im Sediment jemals Cystin gefunden worden ist. Da ein familiäres Vorkommen solcher Cystinsteine nicht selten ist, habe ich den Urin einer verheiratheten, ganz gesunden Schwester des jungen Mädchens untersucht und gefunden, dass das Sediment von Cystinkrystallen wimmelt.

67) Herr Stettiner (Berlin): „Atresia ani urethralis und multiple Darmatresien". (Krankenvorstellung, Präparate).*)

(Schluss der Sitzung gegen 1 Uhr.)

Sonnabend, den 6. April, Nachmittags 2 Uhr:

Vorsitzender: Ich habe zunächst eine Einladung zu verlesen: Die Gesellschaft für Urologie ladet zum Congresse nach Wien ein.

Also unsere zweite Tochter, die sich von uns trennt, ladet ein.

Nun komme ich auf die Frage zurück, die ich heute morgen angeregt habe, und da ist mir gerathen worden, ich sollte doch darüber discutiren lassen, und dann ist es vielleicht am besten, man stimmt nicht ab, denn die Abstimmung könnte immer so aussehen, als ob etwas beschlossen werden sollte. Beschlossen kann aber nichts werden. Beschliessen wollte ich auch hier nicht lassen. Aber vielleicht äussert sich der eine oder andere Herr über

*) S. Grössere Vorträge und Abhandlungen. Theil II.

den Gegenstand, sodass wir einfach eine Besprechung haben und damit die Sache dann erledigt ist.

Herr König (Berlin): M. H.! Es hat über den Termin des Congresses bei seiner Errichtung ziemlich lange Discussionen gegeben, und da sind wir denn schliesslich davon ausgegangen, dass wir eine Ferienwoche nehmen wollten. Das war die Osterwoche, in der einmal die academischen Lehrer ja vollkommen frei sind, aber doch auch eine ganze Anzahl von Aerzten noch Freiheit geniesst. Das war der durchschlagende Grund, und ich glaube, es hat sich bewährt. Wenn der Besuch der Versammlungen so gut war, so ist ganz gewiss meiner Ueberzeugung nach der Umstand eine Ursache mit, dass es sich eben um die Ferienwoche gehandelt hat.

Dass bei dem grossen Material, wie es mein lieber Freund Riedel hat, und bei den eigenthümlichen Verhältnissen, wie sie in den sächsischen kleinen Staaten sind, gerade in der Zeit viel zu thun ist, trifft aber doch nicht das ganze Deutsche Reich. Ich glaube doch im grossen Ganzen annehmen zu dürfen, dass gerade in der Woche nach den Osterfeiertagen relativ wenig zu thun ist. Das würde also meiner Ansicht noch kein Grund sein, von der Praxis abzugehen.

Nun könnte man ja aber durch irgendwelche besonderen Gründe bestimmt werden, auf diesen Vortheil des Tagens in der Ferienwoche zu verzichten. Das sind aber doch die Gründe derer, die nach uns kommen und nicht die Gründe von uns, die wir die Beati possidentes sind. Wir sitzen in unserem eigenen Langenbeckhause und halten da von jeher unsere Verhandlungen. Sollen wir nun den Orthopäden den Platz räumen, damit die sich besser ausdehnen können? Oder dem Röntgencongress? Dafür habe ich kein Herz. Wenn Sie es haben, dann schaffen Sie die Zeit ab!

Ich wüsste keinen stichhaltigen Grund dafür und ich vermuthe, Sie wissen auch keinen.

Ich denke, wir behalten den alten Termin auch für die Folge bei.

Herr Franke (Braunschweig): M. H.! Es ist vielleicht eine Dreistigkeit von mir, wenn ich hier das Wort ergreife, aber da Niemand spricht, erlaube ich mir, gewissermassen im Namen der Practiker zu reden. Ich habe mit vielen der Herren gesprochen und habe da gehört, dass sie im Grossen und Ganzen für die Verlegung sind. Die Practiker haben nicht Ferien wie die Herren Universitätsdocenten, und gerade die Practiker haben in der Osterwoche ausserordentlich viel zu thun. Wir erleben es häufig, dass die Patienten die bei ihnen nothwendigen Operationen chronischer Krankheiten bis zum Anfang des Sommers aufschieben, und der Sommer fängt bei ihnen am dritten Osterfeiertage an. (Widerspruch.) Wenigstens ist das meine Erfahrung; und alle, mit denen ich gesprochen habe, die keine Universitätsdocenten sind, waren mit mir darin einig, dass es besser wäre, wenn der Termin verlegt würde. (Widerspruch.)

Den Gegengrund, den Herr Geheimrath König anführte, dass wir den Orthopäden damit nachlaufen, kann ich doch nicht als stichhaltig anerkennen. Wenn wir später am Montag anfangen und lassen die Orthopäden nachlaufen,

dann ist doch gerade das Gegentheil der Fall. Ich glaube, im Interesse der Practiker ist es besser, wenn der Termin verlegt wird. (Widerspruch.)

Herr Madelung (Strassburg i. E.): M. H.! Ich glaube, wenn hier über die Frage discutirt werden soll, müssen sich Vertreter der verschiedenen Gruppen in der Versammlung äussern. Ich kann natürlich nur für die Universitätslehrer sprechen. Ich glaube, für uns deutschen Universitätslehrer ist es angenehmer, wenn wir zum Schluss des April hier zusammentreffen. Aber es erscheint mir sehr fraglich, ob für die schweizerischen und die österreichischen Universitätslehrer dasselbe der Fall ist. Meines Wissens werden in der Schweiz und in Oesterreich die Osterferien früher geschlossen als bei uns, während das Sommersemester nicht so lange dauert. Ich meine, es wird nothwendig sein, dass auch von schweizerischer und österreichischer Seite aus den Kreisen der Universitätslehrer eine Meinung geäussert wird.

Herr Boeters (Görlitz): M. H.! Ich bin auch Practiker und besuche seit ungefähr 28 Jahren den Congress. Mein Publikum weiss, dass ich zu der Zeit nicht da bin. Ich glaube, so geht es vielen anderen practischen Aerzten in der Provinz auch, dass sie und ihre Patienten sich daran gewöhnt haben. (Zustimmung.) Ich würde es lebhaft bedauern, wenn aus besonderen Rücksichten der Termin, der sich nun so eingebürgert hat, und uns so geläufig geworden ist, verlegt würde, und ich glaube, dass wohl immer viele Herren dann verhindert sein werden, dem Congress mit der Regelmässigkeit beizuwohnen und in ihm neue Anregungen zu schöpfen, wie es bisher geschehen ist. Die Osterferien sind Ferien, und im grossen Ganzen ruht nach der Zeit des Festes die Arbeit doch etwas. Wenn wir aber nachher noch einmal zu Ende des Monats aus unserer Praxis herausgerissen werden sollen, so ist das entschieden eine viel grössere Störung als jetzt. (Zustimmung.) Ich bin dafür: Lassen Sie es wie es bisher gewesen ist. (Beifall.)

Herr Freiherr von Eiselsberg (Wien): Es kommen z. B. aus Oesterreich zahlreiche Primarärzte, die sich auf diese eine Woche freimachen, um möglichst viel Wissenschaft in sich aufzunehmen. Ich glaube, denen ist es sehr angenehm, wenn sie die ganze Osterwoche vom Montag bis zum Sonnabend Gelegenheit dazu haben. Wir könnten ja, wenn die Herren dies wünschen, uns am Dienstag schon versammeln. Aber jedenfalls bin ich dafür, dass der Congress in der Osterwoche bleibt.

Vorsitzender: Was ich wollte, habe ich erreicht. Ich wollte die Stimmung der Gesellschaft kennen lernen, die habe ich ja wohl so ziemlich kennen gelernt. Es bleibt eben beim Alten.

68) Herr F. Krause (Berlin): „Zur Kenntniss der Rückenmarkslähmungen“*).

69) Herr Jenkel (Göttingen): „Traumatische Heterotopie des Rückenmarks“**).

*) S. Grössere Vorträge und Abhandlungen. Theil II.
**) Desgleichen.

70) Herr Hoffmann (Graz): „Die Pharyngotomia suprahyoidea als Voroperation zur Entfernung von Nasenrachentumoren“*).

Herr Schloffer (Innsbruck): Ich möchte Ihnen im Anschluss an diesen Vortrag berichten, dass ich vor gerade 3 Wochen Gelegenheit hatte einen Hypophysentumor (Adenom) auf nasalem Wege zu entfernen. Es handelte sich um einen 30jährigen Mann, der seit Jahren an Kopfschmerzen litt, welche seit den letzten $^5/_4$ Jahren an Heftigkeit wesentlich zugenommen hatten und namentlich durch anfallsweise auftretende Verschlimmerungen von viertelstündiger Dauer äusserst quälend wurden. Seit einem Jahre bestand bitemporale Hemianopsie. Das Röntgenbild ergab eine beträchtliche Erweiterung der Sella turcica.

Der Zugang zur Hypophyse wurde durch seitliche Aufklappung der äusseren Nase und Ausräumung der inneren Nase gewonnen. Um im Bedarfsfalle auch noch eine Orbita ausräumen zu können, war die Zustimmung des Patienten, einen Bulbus zu opfern, vor der Operation eingeholt worden. Da jedoch, abgesehen von der Hemianopsie, die Sehkraft beider Augen noch eine ziemlich gute war, sollte erst der Versuch gemacht werden, ohne die Ausräumung einer Orbita auszukommen. Dieser Versuch gelang in überraschender Weise. Nach der geschilderten Voroperation und der Entfernung der inneren Wand der linken Orbita und linken Highmorshöhle war es ein Leichtes, von der Keilbeinhöhle aus die vergrösserte Hypophyse freizulegen. Sie wurde nicht in toto exstirpirt, sondern etwa $^1/_4$ bis $^1/_5$ derselben zurückgelassen aus Gründen, die ich an anderer Stelle auseinandergesetzt habe. Die leere Sella turcica wurde nun mit in Perubalsam getauchter Gaze ausgefüllt und die Nase zurückgeklappt. Die ersten 14 Tage nach der Operation floss Liquor cerebrospinalis in ziemlicher Menge aus; dann versiegte er dauernd. Eine Meningitis ist bis heute nicht eingetreten. Der Kranke fühlt sich wohl und ist frei von seinen früheren Kopfschmerzen**). Ausfallserscheinungen irgend welcher Art sind nicht eingetreten.

Wenn auch die Gefahr einer Meningitis jetzt, 3 Wochen nach der Operation, noch nicht als vollkommen beseitigt betrachtet werden kann, so ist es doch höchst unwahrscheinlich, dass eine solche Complication noch eintritt. Es lehrt also der Fall wohl, dass die befürchtete postoperative Meningitis nach der Exstirpation der Hypophyse von der Keilbeinhöhle aus nicht eintreten muss. Da überdies die Entfernung der vergrösserten Hypophyse auf dem hier eingeschlagenen Wege in unerwartet leichter Weise gelang, so dürfte sich derselbe zur Nachahmung in weiteren Fällen empfehlen.

Herr Kuhn (Kassel): M. H.! Der Weg, den Herr Hoffmann uns soeben entwickelt hat, dürfte für die Mehrzahl der Fälle doch ein recht eingreifend blutiger sein. Jedenfalls ist die Verletzung, die durch diese Operation gesetzt wird, eine gewaltige, und die Nachbehandlung, namentlich die Ernährung dürfte für den Patienten doch recht erschwert sein. In solchen

*) S. Grössere Vorträge und Abhandlungen. Theil II.

**) Anmerkung b. d. Correctur: Der Patient ist auch jetzt, 8 Wochen nach der Operation, vollkommen wohl.

Fällen dürfte es sich doch empfehlen, den kürzeren Weg durch die einmal vorhandene präformirte Höhle, die Mundhöhle zu wählen und sich eine Hülfe zu verschaffen, um der Blutung Herr zu werden. Sie werden begreifen, worauf ich hinaus will. Ich möchte die perorale Tubage für diesen Zweck empfehlen. Die Tubage hat sich nach den Erfahrungen der Rotter'schen Klinik sehr wohl für alle Mundoperationen und Operationen in der Nasenrachenhöhle bewährt.

Nachholend wollte ich noch auf den Werth der peroralen Tubage hinweisen in den Fällen, wo man im Thierexperiment an Hunden operiren und Ueberdruck verwenden will. Die Tubage ist bei dem Hunde in Folge seines grossen Maules sehr leicht. Man kann bekanntlich den Larynx mit dem Spiegel sehr gut sehen, kann auch den Hund sehr leicht direct laryngoskopiren. In Folge dessen empfiehlt sich die Tubage für das Hundeexperiment in hervorragender Weise. Es lassen sich alle Versuche mit Ueberdruck am Hunde sehr gut machen, wenn man den Tubus eingeführt, und das Maul mittels Gummibinde gedichtet hat.

71) Herr v. Haberer (Wien): „Ueber Versuch, frisches Nierengewebe zu implantiren".*)

72) Herr Schöne (Frankfurt a. M.): „Untersuchungen über Geschwulstimmunität bei Mäusen".

M. H.! Ich möchte mir erlauben Ihnen kurz zu berichten über eine Reihe von Untersuchungen, welche die Frage der Geschwulstimmunität bei Mäusen betreffen, und die ich im Laufe des letzten Jahres in Frankfurt a. M. unter gütiger Anleitung von Herrn Geheimrath Ehrlich habe ausführen können.

Um sich ein Urtheil darüber zu bilden, welchen Werth derartige Versuche an Mäusen für die menschliche Pathologie gewinnen können, ist es nothwendig, sich vor allem klar zu werden über die Stellung, welche die Mäusetumoren gegenüber den menschlichen Geschwülsten einnehmen.

An dem sehr reichhaltigen Material des Ehrlich'schen Instituts, welches über 300 spontan entstandene und viele Tausende von durch Transplantation fortgezüchteten Mäusegeschwülsten umfasst, habe ich mir über diese Fragen ein Urtheil bilden können, welches im Wesentlichen mit den von Ehrlich und Apolant vertretenen Anschauungen übereinstimmt.

Es handelt sich bei den Tumoren des Frankfurter Instituts zweifellos um echte Geschwülste und zwar — mit wenigen Ausnahmen (1 Chondrom, Sarkom der Wirbelsäule) — um eine grosse, einheitliche Gruppe von epithelialen Geschwülsten der Mamma, welche in ihrem mikroskopischen Bau alle Uebergänge vom reinen Adenom zum typisch alveolären Carcinom aufweisen. Nur von diesen epithelialen Mammatumoren soll im Folgenden die Rede sein.

Der Bau der Spontantumoren ist, wie das auch in der menschlichen Pathologie nicht selten beobachtet wird, sehr häufig kein einheitlicher; in ein und demselben Tumor wechseln adenomatöse Partien mit carcinomatösen.

*) Manuscript nicht eingesandt, wird in Langenb. Archiv veröffentlicht. D. Red.

Uns interessiren im Hinblick auf den Vergleich der Mäusegeschwülste mit den gutartigen und bösartigen Tumoren des Menschen vor allem 3 Fragen:

1. die Frage des infiltrativen Wachsthums,
2. die Frage der Metastasenbildung,
3. die des schrankenlosen Wachsthums überhaupt.

1. Infiltratives Wachsthum. Die Fähigkeit, das umgebende Gewebe infiltrativ zu durchwachsen, ist bei den Mäusegeschwülsten nur in sehr geringem Maasse entwickelt. Die grosse Mehrzahl dieser Tumoren, mögen sie nun unter dem Mikroskop sich mehr dem Typus des menschlichen Adenoms oder dem des Carcinoms nähern, lassen sich im Wesentlichen stumpf ausschälen. Nicht wenige von den grossen durch Implantation erzeugten Geschwülsten sind allerdings mit Peritoneum und Haut so fest verwachsen, dass eine radicale Operation ohne Resection der ganzen Bauchdecke unmöglich ist. Bei mikroskopischer Untersuchung der Randpartien findet man nun oft, dass Gewebe der Nachbarschaft durchwachsen worden ist. Häufig lässt sich dies constatiren für Muskulatur und Fettgewebe. Dagegen habe ich nie gesehen, dass etwa ein Knochen arrodirt worden wäre. Ein infiltratives Wachsthum bedeutet auch der von Goldman erwiesene Einbruch in die Gefässe. Ebenso wachsen die Metastasen in parenchymatösen Organen (Lunge, Leber u. s. w.) im Wesentlichen infiltrirend. Keinesfalls aber ist das infiltrative Wachsthum dieser Geschwülste in seiner Intensität mit demjenigen der malignen Tumoren des Menschen zu vergleichen.

2. Metastasenbildung. Die Fähigkeit, zu metastasiren, kommt den in Frage stehenden Geschwülsten in höherem Grade zu als die andere, das umgebende Gewebe zu infiltriren. Die Metastasenbildung vollzieht sich meist auf dem Blutwege, besonders bevorzugt sind die Lungen. Aber auch in der Milz, in der Niere, in der Leber haben wir Metastasen gesehen.

Spontantumoren metastasiren garnicht so selten. Bei unseren durch Transplantation fortgezüchteten Tumorstämmen gehören makroskopische Metastasen zu den Ausnahmen. In einem unserer Stämme beobachteten wir bis zur 20. Generation die Bildung von secundären Knoten und zwar in einem zwischen 3 und 30 pCt. schwankenden Verhältniss. Seither sind unerklärlicherweise makroskopische Metastasen bei diesem Stamm nicht mehr gefunden worden. Durch systematische Untersuchung der Lungen auf Serienschnitten hat aber Haslund sowohl bei Trägern von Carcinomen wie bei Mäusen, die an den im Ehrlich'schen Institut aus Carcinomen hervorgegangenen Sarkomen zu Grunde gingen, in einem erheblichen Procentsatz der Fälle mikroskopische Metastasen nachweisen können.

Immerhin steht die Metastasenbildung meist nicht im Vordergrund des Krankheitsbildes, welches im Falle der menschlichen Krebse und Sarkome ja wesentlich durch das Auftreten oder Ausbleiben der Metastasen beherrscht wird.

Während also die Mäusetumoren in ihrer Fähigkeit, infiltrirend zu wachsen und Metastasen zu bilden, entschieden hinter den menschlichen malignen Geschwülsten zurückstehen, so übertreffen sie diese durch ein unter Umständen geradezu frappirendes:

3. lokales, schrankenloses Wachsthum. Schon Spontantumoren wachsen mitunter sehr rapide und erreichen eine im Verhältniss zu dem kleinen Körper der Maus enorme Grösse. Bei einigen durch Transplantation fortgezüchteten Stämmen (vor allem den Sarkomen) ist die Schnelligkeit des Wachsthums nun derart gesteigert worden, dass die Tumoren innerhalb weniger Wochen die Grösse der Maus selbst erreichen können.

Als Regel gilt, dass vereinzelte, kleine Tumoren sich spontan zurückbilden, während die grosse Masse dieser Geschwülste unaufhaltsam weiter wächst und innerhalb weniger Wochen oder Monate zum Tode führt.

Fasse ich das Gesagte zusammen, so lässt sich das Verhältniss der uns interessirenden Mäusegeschwülste zu den menschlichen gutartigen und bösartigen Tumoren folgendermaassen charakterisiren:

Sie wachsen wenig infiltrativ und stehen in dieser Beziehung den gutartigen Geschwülsten näher als den bösartigen. Aber es ist wichtig, sich zu erinnern, dass Andeutungen von infiltrativem Wachsthum vorhanden sind. Dagegen stehen sie in ihrer Fähigkeit, zu metastasiren, den menschlichen Krebsen und Sarkomen erheblich näher als den gutartigen Geschwülsten, bei welchen ja übrigens eine Metastasenbildung auch kein unerhörtes Vorkommniss ist. Aber den Typus des menschlichen Krebses erreichen die Mäusegeschwülste auch in dieser Beziehung nicht. Dagegen wachsen sie häufig mit einer Schnelligkeit, die bei menschlichen Geschwülsten nicht beobachtet wird, und sind in dieser Beziehung den menschlichen malignen Tumoren überlegen. Gerade dies enorm-rapide, schrankenlose locale Wachsthum verleiht ihnen den Charakter einer für die Maus malignen Erkrankung.

Es handelt sich demnach um quantitative Unterschiede verschiedener Qualitäten, wie sie ähnlich auch zwischen gutartigen und bösartigen Tumoren des Menschen bestehen, nur dass die Unterschiede zwischen den Mäusegeschwülsten und den Krebsen des Menschen geringer sind, als zwischen diesen und den gutartigen Geschwülsten des Menschen.

M. H. Wenn ich mich nun den Immunitätsfragen zuwende, so bitte ich vor Allem, streng zu unterscheiden zwischen den spontan vorkommenden und den durch Transplantation in Stämmen fortgezüchteten und zur Zeit in einem bekannten, hohen Procentsatz angehenden Tumoren. Auch diese transplantablen Tumoren stammen ab von spontanen Mäusegeschwülsten. Unter den Spontantumoren eignen sich aber nur einzelne zur Uebertragung. Die Mehrzahl der uns zugehenden Spontangeschwülste ist hämorrhagisch und von diesen hämorrhagischen Spontantumoren kann man sagen, dass sie so gut wie avirulent sind. Es ist uns nur ein einziges Mal eine Transplantation eines solchen Tumors gelungen; aber auch in diesem Falle gelang es nicht, ihn in einem Stamm fortzuzüchten.

Gerade diese hämorrhagischen Spontantumoren sind es, welche wir zur Immunisirung benutzen. Eine einzige Injection eines Breies von hämorrhagischem Spontantumor verhindert in ca. 50—80 pCt. der Fälle das Angehen einer späteren Impfung mit einer virulenten Geschwulst. Durch Wiederholung der Injectionen lässt sich die Immunität fast bis zur absoluten steigern.

Man kann auch mit transplantablen Tumoren einen immunisirenden

Effect erzielen, doch kann ich hierauf wegen der Kürze der Zeit nicht näher eingehen.

Eine Erschwerung des Angehens der Tumoren ist ferner von Bashford durch Injectionen von normalem Mäuseblut und von mir durch wiederholte Einspritzungen eines Breies aus normalen Mäuseembryonen erreicht worden. Wir wissen nicht, ob diese mit normalen Körperbestandtheilen erzeugten Immunitäten identisch sind mit der auf eine avirulente Tumorinjection folgenden. Jedenfalls ist aber eine Immunisirung möglich, ohne dass specifische Factoren z. B. etwa im Geschwulstgewebe supponirte Parasiten oder deren Stoffwechselproducte verwendet werden.

Bei meinen weiteren Versuchen bin ich ausgegangen von der durch Ehrlich festgestellten Thatsache, dass im Frankfurter Institut bei Mäusen, welche einen rasch wachsenden Tumor tragen, eine zweite Impfung in der Mehrzahl der Fälle nicht angeht.

Ehrlich hat dafür folgende Erklärung gegeben: Er nimmt an, dass der erste rasch wachsende Tumor gewisse, für das Geschwulstwachsthum unentbehrliche Stoffe mit solcher Gewalt an sich reisst, dass er sie den zu zweit eingeimpften, unter schlechten Ernährungsbedingungen befindlichen Zellen vorenthält.

Clowes hat das Factum bestätigt, glaubt aber annehmen zu dürfen, dass der erste Tumor im Körper der Maus zu einer Antikörperbildung führe und dass nun diese Antikörper die zu zweit implantirten Zellen am Anwachsen verhinderten.

Ist die Ehrlich'sche Erklärung zutreffend, so muss jedes Hinderniss für das Angehen einer zweiten Impfung fortfallen, sobald man den ersten Tumor exstirpirt.

Ich habe diesen Versuch bei einer grösseren Anzahl von Thieren ausgeführt, d. h. ich habe 8 Tage bis 3 Wochen nach der Exstirpation des ersten Tumors — also nach Abschluss der Wundheilung — eine zweite Impfung folgen lassen. Das Resultat war, dass die zweite Impfung ebensogut anging, wie bei normalen Mäusen.

Es lässt sich daraus entnehmen, dass 8 Tage bis 3 Wochen nach der Exstirpation der verwendeten Tumoren eine nachhaltige, mit unseren Mitteln nachweisbare Immunität nicht vorhanden war. Dies Ergebniss stimmt überein mit den Angaben von Sticker über ähnliche Versuche an seinen transplantablen Lymphosarkomen des Hundes.

Ich habe auch versucht, die zweite Impfung der Exstirpation des Tumors am ersten oder zweiten Tage post operationem folgen zu lassen. Hierbei ist nun aber leider trotz aseptischen Verfahrens die injicirte Impfmasse (auf der anderen Bauchseite) von der Operationswunde aus inficirt worden und vereitert, während die Operationswunde selbst aseptisch blieb. Man setzt eben bei der Exstirpation dieser Geschwülste unverhältnissmässig grosse Wunden. Indessen ist zu hoffen, dass es gelingen wird, diese Schwierigkeiten zu überwinden und die Infection zu verhüten, um auf diese Weise festzustellen, ob nicht etwa doch unter Umständen nach der Operation eine schwache und schnell abklingende Immunität zurückbleibt.

Es liegt weiter nahe, zu fragen, ob der wachsende Tumor nicht vielleicht die gegentheilige Fähigkeit besitzen kann, nämlich die, das Zustandekommen einer künstlichen Immunisirung zu verhindern oder zu erschweren.

Practisch kommt das auf die Frage heraus, ob man eine Maus, in welcher sich ein schnellwachsender Tumor entwickelt, ebenso leicht mit hämorrhagischem Spontantumor immunisiren kann, wie ein normales Thier.

Ich bin in der Weise vorgegangen, dass ich einer grösseren Anzahl von Thieren, in welchen ein Tumor rasch heranwuchs, Injectionen von hämorrhagischem Spontantumor gemacht habe. Nach Ablauf einer gewissen Frist, innerhalb welcher sich bei normalen Thieren Immunität entwickelt haben würde, wurde dann der herangewachsene Tumor exstirpirt, und nun wurde nach Abschluss der Wundheilung eine zweite Impfung angeschlossen.

Das Resultat war, dass diese Impfung in der grossen Mehrzahl der Fälle gut anging, dass also eine Immunität kaum nachweisbar war.

Man kann das Ergebniss dieser Versuche so deuten, dass der Tumor das Zustandekommen der Immunisirung erschwert hat. Man könnte sich etwa vorstellen, dass der Tumor Stoffe, welche im normalen Verlauf die Immunisirung bedingen oder zu ihrer Entwickelung unentbehrlich sind, selbst absorbirt.

Bei der complicirten Versuchsanordnung und speciell der schweren Schädigung, welche die Thiere durch die Operation erleiden, sind aber noch andere Deutungen möglich. Leider reicht zur Zeit unser Vorrath an immunisirendem Material nicht aus, um diese Versuche fortzuführen bis zur Erreichung eines eindeutigen Resultates. Wir müssen uns deshalb vorbehalten, sie unter günstigeren Verhältnissen zu ergänzen.

Jedenfalls war unter den gegebenen Versuchsbedingungen nach der Exstirpation der Tumoren eine Immunität kaum nachzuweisen.

Für therapeutische Bestrebungen — zunächst bei Mäusen — würde sich daraus die Consequenz ergeben, dass man erst den Tumor zu exstirpiren hätte, um dann dem Auftreten von Recidiven durch Immunisirung vorzubeugen.

Auch, abgesehen von diesen Resultaten, ist es für jeden unbefangen Denkenden einleuchtend, dass auch beim Menschen, wenn überhaupt eine therapeutische Immunisirung in Frage kommen sollte, die Immunisirung gegen Recidive das zunächst zu erstrebende Ziel ist.

Ob aber das Wesen der uns bekannten Geschwulstimmunität überhaupt derart ist, dass bei spontanen Tumoren eine erfolgreiche therapeutische Immunisirung erwartet werden kann, ist vorläufig noch nicht abzusehen.

Herr Anton Sticker (Berlin): M. H.! Ich hatte im vorigen Jahre auf dem deutschen Chirurgencongress Gelegenheit Ihnen Mittheilungen über Geschwulstübertragung bei Hunden zu machen. Es handelte sich, wie Ihnen vielleicht erinnerlich, um ein Rundzellensarkom, welches sich spontan an den Geschlechtsorganen des Hundes vorfand. Ich habe damals an der Hand von Präparaten und Abbildungen die Uebertragbarkeit dieses Sarkoms in die verschiedenen Organe zeigen können. Meine weiteren Forschungen haben zu manchen neuen Ergebnissen geführt; ich nenne die experimentelle Erzeugung eines Cancer à deux, d. h. die Uebertragung eines experimentell erzeugten

vaginalen Tumors durch den Coitus auf den Penis verschiedener Hunde; ich berichtete darüber in der Berliner medicinischen Gesellschaft. (Sitzung vom 7. November 1906.)*) Diejenigen Herren, welche sich für die Versuche interessiren, bitte ich, nachher im Nebenraum solche Fälle anzusehen, Hunde,

die von einem von mir experimentell erzeugten vaginalen Sarkom durch den Coitus ein Sarkom des Penis acquirirt haben. Ich habe des Weiteren neue Stämme von Rundzellensarkom ausbilden können, indem ich durch Vermittlung von Prof. Regenbogen und Prof. Bashford in den Besitz von Hunden mit spontanen Sarkomen gelangte und diese auf andere Hunde übertragen konnte.

*) Vergl. auch meine Arbeit: Uebertragung von Tumoren bei Hunden durch den Geschlechtsact. Berl. klin. Wochenschr., No. 49, 1906.

Es ist dies aber nicht der einzige Zweck, weshalb ich heute das Wort erbeten habe, sondern ich wollte Ihnen über einen neuen Fall der Geschwulstübertragung berichten, in welchem es sich um ein Spindelzellensarkom handelt. Es war 8 Tage vor der Abreise meines unvergesslichen Chefs, Excellenz

v. Bergmann, als uns durch Vermittlung von Professor Dubois-Reymond ein Hund mit gewaltigem Oberarmtumor zugeführt wurde. Wir haben damals Röntgenaufnahmen machen lassen und ich bitte, sich an dem Bilde über Sitz und Ausbreitung dieses am Oberarm befindlichen Tumors zu orientiren. Dass es sich um einen höchst malignen Tumor handelte, ergab auch der übrige Befund bei diesem Thiere. Es war ein schottischer Windhund mit ausgeprägter Kachexie, Metastasen in den Achseldrüsen, Metastasen in den Hoden und anscheinend auch Metastasen in den Lungen. Die Section hat das bestätigt. Ich reiche ein Präparat herum, welches einen Schnitt durch die Mitte des Tumors zeigt; auf dem zweiten Teller einen Lungenflügel mit überaus zahlreichen metastatischen Knoten und eine metastatisch erkrankte Lymphdrüse. Ich habe diesen Tumor am 12. Februar auf andere Hunde übertragen. Es sind heute 42 Tage und es beginnt sich schon bei allen ein Tumor zu entwickeln, der heute die Grösse einer Mandel erreicht hat. Die Untersuchung ergab ein reines Spindelzellensarkom, dessen mikroskopisches Präparat Sie drüben auf dem Tisch sehen können.

Es hätte mir zur grössten Freude gereicht, meinem heimkehrenden Chef dieses neue Ergebniss mitzutheilen, also die Thatsache, dass die Reihe der übertragbaren Tumoren um einen neuen bereichert ist; es ist leider anders gekommen. Ich habe nunmehr geglaubt, Ihnen, m. H., den Haupterben seiner geistigen Hinterlassenschaft, über diesen Fall in Kürze berichten zu sollen und hoffe, auf dem nächsten Chirurgencongress Ihnen über den weiteren Verlauf der Geschwulstübertragung Mittheilung machen zu können.

73) Herr Clairmont (Wien): „Ueber Diagnose und Therapie des Basalzellenkrebses.“*)

Herr Coenen (Berlin): Ich habe in der v. Bergmann'schen Klinik diese Tumoren sehr viel geschnitten und untersucht (Langenbeck's Arch., Bd. 76, Heft 4). Nach meiner Meinung giebt es zwei Arten von Hautcarcinomen des Gesichts. Die einen sind die verhornenden Krebse, die Cancroide, welche entstehen im oberflächlichen Deckepithel des Gesichts. Die anderen entstehen subepithelial, sie verhornen nicht und haben ein drüsiges Wachsthum. Dies sind die hier in Rede stehenden Basalzellenkrebse oder tiefen Adenoidcarcinome. Die ersten haben alle Zeichen des Krebses hinsichtlich ihrer Malignität, die zweite Gruppe steht den Adenomen viel näher sowohl mikroskopisch, als auch hinsichtlich ihrer Gutartigkeit. Deshalb kann man diese nicht verhornenden Basalzellenkrebse auch mit Röntgen, Radium oder Arsen erfolgreich behandeln. Die von den Schleimhäuten ausgehenden Carcinome, die Unterlippencarcinome und die Carcinome der Nasenschleimhaut sind fast alles Cancroide und müssen mit dem Messer behandelt werden. Die Basalzellenkrebse entstehen aus den Anhangsorganen der Haut, den Talgdrüsen, Schweissdrüsen und Haarbälgen, die ja mit den Drüsen auf gleicher genetischer Grundlage stehen; sie sitzen nicht am Uebergang von Schleimhaut zur äusseren Haut oder an den Schleimhäuten, sondern mitten in der Haut. Sie

*) Manuscript nicht eingesandt, wird in Langenb. Archiv veröffentlicht. D. Red.

entstehen subepithelial, treiben das verdünnte Deckepithel der Haut vor sich her und haben damit gar keinen Zusammenhang. Deshalb hat man hier auch früher von Endotheliomen gesprochen. Wenn sie wachsen, bilden sich in der Haut Decubitalgeschwüre; nun ulceriren die Tumoren und man kann ihre Genese nicht mehr studiren.

Herr Friedrich (Greifswald): Wir können dem Herrn Collegen Clairmont dafür dankbar sein, dass er bei Gelegenheit der Besprechung dieser Tumorformen wieder betont hat, dass bei Röntgenbehandlung der Gesichtstumoren die mikroskopische Untersuchung vorangehen muss, und dass die von ihm geschilderten Tumoren für diese gelinde Therapie ganz besonders geeignet sind.

Die Diagnose ist im Beginne der Tumorbildung fast immer zu stellen; schwerer ist sie in den fortgeschritteneren Fällen ohne Probeexcision zu stellen.

Es ist dies eine Form von Tumoren, und eigentlich trete ich nur noch einmal hierher, um das zu Ehren meines pathologisch-anatomischen Collegen Grawitz zu sagen. Ich war noch immer geneigt, diese Geschwülste für Endotheliome anzusehen, während er immer daran fest hielt, dass es Basalzellenkrebse sind. Die Mittheilungen des Herrn Clairmont fügen sich demnach ganz in den Rahmen der besseren pathologisch-anatomischen Erkenntniss ein.

Herr König (Berlin): Ich habe sehr zahlreiche Gesichtstumoren von der Art gesehen, die Herr Clairmont beschrieben hat. Es waren die Tumoren, die man früher immer als von den Drüsen ausgehend bezeichnete (Schweissdrüsen). Auf jeden Fall waren es nicht vom Oberflächenepithel ausgehende, sondern es waren tiefer entstehende Carcinome, denn sehr oft konnte man in der That nachweisen, dass das Epithel darüber hinausging.

Ich bin immer auf dem Standpunkt geblieben, dass es sich um Schweissdrüsengeschwülste handelte, aber ich gebe zu, nach den Bildern, die ich hier gesehen habe, dass der Ausgang von dem Basalepithel der wahrscheinlichere ist.

Das ist auch nicht der Grund, weshalb ich das Wort ergreife. Ich will nur constatiren, dass es klinisch relativ unschuldige Tumoren sind, dass sie sich langsam vergrössern und sehr lange auf sehr niedriger Stufe bleiben können; dass sie dann aber auch weiter wachsen und sich flächenhaft ausbreiten, oft viele Jahre sich weiter entwickelnd. Bei radicaler Operation sind sie dann aber immer durch das Messer heilbar. Ich gebe ohne Weiteres zu: Sind sie durch das Röntgenverfahren heilbar, so vermeidet man einen Theil der Narbe und den Weg der Heilung durch Ueberpflanzung.

Ich habe in der Frage das Wort ergriffen, um im Anschluss an die Mittheilung von der Heilbarkeit dieser Geschwülste durch Röntgenverfahren auf ein ätiologisches Moment hinzuweisen. Gerade für diese Thatsache ist wohl der Umstand, dass dieselben sehr oft in ihrer Entstehung auf eine Verletzung zurückzuführen sind, nicht ganz ohne Bedeutung. Ganz besonders habe ich sie gesehen in der Umrandung des Auges, der Nase und der Lippen, und ausserordentlich häufig gaben die Patienten an, dass sie sich an dieser Stelle einmal

verletzt hatten, öfter handelte es sich um Verletzung mit einem schmutzigen Instrument. An der Stelle der Verletzung entstand eine kleine warzenartige Erhöhung und diese wächst allmählich zu der Neubildung aus.

74) Herr v. Saar (Wien): „Zur Frage der Mastitis chronica cystica".

M. H.! Unter den Krankheiten der Brustdrüse ist die multiple Cystenbildung in derselben jene, welche noch am meisten der Bearbeitung und Klärung bedarf. Im folgenden möchte ich die Ergebnisse einiger selbst beobachteter und genau studirter Fälle als einen kleinen Beitrag zu diesem Capitel mittheilen.

In den ersten drei Fällen, die ich der Kürze halber zusammenhängend besprechen will, handelt es sich um Frauen zwischen 35 und 45 Jahren, die früher stets gesund waren, mehrere Geburten durchgemacht und ihre Kinder selbst gestillt hatten. In der letzten Zeit wurden sie beunruhigt durch das Wachsthum einer Geschwulst in einer Brust, die sich schleichend ohne wesentliche Beschwerden zu verursachen entwickelt hatte. Während man bei der ersten Patientin durch Druck Blut im Strahl aus der Mamilla entleeren konnte, bestand im zweiten Fall gar keine und im letzten Fall nur eine milchartige Secretion aus der Brustwarze. Bei der ersten Frau wurde in der Annahme eines malignen Tumors die Amputatio mammae gemacht, bei den zwei anderen nach erfolgter Probeincision die Exstirpation des Knotens. Das Ergebnis der histologischen Untersuchung ist Folgendes:

Neben normal aussehenden Drüsenläppchen finden sich auch solche, an denen eine Wucherung des Drüsenepithels und eine beginnende cystische Erweiterung der Lumina sich geltend macht. Erstere kennzeichnet sich vielfach durch eine doppelte Conturirung der Endbläschen, welche bedingt ist durch den Gegensatz zwischen den blasig aufgetriebenen, die Peripherie einnehmenden Stern- und Spindelzellen und den dunkelgefärbten, nach dem Centrum zu abgedrängten eigentlichen Epithelzellen. Das kann so weit gehen, dass das Lumen ganz verschwindet und die zusammengepressten Epithelien seine Stelle einnehmen. Dabei wird dann der früher doppelt markirte Contour so undeutlich, dass man bei nicht genauem Zusehen die Anwesenheit von Endbläschen leicht übersehen könnte.

An anderen Stellen gewahrt man, dass das Epithel durch intensive Wucherung manche Drüsenräume ganz solid ausfüllt. Das sind Bilder, die dem Cystadenoma mammae entsprechen, wie sie schon Schimmelbusch, Tietze u. A. beschrieben haben. Andernorts füllen die gewucherten Epithelien das Lumen nicht vollständig aus, sondern nehmen nur das Centrum ein, während von der Peripherie her schlanke Papillen wie die Speichen eines Rades zusammenstreben und den centralen Epithelpfropf gleichsam stützen.

Die Ausführungsgänge sind theils anscheinend normal, theils mehr minder dilatirt und von Epithelwucherungen erfüllt. Im ersten Fall ist es auch noch zur Bildung von intracanaliculären adenomatösen Papillomen gekommen, die die Ursache der blutigen Secretion waren. Merkwürdig und bisher falsch gedeutet sind breite Mäntel anscheinend sclerosirten Bindegewebes um manche

Ausführungsgänge; bei histologischer Analyse aber erweisen sich diese Bildungen, die ich einstweilen als „peritubuläre Höfe" bezeichnen möchte, als elastische Fasernetze, welche in wechselnder Intensität von Wanderzellen durchsetzt werden; im ersten Falle in solchem Grade, dass einige Autoren in ähnlichen Fällen irriger Weise von maligner epithelialer Infiltration der Lymphspalten des Bindegewebes gesprochen haben. Andere Ausführungsgänge gehen einer regressiven Metamorphose entgegen und scheinen im Zugrundegehen begriffen zu sein; Reste von Epithelien, sklerotische Bindegewebsbalken und enorm dicke Mäntel elastischer Fasern rund herum unterstützen diese Auffassung. Ich möchte diese bisher noch nicht beschriebene Erscheinung den senilen Altersveränderungen der Mamma zurechnen und glaube, dass sie als ätiologischer Factor vielleicht noch eine grössere Rolle zu spielen berufen sein wird.

Endlich muss ich noch des Vorkommens einer Epithelformation gedenken, die ich kurz als „blasse Epithelien" bezeichnen will; sie wurden bisher nur von Borst erwähnt, der sie als den Ausdruck einer specifisch krebsigen Entartung auffasst. Dieser Deutung kann ich nach meinen Präparaten wenigstens nicht beistimmen; die Gründe für und wider würden hier zu weit führen. Ich möchte vielmehr — gestützt auf Benda's schöne Untersuchungen — glauben, dass es sich hier um einen Rückschlag in ein phylogenetisch älteres Stadium handelt; in jenes nämlich, wo die Brustdrüse aus den Schweissdrüsen der Haut sich entwickelte. Wie namentlich Bennecke nachwies, finden sich in den fibroepithelialen Geschwülsten der Brustdrüse mancherlei Anklänge an das fötale Verhalten derselben. Warum sollten nicht auch phylogenetisch ältere Stadien gelegentlich zur Recapitulation kommen?

Alles zusammengenommen musste man in den drei Fällen die Diagnose auf Cystadenom (in Fall 1 auf papilläres Cystadenom) von durchaus gutartigem Charakter stellen und demnach auch eine günstige Prognose geben. Leider entsprach der weitere Verlauf in Fall 2 und 3 nicht dieser Erwartung: denn 6 resp. 7 Monate später kamen beide Patientinnen mit Recidivtumoren malignen Charakters wieder in die Klinik. Fall 3 zeigte ausserdem noch eine Knochenmetastase in der Wirbelsäule. Die histologische Untersuchung der radical operirten Brustdrüsen erwies in denselben ausser den schon eingangs erwähnten Befunden noch Adenocarcinom von stellenweise scirrhösem Charakter.

Ganz abweichend von diesen 3 Fällen verhält sich der vierte, den ich der Liebenswürdigkeit des Herrn Hofrathes von Mosetig-Moorhof verdanke; über diesen möchte ich nun in Kürze berichten: Eine 44jährige Frau, die vor 13 Jahren geboren, ihr Kind aber nicht selbst gestillt hat, bemerkt seit einigen Wochen einen Knoten in der linken Brust, der ihr beträchtliche Schmerzen verursacht, die durch das Auftreten der (letzten) Periode gemildert wurden; gleichzeitig Schwellung der Achseldrüsen. In der Annahme eines malignen Neoplasmas wurde die Amputatio mammae gemacht; die entfernte Brust zeigte am Durchschnitt zahlreiche Cysten. In hohem Grade interessant ist hier der histologische Befund. Es zeigt sich nämlich, dass zwischen den zahlreichen Cysten reichlich Granulationsgewebe sich ausbreitet, welches die

Cystenräume nicht nur umgrenzt, sondern auch activ gegen das Lumen derselben vordringt; dabei wird das Epithel guirlandenförmig vorgebuchtet. Im weiteren Verlaufe wird der Epithelsaum immer mehr verdünnt und reisst endlich stellenweise ein; nun flutet das Granulationsgewebe hinein in die Cystenräume und füllt sie vollkommen aus. An manchen Orten kommt es hierbei zur Ausscheidung von Krystallnadeln in concentrischer Anordnung und zur Bildung von Fremdkörper-Riesenzellen um diese herum. Die elastischen Fasern, welche die Cysten umgeben, zeigen anfänglich colossale Hypertrophie, werden aber später durch das Granulationsgewebe aufgelöst und verschwinden. An vereinzelten Stellen ist noch Mammagewebe zu sehen, in dem sich kein Granulationsgewebe gebildet hat; dieses ist dann analog verändert wie in den ersten drei Fällen. Ich möchte glauben, dass es sich hier um eine Mamma mit typischen cystadenomatösen Veränderungen handelt, in der sich secundär eine chronische Entzündung entwickelte. Statt dass diese auch ihrerseits zu erneuter Cystenbildung geführt hätte — wie man nach der Virchow-König'schen Theorie ja annehmen müsste — verursachte sie ganz im Gegentheil den Untergang zahlreicher Cystenräume; diese Thatsache kann der genannten Theorie gewiss nicht als Stütze dienen. Die Frau ist heute — $5^1/_2$ Jahre nach der Operation — vollkommen gesund und arbeitsfähig. Solche Fälle wie der eben beschriebene sind allerdings sehr selten; in der ganzen Literatur existirt nur eine einzige ähnliche Beobachtung von Mintz.

Zusammenfassend möchte ich sagen: es erscheint mir zweifelhaft, ob der chronischen Entzündung in der That jene ätiologische Bedeutung zukommt, welche ihr die Virchow-König'sche Theorie vindicirt. Ich glaube vielmehr, dass die multiple Cystenbildung in der Brustdrüse in vielen Fällen auf dem Umwege über die sogenannten senilen Altersveränderungen derselben zu Stande kommt, deren Fortsetzung und Weiterbildung im Sinne einer wahren Neubildung das Cystadenom und endlich das Carcinom vorstellt, Das Ziel weiterer Forschung wird es sein, die einstweilen noch unsicheren Grenzen und Uebergänge an der Hand genauer und umfassender Studien an normalen und kranken Brustdrüsen präcise zu determiniren; eine dankbare Arbeit, da bisher hierüber noch recht wenig publicirt wurde. Vielleicht kann ich über solche Untersuchungen ein andermal berichten.

Klinisch wird es sich wohl empfehlen, die unzulängliche und gefährliche Exstirpation solcher Knoten durch die radicale Amputation der Mamma zu ersetzen. Eine genaue Beschreibung der erwähnten vier Fälle nebst eingehender Kritik und Literaturübersicht wird demnächst in Langenbeck's Archiv erscheinen.

75) Herr Suter (Innsbruck): „Perubalsam als Wundbehandlungsmittel".

M. H.! Vor zwei Jahren hat mein Chef, Herr Prof. Schloffer, an dieser Stelle über die Eignung des Perubalsams als Mittel zur Behandlung frischer accidenteller Wunden gesprochen. Seit jener Zeit haben wir neue klinische und experimentelle Erfahrungen gesammelt, über die ich Ihnen hier kurz berichten möchte.

Wir haben den Perubalsam in den letzten zwei Jahren bei allen frischen offenen accidentellen Wunden zur Anwendung gebracht, im Ganzen bei 562 Fällen. Darunter fanden sich zahlreiche Verletzungen allerschwerster Natur, namentlich auch schwere complicirte Fracturen mit ausgedehnter Knochen- und Weichtheilzertrümmerung. Was speciell die complicirten Fracturen der langen Röhrenknochen anbetrifft, die ja wohl am meisten interessiren dürften, so verfügen wir nach Weglassung der Abreissungen und von zwei bald nach der Verletzung Gestorbenen, sowie eines Falles von Primäramputation, über 20 von vornherein conservativ behandelte Fälle. Davon sind 14 ohne Complicationen geheilt; nur bei 6 musste secundär wegen Eiterung (meist ohne Temperatursteigerung) operirt werden. Ernste Störungen der Wundheilung sind in keinem Falle vorgekommen, obwohl es sich, wie schon bemerkt, um zum Theil sehr schwere Zertrümmerungsfracturen handelte. In keinem Falle wurde die Secundäramputation nothwendig; wir konnten immer gebrauchsfähige Gliedmaassen erhalten.

Dieselben günstigen Resultate ergaben sich bei der Behandlung ausgedehnter Weichtheilzerquetschungen, bei den Zermalmungen der Hände und Finger und bei Rissquetschwunden der verschiedensten Art, bei denen stets Heilung ohne ernstere Entzündungserscheinungen erzielt werden konnte, auch wenn die Wunden noch so zerfetzt waren, wenn sie nur innerhalb der ersten zwei Tage in unsere Behandlung kamen. Wichtig ist dabei, dass der Perubalsam möglichst gleichmässig in alle Nischen und Buchten der Wunde eingebracht wird.

Ueber die Frage, wie die Wirkungsweise des Perubalsams in accidentellen Wunden zu erklären ist, habe ich eingehende experimentelle Untersuchungen angestellt und bin zu dem Schlusse gelangt, dass namentlich eine Trias ganz verschiedener Eigenschaften des Balsams in Frage kommt:

1. Die Fähigkeit des Balsams, Bakterien mechanisch einzuschliessen und dieselben auf diese Weise für den Organismus auszuschalten. Die Vertheidigungsmittel des Organismus haben natürlich um so mehr Aussicht, mit Erfolg in Action treten zu können, je geringer die Menge der in Betracht kommenden Keime ist.

2. Ferner kommen in Betracht die baktericiden Eigenschaften des Perubalsams. Wie uns zahlreiche Versuche gezeigt haben, sind solche unzweifelhaft vorhanden, wenn auch an und für sich geringfügig. Diese geringe baktericide Kraft bekommt aber eine hohe Bedeutung in Verbindung mit den bakterieneinhüllenden Eigenschaften des Balsams, indem in Folge dieser Einhüllung den baktericiden Eigenschaften Gelegenheit geboten ist, während längerer Zeit auf die Keime einzuwirken. Die Ausschliessung der Bakterien, die erst eine rein mechanische war, wird nach einiger Zeit eine absolute, indem die Keime auch abgetödtet werden. — Bemerkenswerth ist, dass der Perubalsam nicht nur direct baktericid wirkt, sondern dass er auch baktericide Substanzen an die Umgebung abgiebt, was ich ebenfalls durch Versuche feststellen konnte. Da der Balsam — im Gegensatze zu löslichen Mitteln — an Ort und Stelle verhältnissmässig lange liegen bleibt, so bildet er in der Wunde gleichsam ein Reservoir antibakteriell wirkender Stoffe.

3. Endlich hat der Perubalsam in ganz hervorragendem Grade positiv chemotactische Eigenschaften. In der Umgebung eines in's Gewebe eingespritzten Balsamtropfens bildet sich ein eigentlicher Leukocytenwall, wie Sie aus den vorliegenden mikrophotographischen Aufnahmen ersehen können. Wenn man nun bedenkt, dass nicht nur der Vorgang der Phagocytose vorzugsweise durch Leukocyten bewirkt wird, sondern dass die letzteren auch höchst wahrscheinlich mit der Bildung der baktericiden Substanzen der Körpersäfte, der Alexine, in innigem Zusammenhange stehen, so erscheint es wohl gestattet, der durch den Perubalsam in der nächsten Umgebung der Wunde bewirkten colossalen Leukocytenansammlung eine gewisse günstige Einwirkung auf den Wundheilungsprocess zuzuschreiben.

Ausser diesen drei Haupteigenschaften des Perubalsams, der bakterieneinhüllenden, der baktericiden und der chemotactischen, ist namentlich auch seine fäulnisswidrige Wirkung von Bedeutung, wodurch dem Zerfall abgestorbener Gewebspartien vorgebeugt wird. Selbstverständlich steht diese letztere in Zusammenhang mit den sub 1 und 2 genannten Eigenschaften.

Bekanntlich ist verschiedentlich über üble Einwirkung des Perubalsams auf die Harnwege berichtet worden. Es betrifft dies beinahe ausschliesslich Fälle von Scabiescur mit Perubalsameinreibungen. — Wir haben in einer grossen Anzahl von Fällen genaue Urinuntersuchungen gemacht und nie Eiweiss gefunden. In keinem Falle haben wir Störung des Befindens des Patienten in Folge von Nierenreizung beobachtet. Immerhin muss dieser Frage noch ganz besondere Aufmerksamkeit gewidmet werden.

Unseres Erachtens steht es ausser jedem Zweifel, dass die Perubalsambehandlung in geeigneten Fällen angewendet bei zertrümmerten und zerquetschten Wunden mehr leistet, als alle anderen Behandlungsmethoden. — Durch die Ergebnisse unserer experimentellen Untersuchungen ist die Perubalsambehandlung nun doch einigermassen auf eine wissenschaftliche Basis gestellt, sodass sie der Vorwurf der Rückständigkeit oder gar der Quacksalberei nicht mehr treffen kann.

Herr Borchard (Posen): M. H.! Ich habe mit Perubalsam verschiedene Wunden behandelt, eine grosse Anzahl. Ich kann im Grossen und Ganzen die günstigen Resultate quoad Wundheilung bestätigen. Aber, m. H., ich bin nicht in der glücklichen Lage, zu sagen, dass die Perubalsambehandlung ohne Einfluss auf die Niere ist. Ich habe in vier Fällen sichere Nephritiden gesehen, nicht allein Eiweiss, sondern auch Cylinder im Urin. Dieselben verschwanden, nachdem ich die Perubalsambehandlung ausgesetzt hatte. Ich hatte nicht mit grösseren Mengen Perubalsam operirt, sondern hatte in einem Falle ungefähr 3 bis 4 g angewendet und in einem anderen Falle sogar nur 2 g Perubalsam. Ein Fall, der fünfte Fall, den ich in dieser Reihe nicht mitgezählt habe, ebenfalls mit Nephritis, ist sehr schwer verlaufen. Da es sich aber um eine länger dauernde Eiterung gehandelt hat, kann ich nicht sagen, ob es lediglich auf die Perubalsambehandlung zurückzuführen ist.

Worin liegt der Unterschied? Ich habe, nachdem ich die ersten zwei Fälle von Nephritis gesehen habe, den Perubalsam untersuchen lassen, und die Untersuchung ergab, dass er sich von den Vorschriften der deutschen

Pharmakopöe nicht wesentlich unterschied. Es war nur ein geringer Unterschied in Bezug auf den Zimtsäureester, der immer in dem Perubalsam enthalten ist; aber dieser Unterschied war ganz minimal.

Die Vorschriften in der Pharmakopöe sind nicht derart, dass wir etwaige Verfälschungen von Perubalsam sehr leicht nachweisen können. Der Perubalsam kommt verschiedentlich schon gefälscht in den Handel, und in Folge dessen wissen wir nicht, welche Präparate wir vor uns haben. Also es könnte hierauf vielleicht zurückzuführen sein. Jedenfalls ist es wichtig, in jedem Falle, in dem man Perubalsam anwendet, genaue Urinuntersuchungen zu machen. Dann wird man sehen, dass doch wohl in vielen Fällen Nierenreizungen eintreten.

Uebrigens ist der von mir verwandte Perubalsam nach der ersten unliebsamen Erfahrung aus einer anderen Apotheke bezogen, aber auch mit diesem Präparate erlebte ich Nierenreizungen.

Herr Suter (Innsbruck) (im Schlusswort): Was die Fälle von Nierenreizung anbetrifft, so kann ich nur wiederholen, was ich vorhin gesagt habe, dass wir in unseren Fällen kein einziges Mal Nierenreizung beobachtet haben. Auch war niemals das Befinden der Patienten derart, dass es auf irgend einen ungünstigen Einfluss des Perubalsams hätte schliessen lassen. Ich muss deshalb daran festhalten, dass es sich jedenfalls bei dem Präparat, das Herr Borchard verwendet hat, um ein solches handelt, das irgendwie Beimengungen enthielt, die nierenreizend waren. Höchstwahrscheinlich waren es Beimengungen aromatischer Substanzen, die selbst in Spuren reizend wirken können. Wir stehen auf dem gleichen Standpunkt wie Bräutigam und Nowak, die in einer grossen Anzahl von Fällen Dosen von 50 bis 80 g Perubalsam, reinen Perubalsam, innerhalb 12 bis 20 Tagen verabreicht und in keinem einzigen Falle Nierenreizung beobachtet haben, und die auch der Meinung sind, dass die Nierenreizung durch Beimengung aromatischer Substanzen im Perubalsam zu Stande komme.

76) Herr Kuhn-Kassel: „Catgut, steril vom Schlachtthier, naturfeucht, vor dem Drehen mit Jod und Silber behandelt".

Anschliessend an eine Reihe von Mittheilungen über Catgut, die ich in der letzten Zeit gemacht, erlaube ich mir, meinen Standpunkt in der Frage in einigen Thesen zu präcisiren. Das bis zur Stunde in der chirurgischen Praxis zur Verwendung kommende Catgut ist für die Anforderungen der aseptischen Wundbehandlung unzureichend.

Ich habe kürzlich 6 sichere Fälle von Uebertragung von Tetanus durch Catgut aus der Literatur zusammengestellt. Davon einen aus 1906, mittels Krönig's Cumol-Catgut, mitgetheilt aus der Greifswalder gynäkologischen Klinik von Martin. Daneben sind noch einige Dutzend wahrscheinliche in der Literatur zu finden.

Um einen chirurgisch einwandsfreien Catgutfaden zu erhalten, sind folgende Punkte zu beachten:

1. Das chirurgisch zu verwendende Catgut darf nicht von dem sogenannten Rohcatgut des Handels hergestellt werden. Seine Gewinnung und

Präparation hat vielmehr bereits im Schlachthaus bei dem Rohdarm des frisch geschlachteten, gesunden Hammels einzusetzen.

2. Bereits vom Schlachthause ab hat die Bearbeitung von geschulten, sachverständigen Händen unter aseptischen Vorsichtsmassregeln und unter Anwendung besonderer Geräthe, die in moderner Weise desinficirbar sind, zu erfolgen. Auch auf die Arbeitsräume ist Werth zu legen.

3. Der mit bestimmten Alkalien behandelte Frischdarm ist, bevor er zu chirurgischen Zwecken in specieller Weise weiter verarbeitet wird, sorgsam zu reinigen und auszuwaschen.

4. Die Desinfection des Darmfadens, bezw. seine weitere chemische Präparirung hat am **naturfeuchten** Einzeldarm, also vor dem Drehen desselben zu Catgut, zu geschehen. Von da ab muss eine Neuinfection ausgeschlossen sein.

5. Als Desinficientien dürfen nicht Materialien in Verwendung kommen, welche die Gewebe alteriren und chronisch reizen könnten, wie z. B. Formalin, Terbenthin.

6. Es müssen Körper zur Desinfection herangezogen werden, welche

a) die Desinfection des naturfeuchten Einzeldarmes absolut zuverlässig garantiren,

b) dem Faden besondere Qualitäten hinsichtlich Dauerdesinfection, Resorption, Chemotaxis u. s. w. geben.

7. Als solche Körper empfehlen sich Jod- und Silberpräparate. Mit ihnen wird mein Catgut behandelt.

8. Die Begründung, warum Jod und Silber zuerst die besten Desinficientien, dann die besten Dauerimprägnirungen sind, habe ich in einer grösseren Arbeit auf Grund der Literatur gegeben:

a) Nascirendes Jod ist nach experimentellen Arbeiten eines der besten Antiseptica und vom Silber wies schon Behring seine Ueberlegenheit über Quecksilber im thierischen Körper nach.

b) Die antiseptische Dauerwirkung von Jod- und Silberpräparaten, die in den thierischen Körper einverleibt werden, ist jedem Chirurgen bekannt. Ebenso ist die resorptionsfördernde Kraft des Jod bekannt. Vom Silber haben wir sie im Auge des Kaninchen bewiesen.

9. Zum Studium der Beschaffenheit und der Resorptionsvorgänge am Catgutfaden eignet sich in hervorragender Weise die vordere Augenkammer des Kaninchens. In ihr habe ich in Verbindung mit Herrn Runte und Herrn Rössler die Vorgänge meines Catgutpräparates festgestellt. Mit Hülfe eines Cornealmikroskopes, das stereoskopische Bilder gibt, konnten wir alle Einzelvorgänge am Auge, sowohl wie an dem Faden von seiner Einbringung an bis zur vollendeten Resorption verfolgen.

10. Die Resultate dieser Augenversuche sind im Einzelnen folgende:

a) In chemischer Beziehung, hinsichtlich Reizung der Gewebe u. s. w.:

Das Auge ist ein ausgezeichnetes Testobject für die grössere oder geringere Reizwirkung, die ein Faden zu Folge seiner chemischen Präparation auf ein lebendes Gewebe macht. Beispiele und Belege sind meine Versuche und die von Herford.

Sie ergaben im Einzelnen:

α) Gewisse Methoden der chemischen Präparation sind bedenklich; sie reizen die Gewebe zu stark: so die Formalinpräparation von Hofmeister, die Saul'sche Methode.

β) Unsere Jod- und Silberpräparation des Fadens schliesst Gewebsreizung aus; unser Faden verhält sich nicht anders, wie ein chemisch-indifferenter, steriler Faden, z. B. steriler Silberdraht.

b) In bakteriologischer Beziehung:

Die Reaction am Auge steht im parallelen Verhältniss zur Infectiosität des in das Auge eingebrachten Materiales. Dabei erlaubt das Auge eine ausgezeichnete Differenzirung der Art und des Grades der Infectionswirkung.

α) Ein schwer inficirter Faden macht im Auge schwere Iritis, Ulceration der Hornhaut, Hypopyon, Perforation, Meningitis, selbst Tod des Thieres.

β) Ein schwach inficirter Faden begnügt sich mit geringeren Läsionen, einer geringen, allmählich chronisch verlaufenden Iritis, leichten Synechien, und zuletzt Ausheilung.

γ) Ein bakteriologisch einwandsfreier, steriler Faden (der dann natürlich chemisch indifferent sein muss) macht im Auge ganz leichte, relativ rasch vorübergehende, die Iris nicht betreffende Reizerscheinungen, leichte Trübung des Kammerwassers u. s. w.

Unter diesen Gesichtspunkten betrachtet, verhält sich unser Faden (Jod und Silber) wie ein steriler Fremdkörper unschuldigster Art.

c) Hinsichtlich Resorption:

Sehr schöne Aufschlüsse sind am Auge hinsichtlich der Resorption des Catgut zu erlangen. Der Faden liegt gleichsam in einem durchsichtigen Brutschrank, und erlaubt jede Veränderung an ihm jeden Augenblick zu sehen.

Was im Speciellen unsere Fäden nach der Richtung Resorption betrifft, zerfallen sie langsam, ohne Reizwirkung, indem das organische Stützgewebe verschwindet. Der Silberfaden verschwindet viel schneller wie der Jodfaden.

Resumé. Da das Auge ein vorzügliches Testobject für die Qualitäten eines Catgut ist, andererseits unsere Fäden jede Probe gut bestanden, glauben wir, in ihnen ein superiores Material zu besitzen.

Insbesondere hat unser Silberfaden ganz hervorragende Eigenschaften und Vorzüge: er ist sehr stark, sicher keimfrei, dauerdesinfectorisch, und von besonders hervorragender Resorbirfähigkeit, und dürfte daher geeignet sein, als „resorbirbarer Silberdraht" die erste Stelle als Nahtmaterial einzunehmen.

78) Herr Braatz (Königsberg): „Bleivergiftung durch die Geschosse nach Schussverletzungen".

M. H.! Dass Bleigeschosse jahrzehntelang hindurch im Körper stecken können, ohne den geringsten Schaden zu verursachen, ist seit Jahrhunderten bekannt genug, aber dass durch solche Geschosse auch Bleivergiftung entstehen kann, ist keineswegs allgemein bekannt und noch lange nicht genügend

gewürdigt. Diese Frage verdient aber besonders deswegen unsere volle Aufmerksamkeit, weil diese Fälle sehr schwere Erkrankungen waren und die ersten Symptome der Bleivergiftung so wenig auffallend sind, dass eine frühzeitige Diagnose wohl ausgeschlossen ist, wenn man nicht an die Möglichkeit einer Bleivergiftung durch Geschosse zu denken gewohnt ist.

Ich kann mich hier kurz fassen, denn ich kann in Bezug auf die Einzelheiten auf eine vor ein paar Wochen erschienene Königsberger Dissertation verweisen, die Herr Elkonin auf meine Veranlassung über diese Frage verfasst hat.

Es gelang uns nur sechs Fälle dieser Art in der Literatur aufzufinden. Sie sind kurz folgende:

I. Der erste Fall, beobachtet von Küster und Lewin (1) betraf einen Mann, der 1870 bei Mars la Tour eine Kugel in die Tibia erhalten hatte. Nach $17^1/_2$ Jahren ungetrübten Wohlbefindens stellten sich die Erscheinungen von Bleivergiftung ein: Anämie, Schwächegefühl, Appetitlosigkeit, starke Kolikanfälle, Obstipation und Zittern in den Händen, Bleisaum. Die Untersuchung des Urins ergab Bleigehalt. Die Erscheinungen schwanden langsam, nachdem aus dem Tibiakopf durch Ausmeisseln das im (erweichten) Knochen vertheilte Blei entfernt war.

II. Dann hat Dr. Vucetic in Belgrad einen ähnlichen Fall beschrieben (2). Hier lag bei dem 40jährigen Kranken die Kugel über 18 Jahre im unteren Ende des Oberschenkelknochens. Es bestanden zwei übereinander liegende Fisteln und die Erscheinungen der Bleikrankheit (Bleisaum, Kachexie, Koliken). Nach Ausmeisseln des deformirten Geschosses schnelle Heilung.

In diesen beiden Fällen wird von den Autoren betont, dass für die Resorption des Bleis und das Zustandekommen der Vergiftung die Lagerung des Geschosses im Knochen und die Zersplitterung und innige Berührung des Metalls mit dem Knocheninnern von wesentlicher Bedeutung sei.

Darnach müsste man annehmen, dass auch Schrotschüsse zur Bleivergiftung führen können und das ist in der That der Fall.

III. Wir haben da zunächst einen Fall von Pluskal (3) und einen von Brouvin (4).

IV. Der letztere Fall ist darum besonders wichtig, weil es hier eine winzige Bleimenge, nur 3 Schrote im Vorderarm gewesen sind, welche die Bleivergiftung hervorgerufen haben. Acht Wochen nach der Verletzung zeigten sich bei dem 12jährigen Jungen Bleisaum, Obstipation und Koliken, nach 3 Monaten Bleikachexie. Langsame Besserung nach Entfernung der Schrote.

V. Fünftens, ebenfalls ein Fall aus der französischen Literatur. Ein Marineofficier hatte durch Unfall einen Schrotschuss in den Vorderarm erhalten. Etwa einen Monat später bekam er heftiges Leibschneiden, 8 Tage hindurch, ohne Erbrechen und ohne Ausleerung. Gleichzeitig war Bleisaum vorhanden und die Zähne waren etwas blossgelegt. Wiederholung der Bleikoliken; im Laufe der nächsten Monate kam es zur Beschränkung der activen Fingerbeweglichkeit, also zu Lähmungserscheinungen. Durch die Operation wurden die Schrote, im Gesammtgewicht

von nur 1,6 Gramm entfernt und durch sorgfältige Nachbehandlung der Muskelatrophie Heilung erzielt.

VI. Den sechsten und letzten Fall fand ich verzeichnet in den Monatsheften des Allgemeinen Deutschen Jagdschutzvereins von 1903.

Ein Treiber hatte auf einer Kaninchenjagd einen Schuss in die Beine bekommen, seine Unterschenkel waren durch die Schrotkörner förmlich durchsiebt. Nach einigen Wochen entwickelten sich allmählich die schwersten Erscheinungen der Bleivergiftung, u. A. eine heftige Neuralgie in den Beinen und beider Nervi trigemini. Die Stomatitis war so stark, dass Patient sich 24 Zähne ziehen lassen musste. Er wurde von seinem behandelnden Arzt und zugleich ersten Begutachter als eine Ruine bezeichnet und hatte reichlich 40 Pfund an Körpergewicht abgenommen. Ein Gegengutachter betont, dass bei der Röntgenaufnahme nur 7—8 Schrote gefunden wurden und machte verschiedene Einwendungen, das Gericht legte aber seiner Entscheidung das erste Gutachten zu Grunde und verurtheilte den unglücklichen Schützen zu 11 000 Mark Entschädigung.

Wiederum in einem anderen Fall, den ich selbst 5 Jahre beobachtet habe, hat der auf der Jagd Verunglückte gegen 20,5 Gramm Blei in seinem Körper und ist dabei gesund und munter. Blei wurde im Urin nachgewiesen.

Ich möchte nun aus diesen Krankengeschichten drei Punkte hervorheben. Einmal die Thatsache, dass die Geschosse so lange Zeit, 17—18 Jahre symptomlos im Körper liegen können, zweitens, eine wie geringe Menge Blei anderseits ausreicht, um eine schwere Bleivergiftung zu machen, in einem Fall waren es 3 Schrotkörner, im anderen 1,6 Gramm Bleischrot. Drittens möchte ich als practisch wichtig hervorheben, dass die Behandlung von gutem Erfolg ist, sowie es gelingt, das Blei operativ aus dem Körper herauszuschaffen. Je früher das geschieht, um so besser ist es. Es kommt also sehr viel auf eine möglichst frühe Diagnose an. Diese hat aber bei der Bleivergiftung, wenn man sich nur an die klinischen Erscheinungen hält, ihre grossen Schwierigkeiten.

Die Vergiftungserscheinungen können einmal ganz allmählich, in anderen Fällen urplötzlich auftreten. Und wie mannigfaltig und verschieden sind diese Erscheinungen! Wir kennen sie aus den überaus zahlreichen Fällen von Bleivergiftung aus anderen Ursachen, als Schussverletzungen, gewerblichen u. s. w. Seiffert schildert sie nach einem Citat, das ich einer ausgezeichneten Arbeit von Dr. Frey (7) entnehme, folgendermaassen: „Nach 1—2 Jahren der Thätigkeit in einer Zinkhütte verlieren die Arbeiter ihr frisches Aussehen und Blutarmuth, namentlich der Schleimhäute, tritt auf. Oft schon dann, meist aber in den nächsten 2—3 Jahren bildet sich der „Bleisaum“ aus, und die ersten schnell wieder vorübergehenden Verdauungsstörungen, wie Druck in der Magengegend, Aufstossen nach dem Essen und Herabsetzung des Appetites machen sich bemerkbar. Nach ungefähr 10jähriger Arbeit erst zeigen sich Gelenkschmerzen und andere Neuralgien, krampfartige Leibschmerzen (Koliken), Erbrechen und Stuhlverstopfung neben schwerer Blutarmuth. Im weiteren Verlaufe kommt es zu Nierenentzündung mit wasser-

süchtigen Anschwellungen, Zähneausfall bei tiefgehender Entzündung der Mundschleimhaut, Lähmungen von peripherischen, sensiblen und motorischen Nerven, und in manchen Fällen auch zu Lähmungen der Gehirnnerven wie der Sehnerven und Herabsetzung der geistigen Fähigkeiten bis zur Verblödung".

Demgegenüber finden wir angegeben, dass die ersten Erscheinungen einer gewöhnlichen Bleivergiftung die Lähmung der Extensoren der Hand sind (vor allem der 3. und 4. Finger, weil Zeige- und kleiner Finger noch ihre eigenen Extensoren haben) und haben in unseren Fällen gesehen, dass etwa nach einigen Wochen Koliken auftraten, Handmuskellähmungen nach einigen Monaten. Fassen wir kurz alles zusammen, was von Symptomen bei Bleivergiftung beobachtet ist, so sind es: Bleisaum, Koliken, Verstopfung, Lähmungen, Neuralgie, Herzhypertrophie, Nierenentzündung (Schrumpfniere), Arthralgien, Opticusatrophie und Gehirnerscheinungen, wie heftige Kopfschmerzen, seltener Delirien, Verwirrtheit, Epilepsie, progressive Paralyse. Dabei können davon nur einzelne Erscheinungen vorhanden sein und die übrigen fehlen.

Es liegt auf der Hand, dass da die Diagnose im einzelnen Fall mit nur einzelnen Symptomen sehr schwierig sein kann, zumal, wenn andere Gifte, wie namentlich der Alkohol sich an dem Krankheitsbilde mit betheiligen.

Auch die Nierenuntersuchungen lassen nicht selten im Stich. Einmal kann in demselben Fall Blei nachweisbar sein und zu einer anderen Zeit ohne erkennbare Ursache fehlen. Auch ist der Nachweis von Blei im Urin noch kein Zeichen von Bleivergiftung, ebensowenig als z. B. der Nachweis von Jod im Urin eine Jodvergiftung beweist. Wenn wir von den vorgeschrittenen schweren und zweifellosen Erkrankungen absehen, so wäre unsere Entscheidung, wann wir chirurgisch helfend eingreifen sollen, auf den Sand gebaut, wenn wir nicht seit etwa 7 Jahren ein unschätzbares und recht sicheres Verfahren hätten, eine Frühdiagnose zu stellen, das uns E. Grawitz gelehrt hat.

Grawitz hat erkannt, dass die von S. Askanazy in Königsberg 1893 beschriebenen basophilen Granula der rothen Blutkörperchen sich constant bei jeder Bleivergiftung nachweisen lassen und zwar schon so früh, dass der betreffende Kranke sonst noch keine anderen Erscheinungen von Bleivergiftung zu zeigen braucht. Diese Angaben von Grawitz und Hamel aus dem Jahre 1899 sind von einer ganzen Anzahl von Autoren (Moritz, v. Torday, van Emden, Kleerekoper und Frey) an Hunderten von Fällen vollauf bestätigt. Zwar treten diese gekörnten basophilen Blutkörperchen auch bei Krebs, perniciöser Anämie, Darmfäulniss, Sepsis und Intermittens auf, doch lassen sich diese Krankheiten meist leicht als solche erkennen und ausschliessen.

Es würde hier zu weit führen darauf einzugehen, was diese zierlichen Granula bedeuten. Während die Einen, wie Grawitz, sie als den Ausdruck einer Degeneration ansehen, halten sie andere mit Askanazy für Regenerationserscheinungen, wenn auch Askanazy seine ursprüngliche Auffassung aufgegeben hat, nach der jene Körnelung durch Zerfall der Kerne entstehen sollte.

Ich habe Ihnen dort, m. H., zwei Blutpräparate aufgestellt. Sie sind mit Alkohol fixirt und einfach mit Löffler'scher Methylenblaulösung gefärbt.

Der eine stammt von einem schweren Fall von Bleivergiftung, der andere zeigt diese Körnung am Blut eines Mäuseembryo, bei dem sie normal vorkommt. Beide Präparate verdanke ich der Freundlichkeit des Collegen Askanazy.

Wie werden wir uns nun mit Rücksicht auf die Bleivergiftung in Zukunft zu den Schussverletzungen zu stellen haben? Im Allgemeinen wie bisher, d. h. wir werden zunächst die im Körper stecken gebliebenen Geschosse ruhig liegen lassen, wenn sie nicht ganz leicht zu erreichen und zu entfernen sind. Die Bleivergiftung durch Geschosse ist immerhin ein so seltenes Vorkommniss, dass diejenigen, welche Blei in sich tragen, keine grosse Angst zu haben brauchen. Aber einen gewissen Einfluss muss die Erwägung, dass solche nachträglichen Schädigungen vorkommen, auf unser Verhalten doch gewinnen. Denn es liegt Grund genug zu der Annahme vor, dass diese Fälle keineswegs so selten sein werden, als es nach der Casuistik den Anschein hat. Man wird mindestens verlangen müssen, dass die Aerzte solche Schussverletzte mehr als bisher auf die Möglichkeit der Bleivergiftung ansehen und bei begründetem Verdacht wenigstens das Blut untersuchen oder untersuchen lassen. Ueber das Weitere, ob man dann im Stande ist, zu helfen oder nicht, darüber lassen sich keine allgemeinen Regeln aufstellen, das muss nach sorgfältiger Erwägung von Fall zu Fall entschieden werden.

Literatur: 1. Küster und Lewin, Langenbeck's Arch. Bd. 43. — 2. Vucetic, Allgem. Wiener med. Zeitung. XIII. Jahrg. No. 20. — 3. Pluskal, Oestr. med. Wochenschrift. 1893. No. 9. — 4. Brouvin, L'union médicale. 1867. No. 3. — 5. Nimier et Laval, Le Caducée No. 8. Journal de chirurgie et médecine d'armée. 7. Heft. 1901. — 6. Monatshefte des Allgemeinen Jagdschutzvereins. 1903. — 7. Dr. Frey. — 8. E. Grawitz. — 9. Askanazy.

78) Herr Glücksmann (Berlin): „Endorectale und endosigmoideale Operationen".

Objecte derartiger Operationen sind in erster Reihe die neoplastischen Gebilde des Mastdarms und der Flexura sigmoides. Unter ihnen stellen die Schleimhautpolypen, einzeln oder multipel auftretend, ein Krankheitsbild von weittragender Bedeutung dar. Denn einerseits können sie, oberflächlich exulcerirend, die Quelle hartnäckiger Blutungen sein, die in ihrer langen Dauer oft schwerste Inanitionszustände im Gefolge haben, andererseits besteht bei ihnen stets die Gefahr der malignen Degeneration.

Die Diagnose dieser Gebilde ist, sofern sie der Mastdarmampulle angehören, durch Digitalexploration leicht zu stellen. Damit sind sie ohne Weiteres der an dieser Stelle relativ einfachen chirurgischen Therapie zugängig gemacht. Anders stand dies bisher um Gebilde derselben Art, welche in der Flexura sigmoidea zur Ausbildung kamen. Diese entzogen sich vermöge ihrer Weichheit und geringen Grösse jeglicher Palpationsmöglichkeit durch die Bauchdecken hindurch, während sie andererseits vom Anus aus ebensowenig erreichbar waren. Ebenso ist ihre Entfernung bisher, falls sie an dieser Stelle sassen, nur mit Hülfe eingreifender Operationen von der Bauchhöhle aus möglich gewesen.

Heute möchte ich Ihnen über eine Serie derartiger Polypenerkrankungen der unteren Darmabschnitte berichten, welche ich sämmtlich rectoskopisch bezw. sigmoskopisch diagnosticirt, und auf demselben Wege, also per vias naturales, entfernt habe.

Besonders wichtig war das in 2 Fällen, in denen die papillären haselnuss- bezw. kirschgrossen, gestielten Tumoren 19 bezw. 21 cm hoch gesessen haben. Das Instrumentarium, dessen ich mich bediente, bestand aus einem von mir modificirten Strauss'schen Sigmoskop, sowie aus einem Polypenschnürer, der sich von den in der Rhinologie gebräuchlichen nur durch seine Länge unterscheidet. Nach der Abschnürung wurde durch einen eigenen Pulverbläser ein kleiner Wundschorf erzeugt. Gelegentlich ist Tamponade vermittelst eines ebenfalls für diesen Zweck construirten Tamponators erforderlich. Die Instrumente sind bei G. Haertel, Berlin, Karlstr. 19, erhältlich.

Mikroskopisch erwiesen sich die beiden aus der Flexura sigmoidea stammenden Tumoren als reine tubulöse Adenome. Demgegenüber zeigten verschiedene von den auf gleichem Wege aus der Ampulla recti entfernten Polypen bereits atypischen Bau, z. B. ein von Herrn Privatdocenten Dr. Pick mikroskopisch untersuchter, dem Material des Herrn Dr. Schönstadt entstammender Polyp, erwies sich als Adenocarcinom. In solchen Fällen ist natürlich nach Sphincterdehnung die möglichst radicale Entfernung des Geschwulstbodens indicirt, wie dies z. B. in dem eben citirten Falle seitens Dr. Schönstadt durch ausgiebige Cauterisation geschah. Entsprechendermaassen würde bei nachgewiesener Malignität eines aus der Flexur entfernten Polypen ebenfalls ein radicalerer Eingriff, nach dem jetzigen Stande der Chirurgie die Laparotomie, anzuschliessen sein.

79) Herr Clairmont (Wien): „Zur Behandlung der entzündlichen Mastdarmstricturen"*).

Vorsitzender: M. H.! Schluss der Debatte! Es sind 79 Vorträge und 6 Demonstrationen gehalten worden. 117 Redner haben in der Debatte gesprochen. Ausgefallen sind 3 Sachen. Also haben wir unser Programm fast erledigt.

Damit schliesse ich den 36. Congress der Deutschen Gesellschaft f. Chirurgie.

Herr Friedrich (Greifswald): M. H.! Wir haben einen Congress hinter uns, von dem wir sagen dürfen, dass er sich geradezu spielender Weise abgewickelt hat. Wir danken das unserm verehrten Herrn Präsidenten, welcher von Anfang bis zu Ende in echt chirurgischer Weise Schneid und Milde zu verbinden gewusst hat, wie das von ihm auch nicht anders zu erwarten war. Sie stimmen gewiss alle gern und freudig mit mir in den Ruf ein, der Präsident dieses Congresses, Herr Geheimrath Riedel, lebe hoch, hoch und noch einmal hoch!

(Die Anwesenden, die sich erhoben haben, stimmen in das dreimalige Hoch ein.)

Vorsitzender: Die anderen Herren auch! (Heiterkeit.)

(Schluss der Sitzung nach 4 Uhr.)

---

*) Manuscript nicht eingesandt, wird in Langenb. Archiv veröffentlicht. D. Red.

Zu Protokoll.

Herr Küttner (Marburg): „Zur Kenntniss der normalen Sehnenscheiden-Anatomie und der Tendovaginitis crepitans".

M. H.! Bei der Mehrzahl der von mir beobachteten Fälle typischer Tendovaginitis crepitans ist mir aufgefallen, dass das charakteristische Reibegeräusch sich nicht an den Stellen findet, an welchen den anatomischen Beschreibungen nach die Sehnenscheiden liegen, sondern dass es höher hinauf, weiter proximal zu hören und zu fühlen ist. Dies gilt sowohl für die obere Extremität, bei welcher die Handgelenksgegend frei zu sein pflegt, das Crepitiren aber auf dem Muskelwulste des Abductor pollicis longus und Extensor pollicis brevis oft bis zur Mitte des Vorderarmes bemerkbar ist, besonders aber für die untere Extremität. In 6 nacheinander beobachteten Fällen war es höchst auffallend und demonstrabel, dass die Sehnenscheiden und das Fussgelenk sich ganz unbetheiligt zeigten, Crepitation und Schmerzen aber ihren Sitz in einer deutlich geschwollenen, oft leicht gerötheten und scharf abgesetzten Zone hatten, welche durchschnittlich 10 cm oberhalb der Malleolenlinie begann und sich als handbreites queres Band 7—10 cm weit nach aufwärts erstreckte. In dieser ein Ringsegment darstellenden Zone war das Reibegeräusch ausserhalb der Tibiakante über der Musculatur wahrzunehmen, während die ödematöse Schwellung sich auf die Innenfläche des Schienbeins fortzusetzen pflegte.

Dieser so constant erhobene Befund lässt nur zwei Deutungen zu: Entweder haben viele Fälle von sogenannter Tendovaginitis crepitans mit den Sehnenscheiden garnichts zu thun, dafür spräche u. A. das Vorkommen ähnlicher Veränderungen an der scheidenlosen Achillessehne — oder aber die Sehnenscheiden erstrecken sich weiter hinauf als allgemein angenommen, denn nach den bisherigen Messungen endet selbst die höchst hinaufgehende Scheide des Tibialis ant. $5\,^3/_4$ cm oberhalb der Knöchellinie, also weit unterhalb der beschriebenen Erkrankungszone. — Um der Sache auf den Grund zu kommen habe ich die Herren Dr. Dr. Weiss und Seemann veranlasst, zunächst einmal an der unteren Extremität die Lehre von den Sehnenscheiden einer Nachprüfung zu unterziehen. Die Untersuchungen wurden am Marburger anatomischen Institute ausgeführt und erfreuten sich der besonderen Unterstützung des Herrn Geheimrath Prof. Dr. Gasser; sie haben ergeben, dass unsere derzeitige Kenntniss von der normalen Sehnenscheidenanatomie nach mancher Richtung lückenhaft ist und dass die Lehre von der Tendovaginitis crepitans der Correctur bedarf.

Ohne Einzelheitzen zu bringen, möchte ich an der Hand dieser Tafeln kurz die wichtigsten Ergebnisse mittheilen und bemerken, dass die bisher an 33 unteren Extremitäten durchgeführten Studien noch fortgesetzt und besonders auch auf die obere Extremität ausgedehnt werden sollen. Zur Injection wurde im Gegensatz zu früheren Untersuchungen vor allem Wasser und Luft benutzt, da diese ohne Gewalteinwirkung eindringen und weniger Kunstproducte hervorrufen als die üblichen Wachs- und Gelatineinjectionen.

Als wichtigstes Resultat hat sich ergeben, dass ein oberer Abschluss der Sehnenscheide durchaus nicht in allen Fällen besteht und

dass sich hierin die für unsere Frage in Betracht kommenden Streckmuskeln des Unterschenkels verschieden verhalten. Am Tibialis ant. wurde ein oberer Abschluss der Sehnenscheide in 55 pCt. der untersuchten Extremitäten, am Extensor hallucis in 70 pCt., am Extensor digitorum dagegen nur in 18 pCt. gefunden. In den übrigen Fällen — abgesehen von einigen unsicheren Befunden — besass die Sehnenscheide nach oben keinen festen Abschluss, vielmehr drang die Injectionsmasse auf Sehne und Muskel weit am Unterschenkel vor, in manchen Fällen bis über die Mitte, wie diese Tafel erkennen lässt. (Demonstration.)

Es wird sich nun fragen, wo ist der obere Abschluss der Sehnenscheide undicht, an welcher Stelle besteht die Communication mit den höher gelegenen Theilen? Zu dem Zwecke müssen wir uns die anatomische Gestaltung des oberen Sehnenscheidenendes klar machen.

Auf diesem Längsschnitte (Demonstration) sehen Sie roth den Muskel, weiss die Sehne, gelblich das gefässführende Mesotenon und blau die injicirte Sehnenscheide. In diese ragt von oben her ein Fortsatz hinein, die schon von v. Rosthorn und Hartmann erwähnte Plica semilunaris. Sie theilt das obere Sehnenscheidenende in zwei Taschen, eine vordere und eine hintere. Die vordere Tasche ist fast stets nach oben fest geschlossen, sie erscheint uns bei Operationen und oberflächlicher anatomischer Präparation als das obere Ende der Sehnenscheide, als die obere Umschlagstelle, wie wir zu sagen pflegen. Für unsere Frage bedeutungsvoller aber ist die hintere Tasche; sie enthält unter der eigentlichen Plica semilunaris noch 1—3 ganz ähnlich gestaltete, nur zartere Falten, welche sich bei Bewegungen auseinanderziehen und ineinanderschieben. Auf dieser Figur sehen Sie die übereinanderliegenden Plicae, wie sie seitlich im parietalen Blatte der Sehnenscheide auslaufen (Demonstration); dieser Querschnitt zeigt die eine Plica voll, die andere höher gelegene in ihren seitlichen Ausläufern getroffen, während dieser weiter distal genommene Querschnitt nur von der peripherstenFalte noch die seitlichen Längsvorsprünge erkennen lässt.

Die Communication der Sehnenscheide mit dem angrenzenden, Sehne und Muskel bedeckenden Bindegewebe liegt nun, wenn sie vorhanden ist, im Bereiche der hinteren Tasche. In einem Theil der Fälle sind die in ihr befindlichen Plicae mit der Sehne fest und flächenhaft verwachsen, dann besitzt die Sehnenscheide nicht nur einen scheinbaren, sondern einen wirklichen oberen Abschluss. In anderen Fällen aber ist die Verbindung äusserst locker, sie stellt nur ein loses Maschenwerk dar, durch welches die Injectionsmasse ganz leicht sprungweis nach oben vordringt in eine Art Hohlraumsystem mit weiten Lücken, welches dem Perimysium externum zugerechnet werden muss. Einige Versuche zeigten in sehr auffallender Weise folgendes Phänomen: Bei der Einspritzung von unten her wurde zunächst unter Füllung der vorderen Tasche ein oberer Abschluss der Sehnenscheide gewonnen; wartete man nun ein wenig und injicirte dann ohne jeden stärkeren Druck von neuem, so drang jetzt die Injectionsmasse spielend leicht nach aufwärts vor; während die vordere Tasche gleichzeitig gefüllt blieb. In der kurzen Pause zwischen den beiden Einspritzungen war die Flüssigkeit, welche von der vor-

deren Tasche aus zunächst die Plica seminularis fest auf die Sehne angedrückt hatte, unter die Plica gelangt, hatte sie abgehoben, und der Weg nach aufwärts war für die zweite Injection frei. Es scheint demnach auch bei vorhandener Communication mit dem Perimysium externum eine Art Klappenmechanismus zu bestehen, welcher unter normalen Verhältnissen den Weg von unten nach oben erschwert, während er die umgekehrte Bahn freilässt, Verhältnisse, welche für die physiologische Flüssigkeitscirculation in der Sehnenscheide und für die Entstehung pathologischer Ergüsse von Bedeutung zu sein scheinen.

Wie verhalten sich nun diese anatomischen Befunde zu den oben geschilderten Formen der Tendovaginitis crepitans? Im Hinblick auf den erwähnten Klappenmechanismus könnte man annehmen, der Entzündungsprocess beginne über den geschädigten Muskeln und Sehnen, steige nach abwärts, trete aber im Bereiche der Sehnenscheide klinisch nicht zu Tage, weil hier die Gleitbedingungen bessere sind oder die straffen Bänder und Fascienzüge das Bild verschleiern. Gegen diese Auffassung spricht die Thatsache, dass die Crepitationszone stets ganz gleichmässig als queres, von unten geradlinig abschneidendes Band über allen drei Muskeln und der Tibia lag; es wäre doch höchst auffallend, wenn die durch Ueberanstrengung hervorgerufene Erkrankung drei Muskeln ganz gleichartig und in gleicher Höhe befallen sollte, die sich anatomisch und physiologisch verschieden verhalten und deren Sehnen und Sehnenscheiden in verschiedener Höhe enden. Danach müssen wir annehmen, dass die beschriebenen Krankheitsbilder wie gewiss viele Fälle sogen. Tendovaginitis crepitans mit den Sehnenscheiden nichts zu thun haben.

Wo aber localisirt sich dann der Entzündungsprocess? Auch hierüber giebt die anatomische Untersuchung Aufschluss. Unter der Fascia cruris zwischen ihr und der mit der einzelnen Sehne oder dem einzelnen Muskel innig verbundenen Fascia propria liegt in der unteren Hälfte des Unterschenkels eine Schicht lockeren Bindegewebes, fast eine Art Spaltraum, welcher sich in dieser Höhe eine Strecke weit auf die Innenfläche des Schienbeins fortsetzt und nach unten durch das Ligamentum transversum cruris annähernd geradlinig begrenzt wird.

Diese Schicht ist der Sitz der Erkrankung, denn in ihr kann sich der Process frei und gleichmässig, mehr oder weniger ringförmig ausbreiten, über Muskeln und Sehnen in Gestalt eines fibrinösen Exsudates, über der Tibia vielleicht auch als solches oder als entzündliches Oedem. In dieser Schicht müssen auch die Folgen einer Ueberanstrengung oder einer äusseren Druckwirkung weit stärker zu Tage treten, als in den Sehnenscheiden selbst, denn in ihr kommt die Reibung zur vollen Geltung, während die Sehnenscheiden gerade der Vermeidung übermässiger Reibung dienen.

Es dürfen somit nicht alle durch das charakteristische Crepitiren gekennzeichneten Entzündungsvorgänge an den Extremitäten der Tendovaginitis oder, wie man weit richtiger griechisch sagen sollte, Tenontothekitis crepitans zugerechnet werden, vielmehr giebt es zahlreiche Fälle, bei denen sich der entzündliche Process nicht in den Sehnenscheiden, sondern zwischen der Fascia

propria der geschädigten Muskeln und Sehnen einerseits und der Hauptfascie der Extremität andererseit abspielt.

Diese Erkrankungen, denen auch die Brauer'sche „Perimysitis crepitans" und das Pauzat'sche „Aï crépitant de la jambe" nahe zu stehen scheinen, könnte man als subfasciale Entzündungen mit dem Namen Hypodesmitis crepitans belegen.

Herr Schultze (Duisburg): „Beitrag zur Bauchchirurgie. — Ein einfacher Hebeapparat".

Der Apparat hat den Zweck, bestimmte Theile des Körpers hochzulagern, wie dies bereits von Rühl, Berndt, König, Kelling und Holländer vorgeschlagen worden ist.

Die Construction deckt sich mit der des gewöhnlichen Betttisches — oder mit der eines photographischen Stativs — nur mit dem Unterschied, dass hier kräftiger Aufbau vorhanden ist. Die Tischplatte des Betttisches wird ersetzt durch ein schmäleres Brett, welches mit Kunstgummikissen gepolstert wird und dem Körpertheil eine geschmeidige Lage giebt. Die schwerste Last lässt sich heben, ohne dass Störung eintritt. Während der Operation ist zu jeder Zeit Heben und Senken möglich, ohne dass dadurch das Operationsfeld irgendwie verletzt wird. Stabilität und Leichtigkeit in der Handhabung zeichnen den Apparat aus.

Die Handhabung des Apparates vollzieht sich in folgender Weise:

Derselbe wird unter den Operationstisch gefahren, alsdann stellt sich das für den Körpertheil bestimmte Lagerungsbrett quer über den Operationstisch ein. Nach entsprechender Lagerung und Polsterung eventuell mit Kunstgummikissen wird der Apparat in Bewegung gesetzt und jede beliebige Lage zu jeder Zeit hergestellt.

Indicationen. Hauptsächlich kommt die Regio epicastrica, mesogastrica und hypogastrica in Betracht, Leber, Gallenblase, Pankreas, Milz, Magen-Darm, dann Nieren und Abdominal-Tumoren, Adnexerkrankungen etc. Weiterhin ist bei Kopfoperationen die Tieflagerung sehr einfach zu erreichen, bei Eingriffen am Kopf, Kiefer und Zungenoperationen, dann am Hals, Larynxextirpationen, Caput obstipum.

Resumé:

1. Durch Hochlagerung wird das Operationsfeld wesentlich verbessert und Arbeiten in der Tiefe aufgehoben.

2. Der einfach construirte Apparat ist bei jedem Operationstisch zu gebrauchen, dies zum Unterschied von dem Hebeapparat nach König, welcher nur für den Stelzner Tisch passt.

(S. Langenbeck's Archiv. Bd. 83, S. 652.)

II.

Grössere Vorträge

und

Abhandlungen.

I.

Die Exstirpation der Prostata.[1]

Von

Dr. Hermann Kümmell,

I. chirurg. Oberarzt des Allgemeinen Krankenhauses in Hamburg-Eppendorf.

Die Fortschritte, welche wir in den letzten Jahren in der operativen Behandlung der Prostatahypertrophie, besonders mit der radicalsten Methode, mit der totalen Entfernung des pathologisch veränderten Organs gemacht haben, erscheinen mir so wesentlich, dass wir wohl berechtigt sind, gestützt auf praktische Erfahrungen auch in unserer Gesellschaft in eine Discussion resp. Entscheidung der Hauptfragen dieses Gebiets einzutreten. In Deutschland hat die Prostatectomie erst sehr allmählich Eingang gefunden, während sie in Frankreich, England und Amerika seit einer Reihe von Jahren eine vielfach ausgeführte Operation geworden ist und zu zahlreichen Mittheilungen über die mit dieser Methode erzielten Erfolge, sowie zu interessanten Discussionen in zahlreichen medizinischen Gesellschaften und auf den verschiedenen Fachcongressen geführt hat.

Erst in den letzten Jahren scheint die radikale Behandlung und Heilung des das spätere Lebensalter des Mannes oft so schwer belästigenden Leidens durch die operative Entfernung der Prostata auch von deutschen Chirurgen in ausgiebigerer Weise aufgenommen zu sein, sodass wohl jetzt die meisten derselben über eine mehr oder weniger grosse Erfahrung auf diesem Gebiete verfügen werden.

Ehe wir auf die zur Beseitigung der Prostatahypertrophie angewandten Operationsmethoden eingehen, ist es gewiss nicht

[1] Vorgetragen am 4. Sitzungstage des XXXVI. Congresses der Deutschen Gesellschaft für Chirurgie, 6. April 1907.

unwichtig, einen flüchtigen Blick auf die pathologisch-anatomischen Veränderungen, wie wir sie an der Leiche, an Präparaten und am Lebenden zu beobachten Gelegenheit haben, zu werfen, um uns danach ein Bild für ein geeignetes operatives Vorgehen zu machen. Wie Sie an diesen verschiedenen Präparaten sehen, können wir mehrere Formen der Prostatahypertrophie unterscheiden.

In der einen Gruppe handelt es sich um eine fast gleichmässige Vergrösserung der Seitenlappen; diese comprimiren nun entweder die Harnröhre, indem sie mehr peripher in der Pars prostatica urethrae zur Vergrösserung gelangt sind, oder sie ragen in die Blase, ohne jedoch direkt das Orificium urethrae zu verlegen. In beiden Fällen wird dem Eindringen eines geeigneten Katheters wohl kaum ein Hinderniss bereitet werden und kaum eine unüberwindliche Urinretention zu befürchten sein. Dahin möchte ich auch die asymmetrischen Formen rechnen, bei denen ein Seitenlappen besonders stark hypertrophirt, halbkugelig prominirt und sich zuweilen mit einer entsprechenden Impression an den anderen Lappen andrängt, ebenso die seltenen Fälle, in denen ein einzelner hyperplastischer Seitenlappen in die Blase hervorragt.

Von grösserem Interesse sind für uns die Formen, in denen der Mittellappen an der Hyperplasie theilgenommen hat. Auch hier beobachten wir entweder eine gleichmässige, symmetrische Vergrösserung aller Drüsenlappen oder eine — und das sind die häufigeren Vorkommnisse — besondere Configuration und Hypertrophie des Mittellappens. Eine ausschliessliche Hypertrophie oder Bildung eines sogenannten Mittellappens ohne Mitbetheiligung der Seitenlappen wird, wie erwähnt, nur ausnahmsweise beobachtet werden. In den immerhin seltenen Fällen von gleichmässiger Hypertrophie finden wir die drei Lappen vollständig vereinigt in die Blase hervorragen, sodass sie, wie ein runder hoher Wall die Urethralöffnung in sich einschliessen. Das Ganze hat, von der geöffneten Blase aus gesehen, eine grosse Aehnlichkeit mit einer hypertrophischen Portio vaginalis, welche wir uns, mit dem Orificium nach dem Fundus gerichtet, in die Blase eingeschoben denken. Hinter diesen Prominenzen liegt dann ein tiefer Blasenrecessus, welcher bei der absoluten Unmöglichkeit der vollständigen Entleerung der Blase die Sammelstätte stagnirenden Urins bildet. Die weitaus häufigeren, uns für ein operatives Handeln besonders

interessirenden Formen von Prostatahypertrophie sind diejenigen, bei denen ein Theil der vergrösserten Parthien der Vorsteherdrüse in das Innere der Blase hervorragt, bei denen es zur Bildung eines sogenannten Mittellappens gekommen ist, welcher in der einen oder der anderen Weise den Blasenausgang verlegt. In den weniger hochgradigen Stadien ist es nur ein kleines, zapfenförmiges Gebilde, welches in den Blasenhals hervorragt oder in der Richtung nach der Harnröhre hin geneigt liegt, sodass durch die Füllung der Blase durch den von hinten her andrängenden Urin leicht ein klappen- oder ventilartiger Verschluss des Blasenausganges oder beim Katheterismus eine Verletzung des sich vordrängenden Läppchens, eintreten kann. In den weiter entwickelten Fällen ragt der Mittellappen wie ein grosser, mit mehr oder weniger breitem Stiel versehener Wulst in die Blase hinein, bei dem einen der von mir operirten Patienten die Grösse und Form des Nagelgliedes eines starken Daumens darbietend; in einem anderen zur Operation gelangten Falle musste ein zur Grösse einer Birne hypertrophirter Mittellappen entfernt werden. Derartige colossal vergrösserte, das Blasenlumen z. Th. ausfüllende Prostatae gehören durchaus nicht zu den Seltenheiten, wie Sie an diesen verschiedenen operativ entfernten Präparaten sehen können. Ueberhaupt sind gerade die Formen mit stark entwickelten Seiten- und Mittellappen, welche unser operatives Eingreifen in ganz besonderem Maasse verlangen, weit häufigere Vorkommnisse, als gewöhnlich angenommen zu werden pflegt. Die entfernten Prostatae zeigten mikroskopisch in einem Theil der Fälle eine reinglanduläre Hypertrophie mit theilweise grossen Drüsenräumen (Adenome). In anderen Fällen war nur das fibröse Gewebe hypertrophisch, die Drüsen fast vollständig verschwunden, ihre Acini enge Spalten mit kaum erkennbarem Epithel (Fibrome). Eine grössere Zahl von Fällen zeigt eine gemischte Hypertrophie mit Ueberwiegen der Drüsensubstanz (Adenofibrome), des fibrösen Gewebes mit glatten Muskelfasern (Fibromyome) oder des fibrösen Gewebes ohne Muskelfasern mit Drüsen (Fibroadenome). In mehreren Fällen wurde Carcinom der Prostata gefunden.

Von Wichtigkeit für ein operatives Eingreifen ist jedenfalls die Frage nach der Beziehung der Prostatahypertrophie zu den sie stets begleitenden Veränderungen der Blase. Es ist nicht zu leugnen, dass die Lannois'sche Anschauung, welche Guyon acceptirte und

der er durch seine Autorität eine weitere Verbreitung schaffte, dass die Prostatahypertrophie eine Theilerscheinung einer Gesammterkrankung des Harnapparats sei, vielfach von einer weiteren Entwicklung eines operativen Vorgehens abgehalten hat. Lannois' und Guyon's Anschauung, dass vor Allem eine Arteriosklerose die Ursache der Hypertrophie und der mit ihr verbundenen Degeneration des Harnapparats sei, ist durch die gründlichen Arbeiten Steinthal's u. A. wesentlich erschüttert und ferner konnte Bier bei fünf zwecks Beseitigung der Prostatahypertrophie vorgenommenen Unterbindungen der Iliaca interna in keinem Falle Arteriosklerose nachweisen; die Gefässe hatten normale, weiche Wände. Nicht besser gestützt erscheint mir die Theorie Harrison's, welcher die sämmtlichen mit der Hypertrophie der Prostata verbundenen Veränderungen des Harnapparates primär in der Blase entstehen lässt. Dadurch, dass die Blase, was ja wohl nicht zu bezweifeln, in den höheren Lebensjahren an Tonus verliert und die hintere Wand tiefer in das Becken herabsinkt, wird die Harnentleerung erschwert, es bleibt an der tiefsten Stelle ein Harnresiduum, welches die Muskulatur der Blase durch erhöhte Anstrengung und Contraction zu entleeren strebt; es bildet sich allmälig eine Verdickung der Muskulatur zwischen den Harnleitermündungen und der Prostatamuskulatur aus. Harrison fasst also die Prostatahypertrophie als eine Arbeitshypertrophie auf. Ich möchte mich zum Theil der Ansicht von White und Anderen anschliessen, die ich bereits auch früher ausgesprochen habe, dass durch verschiedene Ursachen, sei es in Folge einer früher stattgehabten gonorrhoischen Infection mit Mitbetheiligung der Prostata, sei es durch den Einfluss des Alters ein den Fibromyomen des Uterus ähnlicher Process in der Prostata sich entwickelt, dass also die Prostatahypertrophie eine locale Erkrankung der höheren Lebensjahre ist, von deren Beseitigung ein positiver Erfolg zu erwarten ist. Ist ein Hinderniss einmal vorhanden, wird der Abfluss des Urins mehr und mehr gehemmt, so tritt auch als natürliche Folge eine Hypertrophie der überangestrengten Blasenmuskulatur, die Bildung des hinteren Recessus und andere Erscheinungen mehr ein. Diese Anschauung wird nach meiner Auffassung auch durch die zweifellosen operativen Erfolge und vollständigen Heilungen nach Wegräumung des durch die Prostata gesetzten Hindernisses gestützt. Daher würde man einen

operativen, auf eine radicale Heilung gerichteten Eingriff nur unternehmen können, wenn man eine primäre locale Erkrankung der Prostata als das Grundleiden ansieht.

Die zahlreichen Methoden der operativen Behandlung der Prostatahypertrophie haben sich im Laufe der Zeit nach verschiedenen Richtungen hin entwickelt. Man hat versucht, das die Urinentleerung hauptsächlich behindernde Moment, den Mittellappen durch Dehnung, Abquetschung und Incision zu beseitigen; man hat das durch Instrumente, welche nach Art eines Katheters durch die Urethra in die Blase geführt wurden, erreicht oder man hat den Mittellappen durch die Sectio alta oder mediana nach Möglichkeit ganz zu beseitigen gestrebt.

Durch die Ligatur der zuführenden Gefässe, durch Beseitigung der Hoden oder Unterbindung der Vasa deferentia hat man eine Rückbildung der geschwellten oder vergrösserten Prostata vielfach erreicht.

Die Methode der Incision oder Excision des mittleren Prostatalappens von der Urethra aus ist relativ alt und schon von Mercier ausgebildet. Mit katheterförmigen Instrumenten, deren Schnabel zum Schneiden oder Excidiren in besonderer Weise construirt war, dem Inciseur oder Exciseur Mercier's, wurde der Mittellappen entweder durchschnitten oder ein Stück aus ihm herausgequetscht. Die Methode war in Folge der Blutung und septischen Infection nicht ohne Gefahr.

Die Uebelstände, welche dem Mercier'schen Instrument anhafteten, hat Bottini in erfolgreicher Weise beseitigt. Nach den schon im Jahre 1877, dann 1885 und endlich auf dem internationalen Congress in Berlin gemachten Mittheilungen hat er mit eigenartig construirten, mehrfach verbesserten galvanokaustischen Instrumenten, welche im Aeusseren einem starken Katheter ähnlich sind, von der Urethra aus in den die Urinentleerung hindernden Prostatalappen tiefe Rinnen und Einschnitte eingebrannt und dadurch gute Erfolge erzielt.

Das Verfahren hat lange Zeit in Deutschland und auch in anderen Ländern wenig Nachahmung gefunden. Der Grund dafür lag meines Erachtens einmal in der Schwierigkeit der Beschaffung genügender, gut functionirender Instrumente und in dem Fehlen genügend starker electrischer Batterien. Mir wenigstens hat es früher

sehr viel Mühe bereitet, einen allen Anforderungen entsprechenden Bottini'schen Apparat zu erlangen. Diesen Uebelständen ist mit den Fortschritten in der Herstellung galvanokaustischer Instrumente und geeigneter Accumulatoren schon lange abgeholfen. Gut functionirende Bottini'sche Prostata-Cauter wurden mit den verschiedensten Modificationen und Verbesserungen von den bekannten Firmen hergestellt, und der erforderliche, nicht unbedeutende electrische Strom wird durch Accumulatoren und Anschlussapparate bester Construction geliefert. Mehr und mehr hat sich die Bottini'sche Operation Eingang verschafft, und über zahlreiche Erfolge, welche mit derselben erzielt sind, ist in der Literatur des In- und Auslandes berichtet; des Näheren hierauf einzugehen würde auch zu weit vom Ziele führen, ich lasse daher nur meine eigenen Erfahrungen folgen.

Wir haben die Incision der Prostata mit dem Bottini'schen Instrument zuerst in den Jahren 1893 und 1894 in einzelnen Fällen ausgeführt. Von 1894—97 trat bei uns die Castration in den Vordergrund und wurde fast ausschliesslich zur Beseitigung der mit der Prostatahypertrophie verbundenen Beschwerden angewandt. Seit 1897 haben wir wiederum der Bottini'schen Operation den Vorzug gegeben und sie in einer grossen Reihe von Fällen consequent angewandt, bis sie in den letzten 4 Jahren der Radicaloperation, der Prostatectomie das Feld hat räumen müssen. Heute wenden wir die Bottini'sche Operation nur unter bestimmten Bedingungen, auf die ich noch unten zu sprechen komme, mit Vortheil an. Wir haben 52 mal Gelegenheit gehabt, die Bottini'sche Operation auszuführen. Davon sind 3 Patienten im Anschluss an die Operation gestorben, der eine an einer Blutung am 4. Tage, indem er sich den eingelegten Dauerkatheter entfernte. Durch Lösung der Schorfe entstand eine Blutung, und Patient ging nach ausgeführter Sectio alta und Cauterisation der Prostata nach einigen Tagen zu Grunde. Es war dies einer der ersten im Jahre 1893 operirten Kranken. Ein anderer Patient, auch in früheren Jahren operirt, starb an Beckenphlegmone im Anschluss an die Operation, ein dritter an croupöser Pneumonie. Die übrigen 8 starben mehr oder weniger lange Zeit nach der ohne Störung verlaufenen Operation, einer nach 10 Tagen, die übrigen nach 4—12 Wochen und zwar an Pyonephrose 3 im Alter von 69, 73 und 79 Jahren, an Pneumonie 3 im Alter von 77, 72 und 71 Jahren, einer an Apoplexie, 83 Jahre alt, einer an

Herzleiden, 71 Jahre alt. Von den später verstorbenen 8 Patienten waren 7 mit Erfolg operirt, sie konnten nach der Operation den Urin spontan entleeren. 4 wurden ohne Erfolg operirt, sie waren ausser Stande, spontan den Urin zu entleeren und mussten weiterhin katheterisirt werden. Bei einem Kranken wurde die Bottini'sche Operation 2 mal ausgeführt. Beide Operationen waren von Erfolg begleitet. Nach der ersten konnte der Mann 2 Jahre lang den Urin spontan entleeren; als dann von Neuem Retention eintrat, wurden wiederum 3 tiefe Incisionen ausgeführt, welche nach 10 Tagen die spontane Entleerung ermöglichten.

Fassen wir das durch die Bottini'sche Operation erzielte Gesammtresultat zusammen, so sind unter 52 Operationen 4 Misserfolge und 3 kurz nach dem Eingriff eingetretene Todesfälle zu verzeichnen. Von den übrigen 45 starben 8 längere Zeit nach der Operation (1 nach 10 Tagen, die übrigen nach 4—12 Wochen). Bei 2 Patienten blieb nach der spontanen Entleerung noch eine grössere Menge Residualharn bei der Entlassung, so dass der Katheter täglich oder jeden zweiten Tag eingeführt werden musste. Die übrigen hatten einen Residualurin von 50—60 g oder überhaupt keinen, der Katheter wurde nicht mehr angewendet. Von einer Anzahl habe ich nach einigen Jahren noch Mittheilung über ihr Wohlbefinden und die Fähigkeit, den Urin spontan und ohne Beschwerden zu entleeren, erhalten. Im Alter von 50 Jahren befanden sich 2, von 50—60 4 Patienten, im 60.—70. Lebensjahre standen 18, die übrigen waren 71—83 Jahre alt.

Bei der Bottini'schen Operation kam der vom Autor angegebene Incisor in Anwendung, welcher nur durch die an den Seiten angebrachten Triebräder zum Vor- und Rückwärtsbewegen des Plattenbrenners vom Original abwich. Für den Erfolg ist die richtige Ausführung der Operation von wesentlicher Bedeutung. Ich habe den Eindruck, dass die von anderer Seite beobachteten negativen Erfolge durch nicht genügend tiefe Incisionen in das Prostatagewebe veranlasst sind. Nach Einführung des Instruments, welches zuvor auf seine Functionsfähigkeit geprüft ist, wird die Prostata durch den in das Rectum eingeführten Zeigefinger dem Incisor entgegengedrängt und der Contact hergestellt. Durch langsames Drehen der Schraube schneidet das glühende Platinmesser ca. 3 cm tief, was an der Scala zu controliren ist, in

das Prostatagewebe ein, darauf wird ein zweiter ebenso tiefer Schnitt etwa $^1/_2$ cm von dem ersten entfernt angelegt. Die Schnitte verlaufen etwas schräg von oben nach unten. Nothwendig für eine genügend tiefe Incision ist das ununterbrochene Glühen des Incisors während des Eindringens in das Gewebe der Vorsteherdrüse. Durch ein über der Symphyse aufgesetztes Stethoskop hört man deutlich das durch den Contact des glühenden Messers mit dem feuchten Gewebe entstehende zischende Geräusch. Ein Aufhören des Zischens erfordert die Zufuhr stärkerer Hitze durch Verstärkung des elektrischen Stromes. Die Operation selbst verursacht nur geringe Schmerzen, kaum mehr als der Katheterismus. In den meisten Fällen haben wir daher keine Narcotica angewandt, bei sehr empfindlichen Patienten den Blasenhals nur mit einer 2 proc. Eucainlösung local anästhesirt. Die Operation haben wir stets bei vollständig entleerter Blase ausgeführt. Nach derselben haben wir die Patienten den Versuch machen lassen, spontan Urin zu entleeren, was in einigen wenigen Fällen gelang. Meistens waren wir genöthigt, nach etwa 8—12 Stunden einen Dauerkatheter einzuführen und denselben etwa 10 Tage liegen zu lassen. Alsdann wird derselbe nach Abstossen der Schorfe entfernt und die spontane Entleerung versucht. In den erfolgreich verlaufenen Fällen beginnt dieselbe mehr und mehr zuzunehmen, nach Bedürfniss wird der Katheter in immer grösser werdenden Zwischenräumen eingeführt, bis die normale Thätigkeit wieder hergestellt ist. Die Patienten halten sich vom ersten Tage ab, soweit es ihre Kräfte gestatten, ausserhalb des Bettes auf. Bei den später verstorbenen Patienten konnte man an einigen Präparaten die durch Operation gesetzte tiefe Furche an der Prostata feststellen.

Wir haben die Bottini'sche Operation, wie alle anderen Eingriffe, fast nur bei vollkommener Urinretention ausgeführt und stets durch Einlegen eines Dauerkatheters vorher eine spontane Entleerung wiederherzustellen gesucht. Ist der Detrusor so gelähmt, dass der Urin aus dem eingeführten Katheter ohne jeden Druck entleert wird, stehen wir von der Operation vollständig oder bis zur Wiederherstellung besserer Contractionsverhältnisse der Blase ab; denn auch nach Beseitigung des mechanischen Hindernisses der Entleerung durch die Operation würde unter solchen Verhältnissen ein selbstständiges Uriniren kaum möglich sein. An und

für sich ist die Bottini'sche Operation ein relativ leichter Eingriff, welcher ohne Narkose auszuführen ist und den Kranken nicht an das Bett fesselt, auch da noch angewandt werden kann, wo eine Prostatectomie contraindicirt ist.

Um eine Rückbildung der Prostata durch möglichst wirksame Beschränkung der Blutzufuhr zu ihr zu erreichen, unterband Bier 1893 die Art. iliaca int. direct unter ihrer Abzweigung von der Art. iliaca communis und zwar doppelseitig.

Die in dem ersten Fall vorgenommene transperitoneale Unterbindung verlief in Folge septischer Peritonitis nach wenigen Tagen tödtlich, jedoch konnte Patient wenige Stunden nach der Operation, was vorher nicht möglich gewesen, den Urin spontan entleeren. In den beiden anderen Fällen trat ein vollkommenes Resultat ein, spontane Entleerung in normalen Intervallen, geringer Residualharn, keine Beschwerden. Diese Operation bietet entschieden nicht geringere Gefahren als die Prostatectomie und wird bei ihren nicht so sicheren Erfolgen kaum noch Anwendung finden.

Ein neuer Weg, um eine künstliche Rückbildung der Prostata zu erzielen, stützt sich auf zahlreiche wissenschaftliche Beobachtungen, nach denen bei castrirten Menschen und Thieren eine Atrophie der Prostata eintrat. In einer früheren Arbeit habe ich eingehend über diese Beobachtungen berichtet (Arch. f. kl. Chir. Bd. 77, H. 4). Ramm nahm zuerst in Europa und White in Amerika die Castration zu therapeutischen Zwecken, zur Erzielung einer Rückbildung der Prostata vor. Von den verschiedenen ausländischen, besonders englischen und amerikanischen und einigen deutschen Chirurgen wurde die Methode acceptirt und über günstige Beeinflussung der Prostatahypertrophie durch Castration berichtet, so dass ich mich ebenfalls zur Prüfung dieser neuen Methode entschloss. In den Jahren 1894—97 habe ich in 26 Fällen die Castration ausgeführt. 2 Patienten sind gestorben, einer an Lebercirrhose und Fettherz, einer an eitriger Pyelonephritis. Bei zwei Patienten trat kein Erfolg ein, einer derselben litt, wie sich später zeigte, an einem grossen Blasenstein. In 22 Fällen trat nach kürzerer oder längerer Zeit Heilung, d. h. Rückbildung der Prostata und vor Allem die Fähigkeit, den Urin spontan zu entleeren, ein. Bei zwei dieser Patienten wurde nur eine einseitige, aber erfolgreiche Castration vorgenommen. Von den Patienten waren nur

zwei 64 resp. 66 Jahre alt, die übrigen befanden sich im Alter von 70 bis 83 Jahren. Alle entfernten Hoden enthielten lebende Spermatozoen. Diese Resultate müssen wir als günstig bezeichnen.

Zweifellos hat die zur Beseitigung der Prostatahypertrophie vorgeschlagene Castration vor allen anderen Eingriffen den grossen Vorzug der technischen Einfachheit und Gefahrlosigkeit. Ein Eingriff, der, wenn nöthig, ohne Narkose unter localer Anästhesie ausgeführt werden kann und nach welchem die Patienten kaum oder nur anfangs einzelne Stunden des Tages an das Bett gefesselt werden, hat gewiss gerade für die elenden und geschwächten Kranken seine sehr hohe Bedeutung. Man wird die Operation gewiss nur Patienten in sehr hohem Lebensalter vorschlagen, deren Leiden sehr schwere sind, und denen durch symptomatische Methoden nicht mehr geholfen werden kann. Ich habe gefunden, dass die Patienten sich nicht schwer zu dem Eingriff entschlossen haben, wenn ihnen derselbe nur eine Befreiung von ihren Qualen oder eine Beendigung ihres Katheterlebens in Aussicht stellte. Der Verlust der Hoden hat ja in dem hohen, meist nicht mehr zeugungsfähigen Alter an sich keine wesentliche Bedeutung. Die operirten Patienten waren sehr glücklich über das Resultat und sehr zufrieden, in normaler Weise ihren Urin entleeren zu können. Die mitgetheilten Erfolge sind immerhin so zahlreiche und gegenüber den Misserfolgen so auffallende, ja zum Theil so überraschende, dass man gewiss berechtigt ist, in geeigneten Fällen unter den angegebenen Voraussetzungen die Operation auszuführen.

Unter allen Umständen bleibt die Operation eine verstümmelnde und war dies der hauptsächlichste Grund, dass wir sie seit Ende 1897 wieder aufgegeben und zunächst durch die geschilderte Bottini'sche Operation, deren Technik inzwischen wesentlich verbessert war, ersetzten. Ueberhaupt scheint die Castration jetzt fast vollständig verlassen zu sein.

Mit der an der Stelle der Castration eingeführten Resection der Vasa deferentia, durch welche man in einfacher und die Geschlechtsfunctionen weniger störender Weise gleich gute Erfolge zu erzielen hoffte, haben wir nur wenige Resultate erzielt. Unter 7 operirten Patienten blieb 4mal die Wirkung aus, 3 konnten spontan den Urin wieder entleeren. Das Beobachtungsmaterial ist allerdings nur ein kleines; die von anderen Chirurgen mitgetheilten

Resultate sind günstiger, und die Methode ist bei ihrer Einfachheit und relativen Gefahrlosigkeit in geeigneten Fällen zu versuchen.

An dieser Stelle möchte ich noch die von Goldmann geübte Methode der Cystopexie erwähnen, durch Fixation des Blasenscheitels wieder günstigen Abfluss und Entleerungsbedingungen für den Urin zu schaffen und hat der Autor Erfolge mit der Methode erzielt. Eigene Erfahrungen stehen mir nicht zu Gebote.

Wenden wir uns nun zu den radicalen Operationsmethoden, welche auf eine partielle oder totale Entfernung der hypertrophischen Prostata gerichtet sind. Schon im Jahre 1899 habe ich über die Entfernung der hypertrophischen Prostatalappen durch die Sectio alta berichtet. Wir pflegten so zu verfahren, dass wir nach Eröffnung der Blase durch den hohen Blasenschnitt in Beckenhochlagerung den hypertrophischen, in die Blase hineinragenden Prostatatheil mit einer Zange fassten, möglichst weit in das Bereich des Gesichtsfeldes zogen und davon mit dem Galvanokauter oder Paquelin'schen Messerbrenner so viel wie möglich langsam absengten. In den Fällen, in welchen die gleichmässig vergrösserte Prostata wie ein ringförmiger Wall, in ihren Formen an die Portio vaginalis erinnernd, in die Blase hineinragte, habe ich die Gewebemassen mit dem Kauter trichterförmig ausgeschnitten. Darauf haben wir gewöhnlich eine Erweiterung des Blasenhalses mit Hegarschen Dilatatoren vorgenommen, die Blase gründlich desinficirt, einen Dauerkatheter eingelegt und die Blasenwunde mit mehreren fortlaufenden Nahtreihen geschlossen. In diesen Fällen halte ich das Einlegen eines Katheters für geboten, während wir sonst nach Eröffnung der Blase zwecks Entfernung von Geschwülsten oder dergl. die Blase fest schliessen, ohne einen Katheter einzulegen. Diese suprapubische Excision der Prostata habe ich zuerst 1886 und dann in den folgenden Jahren in 9 Fällen vorgenommen. 8 Patienten wurden geheilt und konnten den Urin spontan ohne nennenswerthen Residualharn entleeren, einer starb an Pneumonie. Bei einigen konnte ich den dauernden guten Erfolg mehrere Jahre beobachten.

Durch die Entfernung eines mehr oder weniger grossen Theils der Prostata hat Dittel vor längeren Jahren, gestützt auf Versuche an Leichen mit seiner lateralen Prostatectomie Erfolge erzielt. Von der Beobachtung ausgehend, dass bei lateraler, wie bei totaler Hypertrophie der Prostata auf „die Klemme der Seitenlappen"

mehr Rücksicht zu nehmen sei, wie auf den vergrösserten Mittellappen, suchte er diese durch ein extravesicales Verfahren in Angriff zu nehmen. Die Leichenversuche hatten gezeigt, dass bei einem normalen Harnapparat bei Suspension des Körpers eine in die Blase eingegossene Flüssigkeitsmenge vollständig durchfliesst. Bei bilateraler Hypertrophie floss das Wasser bei starker Füllung nur unvollständig durch, sodass nach 24 Stunden noch sehr reichliches Residualwasser zurückblieb. Wurde bei bilateraler Hypertrophie eine Resection der Seitenlappen vorgenommen, so floss der Inhalt vollständig ab, die Entfernung eines keilförmigen Stückes aus dem Mittellappen hatte keinen Erfolg. Die auf dieser Beobachtung basirte Operation wurde in der Weise ausgeführt, dass man durch einen den Anus umgreifenden Schnitt den Mastdarm von der Prostata stumpf ablöste und die Seitenlappen freilegte; dann wurde aus der Prostata mit dem Messer oder dem Thermokauter ein möglichst grosses keilförmiges Stück excidirt. Ich habe diese Operation zweimal auszuführen Gelegenheit gehabt und dadurch günstige Erfolge, freie Urinentleerung erzielt; auch von anderer Seite wurde über Patienten, die nach der Operation den Harn wieder im Strahl entleeren konnten, berichtet.

Die Totalexstirpation der Prostata war bereits in 3 Fällen mit ungünstigem Erfolge ausgeführt, bis Dittel sie bei einem 32jähr. Patienten, der mit Hämaturie und Harndrang in seine Behandlung kam, erfolgreich ausführte. Nach Eröffnung der Blase durch Sectio alta wurde eine heftig blutende, in die erstere hineinragende Prominenz entfernt, dann die stark vergrösserte Prostata nach Exstirpation des Steissbeins durch einen die rechte Seite des Mastdarms umfassenden Schnitt freigelegt, die Kapsel gespalten und die Prostata ausgeschält. Der glückliche Erfolg dieses Falles ist den günstigen anatomischen Verhältnissen zu danken: dass nämlich die Harnröhre nicht durch die Prostata, sondern vor derselben verlief, ein Vorkommniss, welches Dittel ausserdem noch in 3 anderen Fällen beobachtet hat, auch war Patient ein junger Mann von 32 Jahren.

Verläuft die Harnröhre, wie es in der Regel der Fall ist, durch die Prostata, so ist eine totale Entfernung nur in der Weise möglich, dass die Drüse gespalten und von der Urethra abgelöst wird. In der Weise hat Pyle in einem Falle die totale Entfernung bei einem 70jährigen schwachen Patienten mit Glück ausgeführt.

Eine weitere Verbreitung hatte trotz der günstigen Erfolge die Totalexstirpation der Prostata in den folgenden Jahren nicht gefunden. Im Allgemeinen wird man die Schwere des Eingriffs, die lange Bettruhe, welche die Reconvalescenz erforderte, sowie die Eröffnung der Urethra u. A. m. gefürchtet haben. Es waren das auch die Gründe, welche uns längere Zeit von der Ausführung der Prostatectomie abhielten.

Inzwischen mehrten sich zu Anfang dieses Jahrhunderts die Berichte englischer, amerikanischer und französischer Chirurgen über die relative Leichtigkeit und Gefahrlosigkeit der Ausschälung der ganzen Prostata aus ihrer Kapsel. Diese intracapsuläre Entfernung des Organs bedeutet einen wesentlichen Fortschritt gegenüber der bisher geübten eingreifenden Art der Prostataexstirpation. Die beiden gangbaren Wege zur Erreichung dieses Zieles war einmal die Enucleation der Prostata von einem perinealen Schnitt aus und dann der von der Blase aus, nach Eröffnung derselben durch die Sectio alta. Beide Methoden hatten ihre Anhänger. Während die eine Gruppe von Chirurgen ausschliesslich die eine Methode bevorzugte, so z. B. die amerikanischen und französischen den perinealen Weg, die Engländer mehr den suprapubischen Schnitt, wandten andere beide Methoden an, je nachdem ihnen dem einzelnen Fall entsprechend die Sectio alta oder der perineale Weg geeigneter erschien.

Es ist schwer zu sagen, wer zuerst die intracapsuläre radicale Entfernung der Prostata zielbewusst und methodisch ausgeführt hat. Soweit ich aus der Litteratur ersehe, hat ausser Dittel, wie erwähnt, Goodfellow die erste intracapsuläre totale Prostatectomie vom Perineum aus 1891, und Fuller 1895 die erste suprapubische Totalentfernung vorgenommen. Zu Beginn dieses Jahrhunderts haben die verschiedensten Chirurgen in den verschiedensten Ländern sich mit Eifer dieser Operation angenommen, in Deutschland hat man sich allerdings erst später und nur langsam zur radicalen Entfernung der Prostata entschlossen. Ich nenne nur die Namen Young, Guiteras, Syms, Alexander, Pyle, Harrison, ferner von denen, welche sich um die weitere Ausbildung und Verbreitung der Methode Verdienste erwarben Verhoogen, Baudet, Gosset, Proust, Albarran, Heresco, Legueu, Hartmann, Zuckerkandl, Kocher, Czerny und viele Andere.

Die transvesicale Operation ist besonders von Freyer ausgebildet, welcher die Mac Gill'sche Methode verbesserte. Schon vor letzterem hatte Belfield in Chicago diese Operation ausgeführt.

Was nun die wichtige Frage der Indication zur Totalexstirpation anbetrifft, so werden wir uns zunächst darauf Antwort geben müssen: wann sollen wir die Prostatahypertrophie operativ in Angriff nehmen und welches ist für den einzelnen Fall die geeignetste Operationsmethode?

Auch heute schwankt die Indicationsstellung unter den einzelnen Autoren noch in weiten Grenzen, indem einige kaum eine Contraindication kennen, andere mehr vorsichtig abwägen und individualisirend handeln. Eine richtige Indicationsstellung wird nur möglich sein, wenn man die Schwere des chirurgischen Eingriffs mit der Schwere der vorhandenen Krankheitserscheinung bei dem einzelnen Falle in richtiger Weise vergleicht und abwägt. Die überwiegende Mehrzahl der Autoren ist der Ansicht, dass für das erste Stadium der Prostatahypertrophie, in welcher sich Beschwerden der Urinentleerung bemerkbar machen und acute Retentionen rasch vorübergehend sind, keine Nothwendigkeit zur Radicaloperation besteht. Diese tritt jedoch ein, sobald der Patient gezwungen ist, zur Entleerung seiner Blase, dauernd selbst den Katheter anzuwenden, und wird noch dringender durch Infection und Steinbildung der Blase, durch häufige Blutung und erschwerten und schmerzhaften Katheterismus.

Wir haben bis jetzt nur mit verschwindenden noch zu besprechenden Ausnahmen operativ in den Fällen eingegriffen, in denen seit längerer Zeit vollständige Urinretention bestand und der Katheter angewandt werden musste. Wir wissen ja alle, dass einzelne Patienten lange Zeit, zuweilen viele Jahre den Katheter als einziges Mittel der Urinentleerung anwenden und dabei ein erträgliches Dasein führen. Wir wissen aber auch, ein welch' trauriger Zustand ein Katheterleben ist, wie oft es zu schweren quälenden Blasenkatarrhen mit ihren Folgen kommt, wie häufig Blutungen eintreten, wie oft der Patient und auch der geübte Arzt nicht mehr in der Lage ist, den Katheter überhaupt einzuführen,

wie er dann zum Blasenstich oder zu einem anderen Hülfe schaffenden operativen Eingriff unter den ungünstigsten Bedingungen schreiten muss. Diese letztere Erscheinung habe ich besonders dann eintreten sehen, wenn man dem Patienten, wie das noch oft geschieht, von vornherein dünne Katheter, No. 16—18, in die Hand giebt. Die Prostatahypertrophie ist im Allgemeinen ein weiter fortschreitendes Leiden; durch den fortwährenden Reiz des Blasenhalses sind Anschwellungen nicht zu vermeiden, auch der dünne Katheter kann nicht mehr eingeführt werden und Hülfe ist in diesen traurigen Zuständen schwer zu bringen. Ich rathe deshalb, wenn irgend möglich, stets zur Anwendung eines möglichst dicken Nélatonkatheters, um die geschilderten Uebelstände nach Möglichkeit zu verhindern und die Passage von vornherein, soweit ausführbar, offen zu halten resp. zu erweitern. Ich brauche nicht besonders zu erwähnen, das ist Ihnen allen zur Genüge bekannt, dass nur ein verhältnissmässig geringer Procentsatz ein länger dauerndes Katheterleben führt, dass die Meisten jedoch an den Folgen der Infection, an pyelonephritischen und septischen Processen zu Grunde gehen.

Bei allen Fällen von Uriuretention in Folge von Prostatahypertrophie pflegen wir zunächst einen möglichst dicken Nélatonkatheter einzuführen und denselben einige Tage als Dauerkatheter liegen zu lassen. Tritt nach Entfernung desselben keine spontane Entleerung des Urins ein und scheitert noch ein weiterer einige Tage fortgesetzter Versuch mit dem Katheter, so rathen wir zum operativen Eingriff. Natürlich werden wir nicht in allen Fällen mehr radical operiren können.

Unter allen Umständen indicirt ist die Exstirpation der Prostata bei vorhandenem Carcinom der Vorsteherdrüse oder bei Verdacht auf ein solches. Das Vorkommen der carcinomatösen Degeneration dieses Organs scheint viel häufiger zu sein als man gewöhnlich annimmt. So fand z. B. Raffin unter 25 entfernten Prostatae 3 Carcinome, Albarran unter 100 Fällen 14, wir selbst unter 41 Fällen 9. Dass die Differentialdiagnose oft recht schwierig ist, wissen wir ja aus vielfachen Beobachtungen. Im Allgemeinen sind kleine und harte Vorsteherdrüsen des Carcinoms verdächtig, und besonders, wenn dieselben schmerzhaft sind. Der lebhafte Schmerz, sei er spontan und dauernd den Patienten

quälend, oder sei er durch Druck bei vorsichtiger Untersuchung hervorgerufen, war oft bei unsern Patienten vorhanden. Bei verdächtigen Fällen sollte man möglichst bald und stets die Exstirpation vornehmen, zumal die Resultate relativ gute sind.

Ist die radicale Entfernung der Prostata, die Exstirpation die geeignetste Methode zur Heilung des Leidens? das wird die nächste wichtige Frage sein.

Ich habe im Anfang meines Vortrages bereits die verschiedenen Operationsmethoden zur Beseitigung der Prostatahypertrophie angeführt, ebenso wie die Resultate, welche wir mit ihnen erzielt haben. Abgesehen davon, dass es das heutige Thema, welches die Exstirpation der Prostata behandelt, überschreiten würde, wollten wir noch näher auf den Werth der einzelnen Methoden eingehen, so müssen wir ausserdem zugeben, dass fast alle wieder verlassen sind, da sie nicht entfernt die Sicherheit des Erfolges und die definitive Heilung bringen, wie die Radicaloperationen. Wenn wir auf dem Standpunkt stehen — und das ist jetzt allgemein anerkannt —, dass die vergrösserte und erkrankte Prostata Ursache aller Beschwerden ist, dass der den Blasenausgang verschliessende Tumor, die Urinretention und ihre Folgen veranlasst, so entspricht es absolut logischen chirurgischen Grundsätzen, dass wir den Tumor entfernen, und zwar je gründlicher, um so besser, um so sicherer der Erfolg.

Daher geben wir, wenn es der Zustand des Patienten erlaubt, der Prostatectomie als der radicalsten und am sichersten zum Ziele führenden und Recidive ausschliessenden Methode den Vorzug und wenden sowohl den Weg vom Damm aus, als den durch die Sectio alta an. Fühlt man bei der Palpation vom Rectum aus eine kleine, wenig vortretende Drüse, so wählen wir im allgemeinen die Sectio alta. Den Ausschlag für die Wahl der Operation giebt dann das Cystoskop. Mit ihm erkennen wir die mehr oder weniger ausgebildete Balkenblase, die Beschaffenheit der Schleimhaut, etwaige ulceröse, für ein Carcinom sprechende Processe, eventuell vorhandene Steine und die in die Blase vorragende Prostata, sei es, dass ein stark entwickelter Mittellappen uns entgegentritt, sei es, dass das Organ in seiner Gesammtheit oder mit zwei deutlichen Seitenlappen ver-

grössert erscheint. Die Anwendung des Cystoskops halte ich für die Wahl der Operation für sehr wichtig, da in etwa $^1/_3$ der Fälle die Prostatahypertrophie vom Mastdarm aus nicht zu fühlen ist, dagegen als stark vergrössertes Organ in die Blase prominirt. Bei dieser Gruppe, bei der stark in die Blase prominirenden Prostata führen wir die Sectio alta aus, sowie in allen Fällen, in denen eine breite Eröffnung der Blase zwecks genauer Absuchung und zur Beseitigung von Complicationen (Divertikeln, Steinen, schwerer Cystitis etc.) erwünscht erscheint.

Bei den stark in das Rectum prominirenden Tumoren, soweit dieselben noch nach oben mit dem Finger zu erreichen sind, ziehen wir den perinealen Weg vor. Sie sehen z. B. an diesen beiden, fast faustgrossen exstirpirten hypertrophischen Vorsteherdrüsen (Demonstrationen), von denen die eine perineal, die andere durch die Sectio alta entfernt worden ist, dass es auf beiden Wegen gelingt, grosse Tumoren zu entfernen. Im Allgemeinen sind die dicken, weichen, glandulären Formen mit fast rein adenomatösem Bau leichter zu entfernen als die fibrösen, in denen Bindegewebe und Musculatur überwiegt.

Um gute dauernde Resultate zu erzielen, ist die möglichst vollständige Entfernung der vergrösserten Prostata anzustreben. Daher halte ich die Resection der Prostata, wie sie besonders von Rydygier ausgebildet und vielfach erfolgreich angewendet wurde, nur in einer bestimmten Gruppe von Fällen für ausreichend. Wir haben noch nicht genügend Erfahrung darüber, ob die restirenden Prostataparthien nicht von Neuem hypertrophiren und von Neuem die Veranlassung zu den alten Beschwerden bilden. Die hypertrophirte Prostata sollte wie ein Tumor behandelt und möglichst radical entfernt werden; unter allen Umständen natürlich, wenn der geringste Verdacht auf Carcinom besteht. Dass die partielle Entfernung, die Resection von Theilen der Prostata einen weitschonenderen Eingriff darstellt, da weder die Urethra noch die Blase eröffnet wird, ist zweifellos; dafür wird aber das Hinderniss nicht vollständig entfernt, und gerade in die Blase vorragende Parthien werden wir kaum zu entfernen in der Lage sein. Es handelt sich dabei, wie wir bereits sahen, nicht nur um den sogenannten Mittellappen, auch die Seitenlappen ragen in die Blase hinein, in einzelnen Fällen

bilden sie einen vollständig concentrischen Wall, welcher wie eine Portio in die Vagina, so in die Blase hineinragt.

Die zurückgebliebenen Parthien können neue Beschwerden hervorrufen oder die vorhandenen werden nicht vollständig beseitigt. Wenn man einen Patienten im höheren Lebensalter, wie dies ja bei der Hypertrophie der Prostata fast stets der Fall ist, mit allen, einem operativen Eingriff an und für sich nicht günstigen Complicationen einem solchen aussetzt, so muss man auch als Aequivalent, wenn der Patient die Operation glücklich überstanden hat, einen möglichst sicheren und dauernden Erfolg in Aussicht stellen können, und diese Gewähr leistet nur die Radicaloperation.

Was nun die Wahl der Methode zur vollständigen Entfernung der Prostata anbetrifft, so scheinen im Grossen und Ganzen die Erfolge, welche mit der perinealen Operation erzielt sind, denen der suprapubischen gleich zu sein. Ohne auf die zahlreichen in der Literatur mitgetheilten Fälle näher einzugehen, möchte ich nur, um einen Anhaltspunkt zu gewähren, kurz die Resultate einiger Autoren mittheilen, welche über eine grössere Operationszahl berichten.

Die grösste Zahl von Operationen auf suprapubischem Wege hat Freyer zu verzeichnen. Unter 170 durch die Sectio alta ausgeführten Prostatectomien hatte er eine Mortalität von nur 9 pCt.; von den zuletzt operirten 60 Fällen starben nur 5 = 8,3 pCt. Unter 107 überlebenden Fällen trat 97 Mal ein voller Erfolg ein. Nach Freyer's letztem Bericht über 206 Prostataenucleationen auf suprapubischem Weg trat bei den letzten 36 Fällen nur ein Todesfall ein, dabei waren 14 Patienten über 80 Jahre alt, der älteste 87. Freyer kennt keine Contraindication für die Radicaloperation. Albarran führt fast ausschliesslich die perineale Operation aus, von 73 Operirten starben nur 3. Einer infolge der Narkose. Verhoogen führte 21 perineale Operationen aus mit einem Todesfall, in 4 Fällen blieben Fisteln bestehen, von 8 auf dem suprapubischem Wege Operirten starben 3. Proust stellte 813 Fälle mit perinealer Prostatectomie mit 58 Todesfällen zusammen, was nur eine Mortalität von etwa 7 pCt. bedeutet. Urethral- und Mastdarmfisteln, Störungen der Geschlechtsfunction und anderes

wurde in grösserer Zahl mitgetheilt. Rosantowski stellt 244 Prostatectomien (perineale und suprapubische) mit 22 Todesfällen = 9 pCt. zusammen. Die mehr oder weniger grosse Mortalität wird zum Theil davon abhängen, welche Auswahl der Fälle der Einzelne trifft, bei welchem Kräfte- oder Allgemeinzustand er die Operation noch ausführen zu können glaubt.

Jede der beiden in Rede stehenden Methoden der Prostatectomie hat naturgemäss ihre Vorzüge und Nachtheile. Die Erfahrung, welche der Einzelne mit der einen oder anderen Methode gemacht hat, wird für die Beurtheilung und die Wahl derselben maassgebend sein. Immerhin wird man bestimmte Gesichtspunkte, welche sich aus der Erfahrung anderer und der eigenen ergeben, festhalten müssen. Im Allgemeinen hat man den perinealen Weg zur Entfernung von Steinen und Tumoren aus der Blase vollständig verlassen und ist zur Sectio alta übergegangen, weil diese dem Auge einen freiern und sichern Einblick gewährt und gleichzeitig eine zweckentsprechende Behandlung des erkrankten Blaseninnern gestattet. Auch die Prostata als ein in die Blase hineinragender Tumor wird eine Entfernung nach denselben Grundsätzen in gewissem Sinne beanspruchen können. Die Technik durch die Sectio alta ist im Allgemeinen leichter. Man sieht die in die Blase prominirende Geschwulst, welche die Ursache der Retention ist, man kann die Schleimhaut unter Leitung des Auges durchtrennen und etwaige Blutungen stillen. Die Ausschälung des Tumors geht im Allgemeinen leichter von statten und erlaubt eine grössere Schonung der Urethra posterior, besonders der Sphinkterpartie, wodurch die gefürchtete Incontinenz leichter vermieden wird. Wir haben unter unseren durch Sectio alta operirten Fällen jedenfalls niemals eine solche gesehen. Eine dauernde Fistelbildung wird vermieden. Eine suprapubische Fistel ist nach Einlegen eines Dauerkatheters relativ schnell zu beseitigen. Bei den nicht sehr häufigen Fällen, in welchen ein stark ausgebildeter Mittellappen neben kaum hypertrophischen Seitenlappen die Ursache der Urinretention bildet, kann durch die Sectio alta diese am schnellsten ohne Verletzung der Urethralschleimhaut, wie uns dies in einem Falle möglich war, entfernt werden. Die suprapubische Methode gestattet einmal einen vollständigen Schluss der Blase durch die Naht nach Einlegung eines Dauerkatheters, was wir in

den meisten Fällen zu tun pflegen und andernfalls, falls es sich um eine schwer inficirte Blase handelt, eine ausgiebige Drainage der Blase sowohl durch die Urethra, als auch nach oben, ausserdem wenn nöthig, sogar eine Tamponade derselben. Nach Schluss der Blase und Hautwunde durch die Naht kann der Patient, worauf wir einen sehr grossen Wert legen, schon am anderen Tage zeitweise das Bett verlassen. Wenigstens erscheint uns dieses leichter möglich als mit einer perinealen Drainage. Dass diese, weil am tiefsten Punkte angelegt, eine gründlichere und sicherere Ableitung des Urins bewerkstelligt, als die durch die Urethra oder die suprapubische Wunde, glaube ich nicht annehmen zu dürfen, da wir die contrahirte Blase nicht mit einer starren Wundhöhle vergleichen können. Bei einer paralytischen Blase, welche zu einem schlaffen Sack umgewandelt ist, darf die Prostatectomie überhaupt nicht ausgeführt werden. Die Verletzung der Ductus ejaculatorii ist durch die Sectio alta leichter zu vermeiden als durch die Perinealoperation. Mit Sicherheit wird auch dies hierbei nicht möglich sein. Dass bei beiden Methoden eine Beeinträchtigung der Geschlechtsfunction eintreten kann, ist zweifellos und würde bei jungen Individuen sehr in die Wagschale fallen! Da es sich jedoch in der überwiegenden Mehrzahl der Operationen um sehr alte Patienten handelt, wird diesem Moment kaum ein zu grosser Werth beizulegen sein. Sterilität wird weit eher die Folge der Verletzung der Ductus ejaculatorii sein, als die Schädigung der Potentia coëundi. In einem Falle traten nach der Prostatectomie quälende Priapismen ein. Bei sehr dicken corpulenten Patienten, mit stark prominirenden Abdomen ist die suprapubische Entfernung der Prostata technisch schwierig und möchte ich für diese Fälle die perineale Methode mehr empfehlen. Das Blaseninnere ist schwer übersichtlich, die Tiefe, in welcher die Prostata liegt eine sehr grosse und ihre Enucleation ungemein erschwert.

Die perineale Operation ist in den Fällen, in welchen der Haupttheil der Prostata nach dem Rectum hin liegt und das Cytoskop keinen Mittellappen resp. keine wesentliche in die Blase vorspringende Parthie erkennen lässt, zu bevorzugen. Einen wesentlichen Nachtheil bildet die Gefahr der Verletzung der Rectalschleimhaut, obwohl sich bei einiger Uebung diese vermeiden lässt. Wir haben nur bei unserer ersten Operation eine solche beobachtet,

jedoch sind in der Literatur eine grössere Anzahl mit dauernder Rectalfistel mitgetheilt. Die Gefahr der Incontinenz ist zweifellos bei dieser Operationsmethode weit grösser als bei der suprapubischen. Wir sahen sie nur in einem Falle nach Entfernung eines Prostatacarcinoms, die längere Zeit vorhandene Fistel heilte aus. Eine dauernde Perinealfistel haben wir nur in einem Falle gesehen. In der Literatur ist ebenfalls eine nicht unbedeutende Zahl mitgetheilt. Stricturenbildung ist bei beiden Operationsmethoden nicht ganz zu vermeiden und es empfiehlt sich unter allen Umständen die Patienten von Zeit zu Zeit daraufhin zu untersuchen. Beschwerden, welche sich nach der Prostatectomie ausnahmsweise wieder einstellen, sind fast stets auf eine leichte Verengerung zurückzuführen und durch Einführen eines Bougies leicht zu beseitigen. Bei der Nachuntersuchung unserer Fälle haben wir sie nur 2 mal gefunden. No. 18 Charrière passirte jedoch stets die Urethra, die Dilatation war ohne Mühe auszuführen. Bei der totalen Enucleation der Prostata werden wir kaum die Verletzung der Urethra posterior vermeiden können. Je nach den Verhältnissen wird ein mehr oder weniger grosser Theil der Schleimhaut mit der Prostata entfernt werden.

Wenn Sie diese Präparate, in welcher die Prostata mit Urethra und Blase übersichtlich sich Ihnen darstellt (Demonstration), genauer betrachten, so werden Sie finden, dass die Kapsel an dem die Urethra umgreifenden Theil ungemein schwach entwickelt und zart ist, während sie die übrigen Theile des Prostatagewebes weit dicker und deutlicher sich von ihm abhebend umgiebt. Theoretisch, wenn ich so sagen darf, würde ja die Urethra von der Prostata zu trennen und zu erhalten sein, während dies in praxi bei der Ausführung der Operation nur selten möglich ist. Wollen wir vom perinealen Schnitt aus die Prostata radical, d. h. auch den in die Blase hineinragenden Theil entfernen, so thun wir am besten, die Urethra von vornherein durch einen kleinen Schnitt zu eröffnen.

Nach dem Mitgetheilten würde ich im Allgemeinen ausser den erwähnten Einschränkungen der Sectio alta zur Entfernung der Prostata den Vorzug geben. Unter

unseren 41 Prostatectomien haben wir diesen Weg 30 mal, den perinealen 11 mal beschritten.

Contraindicationen gegen die Radicaloperation bilden ausser allgemeinem Kräfteverfall und schwer gestörten Ernährungsverhältnissen vor Allem weitgehende Veränderungen an den Nieren, doppelseitige Pyelonephritiden, beiderseits inficirte Organe. Sind dieselben vor Allem in Folge von chronischen, interstitiellen oder parenchymatösen Erkrankungen o. dgl. insufficient, so stehen wir von einer radicalen Operation, einer Prostatectomie ab. Es ist daher sehr wichtig, sich vor jeder Operation von der Functionsfähigkeit der Nieren durch die Kryoskopie zu überzeugen. Wir erhalten durch dieselbe den gewünschten sicheren Aufschluss. Bei einer Erniedrigung des Blutgefrierpunktes unter 0,6 würden wir vielleicht die wenig eingreifende Bottini'sche Operation noch ausführen, aber keine Exstirpation der Prostata vornehmen.

Ist die Insufficienz eine vorübergehende, hat sich dieselbe nach Entlastung der Blase und Beseitigung der auf Ureter und Nieren wirkenden Rückstauung wesentlich gebessert oder ist sie beseitigt, so kann die Exstirpation vorgenommen werden.

Schwere eitrige Blasenkatarrhe bilden keine Contraindication zur Operation, doch suchen wir dieselbe durch Ausspülungen u. dergl. zu bessern. Bei schweren Bronchitiden, bei weitgehender Arteriosklerose und schwacher Herzthätigkeit sehen wir von einem operativen Eingriff ab, wenn wir annehmen müssen, dass die Patienten mit ihren reducirten Kräften demselben nicht mehr gewachsen sind. Natürlich wird die Abschätzung sehr von der subjectiven Auffassung des Einzelnen abhängen, so dass Einer noch da eine Radicaloperation wagt, wo ein Anderer sie für zu gefährlich hält.

Hohes Alter bildet keine Contraindication, wenn nur der Allgemeinzustand noch ein relativ günstiger ist. Die Contractionsfähigkeit der Blase muss noch eine derartige sein oder nach längerer Anwendung des Dauerkatheters so geworden sein, dass durch den eingeführten Katheter der Urin mit stärkerem Druck entleert wird. Bei voll-

ständiger Lähmung des Detrusors würde auch nach Entfernung der Prostata keine spontane Entleerung möglich sein; immerhin ist eine stark dilatirte Blase für den Eingriff günstiger als eine kleine, geschrumpfte, im Zustande des Reizes sich befindende, mit unvollständiger Retention.

Ich erwähnte schon, dass die Carcinome einen relativ hohen Procentsatz der vergrösserten Prostata darstellen, dass ihre diagnostische Feststellung mit Schwierigkeit verbunden ist und in zweifelhaften Fällen entschieden zu einer Radicaloperation zu rathen ist, zumal die Prognose bei der Schwere des Leidens, wenn keine Metastasen vorhanden sind, eine relativ günstige ist. Pousson z. B. stellt 22 Fälle von Prostatacarcinom zusammen, von denen 17 perineal, 5 durch die Sectio alta operirt waren. Die Mortalität betrug 31,8 pCt. Wir haben unter 41 Prostatectomien 9 Carcinome operativ entfernt. Von diesen starben im Anschluss an die Operation 3 Patienten. Der eine an Apoplexie, der andere an Herzschwäche in den folgenden Tagen, der dritte an Darmcarcinom mit Metastasen und diffuser Bronchitis. Bei dem ersten fanden sich bei der Section zahlreiche Knochenmetastasen, bei dem anderen solche in den Drüsen. Die übrigen entleerten ihren Urin ohne Beschwerden. Der eine der auf perinealem Wege Operirten behielt eine nicht vollständige Incontinenz. Einer starb nach 3, der andere nach 4 Monaten. Ein Patient erfreute sich ein Jahr vollkommenen Wohlbefindens und ging dann an Knochenmetastasen zu Grunde. Zwei befinden sich bis jetzt wohl und beschwerdefrei, abgesehen von der Incontinenz bei dem zuletzt Operirten. Bei diesem äusserten sich die Beschwerden ausser erschwerter Urinentleerung durch lebhaften Schmerz, welcher dauernd den Patienten quälte und sich bei Druck auf die Drüse bei der Untersuchung sehr wesentlich steigerte. Die Prostata war relativ klein und wie Sie an dem Präparat sehen können (Demonstration), ist die Operation in einem relativ frühen Stadium ausgeführt. Sie sehen, wie sich der Carcinomknoten deutlich und scharf gegen das gesunde Gewebe abhebt. Da nach der mikroskopischen Untersuchung nur gesundes Gewebe das central gelegene Carcinom umgiebt, scheint die Prognose eine relativ gute zu sein. Patient war 70 Jahre alt. Die Uebrigen hatten ein Alter von 60—75 Jahren. Der perineale Weg wurde 4 mal, der suprapubische 5 mal beschritten.

Die radicale Entfernung der Prostata haben wir 41 mal vorgenommen, 9 mal wegen Carcinomen, 32 mal wegen gutartiger Hypertrophie der Vorsteherdrüse. In 11 Fällen wurde vom Perineum aus, 29 mal durch die Sectio alta operirt.

Von den wegen Hypertrophie der Prostata operirten 32 starben im Anschluss an die Operation 8 im Alter von 63, 66, 69, 70, 73, 74, 76, 90 Jahren; 3 starben später, einer an Lungenembolie und einer intercurrenten croupösen Pneumonie. Ein 71jähriger Patient, der einzige, bei welchem sich eine Rectalfistel im Anschluss an die erste perineale Operation gebildet hatte, starb an einer diffusen Bronchitis und Herzschwäche im Anschluss an die zum Schluss der Fistel ausgeführte Operation nach längerer Zeit. Bei ihm waren die localen Hindernisse und Beschwerden beseitigt. Bei drei Patienten war die Bottini'sche Operation mit vorübergehendem Erfolg bereits früher ausgeführt.

Die übrigen Patienten haben wir nachuntersucht oder ihre Berichte auf unsere Anfragen erhalten. Sämmtliche Operirte konnten den Urin spontan entleeren, die Anwendung des Katheters war in keinem Falle mehr erforderlich. Ein Patient hatte im Anschluss an die perineale Operation eine Fistel zurückbehalten. Bei 3, welche darüber klagten, den Urin nicht mehr in so kräftigem Strahl wie nach der Operation entleeren zu können, waren leichte Stricturen in der Pars prostatica vorhanden. No. 19 Charrière passirte diese jedoch in allen Fällen ohne Mühe, eine weitere Dilatation gelang leicht. Ich halte es für sehr wichtig, die Patienten von Zeit zu Zeit, vielleicht nach $^1/_2$ Jahr, zu bougiren und etwaige Verengerungen zu beseitigen. In den meisten Fällen war keine nachzuweisen; dass sich eine solche öfter bilden wird, ist bei der Art der Prostataexstirpation und der mit ihr zusammenhängenden, meist nicht zu vermeidenden Mitnahme eines Stücks Urethralschleimhaut verständlich. Bei einem Patienten, bei welchem nur der Mittellappen entfernt wurde, da die Seitenlappen kaum hypertrophisch waren, blieb die Urethra posterior unverletzt. Ein Patient ist ein Jahr, ein anderer 3 Jahre nach der Prostatectomie an Arteriosklerose gestorben, die Blasenfunction war bei beiden bis zum Tode normal. Fast alle Operirten hatten eine ausreichende Capacität der Blase, sodass sie am Tage nach 3—6 Stunden und länger, in der Nacht einmal oder garnicht, 2 Operirte 2—3mal ihren Urin

zu entleeren brauchten. Ueber Harndrang wurde nicht geklagt. Incontinenz trat in keinem Falle operirter gutartiger Hypertrophien, nur nach einer perinealen Carcinomexstirpation ein.

Was die Störung der Geschlechtsfunction anbetrifft, so standen die meisten Patienten im hohen Lebensalter und äusserten keine Beschwerden. Bei einem im 53. Jahre stehenden Manne, welcher wegen Retentio urinae und Blutung ausnahmsweise operirt werden musste, war die Potentia coeundi ungestört, jedoch erfolgte keine Ejaculation und später brennendes Gefühl in der Blase. Ein Patient litt an nächtlichen Priapismen.

Alle Patienten waren mit dem Erfolge der Operation sehr zufrieden und dankbar, dass sie von ihren langdauernden Beschwerden befreit waren und in normaler Weise den Urin entleeren konnten, besonders dafür, dass das Elend des Katheterlebens mit seinen trüben Begleiterscheinungen ein Ende gefunden hatte.

Was die Technik der Prostatectomie anbetrifft, so führen wir die suprapubische in Beckenhochlagerung aus. Nach gründlicher Ausspülung der Blase mit einem dicken Gummikatheter, welcher auch liegen bleibt und den Verlauf der Urethra angiebt, wird dieselbe mit 300—400 ccm Borwasser gefüllt, durch einen Längsschnitt die Bauchdecken bis auf die Blase durchtrennt und diese ebenfalls durch einen nicht zu grossen Schnitt eröffnet. Dieser muss sich im Allgemeinen nach der Grösse der zu entfernenden Prostata richten. Nach Eröffnung der Blase drängt der Zeigefinger der mit einem Gummihandschuh bekleideten linken Hand oder der eines Assistenten die Prostata vom Rectum aus in die Blase vor, die Kapsel wird mit dem Messer gespalten, zuerst um den perinealen Mittellappen, dann um die Seitenlappen herum, uud zwar von aussen nach innen, stets nach der Urethra hin. So kommt man der Harnröhre immer näher und sucht sie, da sie an dem Katheter leicht zu erkennen ist, möglichst zu schonen, zuletzt wird die untere Fläche der Prostata vom Ligamentum triangulare gelöst und dann die ganze Drüse ausgeschält und aus der Blase herausgehoben. Das gelingt besonders bei der glandulären Form meist sehr leicht. Ist die Ausschälung mit grosser Schwierigkeit verbunden, sind derbe Verwachsungen vorhanden, so handelt es sich nach meinen Erfahrungen oft um ein Carcinom. Freyer durchtrennt die Schleimhaut resp. die Kapsel mit dem Fingernagel. Bei unseren aus

antiseptischen Gründen kurzgehaltenen Nägeln war mir das nicht möglich. Die nach Entfernung der Drüse entstehende Blutung ist meist nur eine geringe und steht in der Regel auf Compression mit einem Tampon oder einem mit Adrenalin durchtränkten Gazebausch. Auch durch einige die Schleimhaut vereinigende, die Höhle zusammenfassende Catgutnähte habe ich die Blutung leicht gestillt. Dann legen wir einen möglichst dicken Dauerkatheter in die Blase und schliessen diese mit dreifacher fortlaufender Naht vollkommen, nur in der Wunde der Bauchdecke bleibt eine kleine Oeffnung zum Herausleiten eines kleinen Gazestreifens. In den ersten Stunden erfolgt öftere Irrigation der Blase durch den Dauerkatheter zur Vermeidung der Verstopfung desselben. Nur bei schwer infizirten Blasen haben wir gleichzeitig eine Drainage nach oben und Tamponade der Blase angewandt. Die Patienten lassen wir, wenn irgend möglich, schon am folgenden Tage aufstehen, d. h. sich kurze Zeit in einen Stuhl setzen, event. einige Schritte gehen, soweit es die Kräfte gestatten. Der Katheter bleibt bis zur vollständigen Heilung der Blasenwunde liegen. Ist nach 14 Tagen kein Urin durch diese entleert, so wird er entfernt; bleibt noch eine Fistel, so muss er bis zum Schluss derselben liegen bleiben. Nach 4—6 Wochen längstens konnte der Katheter definitiv entfernt werden. Nur ausnahmsweise waren wir genöthigt, die Blase einige Tage zu tamponiren.

Bei der perinealen Operation legen wir durch einen oberhalb des Anus geführten Bogenschnitt die Prostata frei, dringen allmählich in die Tiefe und bringen die Pars membranacea Urethrae nach Durchschneidung des Musculus recto-urethralis zum Vorschein und eröffnen dieselbe in allen Fällen. Dann ziehon wir mit einem geeigneten Instrument — sehr geeignet ist der von Young angegebene Tractor —, welches in die Blase eingeführt wird, die Prostata nach vorn. Die Kapsel wird durch zwei parallel der Urethra verlaufende Schnitte gespalten und erst der linke, dann der rechte Lappen entfernt. Der sog. Mittellappen folgt meist mit einem der Seitenlappen, sonst wird er besonders hervorgeholt. Nach Entfernung der Prostata legen wir einen Dauerkatheter ein und tamponiren die Wunde; nachdem diese zum grossen Theil geschlossen, wird der Katheter entfernt und Patient entleert spontan den Urin. In allen von uns operirten Fällen, welche den Eingriff

überstanden haben, ist eine volle Function eingetreten. Es wird, wie bereits erwähnt, zu empfehlen sein, den Patienten von Zeit zu Zeit einer Nachuntersuchung zu unterziehen und ein Bougie einzuführen, um eventueller Bildung von Stricturen vorzubeugen.

Was schliesslich die Narkose anbetrifft, so haben wir entweder die Aethernarkose mit vorheriger Scopolamin- (5 dmg) Morphium- (0,01 g) Injection oder in der letzten Zeit fast ausschliesslich die Bier'sche Lumbalanästhesie mit Tropacocain oder Adrenalin erfolgreich angewandt. Gerade die letztere Methode, bei der die Herz und Lungen gefährdende Allgemeinnarkose in Wegfall kommt, bildet einen wesentlichen Fortschritt für die Ausführung der Prostatectomie und setzt die Gefahren der Radicaloperation wesentlich herab. Vorübergehende Collapse sind allerdings auch hierbei nicht ganz ausgeschlossen.

Wenn ich kurz unsere Anschauung über die Exstirpation der Prostata zusammenfassen darf, so ergeben sich folgende Gesichtspunkte:

1. Bei chronischer, completer und incompleter Urinretention ist bei leicht ausführbarem Katheterismus und Fehlen von Complicationen zunächst der Dauerkatheter anzuwenden. Führt diese Behandlung nicht zum Ziel, und ist der Patient genöthigt, den Urin mit dem Katheter zu entleeren, so ist die Operation zu empfehlen.

2. Die Exstirpation der Prostata ist die eingreifendste, mit den meisten Gefahren verbundene Operationsmethode, jedoch gewährleistet sie auch bei günstigem Verlauf einen sicheren und dauernden Erfolg.

3. In der Wahl der Operationsmethoden wird man sich nach dem einzelnen Fall richten. Bei der tief in den Mastdarm und wenig nach der Blase prominirenden Hypertrophie, sowie bei Patienten mit sehr stark entwickeltem, corpulentem Abdomen wird man die perineale Methode wählen, bei der mehr in die Blase prominirenden Prostata den transvesicalen Weg. Im Allgemeinen wird man den suprapubischen Weg bevorzugen, da die Technik eine leichtere, die Heilungsdauer eine kürzere, die Nachbehandlung eine einfachere und die Gefahr der Incontinenz und Fistelbildung eine geringere ist.

4. Die Gefahr der Operation scheint bei beiden Methoden ungefähr die gleiche zu sein.

5. Contraindicationen der Prostataexstirpation bilden hochgradig gestörtes Allgemeinbefinden, weitgehende Arteriosklerose und diffuse Bronchitis, sowie nicht zu beseitigende Niereninsufficienz und vollständig erloschene Contractionsfähigkeit der Blase.

6. Bei Verdacht auf Carcinom soll stets radical operirt werden.

II.

(Aus der chirurg. Abtheilung des Diaconissenhauses zu Posen. — Dirig. Arzt: Med.-Rath Dr. Borchard.)

Ueber die Einklemmung einer Hernia duodeno-jejunalis in Verbindung mit einem Meckel'schen Divertikel.[1]

Von

Med.-Rath Dr. Borchard.

(Mit 2 Textfiguren.)

Die Seltenheit der klinischen Beobachtung einer Hernia duodeno-jejunalis Treitzii steht nicht im Einklang mit der Häufigkeit dieses Befundes an Leichen. Wenn Manski bis zum Jahre 1893 unter 66 Fällen nur 9 zur klinischen Beobachtung kommen sah, die sogar zum Theil Einklemmungen in andere, benachbarte Bauchfelltaschen darstellen, also gar nicht einmal zu unserer Gruppe gehören, wenn sich bis zur Publication Narath's im Jahre 1905 dieses Verhältniss bei exacterer pathologisch-anatomischer und klinischer Diagnose sogar zu Ungunsten der klinischen Beobachtung noch verschoben hatte, so kann das nur an der Seltenheit liegen, mit welcher eine Hernia duodeno-jejunalis zu klinischen Symptomen, d. h. im Allgemeinen zur Einklemmung führt. Rechtfertigt sich schon ans diesem Grunde die Publication einer klinisch beobachteten und behandelten Hernia duodeno-jejunalis, so glaube ich um so eher die Demonstration des Präparates wagen zu dürfen, als es die anatomischen Verhältnisse in sehr charakteristischer Weise

[1] Vorgetragen am 1. Sitzungstage des XXXVI. Congresses der Deutschen Gesellschaft für Chirurgie, 3. April 1907.

erkennen lässt und ausserdem den Ausspruch Narath's, dass jeder klinische Fall von Hernia duodeno-jejunalis etwas Besonderes bietet, bewahrheitet. Lag doch, wie ich kurz vorweg bemerken möchte, die Combination mit einem Meckel'schen Divertikel vor, dessen Mitwirkung an der Entstehung der Hernie sowie dem Zustandekommen der Incarceration wohl nicht von der Hand zu weisen ist.

Aus der Krankengeschichte des 32 jährigen Mannes führe ich nur kurz die wichtigsten Daten an.

M. hat in den letzten Jahren wiederholt an Schmerzen im Leib, Stuhl- und Windverhaltung und an ab und zu ohne besondere Ursache eintretendem Erbrechen gelitten. Vor 3 Monaten Fall aus 5 m Höhe, danach heftige Schmerzen und Erbrechen. Nach $1^1/_2$ Tagen fühlte er sich bis auf Schmerzen in der linken Bauchseite wieder wohl. Fünf Tage vor der Aufnahme plötzliche Zunahme der Schmerzen, Erbrechen, Stuhl- und Windverhaltung. Bei der Aufnahme ängstncher, etwas verfallener Gesichtsausdruck, Puls klein, 128, Leib aufgetrieben; lieben dem linken Rectus stärkere elastische Resistenz, keine sichtbare Peristaltik, keine vergrösserten Leistendrüsen, keine Blutungen aus dem After. Diagnose: innere Einklemmung in der linken Bauchseite.

Nach Ausheberung des Magens, wodurch sich nur relativ wenig gallig gefärbte Flüssigkeit entleerte, Laparotomie am Aussenrande des linken Rectus. Es fliesst etwas trübes Exsudat aus der eröffneten Bauchhöhle. Nach Verziehung einiger weniger, etwas geblähter Dünndarmschlingen nach rechts liegt das von einer Geschwulst von der Hinterwand der Bauchhöhle abgehobene, nun median verlagerte Colon descendens vor, und man sieht, dass im oberen Theil des Mesocolon descendens die Dünndarmschlingen hinter einer von rechts oben nach links unten leicht schräg verlaufenden derben Falte verschwinden und hinter dem Mesocolon descendens gelagert sind. An der Stelle, wo der Dünndarm aus dieser Oeffnung heraustritt, ist er stark geknickt. Bei leichtem Zug kommt er weiter zum Vorschein, erweist sich stark gebläht. An der Stelle, an welcher der Dünndarm über die Falte abgeknickt war, zeigt er an seiner Convexität eine deutliche blasse Furche, die sich aber sehr bald ausgleicht. Ohne besondere Schwierigkeiten lässt sich der Inhalt, welcher den grössten Theil des Dünndarms darstellt, aus der Tasche hervorziehen, wobei sich eine mittlere Menge leicht getrübter Flüssigkeit von derselben Beschaffenheit wie in der Bauchhöhle entleert. Eine eintretende Schlinge zeigt sich nicht, sondern die Flexura duodeno-jejunualis verläuft in der oberen Wand der Tasche und wird von dem Rande der Falte umkreist. Nun war es klar, dass es sich um eine Hernia duodeno-jejunalis incarcerata handelte. Von einer Beseitigung der Tasche wurde deshalb Abstand genommen und die Falte vorsichtig, um eine Verletzung der Vena mes. inf. zu vermeiden, mit dem hinteren Bauchfell vernäht. Der Verlauf war ein guter. Pat. konnte nach 4 Wochen geheilt entlassen werden. Nach weiteren 5 Wochen wurde er, nachdem es ihm bis dahin gut gegangen war, in desolatem Zustande eingeliefert, nachdem er 24 Stunden

vorher unter heftigen Leibschmerzen und Ileuserscheinungen erkrankt war. Sofortige Laparotomie zeigt schwärzliche, stinkende Flüssigkeit im Abdomen; eine Dünndarmschlinge von etwa 90 cm erweist sich als gangränös und an einzelnen Stellen schon perforirt. In der Tiefe fühlt man links neben der Wirbelsäule einen derben Strang, nach dessen Durchtrennung die Incarceration beseitigt ist. Wegen des elenden Allgemeinzustandes wird die gangränöse Schlinge einfach vorgelagert. 3 Stunden post oper. Exitus.

Die Obduction von Herrn Prof. Busse, am hiesigen pathologischen Institut ausgeführt, ergab folgende interessante Verhältnisse, welche ich Ihnen an vorliegendem Präparat demonstriren darf (2 Abbildungen nach dem ge-

Fig. 1.

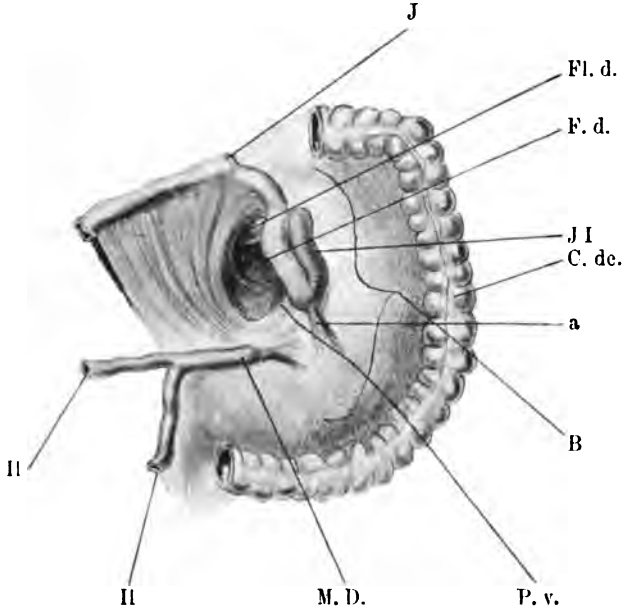

Das Colon descend. ist nach aussen gezogen, ebenso die oberste Schlinge des Jejunum, um die Flexura duodeno-jejunalis zur Anschauung zu bringen. Die 2. Schlinge des Jejunum ist mit ihrem Mesenterium nach oben geschlagen.

J = Jejunum, Fl. d. = Flexura duodeno-jejunalis, F. d. = Fossa duodeno-jejunalis, J I = 1. Jejunumschlinge, C. dc. = Colon descendens, a = Adhäsionsstrang zwischen 1. Jejunumschlinge und vorderem Blatt des Mes. desc., B = Bruchsack, P. v. = Plica venosa, M. D. = Meckel'sches Divertikel, Il = Ileum.

härteten Präparat gezeichnet). Bei der Inspection der Regio duodeno-jejunalis zeigt sich, dass die Plica duodeno-jejunalis nahezu senkrecht mit einer leichten Abweichung nach oben rechts links nahezu parallel der Wirbelsäule in einer Länge von ca. 16 cm verläuft und die Flexura duodeno-jejunalis in einem

Bogen, welcher nach rechts unten innen concav ist, umkreist. Sie haftet der Unterlage nicht an, sondern bildet eine breite Oeffnung als Zugang zu einer Tasche, welche sich nach links bis etwas hinter das Colon descendens, so dass letzteres über der Grenze des äusseren Drittels der Tasche nahezu senkrecht von oben nach unten verläuft, nach unten bis zur Flexura sigmoidea, nach oben hinten bis zur linken Niere, nach oben etwa 3 cm hinter das Pankreas, dessen untere Kante nach vorn abhebend sich erstreckt. Die Flexura duodeno-jejunalis verläuft etwa 3 cm weit in der oberen Wand dieser Tasche, um dann

Fig. 2.

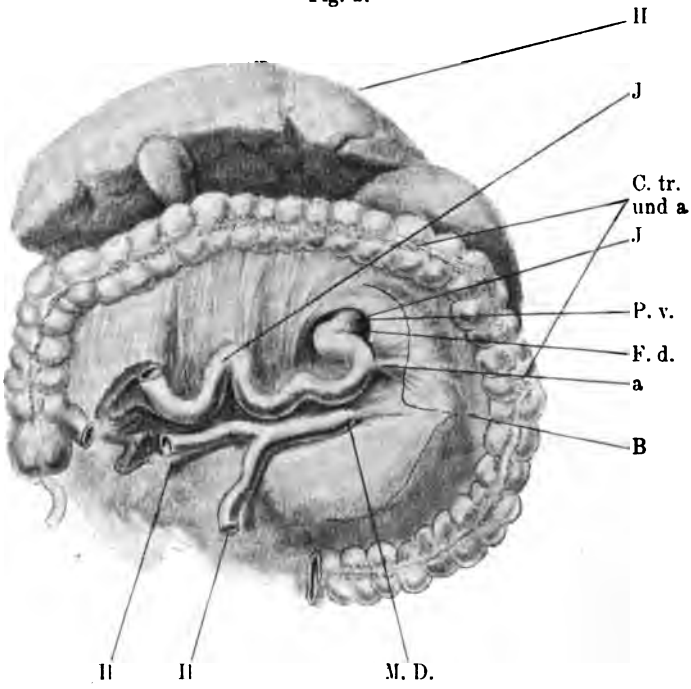

Hier ist das Colon transvers, die Leber nach oben, das Colon descend. nach aussen gezogen, während 1. u. 2. Schlinge des Jejunum in ihrer normalen Lage gelassen sind. Das Meckel'sche Divertikel ist auf beiden Figuren stärker markirt. Die Verwachsungen mit dem Mes. descend. und Bruchsack sind in Wirklichkeit diffuser. Die 1. Jejunalschlinge verdeckt das untere Ende der Pecia venosa.

J = Jejunum. F. d. = Fossa duodeno-jejunalis, a = Adhäsionsstrang zwischen 1. Jejunumschlinge und vorderem Blatt des Mes. desc., B = Bruchsack, P. v. = Plica venosa, M. D. = Meckel'sches Divertikel, Il = Ileum, H = Hepar, C. tr. = Colon transversum.

als Jejunum in dieselbe einzutreten. In dem Rande der Falte ist ein derber Strang zu constatiren, welcher sich bei der Sondirung von der Pfortader und der Vena lienalis aus als die Vena mes. inf. erweist. Unten medial geht die

Plica ohne Weiteres in die Plica duodeno-mesocolica über, die auf der Hinterwand leicht beweglich aufsitzt.

Die vordere Wand der Tasche wird von dem Mesocolon descendens und zum Theil vom Colon selbst gebildet. An der unteren inneren Hälfte des Sackes inserirt breit mit alten festen Verwachsungen ein breites Darmstück, das sich als ein 70 cm oberhalb der Ileocöcalklappe abgehendes 8 cm langes Meckel'sches Divertikel erweist und in einer Linie etwa vom Promontorium zur linken Niere verläuft, der Rückwand des Bauches fest anliegend, an seinem blinden Ende durch Verwachsungen mit dem Colon descendens, der obersten Schlinge des Jejunum sowie der Plica duodeno-jejunalis fest vereinigt. Diese Verwachsungen waren so diffus, dass bei der Operation eine Differenzirung von Bruchsack und Meckel'schem Divertikel nicht stattgefunden hatte. Die Tasche ist so gross, dass in frischem Zustande ohne weitere Mühe beide Hände eingeführt werden konnten.

Nach der ausgezeichneten Beschreibung, welche Broesicke von den Bauchfelltaschen, besonders den in der Regio duodeno-jejunalis, gegeben hat, erübrigt sich im Genaueren hierauf einzugehen. Klinisch kommen für uns wohl nur die Hernia duodeno-jejunalis sinistra und dextra oder para jejunalis in Betracht, und es scheint nach den Publicationen, als wenn letztere in ihrer Häufigkeit zum mindesten nicht nachsteht. Beide sind charakterisirt durch ihr Verhalten zu gewissen Gefässen und zwar die H. para jej. zur Art. mesent. super., die H. duod.-jej. zur Vena mesenteria infer., und wir müssen bei der Entstehung der Falten, ohne welche eine Hernienbildung nicht möglich ist, dem Verlauf dieser Gefässe die ausschlaggebende Rolle beimessen. Wenn auch für die Entstehung der Plica duod.-jej. die Rechtslagerung des ursprünglich in der verticalen Achse gelegenen Coecums eine gewisse Bedeutung haben kann, so zeigt doch eine Beobachtung Broesicke's, dass auch beim Ausbleiben dieser Drehung eine Plica venosa sich entwickeln kann. Es gehört deshalb unbedingt zur Charakteristik einer Hernia duodeno-jejunalis sinistra, dass die Vena mesent. inf. im freien Rande der vorderen Begrenzung der Bauchfelltasche, d. h. in der Plica, verläuft. Abweichungen von dieser Regel, wo die Vena etwas, d. h. 1—2 cm, davon entfernt verlief und wie sie unter anderem in den sicher als Hernia duod.-jej. zu bezeichnenden Fällen Narath's, Broesicke's, Abée's sich findet, kommen dadurch zu Stande, dass durch das Wachsthum der Hernie es zu Verziehungen, Verwachsungen, Aenderungen der Circulationsverhältnisse im Bereich der Venen kommt. Die Plica selbst umkreist in mehr oder

weniger Entfernung die Flexura duodeno-jejunalis, hängt aber niemals mit derselben zusammen. Bei secundären Verwachsungen allerdings kann sie an den Ueberzug der Flexura duodeno-jejunalis befestigt sein. Die Vena mesent. verläuft in der Plica bis dicht an ihre Einmündungsstelle in die Vena linealis. Deshalb wird sie bei mehr quergestelltem Verlauf nahezu im ganzen oberen Rande der Falte vorhanden sein, während bei mehr longitudinalem Verlauf, wie er bei grossen Hernien gewöhnlich ist, der obere innere Theil des Bogens der Plica, der das Duodenum umkreist, auf eine Strecke von 2—3 cm gefässfrei ist, wie es sich auch in meinem Präparat zeigte. Sind deshalb Einkerbungen des Schnürringes bei Incarcerationen nöthig und liegt nicht bereits wie bei Haberer eine Thrombose der Vena vor, so ist die Incision am besten oben innen in senkrechter Richtung zu machen. Der Verlauf der Art. colica sinistra, der bei der Ausbildung der Fovea duodeno-jejunalis eine Rolle spielt, kommt praktisch kaum in Betracht. Ausgezeichnet ist das Verhalten der Gefässe in der Arbeit von Abée klargelegt.

Nur wenn die Vena mesent. inf. in oder ganz in der Nähe des freien Randes der Plica verläuft und somit derselben eine gewisse Starrheit und Festigkeit verleiht, nur wenn durch das Verhalten der die Art. col. sin. und Vena mesent. inf. überkleidenden und nach dem unteren Rande der Flexura duodeno-jejunalis convergirenden Bauchfellblätter das Vorhandensein einer Fovea duodeno-jejunalis bedingt ist, kann es zur Ausbildung eines Bruchsackes, einer Hernie kommen, vorausgesetzt, dass das in die Fovea ein- resp. austretende Jejunum frei beweglich ist. Diese Bedingungen, zu denen als begünstigendes Moment ein dichtes Anliegen der Plica an der Flexura duodeno-jejunalis kommen kann (Bingel), sind angeboren, während congenital die Hernie selbst wohl nicht vorkommt. Es bedarf im späteren Leben gewisser Umstände, welche die Ausdehnung der Fovea zu einem Bruchsack veranlassen und da kommt, abgesehen von einer gewissen Erschlaffung des Bauchfells, häufig wiederkehrenden Erschütterungen des Körpers, der Wirkung der Bauchpresse vor allen Dingen die Füllung und Ausdehnung der central gelegenen Darmschlinge, also des Duodenum durch unzweckmässige Ernährung, Diätfehler in Betracht. Das gefüllte Duodenum sucht sich seines Inhaltes durch kräftige ver-

mehrte Peristaltik zu entledigen; die bäumende Schlinge richtet sich auf und drückt sich tiefer in die am meisten nachgebende Parthie der Fossa duodeno-jejunalis ein. Dadurch kann die an dieser Stelle schon normaler Weise vorhandene Knickung im Darm vermehrt werden, so dass ein mehr oder minder grosses relatives Hinderniss entsteht. Wie es das Experiment von Treitz und die Arbeiten von Wilms gezeigt haben, zieht der sich lebhaft bewegende, sich nach und nach weiter füllende Darm die übrigen Darmschlingen nach sich. Ist die abnorme Füllung überwunden, so hört auch das relative Hinderniss, das Heranziehen der obersten Schlingen in die Fovea duodeno-jejunalis auf, aber die Erweiterung dieser Grube, die Ausdehnung bleibt, um sich bei der nächsten Attacke noch zu vergrössern. Broesicke fand in einem seiner Fälle keine andere Erklärung für die Ausbildung der Hernie, als die Gewalt der andrängenden Speisemassen, Eppinger sah stets das Duodenum stark erweitert, Narath schreibt der Streckung der Flexura duodeno-jejunalis bei stärkerer Krümmung sowie der Art der Mesenterialfixirung des obersten Jejunum, wodurch der Darm bei stärkerer Füllung sich förmlich ringeln und stark korkzieherartig in den Recessus duodeno-jejunalis einbohren kann, eine wesentliche Bedeutung zu. Auch in unserem Falle war das Duodenum erweitert. Je grösser die Fovea in ihrer Ausdehnung wird, je öfter sich derartige Vorgänge in ihr abgespielt haben, desto mehr verschiebt sich die Knickungsstelle, also die relative Stenose am Darm nach abwärts, desto grössere Darmstrecken werden jedesmal in die Tasche hineingezogen oder bleiben in derselben liegen.

Einmal habe ich bei einer 26jährigen Frau eine vollständige Abknickung am Uebergang des Duodenum in das Jejunum gesehen, ohne dass hier eine grösser ausgebildete Tasche oder ein Strang vorhanden war. Die Patientin war nach reichlichem Genuss von Pilzen unter Ileuserscheinungen erkrankt und bei der Operation zeigte sich das ganze Duodenum überaus stark gebläht und ging unmittelbar nach seinem Eintritt in die Bauchhöhle mit einem scharfen Knick in die wenig gefüllten Dünndarmschlingen über Bei einfachem Anheben der Knickungsstelle floss der Darminhalt weiter, als wenn überhaupt ein Hinderniss nicht bestanden hätte. Das bei der Obduktion gewonnene und von Herrn Prof. Nauwerck

in Chemnitz untersuchte Präparat des Duodenum zeigte schwere nekrotische Veränderungen der Schleimhaut, wie wir sie oberhalb einer Incarceration zu sehen gewohnt sind.

Plötzliche starke Füllung des Duodenums kann mithin zu vollkommenen Knickungsstenosen an der Stelle der Flexura duod.-jej. führen, selbst wenn gröbere anatomische Veränderungen daselbst nicht vorhanden sind. Wie viel mehr müssen die immer wieder kehrenden geringeren abnormen Füllungszustände im Zwölffingerdarm verändernd auf das Peritoneum jener Gegend einwirken, wenn schon durch das starke Vorspringen der Plica venosa, sowie die Andeutung einer Fov. duod.-jej. begünstigende Momente geschaffen sind. Die Ausdehnung der sich erweiternden Fossa duodeno-jejunalis erfolgt, falls nicht andere pathologische Veränderungen einwirken, nach der Stelle des geringsten Widerstandes hin, nachdem einmal durch die vorspringende straffe Plicakante der Weg gewiesen ist. Verläuft dieselbe mehr transversal, springt der obere Rand derselben stärker vor, so nimmt die Hernie ihren Weg nach oben, das Pankreas von der hinteren Bauchwand abhebend, oder vor demselben in die Blätter des Mesocolon transversum sich ausbuchtend oder hinter dem Magen an der kleinen Curvatur zum Vorschein kommend. Allein das sind seltenere Vorkommnisse im Vergleich zu der gewöhnlichen Ausdehnung nach links und unten oder hinten, wie es in meiner Beobachtung der Fall war. Verwachsungen durch alte Entzündungen stellen sich als Hindernisse der Ausdehnung der Hernie in den Weg und lenken die andrängenden Eingeweide in neue, seltenere Bahnen, wie dies in dem Falle Narath's durch Verwachsungen infolge eines Ulcus ventriculi eintrat. Bei sehr grossen Hernien erfolgt die Ausstülpung des Bauchfells nach verschiedenen Richtungen hin, so in meinem Fall ausser in der Hauptsache nach unten links auch nach links hinten bis zur linken Niere und nach oben bis unter das Pankreas. Letzteres ist sehr selten, da dies Organ durch seine festere Anheftung einen stärkeren Widerstand bietet, und ist nur möglich, indem der untere Rand der Drüse abgehoben und nach vorn gekantet wird. Der Verlauf der Bruchpforte ist verschieden, da auch der ursprüngliche Verlauf der Plica venosa kleinen Schwankungen unterworfen und bald mehr transversal, bald mehr longitudinal sein kann. Durch das Gewicht und die Zerrung der aus der Tasche austretenden

Darmschlingen wird entsprechend der aufrechten Körperhaltung bei grösseren Hernien sich die Plica immer mehr longitudinal stellen und mit einem relativ kurzen Bogen über die Flexur verlaufen. Durch den Zug der Eingeweide weitet sich der Eingang zu der Tasche immer mehr, sodass Eingangspforten von $13 : 6^1/_2$ cm (Broesicke) oder 16 : 5 cm (mein Fall) beobachtet sind. Es ist eine Seltenheit, dass die Bruchpforte bei einer grossen Hernia duodeno-jejunalis eng bleibt. Besondere Erwähnung verdient noch das Verhalten des Colon descendens in meinem Fall, das nahezu senkrecht an der Grenze des äusseren Drittels über die Bruchgeschwulst verlief. Wenn auch eine Entwickelung in das Mesocol. descendens unter normalen Verhältnissen erfolgen kann, so ist doch ein derartig weites Hinüberreichen der Hernia nach links aussen und die damit verbundene Abhebung von der hinteren Bauchwand sowie Verlagerung des Colon descendens auf die Geschwulst nur dann möglich, wenn letzteres ursprünglich ein bewegliches Mesocolon gehabt hat und wenn auch durch andere Momente, wie in unserem Fall durch Fixation des Meckel'schen Divertikels am unteren Ende des Mesoc. descendens das Colon am Ausweichen nach aussen verhindert ist. Das Verhalten der Darmschlingen in der Bruchpforte kann je nach Lage der Flexura duod.-jej. ein verschiedenes sein. Immer wird sich Jejunum oder Ileum als austretendes Darmstück finden.

Ein Hineinziehen des Coecum oder eines anderen Dickdarmtheiles ist nicht beobachtet und auch in dem Falle Narath's hat ein solches Verhalten nicht vorgelegen. Pathologische Verwachsungen hindern zuweilen, dass bei grossen Hernien nicht der ganze Dünndarm im Bruchsack verschwindet, so im Narath'schen Falle die Verwachsung der untersten Ileumschlinge mit dem Magen und in meiner Beobachtung die Fixation der untersten 70 cm des Ileums durch das Meckel'sche Divertikel. Ob eine eintretende Darmschlinge vorhanden ist, hängt von gewissen, aber erst secundär eintretenden Umständen ab. Nicht richtig ist es, wenn Merckel das Vorkommen nur des austretenden Darmstückes als charakteristisch für die Hernia duod.-jej. ansieht. Normaler Weise müsste die Flexura duod.-jej. in der Bruchpforte als eintretende Schlinge liegen, und dies ist sowohl in pathologisch-anatomischen wie klinischen Beobachtungen (Haberer, Narath) verzeichnet. Ausserdem aber,

und es sind dies gerade Fälle, bei denen eine grosse Hernie mit zum Theil auch sonstigen Verklebungen in der Bauchhöhle vorhanden war, liegen zahlreiche Beobachtungen vor, bei denen nur eine und zwar die austretende Schlinge in der Bruchpforte lag, während die eintretende Schlinge auf eine kurze Strecke (2—3 cm) in der oberen Wand des Bruchsackes verlief und dann in denselben eintrat. Broesicke erklärt diese Abweichung von der Norm dadurch, dass der vordere und hintere Rand der Bruchpforte zunächst mit der Oberfläche der in der letzteren gelegenen Flex. duod.-jej. verlöthet. In diesen Fällen müsste die Vena mes. inf. vor und über der Flexura zu ihrer Vereinigungsstelle mit der Vena lienalis verlaufen. In der That war dies in meinem Falle, in welchem auch die Flexura im oberen Ende des Bruchsackes verlief und dann erst in denselben eintrat, so, aber ich habe Zeichen von Verwachsungen und Verklebungen hier nicht gefunden. Ich glaube deshalb, dass diese Abweichung von der Norm nicht allein durch Verlöthungsprocesse bedingt ist, sondern, dass hierbei die Grösse und Art der Entwickelung des Bruchsackes eine Rolle spielt. Finden wir doch diesen Verlauf der Flexur relativ häufig bei grossen Hernien. Abée nimmt an, dass das Verhältniss der Flexur zum Bruchsack dadurch bedingt wird, dass durch die Füllung des Bruchsackes nach oben hin die ursprünglich neben derselben gelegene Plica durch eine Einfaltung des Bauchfells verlängert wird, sodass die Durchtrittsstelle des Duodenum selbst im Bruchsacke liegt. So auch in unserem Falle. Durch die grosse Ausdehnung der Hernie, besonders aber durch die Erweiterung nach oben, war der Eintritt der Flexur nach oben sowohl wie nach links, wie nach unten von einem Bruchsack umgeben, sie konnte nirgends anders wie im Bruchsacke selbst liegen. Diese Lage entspricht, so häufig sie auch bei grossen, voll entwickelten Hernien gefunden wird, jedoch nicht der Norm, sondern stellt eine Abweichung vom gewöhnlichen Typus dar, die sich aber theils aus Verlöthungsprocessen, theils aus der Ausdehnung der Hernie erklären lässt. Der Verlauf der Vena mes. inf. entscheidet im Gegensatz zu Broesicke nicht, welche der letztgenannten Entstehungsursachen vorliegt, da sie wegen ihrer durch den Eintritt in die Vena lienalis bedingten Fixation dicht oberhalb der Flexura duod.-jej. in jedem Fall dieselbe bogenförmig von vorn her umkreisen muss. Nur selten kommt es

bei der Hernia duod.-jej. zur Einklemmung und deshalb sind auch die klinischen Beobachtungen so wenig zahlreich. Abgesehen von der Beobachtung Narath's haben immer die Erscheinungen eines inneren Darmverschlusses die Indication zur Operation gegeben. Ob die von Manski aufgezählten 9 Fälle alle in das Gebiet der Hernia duodeno-jejunalis gehören, ist mehr als zweifelhaft. Absolut sicher sind nur die Fälle von Haberer, Rose (Centralbl. für Chir. 1903), Tubby, Bingel, Peach und **mir** als Einklemmungen einer Hernia duod.-jej. anzusehen. Dieses eigenthümliche Missverhältniss gegenüber der sonstigen Häufigkeit einer ausgebildeten Fossa und Hernia duod.-jej. erklärt sich nach Broesicke dadurch, dass in der Nähe der Bruchpforte keine muskulösen Apparate liegen, dass relativ häufig ein einfaches, d. h. das austretende Darmrohr in der Bruchpforte sich befindet und dass kein Netz, das so häufig die Veranlassung zur Einklemmung abgiebt, im Bruchsack vorkommt. Der erste Grund lässt sich für alle intraperitonealen Taschen anführen, der dritte kommt auch bei den relativ häufigen Einklemmungen einer Hernia para jejunalis in Betracht, der zweite Grund fällt aber nach meinen Ausführungen über das Verhältniss der Flexura duod.-jej. zusammen mit der grossen Ausdehnung der Hernie. Alle drei geben keine genügende Erklärung dafür ab, warum gerade die Hernia duod.-jej. so wenig zu Einklemmungen neigt. Ich glaube, dass der Hauptgrund in der Weite der Bruchpforte, ihrer ständigen Ausweitung bei Zunahme der Hernie zu suchen ist. So zeigt eigentlich nur der Fall Haberer's eine feste Einschnürung in der Bruchpforte, sodass eine Durchtrennung derselben zur Entwickelung des Darmes nöthig war. Aber auch hier trug trotz viertägigen Bestehens der Incarceration nur der abführende Darm einen blauen Schnürring bei sonst normaler Consistenz. In allen anderen Fällen und auch in dem meinigen handelt es sich nicht so sehr um eine eigentliche Abschnürung der Darmschlingen in der Bruchpforte, als vielmehr um eine Abknickung des austretenden Darmes am unteren Ende der Plica. Bei der Füllung der Därme im Bruchsack oder durch eine plötzliche Erschütterung werden mehr Schlingen in denselben hineingezogen, bis schliesslich durch die Befestigung am Coecum oder durch andere pathologische Fixationen, wie in meinem Falle durch das Meckel'sche Divertikel, der abführende

Darm über dem unteren Rand der Falte straff gespannt und abgeknickt wird. Reicht der Bruchsack viel tiefer als das untere Ende der Bruchpforte, so ist die Schwere der gefüllten Därme allein im Stande, die Abknickung zu verursachen. Deshalb sind auch die klinischen Erscheinungen bei der Incarceration der Hernia duodeno-jejunalis relativ wenig stürmische, da das Mesenterium eine Compression nicht erleidet, sondern eine Art „Abklemmung der Darmschlinge über dem Strang" vorliegt. Diese relativ geringen Incarcerationserscheinungen im Verein mit einem mehr oder minder grossen, prall elastischen Tumor in der linken Bauchseite, der Lokalisation des initialen Schmerzes daselbst, dem frühzeitigen, meist nicht fäculenten Erbrechen können uns die Wahrscheinlichkeitsdiagnose auf incarcerirte Hernia duod.-jej. stellen lassen. Ich bin in meinem Falle unter vorsichtiger Berücksichtigung aller Symptome nicht weiter gekommen, als wie zur Diagnose einer inneren Einklemmung in der linken Bauchseite, glaube aber damit den Anforderungen für den einzuschlagenden operativen Weg genügt zu haben. Es ist gewiss kein Zufall, dass sowohl bei der Incarceration einer Hernia duod.-jej., wie bei anderen inneren Hernien, so häufig Verwachsungen und sonstige pathologische Veränderungen und Fixationen im Bauchraum gefunden wurden. Ihnen ist, wie es die Beobachtungen Körte's in so vorzüglicher Weise demonstriren, ein wesentlicher Einfluss auf das Zustandekommen des Darmverschlusses zuzuschreiben, da durch dieselben die eigentliche Abknickung befördert und unterhalten wird. So ist auch in meinem Falle die vollständige Abknickung zu Stande gekommen durch die Fixirung der untersten Partien des Ileum durch das Meckel'sche Divertikel. Weiteres Hineinziehen in den Bruchsack war trotz des grossen Umfanges desselben nicht möglich, da das quer durch die Bauchhöhle verlaufende, an seinem peripheren Ende mit dem Mesocolon transversum verwachsene Divertikel den Darm festhielt. Deshalb bot sich auch das eigenthümliche Bild bei der Operation, dass neben dem über einen Tumor wegziehenden Colon descendens noch gefüllte, jedenfalls nicht völlig collabirte Darmschlingen in der Bauchhöhle lagen. Es war Anfangs noch die durch die Füllung der Darmschlingen im Bruchsack bedingte Abknickung keine vollkommene gewesen, sie wurde es erst durch den Zug der durch das Meckel'sche Divertikel fixirten Schlinge.

Damit steht im Einklang, dass nur relativ wenig Flüssigkeit (Bruchwasser) sowohl im Bruchsack wie in der Bauchhöhle sich fand. Eigentlich hätte man bei einer Einklemmung in einer Bauchfelltasche, dessen Pforte durch den Verlauf eines grossen Gefässes starr ist, einen stärkeren Druck auf die Mesenterialgefässe und damit grössere Exsudation erwarten sollen.

Heftiger werden alle diese Incarcerationserscheinungen sein, wenn drei resp. vier Darmrohre sich in der Bruchpforte finden, wie es beim Herausfallen einer Dünndarmschlinge aus derselben oder Hereinschlüpfen neben der zu- und abführenden Schlinge vorkommen kann (Treitz, Bingel). Auf sonstige Complicationen der Hernia duod.-jej., wie die von Narath, Merckel, Palla, Hesselbach, Hauft beobachtete Ruptur des Bruchsackes, erübrigt sich nach der eingehenden Beschreibung Narath's weiter einzugehen.

Die Bedeutung des Meckel'schen Divertikels haben wir bei unserer Hernie in Folgendem zu sehen. Entwickelungsgeschichtlich hat dasselbe mit der Plica venosa und der Ausbildung der Fossa duodeno-jej. nichts zu thun. Die breiten flächenhaften Verwachsungen aber an der vorderen Wand des Bruchsackes im Mesocolon descendens sind sicherlich nicht ohne Bedeutung für die grosse Ausdehnung des Sackes nach dieser Richtung gewesen. Sie haben lange bestanden, womöglich schon als Folgezustände einer fötalen Peritonitis und der Zug des Divertikels hat sicher zur Abhebung des Mesocolons von der hinteren Bauchwand beigetragen oder er hat eine Verwachsung desselben mit dem hinteren Peritoneum überhaupt nicht zu Stande kommen lassen. Wie man am Präparat sehr gut sehen kann, genügt ein einfacher Zug am Divertikel, um die vordere Bruchsackwand abzuheben, um den unteren Theil der Plica zum Klaffen zu bringen. Wir gehen demnach wohl nicht fehl, wenn wir trotz des Fehlens eines entwickelungsgeschichtlichen Zusammenhanges doch bei der weiteren Ausbildung der Hernie in dem Vorhandensein und der eigenthümlichen Lage des Meckel'schen Divertikels ein wesentlich förderndes Moment sehen. Den wichtigen Einfluss desselben auf das Zustandekommen der Incarceration resp. der Abknickung habe ich oben des Genaueren auseinandergesetzt.

Betreffs der Häufigkeit der klinischen Beobachtungen der Incarcerationen, der Operationen bei Hernia duodeno-jejunalis kann ich

nur auf die Arbeiten von Manski, Bingel, Narath verweisen. Es war mir nicht möglich, alle einschlägige Literatur im Original zu beschaffen und eine Prüfung der einzelnen Fälle, die unbedingt nöthig gewesen wäre, vorzunehmen.

Wenn ich mich auf die Angaben Narath's stützen darf, so sind bis jetzt 4 sichere Fälle von Hernia duodeno-jej. operirt worden, und zwar von Rose, Narath, Haberer und mir. Der Rose'sche Fall verlief tödtlich; mein Fall ging anfänglich in Heilung aus und erlag nach seiner Entlassung einer Einklemmung durch einen Strang. Somit sind von den 4 Fällen 3 durch die Operation geheilt. Diese relativ günstige Prognose erklärt sich durch die Art der Einklemmung und die damit verbundene erwähnte geringe Schädigung der eingeklemmten Schlinge. Wir werden aber nach unseren Operationen häufig Recidive erleben, da eine Radicalheilung, welche nur in einer Beseitigung des vorderen Blattes des Bruchsackes oder in einer festen Vernähung der Plica mit dem hinteren Bauchfell bestehen kann, sich wegen der Lage der Vena mes. infer. nur in seltenen Fällen ausführen lässt. Hat man nicht das Glück, wie Haberer, die Vena thrombosirt zu finden, so ist eine Unterbindung derselben nicht erlaubt und die Resection der Bruchsackwand in Folge dessen nicht möglich. Tief greifende Nähte, die allein einen festen Verschluss der Pforte sichern, sind ebenfalls nur selten zu legen, da die Vene gewöhnlich dicht am freien Rande verläuft und deshalb nicht genügend Material zur Naht herangezogen werden kann. So hatten in meinem Falle, wo ich die dicht am Rande der Plica verlaufende Vene schonen musste, die Nähte nichts genützt. Es war nicht zur Verklebung des vorderen und hinteren Randes der Bruchpforte gekommen, so dass dieselbe bei der Obduction, also 10 Wochen später, vollkommen klaffte. Ausserdem bleiben die anderen Adhäsionen und pathologischen Veränderungen im Bauchraum, welche die Entstehung der Hernie und die Incarceration begünstigt haben, bestehen und lassen sich nur selten beseitigen. Somit hängt die Radicalheilung dieser Hernie von besonders günstigen Momenten ab, und ich sehe nach den anatomischen Verhältnissen keinen Weg, auf dem sich eine Aenderung erzielen liesse.

Auf eines jedoch müssen wir bei der Hernia duodeno-jejunalis immer besonders unser Augenmerk richten, d. i. die Beseitigung

etwaiger Verwachsungen oder sonstiger pathologischer Veränderungen im Bauchraum. Damit wird die häufigste, wenn auch entferntere Ursache zum Zustandekommen einer Einklemmung, oder genauer gesagt, Abknickung der Darmschlinge an der Bruchpforte ausgeschaltet.

Literatur.

1. Abée, Ueber Hernia duodeno-jejunalis. Inaug.-Diss. Marburg 1901.
2. Aschoff, Zur Lehre von der Darmeinklemmung in inneren Bauchfelltaschen. Berl. Klinik. 1896. Heft 100.
3. Broesicke, Ueber intraabdominale Hernien und Bauchfelltaschen. Berlin 1891.
4. Bingel, Ueber Hernia retroperit. duod.-jej. Inaug.-Diss. Berlin 1902.
5. Brüning, Ein Fall von Hernia duod.-jejun. sinistra. Inaug.-Diss. Würzburg 1894/95.
6. Daniel, Zur Lehre von den retroperit. Hernien. Inaug.-Diss. Bonn 1904.
7. Eppinger, Hernia retroperitonealis. Prager Vierteljahrsschr. 1870.
8. Haberer, Ein operativ geheilter Fall von incarcerirter Treitz'scher Hernie. Wien. klin. Wochenschr. 1905. No. 11.
9. Krauss, Ueber Hernia retroperit. Treitzii. Inaug.-Diss. Erlangen 1884. (Daselbst ausführliche Literaturangabe.)
10. Merckel, Ueber einen Fall von Treitz'scher Hernie mit Bruchsackberstung. Münch. med. Wochenschr. 1906. No. 37.
11. Narath, Zur Pathologie und Chirurgie der Hernia duodeno-jejunalis. Dieses Archiv. Bd. 71.
12. Rüping, Ein Fall von Hernia retroperit. Treitzii. Inaug.-Diss. Tübingen 1895.
13. Rose, Versuch der Radicalheilung einer inneren Hernie. Centralbl. für Chirurgie. 1903. No. 15.
14. Tubby, Fortschritte der Chirurgie. Bd. 4.
15. Sonnenburg, Ein durch Operation geheilter Fall von innerer Einklemmung. Festschrift für v. Esmarch. 1893. (Der Fall ist zweifelhaft.)

III.

Totalexstirpation der Harnblase mit doppelseitiger lumbaler Ureterostomie.[1]

Von

Thorkild Rovsing (Kopenhagen).

(Mit 4 Textfiguren.)

Totalexstirpation der Harnblase bei malignen Neubildungen sollte man a priori als einen in vielen Fällen wohlindicirten Eingriff ansehen. Denn nachdem die Erfahrungen des letzten Decenniums uns gelehrt haben, dass die villösen und papillomatösen Blasengeschwülste, trotz ihres eigenthümlichen, gutartigen makro- und mikroskopischen Aussehens, und trotz des oft lange Zeit gutartigen Verlaufes, doch gewöhnlich Carcinome sind, muss man sagen, dass bösartige Blasengeschwülste recht häufig sind. In vielen Fällen ist eine radicale Exstirpation der Geschwulst durch Resection der Blasenschleimhaut oder der Blasenwand ausgeschlossen, entweder wegen des Sitzes oder der Multiplicität der Geschwulst. Nicht selten treffen wir ja die ganze Blasenschleimhaut mit villösen Geschwülsten übersäet, in anderen Fällen macht eine diffuse Infiltration der Blasenwand rings um die Ureteren eine Exstirpation unmöglich. Die einzige Rettung des Patienten besteht ja in solchen Fällen in einer Totalexstirpation der Blase. Fügen wir die unbestreitbare Thatsache hinzu, dass die Blasengeschwülste sehr schwierig und sehr spät zu den Lymphdrüsen und anderen Organen metastasiren, weshalb eine Totalexstirpation dieses Organs vor so vielen anderen gute Aussicht zu wirklich radicaler Heilung

[1] Vorgetragen am 4. Sitzungstage des XXXVI. Congresses der Deutschen Gesellschaft für Chirurgie, 6. April 1907.

darbietet, scheint es überraschend, dass diese Operation bis jetzt so selten unternommen ist, soweit mir bekannt, nur 18 Mal bei männlichen Individuen, 11 Mal bei weiblichen. Durch näheres Studium dieser Fälle findet man doch leicht die Ursache in den sehr schlechten Resultaten, die die Operationen gegeben haben, indem nicht weniger als 11 von den 18 männlichen und 4 von den 11 weiblichen Patienten in unmittelbarem Anschluss an die Operation gestorben sind, also 64 pCt. resp. 36 pCt. unmittelbare Todesfälle.

Untersuchen wir die Ursachen dieser grossen Mortalität, so scheint sie nicht allein von der Blasenexstirpation selbst herzurühren, obwohl diese eine schwierige und recht langwierige Operation ist, die namentlich beim Durschschneiden der Urethra eine recht starke Blutung giebt, und bei welcher es in den meisten Fällen nothwendig wird, das Peritoneum zu öffnen, aber die Schwierigkeiten, die hieraus entstehen, sind selten unüberwindlich und in keiner Weise grösser als bei vielen anderen Operationen an den Beckenorganen, welche weit bessere Erfolge geben. Nein, die Schwierigkeiten, das bisher ungelöste Problem liegt in der Lagerung der durchschnittenen Ureterenenden derart, dass einerseits der Harn verhindert wird in die Wunde herauszusickern und ihre Heilung hintenanzuhalten, und dass andererseits eine aufsteigende Niereninfection verhindert wird.

Die Verfahren, nach welchen man bis jetzt die Ureteren gelagert hat, sind in den wesentlichen folgende drei: 1. Man hat sie liegen lassen, im Boden der bei der Blasenexstirpation entstandenen tiefen Wundhöhle hineinmündend (Bardenheuer, Kümmell); 2. Durch Implantation der Ureterenenden in den Mastdarm (Maydl) oder in die Flexura sigmoidea (Tuffier, Wilms u. A.), und 3. Bei Frauen durch Implantation in die Vagina mit nachfolgender Kolpokleisis (Pawlik u. A.).

Die nach dem ersten Verfahren Operirten sind im Laufe weniger Tage oder Wochen zu Grunde gegangen infolge der Wundinfection, die unter diesen Verhältnissen sozusagen unvermeidlich ist, wo der Harn fortwährend heraussickert, zersetzt wird und eine Verbindung mit der inficirten Umgebung bildet. Was die Implantion in den Mastdarm betrifft, so rühren die vielen Todesfälle von der Schwierigkeit her, ein sicheres Einheilen der Ureteren

zu erreichen. In vielen Fällen tritt nach dem Verlaufe weniger Tage Gangrän oder Insufficienz der Suturlinie ein, und es strömen jetzt Fäces mit Harn gemischt in die Wundhöhle hinaus. In der Minderzahl der Fälle, wo die Suturen halten und die Heilung gelingt, ist es sicher nur eine Zeitfrage, wann die ascendirende Pyelonephritis dem Leben des Patienten eine Ende machen soll. Modlinsky hat versucht der Infectionsgefahr zu entgehen durch Durchschneiden und nachfolgendes Abschliessen des unteren Theils des Rectum, welcher dadurch allein in ein Harnreservoir umgebildet wird, in welches die Ureteren hineinmünden; er wird aber dann auch gezwungen einen Anus praeternaturalis durch Hervorziehen der Flexura sigmoidea anzulegen. Weit bessere Erfolge hat bei weiblichen Patienten die Implantation der Ureteren in die Vagina mit nachfolgender Kolpokleisis gegeben; ist aber die Operationsmortalität bedeutend kleiner, so hat dieses Operationsverfahren andere bedenkliche Schattenseiten. Erstens vernichtet man die Geschlechtsfunktion vollständig, wodurch jüngeren Personen das Leben verbittert wird; sollen einigermaassen erträgliche Zustände erreicht werden, ist es nothwendig, eine Castration gleichzeitig mit der Blasenexstirpation oder später zu unternehmen, was noch ein weit ernsterer Eingriff ist. Dazu kommt aber noch, dass man gewöhnlich nur Continenz in liegender Stellung erreicht, dass der Harn unvermeidlich inficirt, ammoniakalisch wird, und Anlass zu Concrementbildungen giebt. Hierdurch droht dem Patienten ausser Schmerzen und Unannehmlichkeiten (Gestank und Ekzemen) der grosse Gefahr einer ascendirenden Infection. Selbst in dem berühmten Pawlik'schen Fall, der erste und auch der best gelungene, der nach diesem Verfahren operirt worden ist, indem der Patient noch 8 Jahre nach der Operation recidivfrei war, und nach dem Verlaufe von 2 Jahren volle Continenz erreicht hatte, musste doch stets gegen Infection und Steinbildungen gekämpft werden.

Die grosse Mortalität und Unannehmlichkeiten der erwähnten Verfahren haben mich veranlasst, einen neuen Weg zur Lagerung der Ureteren zu suchen, als ich das erste Mal einem Falle von Tumor vesicae, wo eine totale Exstirpation mir indicirt schien, gegenüber stand; und da der Erfolg in diesem Falle, sowie auch in zwei später operirten Fällen meine Erwartungen übertroffen hat,

und zu fortgesetzten Versuchen mit diesem Verfahren ermuntert, werde ich mir erlauben, Ihnen die Methode zur Erprobung vorzulegen.

Was nun erstens die Blasenexstirpation selbst betrifft, nehme ich diese principiell ohne Eröffnung derselben wie die Aushülsung einer cystischen Geschwulst in folgender Weise vor: Die Blase wird mit 200 ccm Phenosalyllösung gefüllt, der Pat. in Trendelenburg'sche Lage gebracht. Durch einen bogenförmigen nach unten convexen Schnitt bahne ich mir unter theilweiser Lösung der Insertion der Mm. recti einen Weg zur Blase. Erstens wird nun Vertex und die Seitenparthien aus dem lockeren Bindegewebe unter stetiger Doppelligatur und Durchschneiden der blutgefässführenden festen Verbindungen gelöst; dann wird die Hinterwand, wenn möglich aus der Peritonealbekleidung vorsichtig ausgelöst, wo aber das Peritoneum adhärent an der infiltrirten Blasenwand ist, wird das Peritoneum breit geöffnet und die ganze Peritonealbekleidung der Blase mit entfernt. Die Ureteren werden 1—2 cm centralwärts doppelt unterbunden und zwischen den Ligaturen durchgebrannt. Bei weiblichen Individuen erübrigt nur die recht leichte, stumpfe Lösung des Collum vesicae und 1 bis 2 cm der Harnröhre. Diese wird mit einer schmalen Angiotribe abgeklemmt und hinter dieser durchgeschnitten.

Bei männlichen Individuen ist die Sache ein wenig mehr complicirt. Hier muss Prostata und Blasengrund sehr vorsichtig vom Mastdarm gelöst werden. Dann erst wird die Pars membranacea urethrae zugänglich, als ein kleiner Stiel ausgezogen und durchgeschnitten, nachdem ich eine schmale Klemmzange peripher angelegt habe. Diese Klemme bleibt 24 Stunden liegen, um Blutung aus dem cavernösen Gewebe zu vermeiden. In dieser Weise ist die Blasenexstirpation so zu sagen ohne Blutung auszuführen.

Wurde das Peritoneum eröffnet und die Peritonealbekleidung der Blase entfernt, wie in meinem ersten Falle, so wird es durch eine querlaufende Kürschnernaht wieder vereinigt. Die grosse Wundhöhle wird nach Mikulicz drainirt, das heisst, mit einem Gazeschleier austapezirt, welcher dann mit Gazestreifen — welche ich immer mit 1—2 proc. Lapislösung durchgefeuchtet anwende — gefüllt und in der Mitte der Wunde herausgeleitet wird. Dann

werden die Musculi recti mit Aluminiumbronce wieder angenäht und die Hautwunde vereinigt.

Nach dieser Operation, die gewöhnlich $^1/_2$ bis $^3/_4$ Stunden dauert, wird in derselben Sitzung an beiden Seiten durch einen kurzen Lumbalschnitt, welcher vom Rande des Erector spinae 8 bis 10 cm nach aussen geführt wird, der betreffende Ureter palpatorisch dicht unter dem Nierenbecken mit dem Zeigefinger aufgesucht, mit dem hakenförmig gekrümmten Finger hervorgeholt und fixirt, während der Zeigefinger nun weiter schonend den Ureter bis an das peripher unterbundene Ende aus seinen Befestigungen auslöst. Wir haben dann die beiden Ureteren an symmetrischen Stellen im Trigonum Petiti ca. 8 cm von der Mittellinie entfernt, in ihrer ganzen Länge frei heraushängend. Der Lumbalschnitt wird übrigens genau vereinigt. In meinem ersten Falle habe ich nun gleich den Ureter im Niveau der Haut abgeschnitten, die Tunica fibrosa an der Fascie und die Mucosa des Ureters an die Haut genäht. Weil hier trichterförmige Retraction stattfand, habe ich in den letzten Fällen meine Methode dahin modificirt: ich fixire den Ureter garnicht, lasse ihn aber ganz frei in einen sterilen Glasbehälter niederhängen, nachdem ein Gummikatheter No. 12 eingeführt ist, dass er eben die Bauchwand passirt. Nach aussen wird der Ureter durch einen perforirten Gummihandschuhfinger gezogen, und hierdurch geschützt. Der Ureter heilt nun ein. Der frei niederhängende Theil des Ureters schrumpft und nekrotisirt bis auf 2—3 cm; wenn die Lumbalwunde nach 8 Tagen geheilt ist, wird nun die schrumpfende, nekrotische Parthie abgeschnitten, während der lebend gebliebene Theil als eine kleine schnabelförmige Harnröhre über das Niveau der Haut hervorragt und bald mit Epidermis aussen überzogen wird.

Von nun ab wird kein Katheter mehr eingeführt, der Abfluss des Harnes aber durch folgende Bandage, welche die Herren Bandagisten Svendsen & Hagen nach meiner Angabe hergestellt haben, besorgt.

Die Bandage (Fig. 1 u. 2) besteht, wie Sie hier sehen, aus einem breiten elastischen Gürtel, in welchen 2 Silberplatten eingenäht sind, jede mit einer runden Oeffnung versehen, in welche die flache Silberkapsel, die den Harn auffängt, genau einpasst, und über deren Rand die flach zusammengedrückte Silberröhre, von welcher der

Harn weiter durch eine Gummiröhre bis zu dem unterhalb der Symphyse angebrachten Urinale strömt, von der Silberkapsel

Fig. 2.



Fig. 1.



abgeht. Diese ist auf der Unterseite mit einem luftgefüllten Gummiring versehen, die von der Bandage an die Lumbalparthie rings um die Uretermündung dicht schliessend angepresst wird. Diese

Bandage ist nun 11 Monate, Tag und Nacht, die Patientin, welche ich zuerst operirt habe, trocken zu halten im Stande gewesen.

I. Es war ein 34jähriges Fräulein, dessen Blase Sie hier betrachten können. Die ganze Schleimhaut war in villöse Tumoren verwandelt, die Hinterwand war ganz vom Tumor infiltrirt, sodass die ganze Peritonealbekleidung mitentfernt werden musste. Seit 6 Monaten hatte sie unablässig starke Hämaturie und immer zunehmende schmerzhafte Tenesmen gehabt und war äusserst elend, anämisch und abgemagert bei der Aufnahme in meiner Klinik.

Fig. 3.

Fig. 4.

Cystoskopie war wegen Blutung und Tenesmen ganz unmöglich. Es wurde deshalb nach Dilatation der Harnröhre nach Simon eine digitale Exploration des Blaseninnern vorgenommen und dadurch constatirt, dass die ganze Blasenschleimhaut im Tumor aufgegangen war.

Am 3. Mai 1906 wurde die Totalexstirpation der Blase und die doppelseitige Ureterostomie vorgenommen. Alle 3 Wunden heilten in ideeller Weise, aber das Krankenlager wurde durch eine Thrombose der linken Vena femoralis bedeutend verlängert. Seitdem ist sie aber rasch aufgeblüht, hat 30 Pfund an Gewicht zugenommen, fühlt sich frisch und arbeitsfähig. Die Bandage (Fig. 3 und 4) hat zu ihrer vollkommenen Zufriedenheit fungirt, so dass sie Tag und Nacht trocken gewesen ist.

Ich habe später zweimal Veranlassung gehabt, dieselbe Operation bei Männern auszuführen, beide Male in der Universitätsklinik, und kann Ihnen hier die beiden exstirpirten Blase demonstriren.

II. Diese gehörte einem 67jährigen Mann, welcher am 6. 9. 06 operirt wurde. Wie Sie sehen, hatte er zwei cancröse papillomatöse Blasengeschwülste, von denen die eine die ganze Partie rings um die linke Uretermündung infiltrirt hatte, die andere Vertex und Collum vesicae in allen Schichten infiltrirte. Die Exstirpation gelang ohne Blutung und ohne Verletzung des Peritoneums. Wie erwartet war der linke Ureter stark ausgedehnt und die linke Niere hydronephrotisch, unerwartet wurde aber die rechte Niere, trotzdem der Ureter hier normal war, ganz atrophisch gefunden. Der Wundverlauf war ein idealer, aber nach 8 Tagen wurde der Pat. urämisch und starb im Coma.

Bei der Section wurde doppelseitige Nierenatrophie und Myocarditis als Todesursache constatirt. Interessant ist es aber, dass keine Spur von Cancermetastasen nachgewiesen werden konnte, was zu fortgesetzten Versuchen einer Radicalheilung bei Blasen- und Prostatakrebs ermuntert.

III. Das dritte Präparat rührt von einem 57jährigen Manne her, den ich vor 4 Wochen operirt habe. Es gelang hier, die Blase ungeöffnet in Verbindung mit Prostata und Pars prostatica urethrae zu exstirpiren. Glücklicherweise, denn Sie sehen, dass nicht nur die grösste Partie der Blasenwand von dem encephaloiden Cancer infiltrirt ist, dass aber auch schon die Pars prostatica kleine Geschwulstaussaaten zeigt. Auch dieser Pat. hat den Eingriff überraschend gut vertragen und befindet sich vorläufig wohl, die Nieren fungiren in befriedigender Weise, sodass seine radicale Heilung wohl nur davon abhängt, ob er auch frei von Metastasen geblieben ist.

Die Vortheile, die meine Operationsmethode mir vor den früheren zu leisten scheint, sind folgende: 1. Sie ermöglicht eine vollkommen aseptische Ausführung der Blasenexstirpation, indem sowohl Harninfiltration wie Kothinfection ausgeschlossen ist. 2. Die grossen Gefahren einer secundären, aufsteigenden Infection, welche die Implantation in Rectum, S Romanum oder Vagina mit sich führt, werden vermieden. 3. Betreffend die weiblichen Individuen hat sie vor der Pawlick'schen Vaginalimplantation den Vortheil, die Genitalsphäre und Genitalfunction des Weibes unberührt zu lassen.

Vielleicht dürfte die hier geschilderte Operation nicht nur bei malignen Tumoren, sondern auch bei schlimmen Formen von Exstrophia vesicae und bei ascendirender Urogenitaltuberculose indicirt sein.

IV.

Die Chirurgie der Lungen.[1]

Unter gleichzeitiger Mittheilung von Versuchen zur Lungenphysiologie und von eigenen operativen Erfahrungen

erstattetes Referat von

P. L. Friedrich,

Director der chirurg. Klinik in Greifswald.

(Mit 5 Curven und 3 Textfiguren.)

Als unser verehrter Herr Präsident an mich die Aufforderung richtete, ein Referat zur Lungenchirurgie zu geben, so stiessen mir ernste Bedenken auf, ob ich diesem liebenswürdigen Ansinnen entsprechen könnte. Ich verhehlte mir nicht, dass in unserem Kreise weit Berufenere sind, als ich es bin, und musste mir die Frage vorlegen, ob nach den mannigfachen Discussionen dieses Gegenstandes noch bis in die neueste Zeit — ich erinnere nur an die Naturforscherversammlung 1901 und an den letzten französischen Chirurgencongress im October 1906[2]) — es angezeigt sei, das Thema erneut zur Discussion zu stellen. Ich bin aber wohl nicht fehl gegangen in der Annahme, dass unserem Präsidenten besonders daran lag, zu erfahren, welche Erfahrungen wir an unserer Klinik mit der „pneumatischen Kammer" gemacht haben, und ob nach dieser Richtung sich bereits neue Ziele ins Auge fassen liessen. Ich werde es daher auch als meine besondere Aufgabe betrachten, die operativ-technischen Seiten, wie sie sich aus diesem neuen Operationsprincip ergeben, eingehend zu behandeln,

[1]) Vorgetragen am 2. Sitzungstage des XXXVI. Congresses der Deutschen Gesellschaft für Chirurgie, 4. April 1907.

[2]) Referat von M. Willems, Voies et moyens daceés dans le thorax au point de vue opératoire. Paris 1906.

bei der Indicationsstellung für die verschiedenen Gebiete der Lungenchirurgie aber noch vorsichtige Zurückhaltung walten zu lassen.

Wenn ich daher jetzt einen kurzen Ueberblick über den gegenwärtigen Stand der Lungenchirurgie zu geben wage, so kann dieses nur in groben Umrissen geschehen. Da wir es aber in der Lungenchirurgie ausnahmslos mit sehr schweren Krankheitszuständen zu thun haben, wo nur von Fall zu Fall eine chirurgische Indication präcisirt werden darf, so müssen alle summarischen Zusammenfassungen Schwächen haben, die ich Sie mit Nachsicht und schonender Kritik zu behandeln bitte. Ganz besonders schliessen die grossen diagnostischen Schwierigkeiten jeglichen therapeutischen Schematismus aus.

Es ist gewiss zum Nachtheil der Lungenchirurgie gewesen, dass gerade mit der Tuberculose der Anfang gemacht wurde. Diese engt bei der ihr eigenthümlichen Localisation und Verbreitungsweise das Terrain chirurgischen Vorgehens von vornherein so ein, dass die Aussichten dauernder Heilerfolge bisher nur geringe sein konnten. Immerhin sind auch hier beachtenswerthe Vorschläge gemacht worden, welche es wohl nicht verdienen, kurzer Hand über Bord geworfen zu werden. Ich erinnere nur an die Idee A. W. Freund's[1]), bei beginnender Spitzentuberculose, zwecks besserer Lüftung der Lungenspitzen den Rippenring der oberen Brustapertur operativ zu erweitern; an diejenige Quincke's, bei fortgeschrittener Tuberculose eines Lappens den betreffenden Lungenabschnitt durch Mobilisirung des darüberliegenden Brustwandtheiles mit Rippenresection ruhig zu stellen und zur Schrumpfung zu bringen; den Plan Forlanini's und Murphy's, durch künstlichen Stickstoff-Pneumothorax eben dasselbe in die Wege zu leiten. Dass die Cavernen ein besonders ungeeignetes Feld für die chirurgische Inangriffnahme sind, ergiebt sich aus der Thatsache, dass isolirte Cavernenbildung mit Ausheilung der sonstigen Tuberculose zu den grössten Seltenheiten gehört. War der Nachweis sicher zu erbringen, dass nur eine Lungenspitze unter Zerfallserscheinungen erkrankt sei, so lag der Versuch der radicalen Abtragung, wie ihn Sonnenburg,

[1]) Alle Arbeiten derjenigen Autoren, welche den nachfolgenden Ausführungen zu Grunde gelegt sind, werden demnächst in einer ausführlicheren Arbeit von mir und einer litterarischen Zusammenstellung meines Assistenten Dr. Strauss eine chronologische Würdigung mit Titelangabe aller Arbeiten erfahren.

Sarfert, Tuffier, Lowson u. A. ausführten, zwar nahe, fand aber doch, aus begreiflichen Gründen, wenig Nachahmer. Insgesammt lassen sich die chirurgischen Versuche bei der Tuberculose dahin zusammenfassen, dass sie noch zu wenig geübt worden sind, um Vergleichsresultate zu bieten, dass vielleicht auch nicht immer mit dem Maasse von Kritik vorgegangen zu sein scheint, wie es bei dem Betreten eines neuen therapeutischen Weges im Interesse der Kranken wünschenswerth ist.

Auch die Aktinomykose kann heute nicht Gegenstand einer eingehenden Erörterung sein, da sie bisher fast ausnahmslos nur in sehr fortgeschrittenen Fällen in Angriff genommen wurde.

Demgegenüber stellt der Echinococcus der Lunge ein Capitel glänzender Erfolge dar, wie Tuffier bereits auf dem Moskauer Congress durch die Zusammenstellung von 61 Fällen mit 91 pCt. Heilungen darthun konnte. Hier dürfte eine Discussion über die Zweckmässigkeit, ja die unbedingte Nothwendigkeit des chirurgischen Eingriffs nicht mehr zulässig sein.

Das eigentliche Fundament aber, auf dem sich bisher der Bau der Lungenchirurgie zu erheben begonnen hat, stellen die entzündlichen und nekrotischen Processe, der Lungenabscess und die Gangrän dar. Sie haben bis zur Gegenwart die häufigste chirurgische Indication abgegeben und uns besonders mit den Mitteln vertraut gemacht, die technischen Schwierigkeiten beim Operiren an der Lunge zu einem guten Theile zu überwinden. Hier hat die Chirurgie der bedeutsamen Mitarbeit namhafter innerer Kliniker, Mosler, v. Leyden, insbesondere Quincke, sowie neuerdings Lenhartz, grossen Dank zu zollen. Mit Quincke machen wir keine zu scharfe Scheidung zwischen Abscess und Gangrän, weil häufig das eine in das andere übergeht oder das eine das andere begleitet[1]). Wir thun dies um so weniger, als die Indicationsstellung für beide eine fast identische ist. Acuität oder Chronicität des Processes, Sitz in einer oberen oder unteren Etage der

---

[1]) Interessant ist die diesbezügliche Beobachtungsziffer verschiedener Autoren:

	Gangrän	Abscess
Tuffier	72 (acute G.)	49
Freyhan	26 (acute G.)	37 (7 chron., 30 acute)
Garrè	122	96
Lenhartz	60	2 (davon 1 Echinococc.)

Lunge, mehr in ihrem Centrum oder in der Peripherie (Gross-Krause), das sind die wesentlichsten Punkte für die chirurgische Stellungnahme. Die Acuität deshalb, weil die Erfahrung lehrt, dass, je früher Abscess und Gangrän in Angriff genommen werden, um so günstiger die Prognose ist (Quincke); dass diejenige der älteren chronischen Fälle eine verhältnissmässig schlechte ist; ferner, weil die acuten Processe verhältnissmässig einfache, die chronischen weit radicalere Maassnahmen benöthigen. Die Höhe des Sitzes in der Lunge: weil die Affectionen der oberen Lappen zur Ausheilung ebenfalls meist grössere Eingriffe, mehrfache Rippenresectionen u. s. w. erfordern; wir in den unteren Abschnitten mit Resection von einer oder zwei Rippen auskommen.

Peripher oder central: aus Gründen des leichteren oder schwereren Auffindens des Krankheitsherdes in der Lunge. Dabei möge daran erinnert sein, dass die meisten acuten Abscesse pleuropneumonischer Entstehung sind und in weitaus überwiegender Zahl dem Unterlappen angehören. Die Erfahrung der inneren Kliniker lehrt, dass ein nicht geringer Procentsatz dieser metapneumonischen Abscesse zur Spontanheilung kommt; doch schwebt der Kranke während der ganzen Dauer der Heilung in der Gefahr der septischen Resorption, der Metastasenbildung und der Aspiration des durch Hustenstösse durch die Bronchien sich entleerenden infectiösen Abscessinhaltes. Die mehr und mehr gegenwärtig sich durchringende Forderung, Abscess und Gangrän der Lunge möglichst frühzeitig in Angriff zu nehmen, scheitert leider oft an den grossen Schwierigkeiten der Diagnose. Zwar ist die Diagnose, dass Gangrän vorhanden ist, meist nicht schwer, um so schwerer oft die Bestimmung ihres Sitzes und die Entscheidung, ob nur ein oder mehrere Krankheitsherde bereits in Bildung begriffen sind. Ich muss es mir versagen, bei dem mir gezogenen Rahmen meiner Aufgabe, auf die diagnostischen Einzelheiten hier einzugehen. Nur sei hervorgehoben, dass die Röntgendurchleuchtung die frühzeitige Erkennung des Krankheitsherdes sehr gefördert hat, wenn man sich auch hüten muss, aus einem wohl umschriebenen Röntgenbefund den Schluss zu ziehen, dass dieser nunmehr den einzigen für die Behandlung in Betracht kommenden Krankheitsherd darstellt. Zusammenfassend dürfen wir sagen: wenn es einmal gelungen ist, mit Wahrscheinlichkeit die

Localdiagnose zu umgrenzen, dann soll nicht gezögert werden, den Kranken der Operation zuzuführen. Zwar wird es der Umstände genug geben, welche da und dort noch, aus Rücksicht auf andere Complicationen der Krankheit, diesen Zeitpunkt zu verschieben zwingen.

Innere Mediziner und Chirurgen haben vielfach die Möglichkeit des operativen Einschreitens davon abhängig machen zu müssen geglaubt, ob mit Sicherheit oder Wahrscheinlichkeit Adhäsionen der Pleurablätter über dem Lungenherd zu Stande gekommen sind, um auf der Brücke dieser Adhäsionen ohne Gefahr für die übrige Pleura in die Lunge zu gelangen Leider lässt auch hier, wie bei der Herddiagnose, die klinische, physikalische und röntgographische Diagnostik oft im Stich (Quincke), wenn letztere auch manchen werthvollen Hinweis auf pathologisch veränderte Zwerchfellathmung, auf Schrumpfungsvorgänge an der Brustwand u. A. m. zu geben vermag (von Criegern). Selbst in Fällen, wo man sicher Adhäsionen vermuthete, wird man für die Freilegung durch das Messer mit ihrem Nichtvorhandensein rechnen müssen.[1]) Es sind daher verschiedene Verfahren ersonnen worden, sei es durch Einstechen einer Nadel oder Pleurapunction mit manometrischer Messung des intrapleuralen Druckes Sicherheit über Bestehen oder Fehlen von Verwachsungen zu gewinnen, ebenso um künstlich Adhäsionen zu erzeugen (Aetzungen, Tamponade) und dann in einem 2. Akt der Operation zum Lungenherd vorzudrinden (zweizeitige Operationsmethode). Aber auch diese diagnostischen Anhaltspunkte und therapeutischen Maassnahmen sind nicht zuverlässig. Zudem lassen viele Fälle nicht ohne Gefahr für den Kranken eine solche Verschiebung des zweiten Aktes nicht zu und erfordern ein rasches Handeln. Dann tritt die Kranznaht zwischen Pleura pulmonalis und Pleura costalis „mit Hinterstichen", wie sie De Cérenville und Roux angegeben hatten, in ihr Recht. Diese Naht lässt sich bei einiger Uebung so exact ausführen, dass wir es begreifen, zahlreiche Chirurgen, ich nenne nur Tuffier, Körte, Garrè zu finden, welche überhaupt für die einzeitige Operationsweise für alle Fälle eintreten. Ja, ich glaube den gegenwärtigen Standpunkt am richtigsten zu

[1]) Erfahrung Quincke's, Lenhartz's; von uns selbst in 3 Fällen chronischer multipler Abscessbildung eines Lappens an der Pleura dieses Lappens beobachtet.

präcisiren, wenn ich sage, dass die einzeitige Methode mit in nicht zu kleinem Umkreis sorgfältig ausgeführter Absteppnaht das meist befürwortete und am meisten zu befürwortende Verfahren ist.

Für das Vordringen in der Lunge selbst wird von dem Einen der Thermokauter, von dem Anderen Messer oder Scheere bevorzugt. Beides hat seine Vorzüge und seine Nachtheile; der Kauter spart Blut, aber verwischt die Anatomie des Gewebes; das Messer und die Scheere gestalten die Operation etwas blutiger, aber erhalten die volle Beurtheilungsmöglichkeit der Wundanatomie, was für die Erkennung pathologischer Veränderungen und für die Blutstillung besonders werthvoll ist. Jeglicher Schritt vorwärts geschieht am besten unter Führung der vorher eingeführten Punctionsnadel (Bardenheuer u. A.). Die Blutung pflegt dabei keine bedeutende zu sein, um so mehr als man es meist mit den Randgebieten der Lunge zu thun hat. Muss man jedoch nach dem Hilus hin vordringen — und der erfolggekrönte Operationsweg in der Lunge kann 20 cm und länger sein (Lenhartz) —, so vermehrt sich die Wahrscheinlichkeit, auf grössere Gefässe zu stossen. Die Blutstillung weicht in nichts von unserer sonstigen Technik ab. Zieht man namentlich das Lungengewebe etwas vor und hält es dabei fest, so lassen sich die Gefässe gut fassen, unterbinden oder umstechen; nöthigenfalls lässt man die Klemmen liegen. Die Blutstillung grösserer Gefässe mit dem Kauter ist nicht empfehlenswerth. Der Blutverlust kann dabei ein grosser sein, und der unsichere Schorf bei Hustenstössen sich lösen. Besonders fahnde man bei Freilegung der Zerfallshöhle auf Gefässe, welche die Höhle oder ihre Wand durchziehen (Körte). Ihre Verletzung, ehe das Gefäss gefasst ist, lässt sich immer vermeiden. Jegliches stumpfe Herumbohren mit den Fingern zur Aufsuchung des Herdes soll besser unterbleiben. Wird der Herd nicht gefunden, wie es Lejars, Tuffier, Lenhartz, mir selbst und gewiss manchem Anderen schon gegangen ist, so bricht man zunächst die Operation ab. In der nächsten Zeit öffnet sich meist der benachbarte Herd gegen den Wundkanal oder sein Sitz lässt sich bei der Röntgendurchleuchtung, nach Einführung eines Metallstabes in den Wundcanal, genauer bestimmen. Eine mittelfeste Tamponade soll die Abscess- oder Gangränhöhle breit nach aussen offen halten. War es im Krankheitsgebiet noch nicht zur Höhlen-

bildung, noch nicht zur Abgrenzung des Krankheitsherdes gekommen, so ist unter Umständen eine reichlichere Sekretion zu erwarten und von vornherein die Tamponade mit der Drainage zu verbinden.

Die Controle des weiteren Verlaufes ergiebt, dass auch ausgedehnte Abscess- und Brandherde zu voller Heilung, unter Rückgabe der Erwerbsfähigkeit, gelangen können[1]). Die statistischen Ergebnisse der Mortalität gestalten sich bei Gangrän, wie folgt:

	Behandelt:	†:	Mortalität:
1. Tuffier:	66 (72)	20 (26)	30 (36) pCt.
2. Garrè-Sultan (Weltliteratur)	122	42	34,42 pCt.
3. Lenhartz 1897—1906:	62 (75)	15 (28)	24,19 (37,33) pCt.

Wir haben die Garrè'sche Statistik fortgesetzt und können noch Folgendes hinzufügen: Wie schon erwähnt, sind die Gesammtergebnisse ganz wesentlich schlechtere bei den chronischen Höhlenbildungen. Hier sind Resection mehrerer Rippen, Abtragung der schwartigen Höhlenwand oder ausgedehnterer Theile der Lunge die unerlässliche Voraussetzung des Heilerfolges. Der Eingriff wird damit ein viel grösserer und das Zurückbleiben von Bronchienfisteln ist oft nicht zu vermeiden. Sie bringt man allerdings meist durch Kauterisation oder Naht, auf deren Technik ich jetzt nicht weiter eingehen will, allmälig noch zur Heilung, wie ich in 7 Fällen selbst beobachten konnte[2]). Ganz die schlechten Eigenschaften der chronischen Abscess- und Brandhöhlen theilen diejenigen bronchiectatischer Entstehung. Ist es zuweilen auch ausserordentlich schwer, das genetische Verhältniss zwischen Bronchiectasien, Abscess- und Gangränbildung vor der Operation zu durchschauen, weil die Bronchiectasien die Ursache der letzteren,

---

[1]) Gluck, Berl. klin. Wochenschr. 1885 (aus der v. Langenbeck'schen Klinik), P. L. Friedrich, Langenbeck's Archiv. 1895 (aus Thiersch's Klinik), Garrè in Garrè und Quincke, Grundriss der Lungenchirurgie. 1903; Lenhartz s. Kissling, Mittheilungen aus den Hamburg. Staatskrankenanstalten. 1906 u. A.

[2]) In 5 dieser Fälle handelte es sich um je eine, in einem um 3 Bronchialfisteln, im 5. Falle um 11 solche. Alle Fälle gingen mit bestehenden Bronchialfisteln der Behandlung zu, und alle wurden vollkommen geheilt. In dem Falle mit 11 Fisteln ward traumatische Gangrän unter unseren Augen die Ursache der Fistelbildung. Auch dieser Kranke wurde geheilt.

Abscesse aber auch die Ursache der Bronchiectasien sein können, so ergiebt sich oft eine volle Klärung entweder aus der Verbreitung des Leidens über mehrere Lappen, aus anamnestischen Daten oder endlich aus dem operativen Befunde. Viele solcher Kranke können sich lange in leidlichem Ernährungszustande durchschlagen, andere führen ein Leben zwischen beschränkter Berufsausübung und Hospital. Die Dringlichkeit chirurgischen Vorgehens nimmt mehr und mehr zu, wenn typische Gangränsymptome, anhaltendes Fieber, Kräfterückgang, Amyloidgefahr eintreten; in manchen Fällen dürfte aber auch gerade eine frühzeitige Inangriffnahme des Leidens, ehe zu schwere Folgeerscheinungen sich herausgebildet haben, angezeigt sein. Mit der Eröffnung einer Höhle ist es meist nicht gethan, mit dem Aufschlitzen mehrerer bronchiectatischer Säcke oft auch nicht. Für manchen dieser Fälle wird sich mehr und mehr die Indication zur partiellen Lungenresection herausbilden, wie sie von Krause und Heidenhain nach Lage ihrer Fälle schon geübt werden musste. Ich bin überzeugt, dass wir bei weiteren Garantien unserer operativen Technik die Indication partieller Lungenresection nicht auf diese chronischen Gangränformen beschränken, sondern auch auf diejenigen acuten übertragen werden, wo rasches Fortschreiten in einem Lappen durch Aspiration und die Gefahr des Uebergreifens auf die ganze Lunge besteht. Hierin bestärken mich mehrere Erfahrungen am Obductionstisch, wo sich das „zu spät!" eines operativen Heilversuches nur zu deutlich anatomisch manifestirte.

Sehr bescheiden nimmt sich das Gebiet der primären Lungengeschwülste aus. Ihre Diagnose ist bisher meist erst zu stellen gewesen, wenn an operative Maassnahmen gar nicht mehr zu denken war. Ihrer anatomischen Natur nach (primäre Bronchialcarcinome, Endotheliome, Sarkome und Lymphosarkome) wird eine physikalische Diagnose in frühen Stadien nur selten gelingen; auch die Röntgenuntersuchung hat hier bisher nur beschränkten Werth.

Machen grosse Brustwandtumoren durch ein Uebergreifen auf die Lunge partielles Abtragen derselben nothwendig, so sind solche Resectionen in einem beträchtlichen Procentsatz der Fälle mit gutem unmittelbaren Heilerfolge ausgeführt worden. Besonders bekannt geworden sind der hierher gehörige Fall Krönlein's aus

dem Jahre 1885, wo die nochmalige Entfernung eines Recidivknotens aus der Lunge die Kranke zu voller Heilung kommen liess, sowie die Resection zweier Lungenlappen, wie sie Helferich ausführte und durch Gerulanos beschreiben liess. Dieser Fall, obgleich nach 24 Stunden tödtlich endend, ist vielfach (unter anderen von Kümmell) als Beweis dafür herangezogen worden, dass die Lungenresection beim Menschen durchführbar sei. So trübe das Bild der Lungengeschwülste, chirurgisch betrachtet, sich aber auch bisher ausnimmt, so dürfen wir doch hoffen, unter vorsichtiger Auswahl der Fälle, in der Zukunft bei allmählichem Fortschreiten unserer Technik mehr zu leisten, als bisher möglich war.

Eine Besprechung der Verletzungen der Lunge ist untrennbar verknüpft mit derjenigen der Verletzungen des Thorax überhaupt. Wir sehen Verletzungen der Lunge mit und ohne gleichzeitig nachweisbare Verletzung der Brustwand zu Stande kommen: vorwiegend durch Quetschung, Zerreissung, Schuss und Stich. Diejenige Symptomatik aber, welche einen chirurgischen Eingriff nahelegt, wünschenswerth oder erforderlich macht, ist verhältnissmässig eng zu umgrenzen. Die Lungenverletzung, wie sie durch Platzen der Lunge bei Brustkorbüberfahrung oder Thoraxcompression andrer Entstehung im Momente der Exspiration bei geschlossener Glottis zu Stande kommt, kann aus der Anamnese wahrscheinlich werden. Die Diagnose der Verletzung als solche nach Sitz und Umfang ist mit Sicherheit bisher nicht gestellt worden. Entstandener Pneumothorax, das ihn häufig begleitende Zellgewebsemphysem und anhaltende schwere Blutungen bestimmen nach Abwägung ihrer jeweiligen Bedeutung für das Leben des Verletzten unser therapeutisches Verhalten: Ein Theil der Fälle gelangt in einem solchen Zustande in unsere Hand, dass wir nur schwer den Muth finden können, sie noch einer längeren, womöglich eingreifenden Operation zu unterziehen. Ein nicht geringer Procentsatz von ihnen erholt sich und kommt zur Heilung, der andere geht früher oder später zu Grunde und hierunter finden wir dann eine beachtenswerthe Zahl, wo wir uns am Obductionstische ernstlich die Frage vorzulegen haben: hätten wir nicht hier und dort, früh oder spät noch lebenserhaltend eingreifen können und sollen? Unter 58 Fällen von chirurgischen Brustwand- und Lungenaffectionen (einschliesslich Verletzungen), welche ich, abgesehen von 42 Pleura-Empyemen, innerhalb der

letzten vier Jahre in Greifswald beobachten konnte, hatten wir auf dem Obductionstisch zwei tödtliche Blutungen aus einer Art. intercostalis, und drei Fälle von Lungenruptur, von denen zwar einer mit grosser Leberzerreissung complicirt war, so dass immerhin zwei Fälle von Ruptur ausser den erwähnten Blutungen für einen Operationsversuch hätten in Frage kommen können.

Wir wollen die Indicationen für secundäre Eingriffe, spätere Entfernung eines Blutergusses oder eines sich entwickelnden Emphysems heute von unserer Betrachtung ausschliessen. Die Indicationen hierfür sind hinreichend geklärt und bedürfen kaum weiterer Discussion. Als primäre Maassnahmen aber, das heisst diejenigen, welche innerhalb der ersten zwei, drei Tage zur Anwendung kommen können oder müssen, haben wir nach dem Obigen folgende in Erwägung zu ziehen.

1. Die Coupirung des Pneumothorax, 2. diejenige des fortschreitenden Zellgewebsemphysems, 3. die Behandlung der Blutungen, ev. mit gleichzeitiger Lungennaht.

Traumatischer Pneumothorax wird oft und leicht innerhalb von wenigen Tagen resorbirt. Liegt jedoch die Verletzung so, dass bei jeder Exspiration das Luftvolumen in der Pleura zunimmt, steigern sich die Symptome des sogenannten „Spannungs-Thorax“ (Garrè) durch Verdrängung der im Mediastinum liegenden Gefässe, durch Beeinträchtigung der anderseitigen Lunge, so ist Gefahr im Verzuge, und eine Lösung der intrathorakalen Spannung herbeizuführen. Dies kann geschehen durch Punction und Luftentleerung, durch Brustwandschnitt und dauernde Drainage (König) oder endlich durch breite Eröffnung und Lungennaht (Garrè). Auch hier wird die ganze Art des Krankheitsbildes über die Bevorzugung des einen oder anderen dieser Eingriffe zu entscheiden haben.

Das Zellgewebsemphysem erfordert nur ausnahmsweise einen blutigen Eingriff. Wird es jedoch durch einen Spannungs-Pneumothorax bedingt und unterhalten, so erheischt es, unter multiplen Weichtheilincisionen der äusseren Bedeckungen, ev. die gleichen Maassnahmen, wie sie soeben für den Spannungspneumothorax geschildert wurden. Hier haben König und v. Bramann glückliche Heilerfolge bei höchst bedrohlicher Symptomatik erzielt.

Besondere Erfahrung und Kritik setzt die Indicationsstellung gegenüber den Blutungen voraus. Wir wissen, dass grosse Blutungen im Brustraum zu Stande kommen und eine starke Compression der Lunge herbeiführen können, ohne das Leben ernstlich zu gefährden. Ja, mit gewisser Einschränkung, besteht sicher die Auffassung zu Recht, dass ein wachsender Hämothorax durch Compression zum Schluss einer Gefässwunde beitragen kann, vorausgesetzt, dass diese dem Verbreitungsgebiet der Arteria pulmonalis angehört, da in dieser nur der dritte Theil des Körperarterien-Blutdruckes herrscht, und sie, bei Strömungshindernissen in irgend einem Abschnitt ihrer Verzweigungen, ohne nachweisbare Druckschwankung ihre Blutmassen dem restirenden freien Gefässgebiet zuführt. Dass beim Verdacht einer Mammaria- oder Intercostalisverletzung die Unterbindung oder Umstechung so bald wie möglich Platz zu greifen hat, wissen wir aus unserer Erfahrung zur Genüge, weil eben diese Blutungen zufolge des grösseren Blutdruckes in diesen Gefässen leicht das Leben bedrohen können.

Hält jedoch das Anwachsen des Hämothorax über 24 Stunden an, nehmen die Verdrängungserscheinungen des Herzens und der Lunge der anderen Seite bedrohlich zu, dann wird eine Entleerung des Blutergusses und ein Aufsuchen der blutenden Stelle sich um so öfter indicirt machen, je zuverlässiger wir die Pneumothoraxgefahr umgehen und die Infection bei der Operation zu verhüten vermögen. Dann wird die Unterbindung oder Umstechung, nöthigenfalls das Liegenlassen einer Klemme oder die Tamponade der blutenden Stelle noch die Lebenserhaltung ermöglichen, wo wir einen Procentsatz der Fälle bisher verloren. Garrè's sorgfältige statistische Schlussfolgerungen reden eine überzeugende Sprache, und nur schwer wird man sich seinen Argumenten für den operativen Eingriff in solchen Fällen entziehen können. Erfahrung und Beobachtung sind aber hier in einer Weise Voraussetzung unserer Maassnahmen, wie es nicht genug hervorgehoben werden kann.

Es braucht nach den vielen vortrefflichen Mittheilungen und Bearbeitungen der Schussverletzungen der Lunge (v. Coler und Schjerning u. A.) nicht vor einem Kreise von Fachgenossen nochmals betont zu werden, dass die durch das Projectil eines kleinkalibrigen Gewehres oder durch den Revolver zu Stande ge-

kommenen Schussverletzungen einen primären Eingriff an der Lunge kaum je erfordern, wenn nicht eben auch die Verletzung eines grösseren Gefässes die eben geschilderte Indikationsstellung bedingt. Das gleiche gilt im Allgemeinen auch von den Stichverletzungen der Lunge. Für beide Verletzungsarten begnügen wir uns, auch bei nachweisbarem Pleurahämatom, zunächst mit der aseptischen Bedeckung der Wunde und dichtem Verbandschluss der Pleuraöffnung oder fügen in der Friedenspraxis gegebenen Falles die Anfrischung des äusseren Wundkanales hinzu. Grössere Fremdkörper werden nur durch Schussverletzungen von grobem Geschütz, bei Explosionen und bei Pfählungen mit in die Lunge hineingerissen. Die ersteren werden nur ausnahmsweise noch chirurgische Hilfe zulassen, bei den letzteren ist der Versuch der Fremdkörperentfernung mit Offenhalten des Wundgebietes auf alle Fälle indicirt. Nach den kleineren Fremdkörpern, wie sie von kleinkalibrigen Waffenprojectilen mitgenommen werden, darf ebenso wenig gesucht werden, wie nach den Projectilen selbst, wenn sie nicht an der Stelle der Brustwand mit einfachem Schnitt erreichbar sind.

Ich muss es mir versagen, auf das Capitel der in die Bronchien gelangten Fremdkörper des näheren einzugehen, ebenso wie wir das Capitel der Pleura- und subphrenischen Empyeme, dasjenige der mediastinalen Tumoren ganz aus unseren Erörterungen fortlassen müssen. Bei den Fremdkörpern lässt sich der Sitz meist durch Röntgographie annähernd genau bestimmen, insoweit nicht die durch Killian so vortrefflich ausgebildete Bronchoskopie uns unmittelbar die Mittel und Wege zur Entfernung weist. Gelingt dies nicht, so ist der Versuch zu machen, perpleural an den Fremdkörper und zwar meist von der hinteren knorpelfreien Bronchialwand heranzukommen[1]); kleinere Fremdkörper entziehen sich bei tieferem Hineingelangen in die Lunge allerdings der Palpation durch das Lungengewebe hindurch. Jedenfalls wird an dem Satze festzuhalten sein, dass so früh wie möglich eine schonende Entfernung des Fremdkörpers versucht werden soll. Nicht unerwähnt bleibe jedoch der Vorschlag Quincke's zur Verhütung der Weiterverbreitung der von einem Fremdkörper sich einleitenden Gangrän-

[1]) In einem Falle erwies sich Hofmeister die Combination von Bronchoskopie und Pneumotomie zur Fremdkörper-Auffindung und -Entfernung nützlich.

oder Abscessbildung rechts hinten unter dem Schulterblattwinkel auf alle Fälle eine Bronchialfistel anzulegen, wenn die Freilegung der Lunge den eigentlichen Fremdkörper- und Abscess-Sitz nicht auffinden lässt.

Mit der Besprechung der Pneumothoraxverhütung treten wir nunmehr in den Theil unserer Mittheilungen ein, wo neue, eigene Forschungen mir das Recht geben, gewisse Sätze aufzustellen, die vielleicht für die weitere Entwicklung der Lungenchirurgie von Belang sind.

Wir hatten bislang schon manches gute Mittel zur Verhütung und Bekämpfung des Pneumothorax in der Hand. König zeigte, dass bei eintretendem Pneumothorax der sofortige Wundschluss durch Tupfer und Compressen der Zunahme stürmischer Erscheinungen vorbeugt. Helferich, Krause und mit ihnen viele andere Chirurgen schalteten das Operationsgebiet bei Pneumothorax durch dichtes Abdecken der Nachbartheile aus und vermochten dann ebenfalls die Operation leidlich durchzuführen.

Auf die grosse Bedeutung des sofortigen Fassens und Anziehens der Lunge gegen die Brustwandwunde haben W. Müller, Bayer, Gluck, Gerulanos, Garrè, Rehn zur Genüge hingewiesen und jeder, der in neuerer Zeit des öfteren in die Lage gekommen ist, einen Pneumothorax nicht vermeiden zu können oder einen traumatischen vorzufinden, wird von diesem Handgriff Gebrauch gemacht haben. Dieses Griffes bedienen wir uns auch zur Fixation der Lunge in der Brustwand bei der Abscess- und Gangrän-Freilegung. Eine wesentliche Wandlung hat aber die ganze Technik doch erst durch Sauerbruch's Herstellung der „pneumatischen Operationskammer" erfahren[1]).

Wie schon Eingangs erwähnt, glaube ich im Sinne meiner Aufgabe heute zu handeln, wenn ich auf die Darstellung der Erfahrungen das Hauptgewicht lege, die wir beim Operiren in der Unterdruckkammer (ich bevorzuge die Bezeichnung des „Minusdruckes"),

---

[1]) Wir lassen im Folgenden jegliche Bezugnahme auf die von Brauer angegebene Modification des Sauerbruch'schen Verfahrens bei Seite, da ja die physiologisch wesentlichen Dinge beiden Verfahren gemein sind. Bei Einschätzung aller Factoren möchten wir jedoch dem Sauerbruch'schen die physiologische Ueberlegenheit zuerkennen. Dass das Brauer'sche Verfahren practisch einfacher, handlicher durchzuführen ist, kann ebenso wenig in Abrede gestellt werden.

seit wir diese an der Greifswalder Klinik (je eine Kammer für experimentelle und für die Zwecke des Operirens am Menschen) eingerichtet, gesammelt haben. Es ist gewiss, dass das Operiren in der Kammer eine Menge von Unzuträglichkeiten mit sich bringt, schon durch die Abschnürung von Hals und Kopf des Patienten, durch die Engigkeit des Raumes (Hitze!), auch für die Asepsis, Unzuträglichkeiten, welche auszuschalten eine ebenso dringliche Aufgabe erscheinen muss, wie das eingehende Studium des Einflusses operativer Acte auf Athmung und Kreislauf, wenn anders wir auf diesem Wege vorwärts kommen wollen.

Bei einem solchen Programm wird sich meine Darstellung auf einige rein physiologische und auf operativ-technische Dinge zu erstrecken haben[1]).

1. Die Narkose wird fast nur benöthigt in den einleitenden und Schlussacten einer Lungenoperation, solange eine Berührung der Pleura costalis, ev. des Rippenperiostes, der äusseren Weichtheile unumgänglich ist. Ein geeignetes Instrumentarium, worauf wir weiter unten zurückkommen werden, lässt diese Berührung auf ein Mindestmaass beschränken. Die Pleura pulmonalis — und zu diesem Thema werde ich an anderer Stelle eine etwas ausführlichere Begründung geben — ist ebenso wie die Pleura diaphragmatica viel weniger empfindlich, als die Pleura costalis. Das Hantiren an dieser letzteren löst schon durch Schmerzreflexe unter Umständen Blutdruckschwankungen aus, wie sie Curve 2 illustrirt.

Das Lungenparenchym selbst ist bekanntlich schmerzunempfindlich. Ebenso lassen, was mit dem Mangel von Vasomotoren an den Pulmonalisgefässen parallel zu gehen scheint, Quetschung, Klemmung, Unterbindung dieser Gefässe anscheinend keinerlei Schmerzempfindung zu Stande kommen. Auch diese Frage ist genaueren Studiums werth. Ebenso sind die distalen Bronchienabschnitte unempfindlich, während Quetschung, Com-

---

[1]) Dabei möchte ich der mir geleisteten treuen Assistenz des Privatdocenten der inneren Medicin Dr. Weber bei den kymographischen Versuchen, meiner Assistenten Sauerbruch und Häcker und des Cand. med. Gütschow bei den operativen Studien gedenken, sowie des Herrn Collegen Minkowski rücksichtlich der Ueberweisung ihm zur Operation geeignet erscheinender Fälle.

pression, Durchtrennung der proximalen Bronchienteile schwere Reflexerscheinungen (N. vagus), und zwar mehr beim Menschen als beim Thier auslösen können. Auch hier harrt manche Frage noch einer genaueren Klärung aller Einzelheiten. Wir haben beim Menschen vorwiegend mit dem von Braun modificirten Junker'schen Apparat narkotisirt, wechselweise Chloroform und Aether gegeben, ohne Morphium vorauszuschicken; bei Thieren haben wir nur Aether benutzt, den wir in einer einfachen, nach Art eines Knobelbechers geformten, Lederkapsel zuführen, haben aber beim Thier stets Morphium in grosser Dosis vorher gegeben. Vor dem Beginn der Operation am Menschen wird zunächst die Narkose so weit vertieft, dass der Cornealreflex eben noch auslösbar ist. Eine leichte Cyanose des Gesichtes besteht während der Narkose fast ausnahmslos; sie nahm regelmässig zu bei schon vorher cyanotischen Kranken. Vom Moment der Freilegung der Lunge an, haben wir nur noch „Spuren von Narcoticum" gegeben, so dass wir beispielsweise bei einer 54 Minuten dauernden Lungenoperation nur 7 g Chloroform verbrauchten. Interessant war in mehreren Fällen (subphrenischer Abscess, Lungengangrän) zu beobachten, wie die Cyanose sofort nach Erreichung des Krankheitsherdes wich und nach Vollendung der Operation die, bis zur Ausführung derselben leicht cyanotischen Kranken ein geradezu frisches Aussehen zeigten.

Nicht unerwähnt will ich hierbei lassen, dass es an meiner Klinik Princip ist, jede Narkose so langsam wie möglich einzuleiten und in extremer Weise mit dem Narcoticum zu sparen. Eine anhaltende Athemstörung, so dass in der Minute nur 2—4 Athemzüge erfolgten, gleichzeitig mit einem Vaguspuls von 48 bis 52 Schlägen, sahen wir während der ganzen Dauer der Operation bei einer endothorakalen Resection des Oesophagus (wegen Carcinoms) von dem Momente an, als beide Vagi auf eine Strecke von etwa 15 cm vom Oesophagus abgelöst werden mussten. Der Gesammtverbrauch an Narcoticum war während der $1^3/_4$ stündigen Operation 3 g Chloroform und 50 g Aether. Die Patientin befand sich während der ganzen Zeit in absoluter Schmerzreactionslosigkeit, sie erholte sich bald nach der Operation, ging aber am 4. Tage an linksseitiger Pleuritis und Pericarditis zu Grunde.

Die beste Pulscontrolle innerhalb der Kammer liefert, wegen

des nothwendigen Zurückbindens der Arme während intrathorakaler Operationen, die Arteria dorsalis pedis (oder die malleolaris).

2. Pneumothoraxsymptome treten bekanntermaassen bei Eröffnung des Brustraumes unter Minusdruck nicht ein. Mit Hülfe der Druckregulirung in der Kammer lassen sich alle Pneumothoraxerscheinungen allmählich oder rasch entwickeln und ebenso reduciren. Die enormen Blutdruckschwankungen bei acutem Einsetzen des Pneumothorax zeigt die Curve 1. Zwischen einer extrapulmonalen Minusdruckhöhe von 0 bis —3 liegt bei Mensch und Thier „die absolute Pneumothoraxzone", das heisst diejenige Druckzone, wo an Athem- und Herzthätigkeit Pneumothoraxerscheinungen ausgelöst werden. Jenseits dieser Grenze kann auch beim Menschen ohne jegliche bedrohliche Pneumothoraxsymptomatik operirt werden. Von der Feststellung dieser Thatsache konnte dann auch Sauerbruch bei seinen Versuchen zur Herzchirurgie und den aus ihnen sich ergebenden praktischen Schlussfolgerungen Gebrauch machen. Empfehlenswerther ist jedoch die äussere Minusdruckhöhe von —5 bis —6. Diese von mir ermittelte Feststellung ist für das Hantiren an der Lunge, für die Athmung selbst, gegenüber früheren Annahmen eines nothwendigen Minusdruckes von —11 bis —14 recht wichtig. Wir werden sogleich erfahren, welche Gefahren mit einer Steigerung des Minusdruckes über —7 bis —8 verbunden sind.

Die Zone von —3 bis —5 könnte man als „relative Pneumothoraxzone" bezeichnen, zwischen —6 und —9 liegt das „inspiratorische Maximum" der Lunge, jenseits dieser Druckhöhe beginnt eine „Ueberblähung", welche die Lunge durch die Brustwunde nach aussen drängt und die anderseitige Lunge, ebenso wie Herz und Gefässe, gegen die eröffnete Brustseite heranzieht, eine Druckzone, welche zwar bei ganz kurzer Einwirkung bis —30 ohne Nachtheil getrieben werden kann, aber für längere Zeit vermieden werden muss. Für den Schluss der Operation zur Beseitigung der Luft im Brustraum, vor Schliessen der Brustwunde, empfiehlt sich die nochmalige Einstellung auf etwa —9.

Ganz und gar noch nicht vermag ich mich über die Frage nach der relativen Theilnahme der freigelegten Lunge am Athmungsgeschäft zu äussern. Hier stehen genauere Untersuchungen noch aus.

Curve 1.

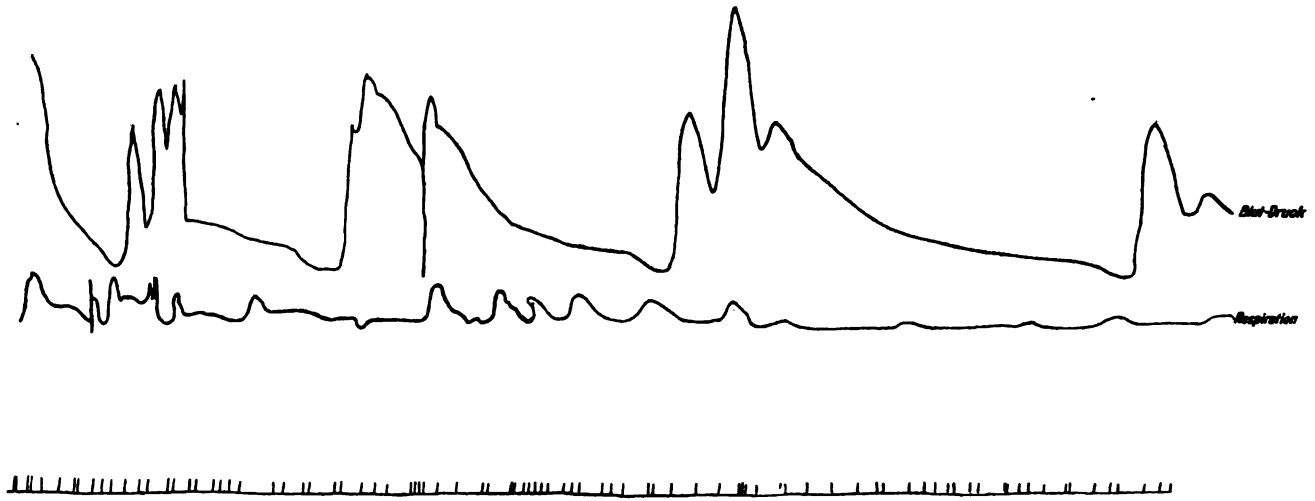

Blutdruck- und Respirations-Curve bei (zu Hund 9) plötzlich einsetzendem Pneumothorax.
Diese Curve ist zu Stande gekommen, indem der Minusdruck rasch ausgesetzt wurde, also acut Pneumothorax und Atmosphärendruck einsetzte: enorme Schwankungen des Blutdrucks (obere Curve), anfangs krampfhafte, dann sich mehr und mehr verflachende Athmung (untere Curve).
Zu berücksichtigen ist, dass auch dieser Versuch vom Beginne des Minusdruckes an Narkose nicht mehr benöthigte, diese Curve also bei nicht narkotisirtem Thier erzielt wurde. Wohl aber stand der Hund unter 5 g Morphium.

Curve 2.

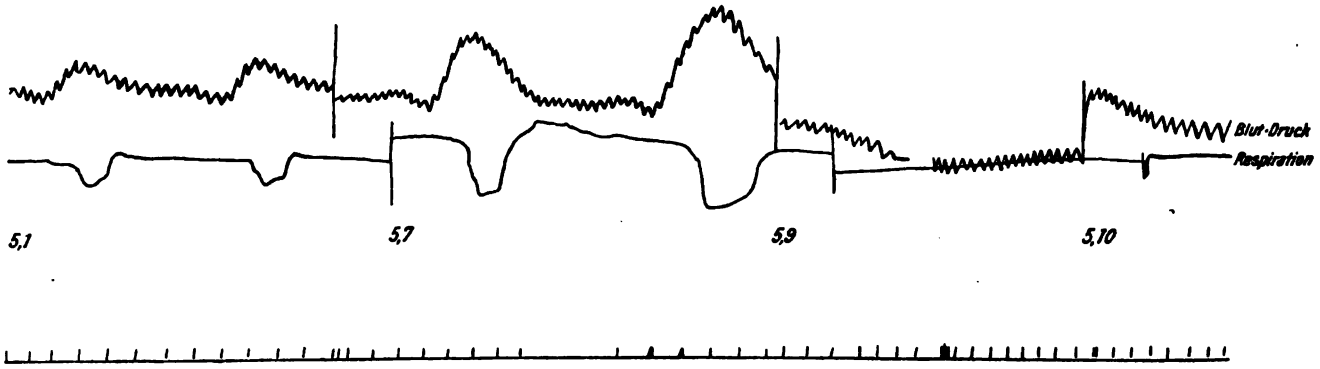

Diese Curve zeigt die unmittelbare Rückwirkung von Manipulationen an der Brustwand auf Blutdruck und Athmung. Bei 5,1 Reizung der Pleura costalis durch Einschnitt; bei 5,7 Einsetzen des Rippensperrers in die Thoraxwunde und Auseinandersperren der Wunde: grosse Athmungsausschläge (unteres Diagramm), grosse Blutdruckschwankungen (oberes Diagramm). Bei 5,9 Herauswälzen der Lunge über den Rand der Thoraxwunde, Hilus-Knickung: Sofort rapides Sinken des Blutdrucks, Sistiren der Gesammtathmung.

Das Studium des arteriellen Blutdruckes und des Blutdruckes in der Arteria pulmonalis lassen uns einen tiefen Einblick in Vorgänge gewinnen, welche über Leben und Tod zu entscheiden haben. Wie bei Eintritt des Pneumothorax eine vorübergehende oder auch länger anhaltende Drucksteigerung im grossen Kreislauf zu Stande kommt, so bleibt der arterielle Blutdruck auf normaler Höhe bei einem äusseren Druck von —5 bis —8.

Curve 3.

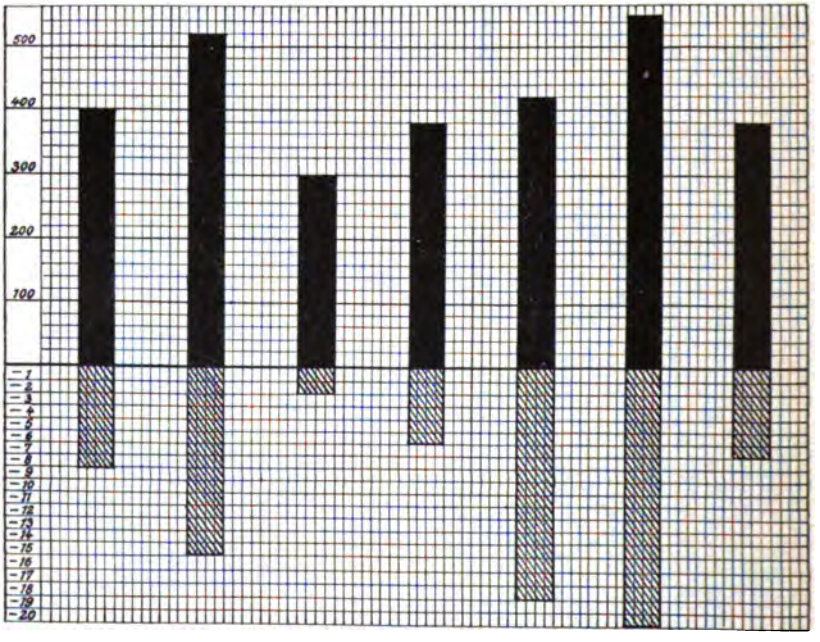

Verhältniss von Minusdruck (schraffirt) zu Pulmonalisdruck (schwarz). Die unteren Säulen bezeichnen die Höhe des Minusdruckes, die oberen diejenige des Druckes in der Art. pulmonalis (Magnesium-Sulfatlösung).

Der von mir in einer Reihe von Experimenten kymographisch genau festgestellte Druck in der Arteria pulmonalis während der Operationen in der Kammer, zeigt bei —7 die normale Druckhöhe von 300 mm conc. Magnesiumsulfatlösung (= ca. 30 mm Hg.). Auch hieraus erfahren wir sonach die Bestätigung, dass —7 diejenige Druckhöhe ist, welche die Strombedingungen in der Lunge der Norm am ähnlichsten gestaltet. Der Pulmonalis-

Curve 4.

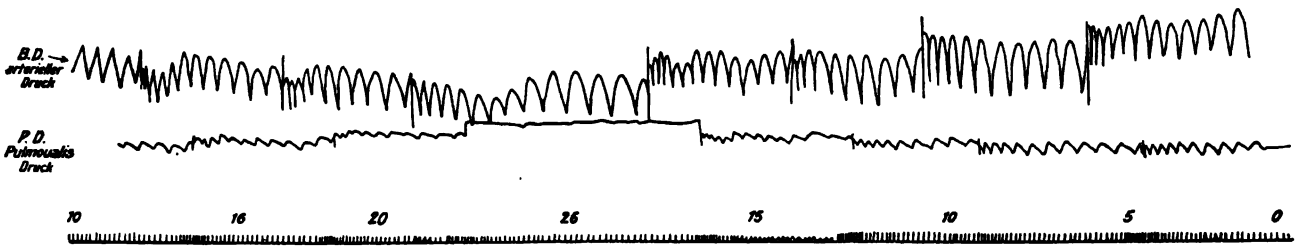

Einfluss des Minusdruckes auf den Druck der Arteria pulmonalis und im grossen Kreislauf.

Diese Curve zeigt den Anstieg des Pulmonalisdruckes (untere Linie) unter gleichzeitigem Sinken des arteriellen Blutdruckes (obere Linie), wenn der extrapulmonale Minusdruck von — 8 an steigt. Evident ist die Verflachung der Pulmonalispulswelle bei Druckhöhen bis — 26, bei gleichzeitiger Vergrösserung der Pulswelle im arteriellen Kreislauf.
(Die Zahlen über der Zeitschreiblinie bedeuten die Minus-Druckhöhen.)

druck steigt regelmässig mit Zunahme des extrapulmonalen Minusdruckes und er sinkt mit dessen Nachlassen. (Curve 3 und Curve 4.) Mit dieser Stromwiderstandserhöhung im Pulmonalgebiet vermehrt sich wachsend die Arbeit des rechten Ventrikels und hierdurch steigert sich wieder die Ansaugthätigkeit des rechten Vorhofs für das Cavagebiet und im weiteren für das ganze Körpercapillarsystem. Mit dem Steigen des Pulmonalisdruckes sinkt der Druck im grossen Kreislauf. Wir erhalten hierdurch sonach auch beim Arbeiten unter Minusdruck ganz den früheren Forschungen über diese Druckverhältnisse congruente Werthe. Uns ist noch besonders wichtig, dass bei 0, d. h. bei Atmosphärendruck der Pulmonalisdruck auf 140, also unter die Hälfte der Norm herabsinkt; wir verstehen daraus die momentane Zunahme der Blutdurchströmung der Pneumothoraxlunge mit Pulmonalis-Blut, während die Arbeitsleistung des rechten Ventrikels so zurückgeht, dass sich dieser Rückgang im Körpervenenblut fühlbar machen muss (Cyanose). Haben wir dann rechtsseitigen Pneumothorax, so wird es uns verständlich, wie durch das Hinzukommen des Atmosphärendruckes gegen die Hohlvenen und gegen den rechten Vorhof zu dem eben geschilderten Rückgang der Thätigkeit des rechten Ventrikels, im Momente der Entstehung des Pneumothorax die schweren Zirkulationsstörungen, die Stauung im Körpervenenblut, die acute Steigerung des arteriellen Blutdruckes zu Stande kommen müssen. Wir glauben aus diesen Dingen die Erklärung für die von Gerulanos betonte grössere Gefahr des rechtsseitigen Pneumothorax direct kymographisch herleiten zu können, und gerade aus diesen Versuchen ergiebt sich die grosse practische Bedeutung der Ausschaltungstechnik der Pneumothoraxerscheinungen.

Praktisch wichtig erscheint mir ferner, dass die Unterbindung der Arteria pulmonalis am Hilus einer Lunge, dass Resectionen oder Amputationen einer oder mehrerer Lungenlappen auf den Druck in der Arteria pulmonalis keinerlei Einfluss ausüben, und die Versuchsergebnisse Lichtheim's, Tigerstedt's, D. Gerhardt's hierdurch erneute Bestätigung finden. Es passt sich entsprechend der Venenartigkeit des pulmonalen Arterienrohres beim Eintreten eines Stromhindernisses sofort das restirende freie Astgebiet der vermehrten Blutzuführung durch den rechten Ventrikel an.

Ob die von manchen gemachte Annahme des Vagusreizes bei acutem Pneumothorax und des durch den Vagusreiz zu Stande kommenden Herzstillstandes (Maass, Tietze) zu Recht besteht, möchte ich zunächst dahingestellt sein lassen. Bei Quetschung des rechtsseitigen Vagus mit der Gefässzange sahen wir beim Hund sofort starke Verlangsamung der Herzaction eintreten, diese wurde nach einer Minute sehr unregelmässig, oft aussetzend. Nach Weglassen der Quetschung erholte sich das Herz rasch. (Ich erwähne einen solchen Versuch hier nur mit Rücksicht auf die Möglichkeit einer operativen Vagusquetschung.) Bei einer Patientin[1]) mit endothorakaler Oesophagusresection mussten beide Vagi in grosser Ausdehnung (über 15 cm) vom Oesophagus abgelöst werden; den Manipulationen am Vagus folgte für die Dauer des ganzen Operationsactes und noch mehrere Stunden darüber hinaus eine Pulsverlangsamung von 48—52.

Ein besonderes Studium habe ich noch Folgendem gewidmet: schon die Eröffnung und Durchtrennung der Pleura costalis kann, wie bereits oben erwähnt (Curve 2) — durch Schmerz und Pressen der Athmung bedingt — beträchtliche Schwankungen des Blutdrucks im grossen Kreislauf mit Unregelmässigwerden der Herzthätigkeit vorübergehend herbeiführen, ohne dass dabei irgend welche Pneumothoraxsymptome zu bestehen brauchen. Ein starkes Vorziehen des Hilus der Lunge gegen die Brustwunde hin mit Knickung des Hilus wird ausnahmslos mit raschem Sinken des Blutdruckes und momentanem Athmungsstillstand beantwortet (Curve 2), Erscheinungen, die sofort wieder zurückgehen, wenn der Zug am Hilus nachlässt. Auf die Praxis übertragen lehrt diese Beobachtung, dass der Versuch, an Lungentheilen ausserhalb der Brusthöhle zu operiren (Vorschlag F. König's), schwere Symptome von Seiten des Herzens und der Athmung im Gefolge haben kann, während ein Operiren im Brustraum keinerlei derartige Consequenzen hat.

Ein einigermaassen kräftiger Druck gegen das hintere Mediastinum (es reicht schon ein stärkerer Tupferdruck gegen ein blutendes Gefäss in dieser Gegend aus) kann innerhalb kurzer Zeit ein Sinken des Blutdruckes auf die Hälfte seiner Norm auslösen

[1]) Schon oben citirter Fall, wobei ich Sauerbruch operiren liess und ich selbst den Einfluss aller operativen Acte genauestens verfolgte.

(Curve 5). Bei Tamponade gegen das hintere Mediastinum des Menschen sahen wir vorübergehende Athmungssynkope. (Fall 9.)

Das bei Pneumothorax zu Stande kommende Flattern des Mediastinums (Murphy, Garrè) beobachteten wir beim Thier ganz regelmässig, besonders stark bei kleinen Thieren, hier wohl wegen der Zartheit der Pleura mediastinalis; beim Menschen sahen wir es in ungleichmässiger Weise. Die Verschiebungsbreite des Mediastinums kann mehrere, je nach der Grösse des Individuums bis etwa 10 cm betragen. Während der Inspiration kommt es bekanntermaassen zur Einziehung nach der gesunden Seite, während der Exspiration zu einem Anpressen gegen die geöffnete Brustseite. Während man beim Menschen

Curve 5.



Diese Curve demonstrirt Blutdruckschwankung und -Sinken bei Druck gegen das Mediastinum (↓).

nach einem Zug an der Pneumothoraxlunge fast ausnahmslos einen Nachlass der Pneumothoraxsymptome beobachtet, zeigt sich die flatternde Bewegung des Mediastinums beim Hund durch diesen Zug nicht beeinflusst. Ich möchte daraus den Schluss ziehen, dass doch die Rückverlagerung der durch den Pneumothorax verlagerten Gefässe das Wesentlichste für die Erklärung der Nützlichkeit dieses Lungenzuges ist und bin daher auch geneigt, der alten Traubeschen Anschauung zu folgen, dass die Gefässknickung und -Verlagerung im Mediastinum bei plötzlichem Pneumothorax das Wichtigste und Gefährlichste ist. Wie wir oben die Pneumothoraxzone mit — 3 begrenzt hatten, so sehen wir auch das Maximum dieses Mediastinalflatterns zwischen 0 und — 2. Es geht wieder

ganz zurück beim Hund bei — 4 bezw. — 5 (innerhalb der „relativen" Pneumothoraxzone). Wollen wir beim Operiren im Brustraum Platz gewinnen und doch das Athmungsgeschäft der freigelegten Lunge nicht ganz ausschalten, die Lunge also auf einer mittleren Füllungshöhe erhalten, so arbeiten wir unter — 4 bis — 5. Dieses haben wir beim Menschen über eine Stunde lang durchführen können. Währenddem lässt sich die Lunge leicht zur Seite drängen und passt sich in mittlerer Füllung den ihr zur Verfügung stehenden Raumverhältnissen an.

Für eine Controle der Lunge nach Farbe, Infiltration, Niveaudifferenzen erweist sich die Einstellung von — 7 wohl am günstigsten. So sahen wir in dem einen unserer Fälle (Fall Kostbahn) bei Bronchiektasien im linken Unterlappen diesen nach Färbung und Induration so augenfällig pathologisch sich differenziren, dass man selbst über Einzelheiten schon vor Eröffnung des Lappens orientirt werden konnte.

In einem Fall von Lungengangrän beobachteten wir, wie dauernd während des Arbeitens unter Minusdruck von — 7 aus einem der offenen Bronchien Eiter nach dem von mir freigelegten Wundgebiet zu aspirirt wurde. Auch bei der Eröffnung eines subphrenischen Abscesses auf perpleuralem Wege war dieses Hereinsaugen des Abscessinhaltes in die von mir gesetzte Oeffnung schön zu verfolgen. Die Controle der Rücksaugmöglichkeit von in die Bronchien aspirirtem Blut ergab höhere Werte; doch bedarf die Frage der Verwendbarkeit von Druckschwankungen zur Verhütung von Aspiration erst noch sorgfältiger Prüfung, ehe wir etwas Bindendes hierüber sagen möchten.

Wenn wir hiernach noch einige Bemerkungen zur Technik der Lungenresection anschliessen, so möchten wir uns nur auf kurze Sätze beschränken. Wie schon erwähnt, sind die bisher ausgeführten Resectionen theils Ausschälungen, theils schrittweise vorgenommene Abtragungen von Lungengewebe gewesen (Gluck, Tuffier, Heidenhain, Krause u. A.). Amputationen eines Lungenlappens dürften nur ganz vereinzelt versucht worden sein; ja Riedinger und Andere haben ihr jede Berechtigung abgesprochen. Die schon einmal erwähnte, von Helferich ausgeführte und von Gerulanos veröffentlichte Amputation endigte am nächsten Tage tödtlich.

Ich glaube, für die erfolgreiche Lungenlappenamputation sind einige Voraussetzungen unerlässlich, die Sie mir kurz zu schildern erlauben wollen. Ob wir am Menschen für eine längere Zeit den Abschluss einer Lungenarterie zwecks intralobärer Resection ausführen dürfen, ist noch nicht entschieden. Für die Theilresectionen in einem Lappen vermögen wir aber durch prophylaktische mässige Compression des Lungengewebes an der Grenze der Resectionsstelle eine hinreichende Blutleere zu erzielen. Die Aufsuchung der einzelnen Gefässe, ihre Unterbindung und Umstechung machen keine besonderen technischen Schwierigkeiten. Handelt es sich um

Fig. 6.

Für den provisorischen Pulmonalgefässverschluss sich eignende Hiluszange.

Abtragung eines ganzen Lappens, so wird man zunächst die grossen Lungengefässe am Hilus, wenn dieser zugänglich ist, zu isoliren und dort zu unterbinden suchen, die gemeinsame Umschnürung von Gefässen und Bronchien aber deshalb zu vermeiden haben, weil man dann mit der Circulationsabschnürung der grossen Gefässe auch die Bronchialgefässe selbst zu schwer schädigt. Muss alles sehr rasch geschehen oder verbieten die topographischen Umstände (entzündliche Verwachsungen, Lymphdrüsen), die Arteria pulmonalis auf eine kurze Strecke abzulösen, so führt man besser einen aseptischen Gummischlauch um Gefässe und Hauptbronchen gemeinsam herum und hält die Enden desselben nach kräftigem

Anziehen mit einer kleinen Zange zusammen; dies ist schonender als eine Knotung. Oder man fast den ganzen Hilusstiel in eine Compressionszange, wie die in Fig. 6 abgebildete. Hiermit kann man die Luftdurchströmung des Bronchus zum Theil erhalten, insbesondere auch sein arterielles eigenes Gefässsystem.

Quer fassende und gleichzeitig den Bronchus stark quetschende Zangen sind zu verwerfen. Wichtig ist, dass man nie den Bronchus jenseits medial von der Hilus-Umschlagsstelle der Pleura resecirt, das heisst also, dass man den Lappen immer so abtrennt, dass der bronchiale Hilusstiel in seiner ganzen Länge erhalten bleibt. Hiernach haben erst die technischen Details der Bronchienversorgung einzusetzen. Durchschneidet man den Bronchus mehr medialwärts, so lässt sich einem lebensgefährlichen Zustande nicht mehr mit Sicherheit vorbeugen, nämlich dem des Mediastinalemphysems.

Zufolge der Thätigkeit der anderen Lunge, sowie beim Strecken des Halses, Rückwärtsbeugen des Kopfes, tiefen Inspirationen und Exspirationen, Hustenstössen kann sich nämlich der Bronchusstumpf in den Mittelfellraum zurückziehen und diesen inficiren oder durch Luftaustritt an kleinster Stelle das tödtliche Mediastinalemphysem[1]) herbeiführen. Es kommt weiter hinzu, dass, je weiter die Bronchienlichte, je stärker die Knorpelarmirung, um so schwieriger der operative Verschluss des Bronchus ist. Dieser lässt sich in folgender Weise erreichen.

Der Bronchus wird am Hilus, womöglich nach Ablösung der Gefässe, mit Gummizange lose zugeklemmt; dies geschieht am besten in sagittaler Richtung. Dann wird vom Wundgebiet aus die Bronchialschleimhaut mit kleiner, scharfer Curette abgekratzt und bis zur Stelle der Bronchienzuklemmung ausgelöffelt; danach wird der Bronchus, 3 cm oberhalb seiner Mündung im Wundgebiet, umstochen und fest zugebunden, die ihn proximal abschliessende Klemme wieder entfernt. Nunmehr kann in der Folge proximal und distal von der Ligirungsstelle aus ein Granulationsschluss des Bronchus erfolgen. Unter Umständen legt man zur Verengerung des ausgeschalteten Bronchusstückes medial von der

[1]) Die Bedeutung desselben scheint noch nicht voll gewürdigt zu werden. Die Durchsicht mehrerer Krankengeschichten anderer Autoren hat mir gezeigt, dass in Fällen ihm anscheinend nicht die Bedeutung beigelegt wurde, die ihm für das Leben des Kranken zukam.

Hauptligatur noch lose eine zweite Catgutligatur um; durch diese zweite Ligirung wird die Wirkung des Hustenanpralls gegen die Hauptligatur am Ende des Bronchus noch abgeschwächt. Die Endligirung wird unbedingt mit nicht zu dünner Seide und unter zuverlässiger Knotung ausgeführt; das Wundgebiet wird bei Lappenresection mit der äusseren Wunde meist in Verbindung zu erhalten

Fig. 7.

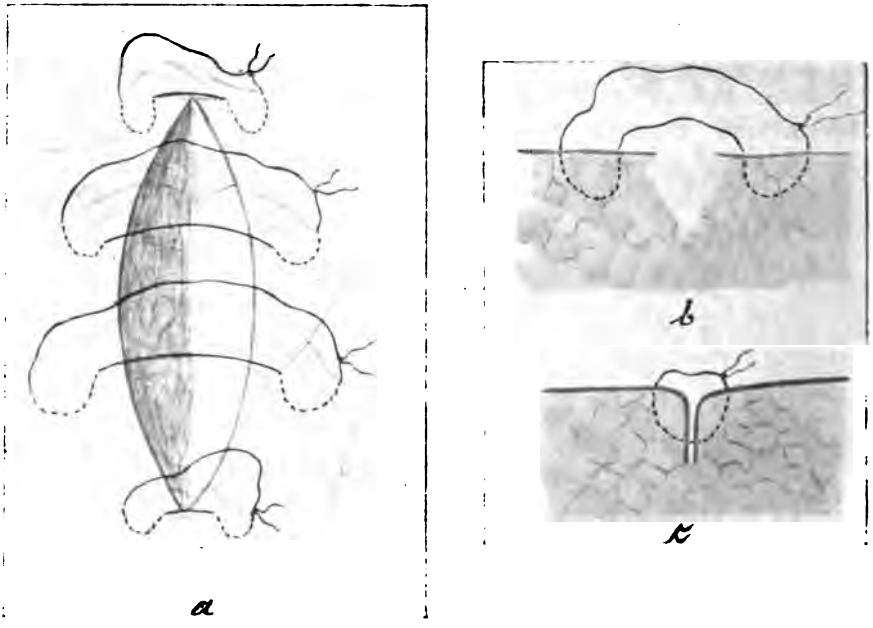

a zeigt die Nahtführung bei Ruptur oder Keilresection in Betrachtung von oben: die ausgezogenen Linien sind die sichtbaren Fadentheile, die punktirten die subpleural im Lungengewebe hingehenden Fadentheile. *b* dasselbe im Querschnitt vor der Fadenanziehung, *c* nach derselben.

sein. Eine Uebernähung des Bronchienstumpfes mit dem Rest von Lungenparenchym und Pleura kann ich nicht befürworten. Bei Keilresectionen sind die von Garrè, Talke und Tiegel angegebenen Verschluss- und Nahtmethoden zu verwenden. Es war mir erfreulich, dass ich auch in Tiegel's neuester Publication über experimentelle Lungenchirurgie die Pleura-Einkrempelungsnaht (Fig. 7) bevorzugt fand, wie ich sie selbst als die beste ermittelt zu haben glaubte. Von der Dichtigkeit der Naht kann man sich gut überzeugen, wenn man für einen Moment den Minusdruck steigert, wobei dann Luft

durch die Lücken zischt. Bei sorgfältig ausgeführter Naht, mit Entfernung der Stiche voneinander auf 1 cm können Lücken leicht vermieden werden. Die Minusdrucksteigerung wird beim Menschen oft ein Hustenstoss für die Diagnose des Nahtschlusses ersetzen.

Die Anlegung des Brustwandschnittes wird im Allgemeinen vom Ort der Erkrankung bestimmt. Zunächst ist ein dem Verlauf der Rippen paralleler Schnitt der Weichtheile mit nachfolgender subperiostaler Resection von zwei Rippen das wohl meist angezeigte Verfahren. Die Pleura kann danach, ohne dass Blut in die Brusthöhle hineingelangt, eröffnet werden. Hat man das zu entfernende Rippenstück nicht zu kurz bemessen, so lässt sich nach Einführung einer kräftigen Sperrzange leicht ein 10 cm weites Klaffen der Brustwandöffnung erreichen; ein weiter Ueberblick und Abtastbarkeit der ganzen Lunge mit der Hand sind jetzt ermöglicht. Dass man diesen **freien** Ueberblick über grosse Lungenabschnitte ohne jegliche grössere Brustwandplastik, ohne jede Pneumothoraxgefahr, ohne jedes Fixiren der Lunge, wie es sonst zur Begegnung des Pneumothorax nothwendig sein würde, rasch, sicher, gefahrlos erhalten kann, halte ich für den bis jetzt wenigstens grössten practischen Vortheil des Operirens mit Druckdifferenz.

Denn hier, wie überall in der Chirurgie, werden oft erst Auge und Hand des Chirurgen über die Operirbarkeit eines Krankheitszustandes entscheiden können, und ich möchte glauben, dass mit der Zulässigkeit der Explorativthorakotomie die Revision unserer bisherigen Stellungnahme zu den Affectionen der Lunge einsetzen wird. Diese wird aber eben ihrer Hauptgefahr entkleidet, wenn sie unter strengster Asepsis und unter Druckdifferenz ausgeführt wird. Ein Herausluxiren der Lunge bei einem solchen Probeschnitt durch ein weites Fenster der Brustwand, wie es Delagenière empfohlen hat, ist nach der obigen Begründung unter Umständen nicht ohne Gefahr und dürfte immer zu umgehen sein. So liefert beispielsweise der rechtsseitige Intercostalschnitt im 4. oder 5. Intercostalraum mit temporärer Resection der 5. und 4. bezw. 5. und 6. Rippe, nahe dem Knorpelansatz beginnend und etwa 10, 12 cm nach der Axillarlinie zu ausgedehnt ein ideales Fenster für die Controle der drei rechtsseitigen Lappen und für die Zugänglichmachung der Bronchien nahe am Hilus von vorn her; ein

Schnitt im 6. Intercostalraum links hinten, nahe der Wirbelsäule bis zur hinteren Axillarlinie lässt beide linksseitigen Lungenlappen, vorwiegend natürlich den unteren, gut controliren, sowie von hinten an die linken Bronchien herangelangen u. dergl. mehr.

Für Explorativschnitte und rasch ausführbare Eingriffe möchten wir soviel als irgend möglich den einfachen, aber langen Intercostalschnitt befürworten, zwischen dessen Rändern dann der

Fig. 8.

Sperrschaufeln zum getrennten Einführen beider Schaufeln in die Brustwandwunde mit federndem Halt iu Sperrstellung.

Mikulicz'sche Rippensperrer eingeführt und mit „weicher Gewalt" auseinandergedrängt wird. Brechen hierbei selbst ein oder zwei Rippen ein, so erreicht man unter Umständen dieselbe Wirkung, wie bei der Resection und ist doch einfacher und rascher zum Ziele gekommen. Hat man genügend Zeit zur Verfügung, so dürfte die Durchsägung der benachbarten Rippen, sternal- oder axillarwärts mit zwischen Rippe und Periost durchgeführter Gigli'scher Drahtsäge und die nur temporäre Zurückklappung der gelockerten Rippen wohl das eleganteste Verfahren sein. Grösstes Gewicht ist

auf jeden Fall auf Schonung der Pleura costalis zu legen und diese wird mit den beiden zuletzt erwähnten Arten des Vorgehens am besten erreicht. Die stumpfen Sperrschaufeln, denen ich deshalb eine noch etwas veränderte Form (Fig. 8) gegeben habe, schützen die Pleura costalis bestens. Zwischen die vorderen Schaufeltheile und die Haut führt man circulär um die Wunde eine achtfach geschichtete Mullcompresse ein, so dass für den ganzen Act der Operation ein zuverlässiger Schutz gegen die Berührung mit der Brustwandhaut erreicht ist. Alle weiteren Acte der Operation sind unter den gewohnten streng aseptischen Cautelen auszuführen. Ueber die Lungennaht, Gefäss- und Bronchienversorgung war oben das Technische mitgetheilt worden. Ueberall, wo nicht absolute Festigkeit für längere Zeit nothwendig ist, wie bei der Bronchienligirung, haben wir Catgut bevorzugt. Ob man es am Ende der Operation wagen darf, das Wundgebiet ganz wieder zu schliessen, ob man tamponiren oder mit mehreren feinen Drains drainiren soll, ist nicht generell zu entscheiden. Liessen sich alle Acte der Operation in idealer Weise durchführen, so ist der complete Pleuraschluss, und zwar mit Pericostalnähten, sicher das beste Verfahren. Dieses ist schon von Gluck vor 26 Jahren in ganzer Bedeutung erkannt und von vielen neueren Autoren (Tuffier, Rehn u. A.) bestätigt, durch neuere experimentelle Untersuchungen noch wesentlich gestützt worden. Aus eigener experimenteller Erfahrung möchte ich kurz erwähnen, was an anderer Stelle eingehender erörtert werden soll, dass auch wir in einer grösseren Reihe von Infectionsversuchen die ganz ausserordentliche Widerstandsfähigkeit der Thierpleura (vorwiegend Kaninchen) gegen sonst tödtliche Staphylokokken- und Streptokokkeninfectionen nachweisen konnten. Bei Hunden ist allerdings die pleurale Infectionsempfindlichkeit eine wesentlich grössere; beim Menschen ist sie in gewisser Analogie zu den grossen Schwankungen der peritonealen Infectionsempfindlichkeit individuell und vielleicht zeitlich-dispositionell sehr verschieden. War ein Verschluss der Pleura nicht angezeigt, so wird die Tamponade oder Drainage den Verhältnissen des Falles angepasst, bei der Herausleitung jedenfalls auf eine etwa 2—3 Finger breite Lücke reducirt.

Dass während der Nachbehandlung eine geschickte symptomatische Behandlung (Eis, Morphium, Excitantien) angezeigt ist, dass Lagerung und gelegentliche Sauerstoffzufuhr von Bedeutung sind,

dass endlich in den ersten Tagen nur bei septischem Lungenwundgebiet der Verband häufig gewechselt werden, sonst möglichst lange liegen bleiben soll, das sind Allen geläufige Dinge, wie sie sich aus unserer allgemeinen Erfahrung herleiten.

Mit weiteren Ausführungen über Aenderungen in Anlage und Einrichtung der pneumatischen Kammer, wie sie sich mir während des Operirens nicht nur als wünschenswerth, sondern nothwendig herausgestellt haben, möchte ich diesen Bericht an den Congress nicht dehnen, sondern die diesbezüglichen Einzelheiten an anderer Stelle zur Sprache bringen. Das Gleiche gilt von manchen Maassnahmen der instrumentellen Technik der geeignetsten Lagerung des zu Operirenden. Ebenso habe ich es bei einem Referat nicht als meine Aufgabe betrachten können, auf die Details einzelner Fälle, auf Verletzungs- und Operations-Casuistik einzugehen.

Fragen wir uns nach alledem, ob auf Grund unserer Untersuchungen und Erfahrungen die Indicationsstellung für die chirurgische Inangriffnahme der Lunge sich allmählich verschieben wird, so möchten wir es heute für ein müssiges Unterfangen halten, mit Zukunftsphantasien vor ein Auditorium von Fachgenossen zu treten. Wo es uns angängig schien, haben wir der Begründung sogleich die veränderte Indicationsstellung angefügt. Lungenchirurgie ist ein Gebiet und wird ein solches immer bleiben, wo physiologisches Verstehen, subtile Diagnostik und operative Technik immer werden ineinander greifen müssen. Dem Kranken wirklich auf die Dauer nützende Erfolge lassen sich trotz der grossen Leistungsfähigkeit des Lungengewebes selbst gegenüber groben mechanischen Insulten nicht mit der Leichtigkeit erzielen, wie auf manchem anderen Gebiete der modernen Chirurgie. Vielleicht wird aber auch hier ab und zu und unter Verwendung des Druckdifferenzverfahrens die Explorativthorakotomie, die wir bei peinlich aseptischer Ausführung wohl mit demselben Recht anwenden dürfen, wie eine Probelaparotomie, ein frühzeitigeres und nutzbringenderes Eingreifen bei manchen Affectionen ermöglichen, die uns jetzt nur in ihren Schlussacten entgegentreten. Für jeden aber, der es unternehmen will, am Ausbau der Lungenchirurgie sich zu betheiligen, erscheint es mir unumgänglich, dass er sich erst eine grosse eigene Erfahrung des Operirens unter Druckdifferenz am Thier verschaffe, ehe er die menschliche Lunge operativ in Angriff zu nehmen wagen soll.

V.

Zur Ligatur der Carotis communis.[1]

(Eine neue Methode
zur Orientirung über eventuelle Circulationsstörungen.)

Von

Prof. Dr. Max Jordan in Heidelberg.

Die Gefahr der Ligatur der Carotis communis liegt in dem Ausbleiben eines genügenden Collateralkreislaufes und dem consecutiven Auftreten von Ernährungsstörungen und Erweichungsprocessen im Gehirn. Nach der Statistik von Pilz[2]) werden Hirnstörungen in 32 pCt. der Fälle beobachtet und es kommt in über der Hälfte derselben, also im Ganzen in etwa 17 pCt. zum tödtlichen Ausgang. Zimmermann's[3]) Zusammenstellung von 70 Beobachtungen der Jahre 1885—91 ergab in 26 pCt. der Fälle Hirnstörungen und in 11 pCt. tödtliche Hirnerweichung. Kranepuhl[4]), der 46 Beobachtungen der Jahre 1893—99 aus der Litteratur sammelte, berechnete 23,9 pCt. Hirnerscheinungen und 8,69 pCt. Hirnmortalität.

Unter Abrechnung aller Complicationen, die bei der heutigen Asepsis und Technik vermeidbar sind, ist also die Occlusion der Car. com. noch immer ein gefährlicher Eingriff: in 25 pCt. der Fälle treten nach der statistischen Erfahrung Hirnstörungen auf und in etwa 10 pCt. kommt es zum Exitus letalis. Da wir über die

[1]) Vorgetragen am 1. Sitzungstage des XXXVI. Congresses der Deutschen Gesellschaft für Chirurgie, 3. April 1907.

[2]) Pilz, Zur Ligatur der Carotis communis. Arch. f. klin. Chir. Bd. 19.

[3]) Zimmermann, Ueber die Hirnerweichung nach Unterbindung der Carotis communis. Bruns' Beitr. z. klin. Chir. Bd. 8.

[4]) Kranepuhl, Zur Unterbindung der Carotis communis. Dissert. Marburg 1901.

Existenz ausreichender Anastomosen der peripheren Aeste und über den Grad der Erweiterungsfähigkeit der Gefässe im Einzelfall nicht unterrichtet und daher über die Bedingungen des Circulationsausausgleichs im Voraus nie sicher informirt sind, so ist die Prognose der Ligatur stets als dubiös zu bezeichnen. Die Digitalcompression, die den Collateralkreislauf vorbereiten könnte, ist aus technischen Gründen — Gefahr der Mitcompression anderer Gebilde, zu starke Compression, die zur Schädigung der Gefässwand führt — und wegen ihrer Schmerzhaftigkeit nicht oder nur schwer durchführbar und deshalb betritt man bei der Nothwendigkeit im Laufe einer Halsoperation die Car. com. ligiren oder reseciren zu müssen, den Weg der Unsicherheit, man muss es dem Zufall überlassen, ob Patient nach der Narkose wieder erwacht, ob er eine Hemiplegie bekommt oder gar an fortschreitender Hirnerweichung zu Grunde geht.

Zur Vermeidung solcher unliebsamen Ueberraschung möchte ich ein Verfahren empfehlen, das sich mir bei Thierversuchen, sowie in einem einschlägigen Falle am Menschen vorzüglich bewährt hat, nämlich die vorherige, lockere, temporäre Ligatur der Carotis während 48 Stunden. Da die durch Unterernährung des Gehirns bedingten Ausfallserscheinungen sofort nach der Operation, am Ende des ersten oder im Verlauf des zweiten Tages aufzutreten pflegen, so giebt die lockere Abschnürung während zweier Tage hinreichende Sicherheit bezüglich etwaiger Folgen der Occlusion der Carotis. Bei tadelloser Asepsis und langsamer, gerade bis zum Verschwinden des peripheren Pulses durchgeführter Abschnürung mit einem Bändchen oder einem doppelten, starken Catgutfaden leidet die Arterienwand und insbesondere die Intima nicht Noth und es tritt keine Thrombenbildung auf. Entfernt man nach 2 Tagen die Ligatur, so erscheint nach kurzem Intervall der Puls wieder an der Peripherie und nimmt bald die normale Stärke an.

Bei grossen Hunden machte ich die lockere Abschnürung an den freigelegten Carotiden, den Femorales und an der Aorta oberhalb ihrer Theilung in die Iliacae: die Präparate, die ich Ihnen demonstrire, zeigen, dass die Intima intact bleibt, man sieht an der Ligaturstelle nur eine feine Einschnürung. Um festzustellen, ob nicht doch etwa kleine Gerinnsel sich bilden, legte ich an der

Carotis eines Hundes vor Lösung der Ligatur peripher eine Canüle ein und liess nach Abnahme der Ligatur das Blut in eine Lösung von oxalsaurem Natron laufen, das die Gerinnung verhütet; in dem Filtrat des Blutes fand sich keine Spur eines Gerinnsels. — Die Thierversuche und die mikroskopische Untersuchung der Gefässe sind noch nicht abgeschlossen und behalte ich mir einen ausführlichen Bericht über die Ergebnisse vor.

Die kurz dauernde, während 1—1½ Stunden durchgeführte temporäre Ligatur der Carotis com. wurde schon früher zu anderem Zweck, nämlich zur blutlosen Exstirpation von Oberkiefertumoren auf Grund von Thierversuchen empfohlen und zwar erstmals von Senger 1895. Senger[1]) legte bei Hunden und Kaninchen die Carotis neben der Trachea frei und band sie mittels Gummischnur oder Bändchen bis zum Verschwinden der peripheren Pulse ab; die Umschnürung wurde 1—2—3 Stunden, ja auch länger belassen und dann gelöst; die Thiere blieben gesund; die nachherige Untersuchung der ligirten Carotiden ergab keine nennenswerthen Veränderungen.

Riese[2]) untersuchte die zur blutlosen Oberkieferresection bei einem 11jährigen Knaben während 1½ Stunden abgeschnürte Carotis mikroskopisch, da der Knabe am dritten Tag post operat. an Pneumonie gestorben war, und fand die Arterienhäute intact, das Endothel vollständig erhalten, aber in der Höhe der Ligaturstelle einen flachen, kleinen wandständigen Thrombus. Zwei Thierversuche, die Riese an der Art. iliac. commun. bei Hunden machte, fielen negativ aus, insofern es zu Entzündung der Gefässwand und dadurch zu obturirender Thrombose kam.

Am Wichtigsten für unsere Frage der Folgen länger dauernder, temporärer Ligatur sind die Versuche Crile's (1901)[3]), die der Autor zur Empfehlung der temporären Carotisligatur, behufs blutloser Operation von Geschwülsten des Kopfes und des Halses ausführte. Zu seinen Experimenten benutzte Crile Hunde verschiedener Grösse und Alters. Unter strenger Asepsis wurden die Carotiden

---

[1]) Senger, Ueber den Versuch einer blutlosen Oberkieferresection durch temporäre Constriction der isolirten Carotis. Deutsche med. Wochenschr. 1895.

[2]) Riese, Ueber die temporäre Ligatur der grossen Gefässstämme etc. Deutsche med. Wochenschr. 1896.

[3]) Crile, On the Effect of temporary Uosure of Carotid Arteries. 1901.

freigelegt, eine kleine Strecke isolirt und mittelst einer mit Gummi armirten Klemme vorsichtig bis zum Verschwinden des Pulses an der Peripherie abgeklemmt.

Beispiele. 1. Kleiner Hund, 48 stündige Abklemmung der beiderseitigen Carot. com. In den nächsten 14 Tagen völliges Wohlbefinden des Thieres, dann Freilegung der Gefässe, die normal pulsirten. Tödtung des Thieres. Die Stelle der Abklemmung ist an einer Abflachung der Arterie sofort erkennbar. Die histologische Untersuchung ergab: Lumen an der Klemmstelle oval; Intima intact, nur etwas verdickt, die innere Elastica intact, die Media theilweise degenerirt, ihre Structur aber deutlich, die Adventitia nicht wesentlich alterirt.

2. Grosser Hund. Rechte Car. com. während 4 Stunden abgeklemmt, danach kehrt der Puls sofort wieder und bleibt normal. Tödtung nach 10 Tagen. Histologisch: Lumen oval, Adventitia normal, in der Media Spuren von Faserzerrung, innere Elastica und Intima intact.

3. Alter Hund, Abklemmen beiderseits während 3 Stunden, danach sofort wieder Puls, Thier nach der Operation getödtet; histologisch: Intima intact.

Eine Anzahl anderer Versuche missglückte in Folge von Wundinfection (Eiterung oder Thrombose) oder zu fester Anlegung der Klemme. Bei mehreren Thieren erwies sich indessen trotz Entzündung und Eiterung das Gefäss thrombenfrei und die Intima intact bei entzündlicher Infiltration der äusseren Schichten. Crile schloss aus seinen Versuchen, dass man bei vorsichtiger Abklemmung und vollkommener Asepsis die Carotis com. bis zu 48 Stunden ohne ernstere Wandverletzung verschliessen kann und empfahl auf Grund dieser experimentellen Resultate die temporäre Constriction der beiderseitigen Car. com. zur blutlosen Exstirpation von Kopf- und Halstumoren; er führte dieselbe am Menschen in 11 Fällen aus, ohne dass Hirnstörungen sich bemerkbar machten; die Abklemmung dauerte durchschnittlich 1 Stunde; 10 Fälle wurden geheilt, ein Patient starb am 13. Tage an secundärer Blutung. Ueber die Zweckmässigkeit des Crile'schen Verfahrens kann man streiten, aus seinen Beobachtungen geht aber zweifellos hervor, dass man beim Menschen die Car. com. beiderseits ohne Schädigung der Circulation und ohne eintretende Wandveränderung während 1—$1^1/_2$ Stunden abklemmen kann und dass Hunde die temporäre Occlusion bis zu 48 Stunden ohne Schaden ertragen. Meine Empfehlung der orientirenden, lockeren Ligirung der Carotis während 48 Stunden gründet sich in erster

Linie auf eine günstige Erfahrung, die ich mit der Methode am Menschen gemacht habe.

Herr H. Sch., 59j. Kaufmann, trat am 5.7.1906 wegen einer Geschwulstbildung der rechten Halshälfte, die sich seit 3 Monaten entwickelt hatte, und mässige Schmerzen verursachte, in meine Klinik ein.

Status: Mittelkräftiger Mann, von etwas blassem, aber nicht kachektischem Aussehen, und ohne Zeichen einer constitutionellen Erkrankung. Innere Organe ohne Besonderheiten. In der rechten Halshälfte findet sich eine das mittlere Drittel des Kopfnickers einnehmende, im Muskel selbst gelegene Geschwulst von klein Ei-Grösse, derber Consistenz und unebener Oberfläche; sie reicht bis an die Haut, die ein wenig fixirt ist. Bei erschlafftem Muskel ist sie auf der Unterlage verschieblich, bei gespanntem dagegen fixirt. Die Carotis pulsirt an normaler Stelle. Oberhalb des Tumors, hinter und unter dem Kieferwinkel fühlt man einen weiteren fast nussgrossen Knoten, der einer infiltrirten Lymphdrüse entsprechen dürfte. Stimme klar. Die Untersuchung des Kehlkopfes (Prof. Iurascz) ergiebt nichts Abnormes. Da Patient vor 30 Jahren Syphilis gehabt hatte und daher eine gummöse Affection des Kopfnickers in Frage kommen konnte, wurde zunächst eine Jodcur mit Jodipininjectionen eingeleitet, die aber keinen Einfluss auf die Geschwulst übte. Es wurde daher am 18. 7. 1906 in Narkose zur Operation geschritten:

Nach Freilegung des Tumors durch einen dem Kopfnicker parallel gerichteten Schnitt zeigte es sich, dass derselbe im Muskel gelagert und mit der Umgebung, speciell mit der V. jugul. int. fest verwachsen war. Die Exstirpation konnte nur unter Resection der Vene in ganzer Länge ausgeführt werden, es gelang dagegen die Carotis vom Tumor abzulösen. Am oberen Pol fanden sich drei infiltrirte Drüsen, die ebenfalls entfernt wurden.

Anat. Befund: Der kleinapfelgrosse Tumor zeigt auf dem Durchschnitt ausgedehnte Nekrobiose und die mikroskopische Untersuchung (path. Institut) ergiebt ein alveolär-plexiformes Retezellencarcinom. Da sich kein primäres Carcinom im Bereich des Kopfes nachweisen liess, musste die Diagnose auf branchiogenes Carcinom gestellt werden.

Nach glattem Wundverlauf wurde Patient am 13. 8. geheilt entlassen. Aber schon am 17. 10. 1906 trat er wegen Recidivs wieder in die Klinik ein.

Status: Aussehen und Allgemeinbefinden sehr gut, Gewichtszunahme um 6 Pfund. Hinter dem Kieferwinkel, entsprechend der Stelle der excidirten Drüsen, findet sich ein pfirsichgrosser, höckeriger Recidivtumor, während die untere Halsgegend intact ist.

Trotz der ungünstigen Prognose des Falles entschloss ich mich im Hinblick auf das gute Allgemeinbefinden zu nochmaligem Eingriff. Da vorauszusehen war, dass diesmal die Car. com. ligirt werden musste, schritt ich am 18. 10. behufs Orientirung über die Folgen der Carotisocclusion zu folgender Voroperation:

Unter Schleich'scher Localanästhesie wird ein Längsschnitt in der alten Narbe unterhalb des Tumors bis nahe an die Clavicula geführt, die Carotis com.

freigelegt, eine Strecke weit isolirt und dann nach Unterschieben eines Jodoformgazestreifens mit einem doppelten, dicken Catgutfaden langsam und vorsichtig bis zum Verschwinden des Temporalispulses abgebunden. Tamponade der Wunde, offene Behandlung.

Verlauf: Mittags völliges Wohlbefinden, keine Beschwerden, Gesichtsfarbe unverändert. Der Puls an der Temporalis und Maxill. externa nicht fühlbar. 19. 10. Gar keine Folgeerscheinungen, völliges Wohlbefinden.

20. 10. Vormittags (48 Stunden nach der lockeren Abschnürung) Entfernung des Gazestreifens und der Catgutligatur. Danach erscheint der Puls an der Temporalis und Maxillaris sofort wieder, ist aber zunächst etwas schwächer als linkerseits.

21. 10. Wohlbefinden, keinerlei Beschwerden. Der Puls an der Temporalis ist völlig normal. Da somit sicher gestellt war, dass die Occlusion der Carotis keine Circulationsstörung im Gehirn verursachen würde, konnte am 22. 10. mit voller Ruhe zur Operation geschritten werden.

Tropfnarkose mit Aether und Chloroform nach vorheriger Scopomorphininjection. Schnitt in der alten Narbe von der Clavicula bis zum Kieferwinkel und von da bogenförmig, unterhalb des Warzenfortsatzes bis zum Nacken geführt. Durchtrennung des Kopfnickerursprungs und des untersten Abschnittes der Parotis. Freilegen des oberen Halsdreicks: Es ergiebt sich, dass das Drüsencarcinom die grossen Gefässe und Nerven umwachsen hat, daher doppelte Ligatur und Durchtrennung der Car. com. dicht oberhalb des Schlüsselbeines, Isolirung des Tumors im Zusammenhang mit den Gefässen und Nerven, Durchtrennung des Vagus und Sympathicus oben und unten, Ligatur der Carotis externa und interna, sowie des Bulbus Ven. jugul. Danach liess sich der Tumor mit der bedeckenden Haut vollständig exstirpiren. Tamponade der Wundhöhle, offene Behandlung zumal die Haut zur Deckung nicht reichte.

Anatom. Befund: Die Tumormasse besteht aus einer Reihe carcinomatöser, erweichter Drüsen und hat Vagus und Carotis umwachsen. Das Lumen der Carotis ist ganz frei, nirgends eine Spur von Thrombus, die Intima glatt, zeigt an der Abschnürungsstelle eine feine Furche. Ausgesprochene arteriosklerotische Veränderungen.

Verlauf: Post. operat. Puls 120, intravenöse Injection von 4 g Digalen. Mittags Puls 104, kräftig, regelmässig, Athmung ruhig, wenig Hustenreiz. Sensorium ganz frei, Gesichtsfarbe normal. Die rechte Pupille sehr eng, ganz leichte Ptosis des rechten Auges, Stimme heiser (also die Folgen der Sympathicus- und Vagusresection).

23. 10. Keine Kopfschmerzen, Aussehen gut, Allgemeinbefinden ungestört. 25. 10. Glatter fieberloser Verlauf, Puls 90—95, Athmung 20.

28. 10. Entfernung des grössten Theils der Tamponade. 30. 10. Rest der Tamponade entfernt, Befinden sehr gut, Pat. steht von heute ab auf.

10. 11. Wunde in voller Granulirung.

22. 12. Wunde geschlossen, Pat. in sehr gutem Befinden geheilt entlassen. Die laryngoskopische Untersuchung ergiebt nichts Abnormes.

Vom Ende Januar ab verschlechterte sich das Allgemeinbefinden, es kam

zur Entwicklung eines haselnussgrossen Recidivknotens am oberen Ende der Narbe und es liess sich eine Verdickung der rechten Kehlhopfhälfte nachweisen. Im weiteren Verlauf stellten sich Erscheinungen ein, die auf ein Kehlkopfcarcinom hinwiesen (Hustenreiz, Husten und Auswurf, Fötor ex ore) und am 21. 3. 1907 erfolgte nach wiederholten Anfällen von Athemnoth der Exitus letalis.

Die Section konnte nicht ausgeführt werden; nach dem klinischen Verlauf erscheint aber die ursprüngliche Annahme eines branchiogenen Tumors sehr zweifelhaft, und ist es wahrscheinlicher, dass es sich um ein primäres Larynxcarcinom mit secundärem Drüsentumor gehandelt hat.

Die präliminare orientirende Ligatur muss unter Localanästhesie ausgeführt werden, da die Hirnerscheinungen sich unmittelbar an die Narkose anschliessen können, der Beginn derselben sich daher dem Nachweis entziehen würde. Ob man zur Abschnürung ein leinenes Bändchen, ein Gummiband, einen starken Catgutfaden oder auch eine kleine mit Gummi armirte Klemme verwendet, ist von keiner grossen Bedeutung, die Hauptsache ist, dass die Constriction sehr vorsichtig ausgeführt wird. Treten nach der Ligirung die geringsten Hirnstörungen auf, so kann man durch Entfernung der Ligatur den Kreislauf sofort wieder freigeben. In Fällen von ungenügendem Collateralkreislauf könnte man den Versuch machen, durch allmählich stärkeres Zuschnüren des zunächst nur ganz locker geknüpften Bandes den Circulationsausgleich heranzuzüchten. Schlägt dieser Versuch fehl, so wird man von der beabsichtigten Operation Abstand nehmen, und sich unliebsame Complicationen resp. plötzliche Todesfälle ersparen.

Eine weitere Indication für die Anwendung meines Verfahrens liegt, wie ich glaube, auf dem Gebiet der Arteriennaht: Hat man eine nach einer Verletzung oder bei einer Operation entstandene Wunde einer grossen Arterie (Carotis, Iliaca etc.) durch die Naht geschlossen, so besteht anfangs stets eine gewisse Unsicherheit hinsichtlich der Haltbarkeit der Naht und des Auftretens einer Nachblutung. In solchem Falle dürfte es sich empfehlen, central von der Nahtstelle eine lockere Ligatur für 24—48 Stunden anzulegen, um damit die Heilung der Gefässwunde zu sichern.

VI.

Die Verrenkungsbrüche des Naviculare pedis und deren Folgezustände.[1]

Von

Dr. Carl Deutschländer (Hamburg).

Mit 6 Textfiguren u. 2 Skizzen.

Im Gegensatz zu den in den letzten Jahren häufiger beschriebenen Fracturen des Schiffbeins der Handwurzel findet man über die Brüche des gleichnamigen Knochens der Fusswurzel in der Literatur verhältnissmässig nur spärliche Angaben, und selbst die neuesten Handbücher und Fracturwerke bezeichnen die Fractur des Naviculare tarsi als eine Seltenheit. Bisher sind allerdings nur wenige hierauf bezügliche Beobachtungen veröffentlicht worden, so von Kohlhardt[2]) aus der Bramann'schen Klinik, von Bergmann[3]) aus dem Essener Krankenhause, von Haglund[4]) und von Serafini[5]); immerhin aber scheint es sich hier um eine Fractur zu handeln, die weit häufiger vorkommt, als die spärlichen Literaturangaben schliessen lassen.

So habe ich, nachdem ich in der letzten Zeit gelegentlich einiger dunkler Fälle den Verletzungen der Fusswurzel eine grössere Aufmerksamkeit zugewandt hatte, allein im Zeitraum eines Jahres

[1]) Vorgetragen am 3. Sitzungstage des XXXVI. Congresses der Deutschen Gesellschaft für Chirurgie, 5. April 1907.

[2]) Kohlhardt, Seltene Verletzungen der Fusswurzel. Inaug.-Dissertat. Halle 1898.

[3]) Bergmann, Kahnbeinbrüche der Fusswurzel. Deutsche Zeitschrift für Chirurgie. Bd. 80. S. 199.

[4]) Haglund, Ueber Fractur des Tuberculum ossis navicularis in den Wachsthumsjahren. Zeitschr. f. orthop. Chir. Bd. 16. 3. u. 4. Heft. S. 347.

[5]) Serafini, Frattura di caus. indiret. delle oss. navicul. del tars. Arch. di ortop. 1906. No. 3.

fünf Fälle zu verzeichnen, bei denen die Diagnose der Fractur des Naviculare tarsi durch das Röntgenbild sicher gestellt worden ist.

Das veranlassende Trauma charakterisirt sich als recht variabel. In drei dieser Fälle war die Ursache recht geringfügig. Es handelte sich dabei um leichte Distorsionen bei jungen Mädchen, und zwar in dem einen Fall um ein Umknicken des Fusses auf ebener Erde, im zweiten um ein Umknicken beim Tanzen und im dritten um ein Ausgleiten des Fusses über 2 Treppenstufen. In den beiden übrigen

Fig. 1.

Röntgenaufnahme einer frischen Distorsion. Der Gelenkspalt zwischen Talus und Naviculare dorsalwärts klaffend (*a*); plantarwärts stemmt sich der Talus fest gegen das Naviculare. Das Naviculare ist hier nicht fracturirt.

Fällen fanden schwere Gewalteinwirkungen statt: in dem einen Falle stürzte ein 40jähriger Kutscher vom Bock eines Möbelwagens auf die Fussspitze, in dem anderen fiel einem Schlosser ein schweres Eisenstück auf den Fussrücken.

Klinisch trugen diese Verletzungen durchweg den Charakter

einer Distorsion und directe Zeichen einer Fractur liessen sich nicht nachweisen.

Die genaue Diagnose der Verletzung ist nur durch das Röntgenbild möglich. Aber auch hierbei entstehen oft Schwierigkeiten. Da,

Fig. 2.

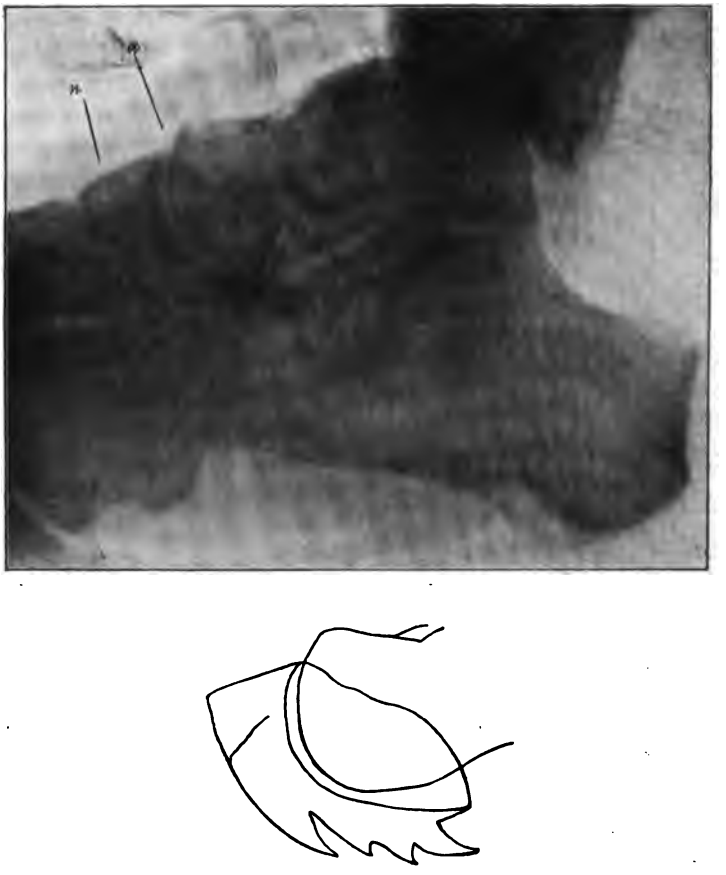

Frischer Verrenkungsbruch des Naviculare nach Distorsion. Treppenförmiger Uebergang der Taluslinie in die Navicularlinie (*a*). Naviculare (*n*) plantarwärts lang ausgezogen, die naviculäre Gelenkfläche breit sichtbar. cf. die zugehörige Skizze.

wie eben erwähnt, das Trauma vielfach recht geringfügig ist, so ist es verständlich, dass man zunächst keine Veranlassung nimmt, von einer Verletzung, die sich klinisch nur als Distorsion erweist,

eine Röntgenaufnahme zu machen. Aus diesem Grunde ist man auch nur selten in der Lage, die frische Fractur im Röntgenbilde festzustellen. So findet sich auch unter den von mir aufgenommenen Bildern kein einziger frischer Fall, und nur in einem Falle sind die Knochenveränderungen noch so ausgeprägt, dass man ohne weiteres die Bruchfragmente erkennt (Fig. 2).

Meistens handelt es sich bei der Röntgenuntersuchung um den Nachweis einer veralteten Fractur, und dieser Umstand hat die Erkenntniss der Verletzung erheblich erschwert. Wenn man diesen Nachweis führen will, muss man sich zunächst die Form des normalen Naviculare tarsi im Röntgenbilde noch einmal vergegenwärtigen.

Wie man aus den Figuren 1, 3b u. 4b ersieht, stellt das normale Naviculare bei einer Aufnahme von der Innenseite ein ziemlich regelmässiges vierseitiges Gebilde dar, welches zwei parallel laufende, leicht sphärisch gekrümmte Längsconturen besitzt. Die für den Taluskopf bestimmte Gelenkfläche erscheint schmal und sichelförmig; im Bereiche der unteren Partie des Körpers findet sich eine querverlaufende stärker conturirte Linie, welche die Begrenzung der Tuberositas ossis navicularis darstellt, des Ansatzpunktes für die Sehne des Tibialis posticus.

Von diesem normalen Verhalten weicht das fracturirte Naviculare ganz erheblich ab, was namentlich bei Controllaufnahmen des Schiffbeins des gesunden Fusses deutlich erkennbar wird. Der Knochen verliert, wie man das aus den Abbildungen ersieht, die von fracturirten Schiffbeinknochen herstammen, seine regelmässige vierseitige Gestalt, er ist in seiner unteren Partie lang ausgezogen und häufig gezackt und nimmt bisweilen die Gestalt eines ungleichseitigen sphärischen Dreiecks an. Mitunter ist er auch in seiner unteren Partie stark verdickt und verbreitert. Die sonst schmale sichelförmige Gelenkfläche für den Taluskopf präsentirt sich vielfach in einer recht beträchtlichen Ausdehnung und nimmt eine unregelmässige ovaläre Gestalt an; das Tuberculum ossis navicularis ist regelmässig stark verbreitert und markirt sich als grosser Knochenfortsatz.

Bemerkenswerther Weise finden sich diese Veränderungen immer in den unteren Partien der Röntgenbilder, während die dorsalen Partien keine erheblichen Formabweichungen zeigen. Dieses Verhalten weist deutlich auf die indirecte Entstehungsweise dieser

Brüche hin, wie es auch bereits verschiedentlich von früheren Autoren betont worden ist.

Das Zustandekommen der Fractur ist in der Weise zu erklären, dass durch eine forcirte Bewegung und Drehung im Chopart-

Fig. 3a.



Alte Naviculafractur mit gleichzeitigen Talusveränderungen (Fall auf die Fussspitze). Naviculare zackig in die Länge gezogen, die naviculare Gelenkfläche breit sichtbar. Der Taluskopf ist im Vergleich zum gesunden Talus (Fig. 3b) stark abgeplattet, am Collum tali deutliche Einschnürung.

schen Gelenk der dorsale Theil des Naviculare vom Taluskopf abgehebelt wird, so dass der Gelenkspalt oben klafft, während der

plantare Theil des Knochens fest gegen den Talus angepresst wird. Man erkennt dieses Verhalten besonders gut aus dem ersten Röntgenbilde der kleinen Sammlung, die ich Ihnen herumreichen werde, welches von einer frischen Distorsion herrührt, ohne dass es dabei zur Fractur kam (Fig. 1). Wirkt nun die Schwere der Körperlast in der Richtung des Talushalses, wie es bei dem meist plantarflectirten Fuss immer der Fall ist, so kann es schon bei an sich

Fig 3b.

Vergleichsaufnahme des gesunden Fusses zu Fig. 3a. Normaler Talus, schön abgerundete Begrenzungen, Naviculare gleichfalls normal; schmale sichelförmige naviculare Gelenkfläche, t = Tuberositas ossis navicularis. (Patient hatte hier einen Plattfuss.)

geringfügigen Traumen zur Fractur des Schiffbeins kommen, zumal da der plantare Theil des Knochens die schwächste Stelle bildet.

Auch bei directer Gewalteinwirkung, wenn z. B. ein schwerer Gegenstand auf den Fussrücken fällt, wie in meinem letzten Falle, ist der Entstehungsmechanismus häufig noch ein indirecter. Denn der auffallende Gegenstand flacht zunächst die Spannung des Fuss-

gewölbes ab und lockert die Verbindung zwischen Talus und Naviculare, sodass sich beide Knochen gegen einander verschieben. Wirkt nun die Gewalt bei feststehendem bezw. fixirtem Hinterfuss noch weiter ein, so können Taluskopf und Naviculare mit solcher Gewalt gegen einander gepresst werden, dass ein Bruch erfolgt.

Die Fractur wird also in der Hauptsache durch die Körperschwere erzeugt und durch den Talushals bezw. Taluskopf ver-

Fig. 4a.

Arthritis deformans des Chopart'schen Gelenks nach Navicularfractur in Folge Distorsion bei einem 21jährigen Mädchen. Naviculare plantarwärts gezackt, dorsalwärts arthritische Wucherungen, die mit solchen des Talus correspondiren. Gestalt des Naviculare und auch des Talus unregelmässig.

mittelt, und so erklärt es sich, dass sich bisweilen auch an diesen Knochen noch Spuren der Gewalteinwirkung vorfinden, die sich in stärkeren Conturirungen der Knochenspongiosa und leichten Formveränderungen und Abknickungen des Talushalses manifestiren und auf früher erlittene Infractionen hinweisen. Besonders ist dies in Figur 3a und 4a ausgesprochen.

Wie schon der Entstehungsmechanismus erkennen lässt, handelt es sich bei diesen Verletzungen des Naviculare nicht bloss um

Fracturen, sondern gleichzeitig auch um Lageveränderungen und Verrenkungen. Wir haben es hier also mit einem Bruchtypus zu thun, den wir gerade bei den Verletzungen der Fusswurzel häufiger beobachten, nämlich mit sogenannten Verrenkungsbrüchen. Die Verrenkung vollzieht sich meist in medialer Richtung und plantarwärts, und klinisch macht sie sich durch ein stärkeres Vorspringen des Naviculare am Innenrande des Fusses bemerkbar.

In der Regel ist die Verrenkung nur unvollständig, und sie erreicht selten höhere Grade. Diesem Umstande ist es zuzuschreiben,

Fig. 4b.

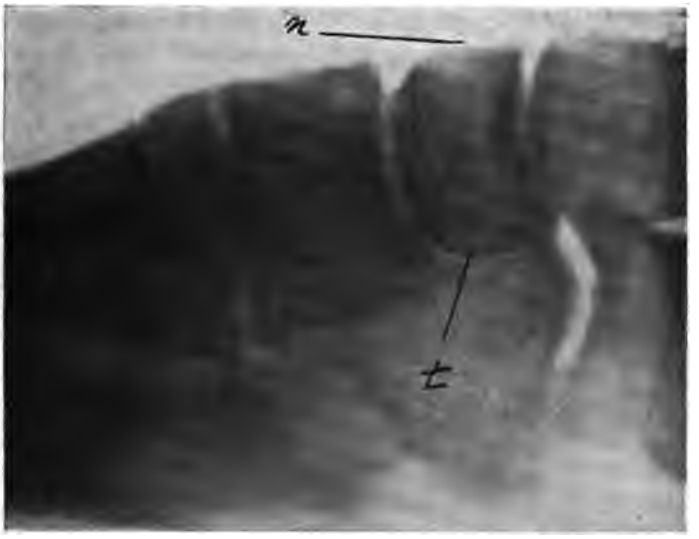

Vergleichsaufnahme des gesunden Fusses derselben Patientin. Naviculare (*n*) ganz regelmässig und klein im Gegensatz zu dem stark deformirten Knochen in Fig. 4a. *t* = Tuberositas ossis navicularis.

dass sie im Röntgenbilde nicht recht zum Ausdruck kommt. Immerhin aber ist sie verschiedentlich deutlich nachweisbar, nnd man sieht, wie sich der Uebergang vom Taluskopf zum Dorsum des Naviculare nicht in einer gleichmässig fortlaufenden Linie, sondern in einem treppenförmigen Absatz vollzieht; dazu kommt das besonders ausgeprägte Hervortreten der Tuberositas ossis navicularis und die breite Sichtbarkeit der navicularen Gelenkfläche, die nur durch eine Drehung des Knochens um den Taluskopf zu erklären

ist. Bei längerem Bestande der Verletzung wird allerdings die Subluxation des Schiffbeins verdeckt und verwischt, dadurch, dass hypertrophische Processe am Knochen die Niveaudifferenzen ausgleichen und zum Verschwinden bringen.

Das Vorkommen der Subluxation bei Brüchen des Naviculare ist freilich nicht immer constant; es fehlt so z. B. in den Beobachtungen von Bergmann und Haglund, auch in den von mir beobachteten Fällen ist es nicht regelmässig nachweisbar. Andererseits sind isolirte Subluxationen des Naviculare mehrfach in der Litteratur beschrieben worden, ohne dass jedoch dabei der Nachweis einer Fractur geliefert werden konnte, so von Bähr[1]), Durand[2]), Gaugele[3]), Cappillery und Ferron[4]). Indessen hat schon Bähr in der Zeit vor der Entdeckung der Röntgenstrahlen die Vermuthung ausgesprochen, dass häufig mit diesen Subluxationen wohl auch Fracturen verbunden seien, die aber damals, d. h. vor der Entwickelung der Röntgentechnik, nicht constatirbar waren.

Die Verrenkungsbrüche des Schiffbeines der Fusswurzel sind aber nicht bloss anatomische Merkwürdigkeiten, wie uns die Röntgentechnik deren schon verschiedene bescheert hat, sondern sie besitzen auch eine recht beträchtliche practische Bedeutung. Denn das Naviculare bildet den Schlussstein des Fussgewölbes, und es ist ein wesentlicher Bestandtheil des so ungemein wichtigen Chopart'schen Gelenkes. Es handelt sich, so geringfügig auch an sich die Verletzung ist, hierbei stets um Gelenkbrüche, und wie jeder Gelenkbruch zu schweren, oft irreparablen Veränderungen des betreffenden Gelenkes führen kann, so sehen wir auch, wie sich an diese Brüche häufig eine schwere deformirende Entzündung des Chopart'schen Gelenkes anschliesst.

Ueber die Arthritis deformans des Chopart'schen Gelenkes ist im Allgemeinen wenig bekannt, aber zweifellos kommt diese Erkrankung weit häufiger vor, als bisher angenommen wurde, und so manche Plattfussbeschwerden nach einem an sich geringfügigen

---

[1]) Bähr, Traumatische Luxationsformen der kleineren Fusswurzelknochen. Volkmann's Sammlung klin. Vorträge. Neue Folge. No. 136.

[2]) Durand, Subluxation du scaphoide du pied. Ref. im Centralblatt f. Chirurgie. 1901. S. 1071.

[3]) Gaugele, Ueber einen Fall von veralteter Sublux. des Os navic. am Fuss. Zeitschr. f. orthopäd. Chirurgie. Bd. 15. 2.—4. Heft.

[4]) Capillery u. Ferron, De l'énucléation incompléte du scaphoide. Revue de chir. 26. année. No. 7.

Trauma dürften vielleicht auf die deformirende Entzündung dieses Gelenkes zurückzuführen sein, die ihrerseits den Folgezustand eines veralteten Verrenkungsbruches des Naviculare darstellt.

Ueber den Charakter der arthritischen Veränderungen giebt das Röntgenbild Aufschluss. Während sich die Zeichen der Fractur vorzugsweise im unteren Bereich des Naviculare vorfinden, sehen wir die arthritischen Veränderungen vorwiegend im dorsalen Theile dieses Knochens. Bald sind es spitze, bald mehr stumpfe Knochenauflagerungen, die mit gleichartigen Wucherungen am Taluskopf correspondiren und sich mit diesen verhaken. Neben diesen hypertrophischen Processen gehen auch atrophische einher, und auf diese Weise wird die Gestalt des Naviculare so verändert, dass man kaum noch etwas von der normalen Form erkennt. Mitunter greift der Process auch noch auf den Talushals über, und so finden wir auch an diesem Knochen, wie z. B. Fig. 4a zeigt, recht erhebliche Abweichungen von der normalen Gestalt, die besonders deutlich erkennbar werden, wenn man den Talus des gesunden Fusses zum Vergleiche heranzieht.

Was die klinischen Erscheinungen anbetrifft, so klagen die Patienten in erster Linie über Schmerzen, die z. Th. auf dem Dorsum des Naviculare, z. Th. aber auch in der Fusssohle an der stark vorspringenden Tuberositas navicularis localisirt sind und sich auch häufig längs der Tibialis posticus-Sehne ausbreiten und bis in die Wadenmusculatur ausstrahlen. Der Fuss ist steif; die Beweglichkeit im Chopart'schen Gelenk ist eingeschränkt und sehr schmerzhaft. Die Patienten ermüden und erlahmen ausserordentlich rasch, sie fühlen sich unsicher und oft können sie schon nach einer Viertelstunde ihren Fuss der Schmerzen wegen nicht mehr zum Gehact gebrauchen.

Im Gegensatz zu diesen recht erheblichen subjectiven Erscheinungen sind die objectiven Befunde relativ gering. Der Fuss zeigt äusserlich keine groben Formabweichungen, und das Fussgewölbe ist meistens gut erhalten. Ausser dem ziemlich stark vorspringenden Naviculare findet sich nur noch eine ausgesprochene Atrophie der Wadenmusculatur, wie ja die Muskelatrophie überhaupt die stete Begleiterin der deformirenden Gelenkentzündung ist. Eine Erklärung für die schweren Functionsstörungen vermag nur die Röntgenuntersuchung zu geben.

Hinsichtlich der Therapie erweisen sich conservative Maassnahmen in der Regel ziemlich machtlos. Einreibungen, Massage, Bewegungsübungen, Heissluftbehandlung und andere physikalische Hilfsmittel vermögen wohl eine vorübergehende Linderung der Beschwerden zu erzielen, sind aber nicht von nachhaltiger Wirkung. Auch die Behandlung mit Plattfusseinlagen vermag den Zustand nur zu bessern, hat ihn aber, wenigstens in meinen bisherigen Fällen, nie vollkommen beseitigt; dieselbe Erfahrung machte übrigens auch Bähr. Aus diesem Grunde habe ich in zwei Fällen zu operativen Eingriffen meine Zuflucht genommen. In dem einen Fall wurde das stark in die Planta vorspringende Naviculare resecirt, in dem andern völlig exstirpirt und eine Adductionsankylose zwischen Talus und Cuneiforme I. geschaffen. Beide Eingriffe liegen schon längere Zeit zurück, die Exstirpation etwa ein Jahr, die Resection ca. 4 Monate; und die Ergebnisse sind recht zufriedenstellend. Beide Patienten sind vollkommen schmerzfrei und können wiederum weite Spaziergänge machen; allerdings trägt der Resectionsfall zur Zeit noch eine Sohle.

Bei der Häufigkeit von schweren Functionsstörungen des Fusses nach einem an sich geringfügigen Trauma, für die wir im Allgemeinen keine genügende Erklärung zu finden wissen, empfiehlt es sich vielleicht, bei der Untersuchung häufiger auf Verrenkungsbrüche des Naviculare und auf deren Folgezustand, die Arthritis deformans des Chopart'schen Gelenks, sein Augenmerk zu lenken, und möglicherweise stellen sich diese Vorkommnisse weit häufiger dar, als die spärlichen Literaturangaben bisher schliessen lassen.

VII.

Die Schrumpfblase und ihre Behandlung (Darmplastik).[1]

Von

Prof. W. Kausch,

Director der chirurgischen Abtheilung des Schöneberger Krankenhauses.

(Mit 3 Textfiguren.)

Die abnorm kleine Blase kann durch sehr verschiedene Ursachen entstehen. Ausserordentlich selten ist der Zustand angeboren. Es ist ja selbst, wenn auch sehr selten, das vollständige Fehlen der Blase beobachtet worden [nach Reichel[2])], indem die Ureteren entweder in die Urethra, in das Rectum oder nach aussen münden. In ersterem Falle könnte man von dem denkbar schwersten Grade kleiner Blase sprechen.

Weit häufiger ist die kleine Blase aber erworben. Selten ist der tonische Krampf der Blasenmusculatur, der nur bei Neurosen, Hysterie und Neurasthenie beobachtet wird; namentlich von französischer Seite sind solche Fälle beschrieben. Ob es sich dabei um eine primäre Ueberempfindlichkeit der Schleimhaut handelt oder um eine solche der Musculatur, lässt sich im einzelnen Falle schwer sagen. Ich halte Ersteres für das wahrscheinlichere. Jedenfalls geräth die Blase, sobald sie sich mit einigen Cubikcentimetern Flüssigkeit füllt, in einen lebhaften Contractionszustand und wird entleert. Es lässt sich auch leicht erklären, dass, wenn dieser Zustand lange Zeit besteht, jahrelang, die Blasenwand sich schliess-

[1]) Verkürzt vorgetragen am 4. Sitzungstage des XXXVI. Congresses der Deutschen Gesellschaft für Chirurgie, 6. April 1907.

[2]) S. 803.

lich dem stets nur geringen Inhalt anpasst. Die Beschwerden solcher Patienten bestehen in sehr häufigem, hochgradigem Harndrang und starker Verminderung der Capacität, der Drang ist meist mit lebhaftem Schmerz verbunden (Fälle Guiard, Janet). Guyon bezeichnet den Zustand als functionelle Intoleranz der Blase.

Selten führen auch ausserhalb der Blase sich abspielende entzündliche Processe, Peri- und Paracystitis, zur Verkleinerung des Organes. Am ehesten wird dies bei entzündlichen Processen des Beckenbindegewebes der Frau beobachtet. In der Mehrzahl der Fälle handelt es sich dabei um eine Verzerrung der Blase, wodurch deren Fassungsvermögen verkleinert wird, nicht um eine wirkliche Verkleinerung der Wand, die indess auch vorkommen kann.

Dass die Blase von aussen her comprimirende oder in ihr befindliche Tumoren, ferner grosse Blasensteine ihre Capacität verkleinern können, ist selbstverständlich. Namentlich beobachtet man dies bei Blasensteinen der Kinder; meist kommt dann allerdings die Cystitis als mitwirkendes Moment hinzu. Ich habe einige solche Fälle auf der Breslauer Klinik gesehen, die aus östlichen Ländern, in denen die Blasensteine soviel häufiger sind, stammten.

Die weitaus häufigste Ursache der abnorm kleinen Blase ist die Cystitis. Wir müssen hier zwei verschiedene Wege unterscheiden, auf denen die Verkleinerung erfolgen kann. Der eine ist die concentrische Hypertrophie der Musculatur, verbunden mit starker Trabekelbildung. Die Blase behält dabei, von aussen betrachtet, ihre normale Grösse oder ist wenig verkleinert. Ihre Wand ist aber derart verdickt, dass ein abnorm kleiner Hohlraum resultirt. Solche Fälle sind namentlich von französischen Autoren beobachtet worden. Hartmann sah einen Fall, in dem die Wand 4 cm stark war, der Umfang des Hohlraumes 3 cm[1]). Guyon bildet ein besonders schönes derartiges Präparat ab. Es scheint, dass namentlich die als besondere Abart der Cystitis von den Franzosen beschriebene „cystite douloureuse“ zu solcher concentrischen Hypertrophie führt.

Weit häufiger entsteht die kleine Blase aber durch regelrechte Schrumpfung der Wand in Folge einer interstitiellen Cystitis, die von der Schleimhaut auf die Musculatur übergeht. In diesen Fällen

[1]) Des cystites douloureuses, obs. IV.

erscheint die innere Wand der Blase, im Gegensatz zu der eben beschriebenen Form, glatt, die Wand ist in toto nicht oder wenig verdickt, entspricht meist etwa der normalen Stärke. Die Musculatur ist vollständig oder annähernd vollständig zu Grunde gegangen und in starres Bindegewebe verwandelt, dem entsprechend ist die Elasticität der Wand vermindert.

Es kann, wie es scheint, jede Form der Cystitis zur Schrumpfblase führen, die gewöhnliche, die auf Steinleiden beruhende, die tuberculöse und die gonorrhoische, die auf Prostatahypertrophie, Stricturen und Fisteln zurückzuführende. Unter Guyon's gesammelten 21 Präparaten von Schrumpfblase lag zehnmal Tuberculose vor. Jedenfalls ist die Schrumpfblase die bei weitem häufigste Ursache der abnormen Kleinheit des Organs.

Die Symptome der Schrumpfblase gehen ihrem Grade parallel. In den hochgradigsten Fällen, die beobachtet wurden, betrug die Capacität der Blase 10 ccm. Aber auch bei etwas höherem Fassungsvermögen, bis zu 20 und 30 ccm, pflegt der Urin andauernd abzuträufeln. Beträgt die Capacität 50 ccm und darüber, dann besteht meist keine Incontinenz, die Entleerung erfolgt in der Regel stossweise, häufig allerdings mit Nachträufeln verbunden. Schmerzen sind bald vorhanden, bald nicht, es richtet sich das danach, ob der primäre Entzündungsprocess bereits abgelaufen ist oder ob neue, secundäre, bestehen. Es scheint bei einer solchen Schrumpfblase andauernd eine Neigung zum Aufflackern des Entzündungsprocesses vorzuliegen. Ob die Kleinheit der Blase an sich eine Neigung zu entzündlichen Processen setzt, möchte ich dahingestellt sein lassen. Es scheint das der Fall zu sein, wenn man die mitgetheilten Beobachtungen betrachtet, ist doch aber eigentlich kaum zu erklären.

Die Diagnose der kleinen Blase lässt sich in der Regel leicht stellen. Die angeführten charakteristischen Beschwerden, die Feststellung der geringen Capacität der Blase bei Füllung mit dem Katheter genügen, wenn durch die Sondirung und das Röntgenverfahren kein grösserer Stein nachgewiesen werden kann. Natürlich wird man stets die Cystoskopie versuchen und bei einer Capacität von 50—80 ccm gelingt sie auch meist (Kümmell).

Die grössten diagnostischen Schwierigkeiten können zunächst Fälle von Strictur bereiten, dann Fälle, in denen, wie in dem von

mir beobachteten Falle, die Kleinheit der Blase die Cystoskopie unmöglich macht und in denen es sich darum handelt, ob man eine kleine Blase vor sich hat oder ein Divertikel resp. eine Ausweitung der Urethra direct vor der Blase. Eine concentrische Hypertrophie erkennt man an der Rauhigkeit der Wand, die man mit dem eingeführten Katheter oder Metallbougie fühlen kann. Die klinische Differentialdiagnose einer mit Schrumpfung ausgeheilten Tuberculöse, einer entzündlichen Schrumpfblase und eines angeborenen Zustandes kann auf unüberwindliche Schwierigkeiten stossen.

Auf jeden Fall ist das Leiden für den Befallenen ein ausserordentlich unangenehmes und macht ihn in der menschlichen Gesellschaft geradezu unmöglich; auch ist der Patient in den schweren Fällen kaum im Stande einen Beruf zu ergreifen. Schliesslich scheinen alle Fälle an den Folgen der Cystitis, der ascendirenden Pyelonephritis zu Grunde zu gehen.

Zur Behandlung der Schrumpfblase und überhaupt der kleinen Blase als solcher ist bisher eigentlich nur ein Verfahren, die Dilatation, empfohlen und geübt worden; es ist ja auch das nächstliegendste. Im Uebrigen wird man natürlich stets dem verursachenden Processe Rechnung tragen und ihn zunächst zur Ausheilung zu bringen suchen. Die Dilatation der Blase wird bei eingeführtem Katheter mittels der Spritze oder des Wasserdruckes ausgeführt; Stone empfiehlt zuvor Morphium zu geben und Wasser von 40—45° zu nehmen. Manche widerrathen aber die eigentliche Schrumpfblase zu dehnen (Guyon, Janet) und wollen das Verfahren für die contrahirte Blase reserviren oder für die mit hypertrophischer Musculatur. Guiard räth sogar auch die gesunde Blase nicht zu dehnen. Doch sind immerhin einzelne recht günstige Resultate bei der Schrumpfblase durch Dilatation erzielt worden.

So gelang es Alfred Rothschild bei einem 27jährigen Mädchen eine Blase, in die sich anfangs nur 10 ccm einspritzen liessen, innerhalb 14 Tagen bis auf 50 ccm zu erweitern, innerhalb 4 Monate bis auf 80—90 ccm. Die Patientin war so schliesslich in der Lage den Urin $1^1/_2$—2 Stunden zu halten, doch war tägliche Dehnung nöthig, um das Quantum auf 60 ccm zu halten. Einmal musste wegen eines Temperaturanstiegs auf 38° die Dehnung für kurze Zeit ausgesetzt werden.

Ultzmann glückte es in einzelnen Fällen bei jugendlichen Individuen die geschrumpfte Blase durch Dehnung zu vergrössern; auch Zuckerkandl empfiehlt die Dilatation.

Die wenigsten Fälle scheinen sich aber durch Dehnung wesentlich bessern zu lassen, viele bleiben ungebessert, ja die Dehnung kann auch schaden.

Ráskai theilt einen Fall mit, in dem die Blase 20—30 cbcm fasste; es bestand dabei ein Residualharn von 10—15 ccm. Die Dehnung war nicht nur völlig erfolglos, sondern es erfolgten erneute Entzündungserscheinungen, wodurch die Blase sich noch weiter verkleinerte.

Auf jeden Fall muss die Dehnung ausgesetzt werden, sobald sich Fieber, Cystitis und aufsteigende entzündliche Processe zeigen. Sie ist von vornherein verboten, wenn solche Erscheinungen bereits bestehen. Ob in den erlaubten Fällen die vorsichtige Dehnung schaden kann, möchte ich nicht ohne weiteres behaupten. Manche warnen wegen der Perforationsgefahr vor ihr, doch kann ich keinen Fall in der Literatur finden, in dem es zur Perforation gekommen ist. Ich würde jedenfalls in einem jeden Falle abnorm kleiner Blase, in dem keine entzündlichen Erscheinungen bestehen, zunächst die Dehnung versuchen. Eine kleine vorher injicirte Morphiumdosis dürfte wohl erlaubt sein, gefährlicher erscheint mir die locale Anästhesirung der Blase, durchaus verboten die Narkose.

Preindlsberger hat in einem Falle wegen einer hochgradigen Schrumpfblase[1]) mit continuirlichem Harnträufeln die Sectio alta ausgeführt und eine Dauerfistel angelegt. Der 16jährige Patient hatte sich bei der $^1/_2$ Jahr nach der Operation stattgefundenen Untersuchung sehr erholt und war vollständig schmerzfrei, der vorher getrübte cystitische Urin strohgelb und kaum getrübt. Auch Zuckerkandl empfiehlt für schwere durch die Dehnung nicht zu bessernde Fälle die Anlage einer Dauerfistel und das Tragen eines Urinals. Man muss aber doch sagen, dass ein solcher Zustand enorm weit von einer idealen Heilung entfernt bleibt.

Andere Behandlungsmethoden habe ich nicht auffinden können.

---

[1]) Warum Preindlsberger in seinem Falle eine wahrscheinlich durch Lithiasis bedingte Pericystitis annimmt, vermag ich nicht einzusehen; auch die Lithiasis steht durchaus in der Luft.

Die Meisten sagen direct, dass es kein Heilmittel für den traurigen Zustand gäbe, und dass die Träger sich mit ihm abfinden müssten.

Ich beobachtete und operirte auf der Breslauer chirurgischen Klinik den folgenden Fall:

Karl W., 19jähriger Arbeiter aus Cisiec bei Sewiecz (Galizien).

Anamnese. Ueber seine Angehörigen und sein Vorleben macht Pat. nur unbestimmte Angaben. Er war jedenfalls gesund, als vor 3 Jahren sein Leiden begann. Er musste häufiger als früher Urin lassen; bis dahin urinirte er des Tags 2—3 Mal, des Nachts garnicht, ohne Schmerzen. Allmählich Zunahme der Beschwerden, seit 3 Monaten läuft der Harn beim Stehen andauernd tropfenweise ab; beim Liegen kann er ihn wenige Minuten halten. In der letzten Zeit sollen auch Blutstücke mit abgegangen sein, besonders wenn er gleichzeitig zu Stuhl ging. Sonst keine Beschwerden, regelmässiger Stuhl. Eine Ursache für das Leiden weiss Pat. nicht anzugeben; besonders leugnet er je einen Fremdkörper eingeführt zu haben und bestreitet auch einen Blasenstein gehabt zu haben; auch negirt er eine genitale Infection.

31. 10. 1904. Aufnahme in die kgl. chirurgische Klinik zu Breslau.

Status. Elend aussehender, abgemagerter Knabe; sein Aeusseres entspricht nicht dem Alter von 19, sondern etwa von 14, höchstens 15 Jahren. Blässe des Gesichtes und der Schleimhäute. Schwielige, leicht belegte Zunge. Temp. 37,5°, Puls 78, regelmässig. Lungen percut. o. B. auscult.: diffuse Rhonchi über der ganzen Lunge. Husten und spärlicher schleimiger Auswurf. Herz: o. B. Abdomen: o. B. ausser geringer Druckempfindlichkeit oberhalb der Symphyse. Blase percut. nicht gefüllt.

Das Praeputium penis ist rüsselartig verlängert und verdickt. Die Haut hier stark geröthet, stellenweise excoriirt; dieselben Excoriationen an der Rückseite des Gliedes, längs der Mittellinie. Der Harn läuft im Stehen beständig tropfenweise ab, etwas langsamer im Liegen. Der rechte Nebenhoden ist an seiner Cauda verhärtet. Urin: etwas trübe, hell, alkalisch, Spur Albumen. Mikroskop.: spärliche Leukocyten. Ein dünner Metallkatheter findet anscheinend, ehe er in die Blase gelangt, einen Widerstand. Es wird zunächst an einen Stein oder Fremdkörper gedacht; doch fühlt sich der Widerstand eigentlich nicht dementsprechend an, vielmehr wie eine gewöhnliche Strictur. Per rectum palpirt man einen kleinwallnussgrossen derben Tumor.

Röntgenaufnahme: dicht unterhalb des Blasenhalses sieht man auf 3 Röntgenbildern einen gewissen Schatten, der als Fremdkörper (Stein) gedeutet wird. Drei Mal 1,0 Urotropin.

1. 11. Beim Bougiren stösst man dicht vor dem Blasenhals auf einen unüberwindlichen Widerstand. Für ein filiformes Bougie ist die Harnröhre scheinbar durchgängig. Da das angeschraubte metallene Bougie aber den Widerstand nicht überwindet, muss angenommen werden, dass das filiforme geknickt ist; es kommt auch ganz gewunden wieder heraus.

3. 11. Katheterversuche sind auch von demselben Misserfolge. Eine neue Röntgenaufnahme zeigt denselben Schatten unterhalb des Blaseneinganges.

Es wird als wahrscheinlichstes ein inkrustirter Fremdkörper angenommen und die Urethrotomia externa beschlossen.

9. 11. Operation (Geheimrath v. Mikulicz): Aethertropfnarkose. Steinschnittlage.

Einführung eines dünnen Metallbougies bis zur Stricturstelle. Incision in der Mittellinie des Dammes bis auf die Urethra, die quer durchtrennt wird. Die weitere Präparirung ergiebt, dass sich proximal von der Eröffnungsstelle der Urethra eine fast hühnereigrosse, überall mit Schleimhaut ausgekleidete Höhle befindet. An der Durchtrennungsstelle selbst sitzt eine Stenose. Die Höhle setzt sich durch einen für den Zeigefinger eben passirbaren elastischen Ring fort in eine taubeneigrosse, soviel zu sehen ist, ebenfalls mit Schleimhaut ausgekleidete Höhle. Weder der Colliculus seminalis noch die Ureteren sind zu Gesicht zu bekommen. Der Lage nach muss die untere Höhle als eine Ausbuchtung der Urethra, die obere als die stark verkleinerte Blase angesehen werden. Der dazwischen liegende Ring würde dann dem Sphincter entsprechen. Es wird ein Nélaton-Verweilkatheter durch die ganze Urethra bis in die hintere Höhle eingeführt. Der vordere Theil der Perinealwunde wird durch 3 Broncedrahtnähte verkleinert. Tamponade mit Isoformgaze. Tägliche Blasenspülung.

11. 11. Es läuft Urin durch die Wunde.

14. 11. Seit der Operation täglich zwei Mal Blasenspülung mit Borsäure. die sofort durch die Wunde läuft.

15. 11. Tamponwechsel, Katheterwechsel.

17. 11. Das Urethroskop wird von der Dammwunde aus $4^3/_4$ cm tief in die Höhle eingeführt; sie ist mit weisser Schleimhaut bekleidet, 3 cm lang und läuft durch ein sternförmig verschlossenes Ostium in eine 21 mm lange kleine Höhle aus, die mit rother, blutender, und stellenweise eitrig belegter Schleimhaut ausgekleidet ist. Die Passage des Ostium macht Schwierigkeiten. Bei der Untersuchung hat es etwas geblutet, deshalb wird nach Wiedereinlegung des Dauerkatheters mit Jodoformemulsion (10 pCt. Jodoform in Mucilago Gummi arab.) gespült.

19. 11. Heute wieder Untersuchung der Blase mit dem Urethroskop. Dabei gelingt es in der hinteren Höhle den linken Ureter Urin absondern zu sehen.

20. 11. Einspritzung von Jodoformglycerin in die Fistel und Harnröhre. Pat. klagt heute über Schmerzen in der Nierengegend.

23. 11. Katheterwechsel. Im Urin Spur Albumen.

24. 11. Einspritzung einer Suspension von Wismuth in Wasser zur Röntgenaufnahme. Diese zeigt deutlich 2 Schatten, die vollkommen den beiden Höhlen entsprechen; in der Mitte der grösseren Höhle ist die Stelle, an der der Katheter lag, als heller Streif zu erkennen; der Schatten der hinteren Blase ist weniger deutlich (s. Fig. 1).

25. 11. Es wurde heute die Einspritzung wiederholt; um die hintere Höhle deutlicher hervortreten zu lassen, wird eine grössere Menge eingespritzt. Das Röntgenbild ergiebt denselben Befund wie das gestrige, beide sind zwar etwas dunkler, doch ist die hintere noch immer undeutlich.

26. 11. Temperatur bisher zwischen 36 und 37, heute 37,4°, Puls 94.

29. 11. Heute wiederum Schmerzen in der rechten Nierengegend, heisse Einpackung. Im Urin Eiterkörper, Krystalle und Blasenepithel. React. alkalisch.

30. 11. Keine Schmerzen.

2. 12. Es wird heute mit einigen Schwierigkeiten ein dickerer Verweilkatheter, No. 20, eingelegt. Der Urin fliesst durch die Fistel.

4. 12. Röntgenaufnahme um festzustellen, ob beide Nieren vorhanden sind. Das Bild ergiebt keinen Aufschluss. Der Urin läuft jetzt hauptsächlich durch den Katheter ab. Täglich zwei Mal Blasenspülung, Befinden gut.

12. 12. Es wird ein etwas dickerer Katheter eingeführt; die Wunde am Damme mit Arg. nitr. geätzt.

Fig. 1.

16. 12. Die Wunde ist noch immer für die Sonde durchgängig. Aetzung mit Arg. nitric.

17. 12. Pat. hat heute zum ersten Male höhere Temperatur, 38,4°. Er klagt über Schmerzen in der rechten Nierengegend und Kopfschmerzen. Heisse Einpackungen, Aspirin.

18. 12. Temp. 39,8°. Katheterwechsel.

19. 12. Der Zustand ist unverändert. Temperatur mittags 39,0°, 5 Uhr nachmittags 37,8°, abends 8 Uhr 40,8°. Urin alkalisch, zahlreiche Bacterien und Krystalle.

20. 12. Temp. 40°.

22. 12. Die Schmerzen sind geringer. Urinbefund: Reaction stark alkalisch, Krystalle, Bacterien, Spur Albumen. Dieselbe Behandlung fortgesetzt.

25. 12. Die Schmerzen in der Nierengegend bestehen nicht mehr, doch fiebert Pat. noch.

28. 12. Pat. ist fieberfrei. Harn alkalisch. Befinden gut, keine Schmerzen mehr in der Nierengegend. Heisse Einpackungen noch fortgesetzt bis 3. 1. 1905.

14. 1. Temperatur, Puls andauernd normal. Die Dammfistel ist noch nicht geschlossen. Untersuchung mit dem Urethroskop ergiebt kein klares Bild. Es scheint jetzt, als ob die Ureteren in die vordere Höhle mündeten.

16. 1. Heute Nacht Temperaturerhöhung auf 39,5°, Schmerzen in der rechten Nierengegend. Heute früh Schmerzen gebessert, Temperatur normal. Harn: Albumen $^1/_2$ p. M., mikroskop.: Leukocyten, Bacterien, Reaction alkalisch. Heisses Bad und Einpackung.

17. 1. Temp. 37,8°.

18. 1. Temp. normal.

22. 1. Heute Nacht wieder ein Anfall, Temp. 40°, Schmerzen in der rechten Nierengegend. Harn: Albumen Spur, Reaction schwach alkalisch. Heute früh Befinden wieder gut. Heisses Bad.

23. 1. Katheterwechsel. Temp. nachmittags 38,2°.

Am 26., 30. und 31. 1. Temperatur normal; sonst täglich remittirendes Fieber bis 39°. Pat. kommt zusehends herunter.

Es bestand bei dem jungen Manne unzweifelhaft eine abnorm kleine Blase. Wir haben uns viele Mühe gegeben die Aetiologie der Erkrankung festzustellen. Namentlich bereitete uns die Erklärung der zwei vorhandenen Hohlräume, die sowohl durch das Röntgenverfahren als durch den Befund bei der Operation (Urethrotomia externa) und durch die Endoskopie nachgewiesen wurden, Schwierigkeit. Wir dachten vorübergehend an eine congenitale Anomalie oder an Divertikelbildung. Die Beurtheilung wurde erschwert dadurch, dass die Cystoskopie bei der Kleinheit des Hohlraums unmöglich war. Die Spiegelung wurde mit dem Urethroskop mehrmals ausgeführt; der Befund war aber nicht eindeutig. Einmal schienen die Ureteren in die hintere, kleinere, das andere Mal in die vordere, grössere Höhle zu münden. In ersterem Falle entspräche natürlich die hintere Höhle der Blase, die vordere dem ausgeweiteten Anfangstheil der Urethra. Im zweiten Falle müsste man die hintere Höhle als ein Divertikel der Schrumpfblase auffassen.

Wie dem auch sei, die Blase war auf jeden Fall enorm verkleinert. Auf die Ursache hierfür möchte ich erst später zu sprechen kommen.

Der Pat. schien verloren, wenn es nicht gelang seinem Leiden abzuhelfen. Die andauernden hohen Temperaturen bis 40°, verbunden mit gelegentlichen Schüttelfrösten, die schwere Cystitis,

die zu bekämpfen es nicht gelang, die vorhandenen Reizerscheinungen von Seiten der Nieren, die ganze Verfassung des elenden, abgemagerten Patienten und der sichtbar fortschreitende Verfall konnten an dem schliesslichen Ausgange keinen Zweifel aufkommen lassen. Ich sagte mir, dass eine Heilung des Entzündungsprocesses und ein für den Patienten erträglicher Zustand sich nur erzielen liesse, wenn es gelänge, dem Pat. eine fassungs- und behandlungsfähige Blase zu verschaffen. Dass eine Dehnung bei dem bestehenden Entzündungsprocesse von vornherein ausgeschlossen war, liegt auf der Hand. Ich sah so das alleinige Heil in einer plastischen Vergrösserung der Blase, und als Material erschien mir dazu allein die Darmwand geeignet.

Nach den Experimenten von Enderlen, W. v. Brunn u. A., kann ja zu einer erheblichen Vergrösserung der Blase und zum Ersatz grosser Defecte ein anderes Material als die Darmwand nicht in Betracht kommen. Das Netz, für welches Cornil und Carnot seiner Zeit eingetreten waren, hatte sich Enderlen und v. Brunn als unbrauchbar erwiesen. Auch die vordere Bauchwand, sowohl Musculatur + Serosa wie die Haut selbst, haben sich nicht bewährt (v. Brunn). Bei der Frau könnte man allenfalls an die Vaginalschleimhaut denken. Alberti nahm zur Deckung eines durch eine Geburt entstandenen Blasendefectes die Scheide. Doch steht von dieser Schleimhaut immerhin nur eine nicht sehr beträchtliche Menge zur Verfügung.

Ich wurde auf die Darmwand gewiesen durch die beiden Fälle von Rutkowski und v. Mikulicz, in denen die Darmplastik zur Heilung der angeborenen Blasenspalte mit bestem Erfolge verwandt worden war. Den Fall v. Mikulicz habe ich selbst mit erlebt. Beide Fälle liessen mich einen gleich guten Erfolg auch für die abnorm kleine Blase erhoffen. Beim Studium der Litteratur fand ich kürzlich, dass S. Rosenberg bereits 1893 die Verwendung der Darmwand zur Heilung der Blasenektopie und auch zur Vergrösserung der Schrumpfblase empfohlen hat. Verwirklicht hat diese Idee nach dem, was ich in der mir zugänglichen Litteratur finden konnte, bisher noch niemand, auch nicht versucht.

Ich schritt am 1. 2. 05 zur Operation, die ich natürlich mehrzeitig ausführte.

1. Operation: Aethertropfnarkose. Hautschnitt, dicht unterhalb des Nabels beginnend, bis zur Symphyse. Nach Eröffnung der Bauchhöhle wird zunächst der Harnapparat abgesucht. Die beiden Ureteren erscheinen beiderseits als ziemlich dicke Stränge, die von den Nieren bis zur Blase verfolgt werden. Die Nieren fühlen sich normal an. Die Blase liegt ganz in der Tiefe; um zu ihr zu gelangen, werden alle Weichtheile bis dicht an die Symphyse durchtrennt, die Haut noch weiter nach unten. Das Organ ist kleiner als ein Hühnerei, der Peritonealüberzug ist glatt und spiegelnd: nichts von Verwachsungen, nichts von einem Divertikel zu bemerken. Es wird ein Metallkatheter in die Blase eingeführt, um sie auch ganz sicher zu erkennen.

Nun wird zur Ausschaltung eines Dünndarmstückes geschritten. Eine tiefe Ileumschlinge, ca. $^1/_2$ m oberhalb des Coecum, wird hervorgezogen. An zwei etwa 15 cm von einander entfernten Stellen werden die zu ihr führenden Mesenterialgefässe in radiärer Richtung abgebunden, doch so, dass kein längs verlaufendes Blutgefäss verletzt wird. Die auszuschaltende Schlinge hängt schliesslich an einem etwa 5 cm breiten Stiele. Der Darm wird dann mittelst der Mikuliczs'schen Darmquetsche an der Stelle der Abbindung des Mesenteriums abgequetscht und abgebunden. Nachdem dann auf beiden Seiten ausserhalb der Abbindung der Darm leer gestrichen, wird ein Mikulicz'sches Darmcompressorium angelegt, der Darm ausserhalb der Abbindung durchgeschnitten und das ausgeschaltete Darmstück steril eingehüllt. Zunächst werden nun die offenen Darmenden durch die typische circuläre Darmnaht[1]) vereinigt. Der Schlitz im Mesenterium wird durch Catgutnähte verschlossen, wobei sorgfältig darauf geachtet wird, dass der Mesenterialstiel des abgebundenen Darmstückes nicht comprimirt wird.

Das ausgeschaltete Darmstück, welches sich gut durch Blutgefässe ernährt zeigt, wird in mediane Längsstellung gebracht. An seinem nunmehr oberen Ende wird der blinde Verschluss in typischer Weise[2]) ausgeführt, am unteren Ende, an dem zur Abbindung bereits Catgut genommen wurde, wird die Tabaksbeutelnaht gleichfalls mit Catgut angelegt. Um das Darmstück in dieser Stellung festzuhalten, wird sein oberes Ende mit einer Seidennaht am Peritoneum parietale, etwas oberhalb des oberen Hautschnittwinkels befestigt. Sein unteres Ende wird mit Seidennähten am Scheitel der kleinen Blase fixirt, aber so, dass nicht die Stelle des blinden Verschlusses der Blase anliegt, sondern der ihr benachbarte convexe Theil der Darmschlinge (s. Figur 2). Die Nähte — 6 an der Zahl — werden so angelegt, dass jederseits der medianen Linie drei liegen, die Blase und Darmschlinge etwa $1^1/_2$ cm breit in der Mittellinie einander berühren (Fig. 3).

Jetzt wird die obere Hälfte des Bauchschnittes verschlossen: fortlaufende Catgutnaht des Peritoneums, die noch mehrmals die Darmschlinge fasst, Silkworm-Knopfnaht der Linea alba, fortlaufende Seidennaht der Haut. In der unteren Hälfte der Wunde wird der Schnittrand des Peritoneums parietale

[1]) Handb. der pract. Chirurgie. 3. Aufl. Bd. III. S. 177.
[2]) Handb. der pract. Chirurgie. 3. Aufl. Bd. III. S. 126.

divergirend mit Seidenknopfnähten an die ausgeschaltete Darmschlinge geheftet und zwar bis dicht an die Stelle, wo diese an die Blase genäht ist. Der unterste Theil, die Gegend zwischen Symphyse, Blase und ausgeschalteter Darmschlinge oberhalb der letzteren beide verbindende Naht, wird mit Jodoformgaze tamponirt; es ist dies ein Hohlraum von etwa Gänseeigrösse.

In den ersten Tagen nach der Operation bestehen starke Leibschmerzen, Aufstossen, auch Erbrechen von Mageninhalt. Nach heisser Einpackung des Leibes geht alles zurück. Die Temperatur ist etwas erhöht, bis 38°, Puls bis 132. Der Urin bleibt unverändert.

4. 2. 1905. Deutliche Pyocyaneusinfection der Wunde.

7. 2. Temp. 39,7°. Schmerzen in beiden Nierengegenden. Starke eitrige Secretion der Wunde.

Fig. 2.

Fig. 3.



24. II. Temperatur normal oder leicht gesteigert, gelegentlich aber bis 39°. Andauernd starke Secretion. Heute wird beim Verbandwechsel von der Wunde aus stumpf ein Abscess in der Tiefe eröffnet. Täglich ein Bad.

2. 3. Die Wunde hat sich allmählich gereinigt. Zwischen der Blase und der Darmschlinge hat sich ein Hohlraum gebildet, in den sich die Daumenspitze einlegen lässt. Seit 8 Tagen kein Fieber mehr.

2. Operation. Morphium-Aethernarkose. Zunächst eröffnete ich die Darmschlinge durch einen Medianschnitt von 3 cm Länge, sie ist fast ganz zusammengefallen, enthält nur eine Spur weisslichen glasigen Schleimes. Dann wird die Eröffnung der Harnblase versucht, die Manipulationen werden durch die Tiefe der Lage und die relative Enge des Zuganges ausserordentlich erschwert. Da die blutige Eröffnung vom Peritoneum her, trotz des gegengedrängten Metallkatheters, nicht gelingen will, wird ein dünner Katheter durch die Wand an ihrem oberen vorderen Theile durchgestossen. Eine zweite Oeffnung wird auf dieselbe Weise durch einen weniger gekrümmten Katheter etwa $1^1/_2$—2 cm tiefer hergestellt. Beide Male wird an das Katheterende ein dicker Seidenfaden gebunden und nach der Bauchwunde durchgezogen; diese Fäden werden vor der Harnröhrenmündung fest zusammengeknüpft, die Fadenenden von der Bauchwunde her zurückgezogen und nun fest zusammengeschnürt, um so das

zwischen ihnen liegende Stück Blasenwand zur Nekrose zu bringen. Die Communication zwischen Blase und Darmschlinge erschien mir damit aber noch nicht gross genug, namentlich gelang es mir auf diese Weise nicht dem untersten Sporne zwischen beiden beizukommen; ausserdem wollte ich die Blase und Darmschlinge wieder näher an einanderbringen. Ich legte daher sogleich noch eine Mikulicz'sche Spornquetsche an, die eine Branche in die Darmschlinge, die andere durch die obere Oeffnung in die Blase. Da diese letztere Branche-Einführung sehr schwierig ist und nur unsicher gelingt, wird an ihrer Spitze ein Seidenfaden befestigt und von der Bauchwunde aus durch die obere Blasenöffnung hindurch und zur Harnröhre hinausgezogen; die Spitze dieses Schenkels der Spornquetsche wird so mittelst dieses Leitseiles sicher in die Blase eingeführt.

10. 3. Die Spornquetsche ist gelockert und wird entfernt; es ist anscheinend nur noch ein kleiner Sporn zwischen Darmwand und Blase vorhanden. Die Oeffnung in der Blase ist aber noch zu klein, als dass sich die Kuppe des Zeigefingers durchführen liesse.

Der Allgemeinzustand ist entschieden verschlechtert. Temp. 38—39,1°. Der Urin ist stark alkalisch, enthält Spur Albumen.

18. 3. 3. Operation. Leichte Aethernarkose. Es wird der Bottini'sche Brenner durch die Urethra in die Blase eingeführt und mit nach oben gerichtetem Schnabel die Blasenwand und das über ihr liegende Gewebe bis zur Symphyse hin in der medianen Linie durchgebrannt, desgleichen die Blasenwand in der Medianlinie nach unten und in dazu senkrechter Richtung nach beiden Seiten hin. Man gelangt jetzt mit dem Zeigefinger leicht in die Blase und kann gerade seine Kuppe bequem in ihr liegen lassen. Damit ist sie aber auch ausgefüllt. Von einer weiteren Höhle ist weder etwas zu sehen noch zu fühlen.

Dauerkatheter. Täglich zweimal Blasenspülungen von der Urethra aus, wobei sich stets Eiter aus der Tiefe nach der Bauchhöhle entleert.

20. 3. Die Wunde hat sich völlig gereinigt, verkleinert sich. Das Allgemeinbefinden bessert sich zusehends. Es besteht noch leichte abendliche Temperatursteigerung. Der Urin fliesst zum grössten Theil durch den Dauerkatheter ab, nur wenig durch den Verband.

1. 4. 1905. Dauerkatheter weggelassen. Die Wunde wird mit Heftpflaster zusammengezogen. Pat. steht auf. Zweimal täglich Blasenspülung per urethram, zunächst mit Arg. nitr. 1:4000, allmählich bis zu 1:2000 steigend; jeden zweiten Tag 10 ccm. Isoformemulsion in die Blase eingespritzt. Patient entleert in 24 Stunden 400—500 ccm Urin auf natürlichem Wege, muss aber halbstündlich Wasser lassen. Offenbar fliesst mehr durch die Wunde ab.

6. 4. Allmählich hat die per urethram abfliessende Urinmenge zugenommen, heute 1 l entleert.

18. 4. Noch immer abendliche Temperatursteigerungen bis 38°. Täglich Dauerbad. Urin ist hellgelb, trübe, alkalisch, Spur Albumen, keine Cylinder.

4. 5. Dauerkatheter bis zum 2. 6. Nach Entfernung desselben steigt die Temperatur wieder an, bis gelegentlich 40°. Der Dauerkatheter wird daher wieder eingeführt. Albumen 1 p. M.

4. 7. Dauerkatheter entfernt. Pat. steht auf. Das Körpergewicht ist auf seinem Minimum, 32,5 kg, angelangt.

22. VII. Da Pat. seit 14 Tagen fast ständig fieberfrei, nur gelegentlich Temperatur bis 38°, wird die Verschliessung der neuen Darm-Harnblase und der Bauchwunde beschlossen.

Die Hautwunde hat sich stark verkleinert, ist nur noch für einen Finger durchgängig [1]).

Die Höhle reicht nach oben vom oberen Wundrande 7 cm, bis ein Querfinger oberhalb des Nabels, in die Tiefe reicht sie 9 cm. Die Grenze zwischen Darm- und Blasenschleimhaut ist deutlich zu erkennen, auch zu fühlen, indem sich an dieser Stelle eine derbe Narbe befindet. Der ganze untere Abschnitt der Wunde hat sich von der Tiefe, wo die ursprüngliche Blasenschleimhaut liegt, bis zur Höhe der Symphyse mit einer blassen Schleimhaut ausgekleidet, die offenbar die nach oben gewucherte Blasenschleimhaut ist. Die Darm- und die Blasenhöhle communiciren breit mit einander. Die alte Blase stellt gewissermaassen einen kleinen Blasenhals dar oder ein kirschgrosses Divertikel, von welchem die Urethra ausgeht.

4. Operation (Verschluss der Blase und der Bauchwunde). Aethernarkose. Die Hauträuder des Schnittes werden mittelst eines wetzsteinförmigen Schnittes excidirt und die Darmschlinge in der Umgebung der Wunde vom Peritoneum parietale abgelöst, um sie zu mobilisiren. Dabei wird das Bauchfell eröffnet, zunächst temporär tamponirt; nach genügend erfolgter Mobilisirung wird das Peritoneum parietale weiter nabelwärts an der Darmschlinge befestigt, so dass es gelingt die vordere Wand der Schlinge, d. h. deren nicht eröffneten Theil bis zur Symphyse hinabzuziehen. Der Wundrand der Darmschlinge wird angefrischt, gleichfalls die seitliche Blasenwand, und beide werden durch sagittal angelegte Catgutknopfnähte der Schleimhaut vereinigt. Es entsteht so eine quere Nahtlinie. Da reichlicher Darmschleimhaut als Blasenschleimhaut vorhanden ist, bleibt in der Mitte von ersterer etwas übrig, was in der Längslinie vereinigt wird. Es gelingt so die neugebildete Blase total zu verschliessen. Ueber die Catgutnaht wird eine Seidenknopfnaht angelegt, die M. recti werden mittelst Silkwormnähten, die Haut wird mit einer fortlaufenden, längsverlaufenden Seidennaht verschlossen, bis auf eine kleine oberhalb der Symphyse gelassene Lücke, in die ein kleiner Jodoformgazetampon bis in die Nähe der Blasennaht eingelegt wird. Dauerkatheter.

23. 7. Mittags Steigerung bis 39°, Puls 120.

---

[1]) In diesem Zustande stellte ich den Patienten am 21. 7. 1905 in der medicinischen Section der Schlesischen Gesellschaft für vaterländische Cultur vor. Gleichzeitig demonstrirte ich einen 5/4jährigen Knaben, dem ich wegen Blasenektopie eine Darmschlinge ausgeschaltet hatte und der sich in demselben Stadium der Operation, kurz vor dem Verschlusse der Blase, befand.

26. 7. Die Temperatur ist noch leicht subfebril. Entfernung des Tampons. Einführung eines schmalen Argentum-Salbestreifens. Die Wunde sieht gut aus.

31. 7. Heute noch einmal 38°, sonst Temperatur dauernd um 37° herum. Der Urin ist heute wieder mehr getrübt. Täglich Spülung mit Arg. nitr.

4. 8. Dauerkatheter entfernt. Zwei Mal täglich Blasenspülung. Körpergewicht 35,5 kg. Pat. steht auf.

10. 8. Die Bauchwunde ist seit einigen Tagen völlig verheilt. Es besteht völlige Continenz. Pat. vermag den Urin 1—2 Stunden zu halten, es werden dabei bis zu 200 ccm Urin entleert. Die gleiche Menge Flüssigkeit lässt sich auch ohne erheblichen Druck in die entleerte Blase eingiessen. Der Urin ist noch immer recht trübe, leicht sauer, schleimiger Bodensatz, viele Eiterzellen, vereinzelte rothe Blutkörperchen, Spur Albumen, mit Esbach nicht messbar. Pat. wird heute nach Hause entlassen[1]) mit der Weisung den Urin allmählich länger zu halten. Er soll noch weiter Urotropin gebrauchen.

März 1906. Auf meine briefliche Anfrage geht die Mittheilung ein, dass der Patient ein halbes Jahr nach der Operation zu Hause gestorben ist. Es ging ihm anfangs ganz befriedigend, besonders war die Blasenfunction bis zum Tode normal. Allmählich begann er zu fiebern, er scheint einer Lungentuberculose erlegen zu sein. Genaueres vermochte ich trotz nochmaliger Anfrage nicht herauszubekommen.

Der Erfolg des von mir operirten Falles ist als ein voller zu bezeichnen. Wenn ein Patient, der an einer schweren durch nichts zu heilenden Cystitis leidet, an einer Schrumpfblase von 20 ccm Capacität, mit beständigem Abträufeln des Urins, entlassen wird mit einer Blase, die 200 ccm fasst, mit einer Continenz von 1—2 Stunden, mit zwar noch trübem, aber saurem Urin, fieberfrei, gegenüber dem Aufnahmezustand glänzend aussehend, zugenommen an Körpergewicht, so weiss ich nicht, was man bei einem derartigen Leiden mehr verlangen will. Es ist freilich sehr zu bedauern, dass der Patient ein halbes Jahr nach der operativen Heilung zu Hause gestorben ist. Aber es scheint mir recht fraglich, ob der Tod auch erfolgt wäre, wenn der Patient unter unserer Aufsicht hätte bleiben können. Das war leider absolut unmöglich. Offenbar ist der Tod nicht an den Folgen des Leidens oder der Operation erfolgt.

Ich möchte jedenfalls meine Operation als die typische zur Vergrösserung der abnorm kleinen Harnblase empfehlen in allen Fällen, in denen die Dehnung nicht zum Ziele führt oder von vorn

[1]) Patient, der, obwohl er Ausländer war, solange das klinische Freibett genossen hatte, konnte mit Rücksicht auf die eingetretenen Universitätsferien nicht länger in der Klinik behalten werden.

herein contraindicirt ist. Ich würde dieselbe Operation auch in den Fällen ausführen, in denen die Blase total oder zum grössten Theil entfernt werden muss. Die Verfahren, welche uns bei der Totalexstirpation der Blase bisher zur Verfügung stehen, sind die Einpflanzung der Ureteren in den Dickdarm (Maydl) oder die lumbale Fistelbildung, die Rovsing neuerdings empfohlen hat. Bei beiden Verfahren dürften sich doch in der Mehrzahl der Fälle aufsteigende entzündliche Processe einstellen, denen schliesslich der Patient erliegt. Bei Rovsing's Verfahren ist der Patient ausserdem gezwungen, dauernd ein Urinal zu tragen.

Ich würde in einem Falle von Totalexstirpation der Blase in folgender Weise vorgehen: die beiden Ureteren würde ich sogleich bei der Exstirpation nach der Witzel'schen Methode in eine untere Dünndarmschlinge einnähen, den Bauch vollständig verschliessen; in einer zweiten Sitzung würde ich diese Darmschlinge total ausschalten, ihr unteres, offen gehaltenes Ende in die Nähe des Urethralstumpfes bringen, einen Dauerkatheter durch die Urethra legen und diese Gegend tamponiren.

Der Befund bei der Operation meines Falles und der weitere Verlauf giebt mir Anlass zu den folgenden Betrachtungen:

Zunächst muss ich nochmals auf die Form und Erkrankung der Blase eingehen. Ich vermochte bei den Operationen an der Stelle der Blase nur einen einzigen glattwandigen Hohlraum zu fühlen, in den sich gerade die Fingerkuppe einlegen liess. Von einem zweiten Hohlraum war weder mit dem Finger, noch mit Instrumenten etwas nachzuweisen. Ich kann nur annehmen, dass der bei der Operation aufgefundene Hohlraum der auf dem Röntgenbilde central, mehr nach hinten gelegene ist. Der grössere, vordere müsste dann in Folge der Beseitigung der bei der Urethrotomie constatirten Stenose geschwunden sein. Dies wäre um so eher möglich, wenn es — wofür auch viel spricht — die ausgeweitete Urethra war; auch nach dem Lageverhältniss der beiden Höhlen zu den Beckenknochen (Röntgenbild) dürfte diese Annahme zutreffen.

Die Blase war jedenfalls enorm klein, ihre Wand wohl verdickt, aber nicht sonderlich, ihre Innenfläche war durchaus glatt. Zusammen mit der bestehenden schweren Cystitis werden wir in

der Annahme einer echten entzündlichen Schrumpfblase nicht fehlgehen.

Ob Tuberculose die Ursache war? Der Habitus und mit einer gewissen Wahrscheinlichkeit der schliessliche Ausgang sprechen dafür. Wir haben Tuberkelbazillen nie nachweisen können, weder im Urin, noch im Sputum, obwohl einige Male danach gesucht wurde. Eine Thierimpfung mit dem Urin wurde allerdings nicht vorgenommen. Die diagnostische Tuberculininjection wurde mit Rücksicht darauf unterlassen, dass der Pat. spontan so häufig fieberte.

Ich nahm die ausgeschaltete Darmschlinge absichtlich grösser als dies Rutkowski und v. Mikulicz bei ihren Fällen von Ectopia vesicae thaten. Rutkowski erzielte eine Capacität von 25, Mikulicz von 50—60 ccm. Dies erscheint mir nicht ausreichend. Das von mir erzielte Fassungsvermögen von 200 ccm, welches ich übrigens, wenn ich gewollt hätte, durch Dehnung leicht noch hätte vergrössern können, ist da doch ein ganz anderes! Ich würde in einem kommenden Falle die Darmschlinge sogar noch länger nehmen.

Ich habe in meinem Falle die ausgeschaltete Darmschlinge zunächst völlig verschlossen, ich that es mit Rücksicht auf den aseptischen Verlauf des ersten Theiles der Operationen. Dem Bedenken, dass die Darmschlinge platzen könnte, begegnete ich dadurch, dass ich das eine Ende der sagittal gestellten Darmschlinge, welches ich in die Bauchhöhle versenkte, fester verschloss, als das andere, welches ich extraperitoneal, dicht neben die Blase, lagerte. Platzte die Darmschlinge, so musste es an dieser Stelle geschehen und der Schaden war dann nicht gross. Ich war erstaunt, dass die Darmschlinge, als ich sie nach 4 Wochen eröffnete, völlig leer war; ich hatte sogar gewisse Mühe ihr Lumen zu finden. Es bestätigt das die übrigens auch bereits von anderen gemachte Erfahrung, dass sich eine normale Darmschlinge ohne weiteres total ausschalten lässt, was darum aber keineswegs für die erkrankte gilt; die Resorption überwiegt normaler Weise offenbar die Secretion, welch letztere auch wohl in Folge der Ausschaltung zurückgeht.

Manche haben die Befürchtung ausgesprochen, dass die Beimengung des Darmsecrets dem Urin schade. Was zunächst die

in der Darmschleimhaut befindlichen Bacterien anbelangt, so dürfte deren Hauptmenge bei dem mehrzeitigen Verfahren, wobei der Darm doch recht lange offen bleibt, längst ausgewandert sein. Was sich beim Verschlusse der neuen Blase noch in der Darmwand befindet, wird bei consequent durchgeführten Blasenspülungen mit Arg. nitric. und Darreichung von Urinantisepticis nicht auf die Dauer standhalten und schliesslich zu Grunde gehen, hört doch der Nachschub auf. Wieso der Schleim, den die Darmschleimhaut absondert, so lange deren Drüsen noch nicht zu Grunde gegangen sind, schaden soll, sehe ich nicht ein. Im Uebrigen dürfte im Laufe der Jahre die Darmschleimhaut sich doch wohl ihrem neuen Standorte vollkommen anpassen, wir dürfen das bei dem grossen Anpassungsbestreben der thierischen Gewebe erwarten, wenn es sich in diesem speciellen Falle auch noch nicht sicher nachweisen lässt. Nagano's Versuche sprechen dafür, dass, wenn auch langsamer als man früher glaubte, das Darmepithel vom Blasenepithel verdrängt wird.

Es ist mir in meinem Falle jedenfalls gelungen die schwere, durch nichts zu beseitigende fieberhafte Cystitis sehr erheblich zu bessern. Die recht beträchtliche Pyelitis und entzündliche Nierenreizung, die bereits bestand, ist auch völlig geschwunden. In erster Linie dürfte dies dem erleichterten Abfluss des Urins zu verdanken sein, ferner aber auch der Schaffung eines Hohlraumes, der eine Behandlung mit Ausspülung zuliess und so — analog der normalen Blase — gewissermaassen ein Schutzreservoir gegen das weitere Aufsteigen der Bacterien darstellte. Auffallend ist es jedenfalls, dass der Patient dauernd vollständig fieberfrei erst dann wurde, als die neue Blase verschlossen war. So lange sie offen war, fieberte er gelegentlich, obwohl der Urin leichten Abfluss hatte und keine andere Ursache für die Temperatursteigerungen nachzuweisen war.

Die motorische Function der neuen Blase erschien bei der Entlassung völlig normal. Pat. brauchte zum Urinlassen die Bauchpresse nicht stärker anzuspannen als ein normaler Mensch; auf Residualharn wurde leider nicht untersucht.

Die Behandlung hat in meinem Falle sehr lange gedauert; von der Ausschaltung des Darmes ab allein über 6 Monate. In einem neuen Falle würde ich nach dem eben Angeführten die plastisch

vergrösserte Blase früher schliessen, auch bei bestehenden Temperatursteigerungen.

Ich fasse die Schlüsse, die sich aus dem vorliegenden Falle ziehen lassen, in Folgendem zusammen:

1. Die schweren Formen der „kleinen Blase", zumal der Schrumpfblase, die bisher als unheilbar galten, lassen sich durch plastische Vergrösserung mit Darmwand heilen.

2. Es heilt dadurch auch die ursächliche oder begleitende Cystitis.

3. Die Operation wird mehrzeitig ausgeführt, in folgenden Zeiten:

a) Totale Ausschaltung einer Darmschlinge, Sagittalstellung und Fixirung an der Blasenkuppe.

b) Eröffnung der Darmschlinge sowohl wie der Blase.

c) Verschluss der gemeinsamen Höhle.

Literatur.

Alberti, Demonstration, Blasenplastik aus der Scheide. Centralbl. f. Gynäkol. 1898. No. 23. S. 620.

Anschütz, W., Ueber die Heilung der angeborenen Blasenspalte durch Plastik aus dem Dünndarm. Dieses Arch. 1900. Bd. 61. S. 1048.

Cornil u. Carnot, Régénération cicatricielle des cavités muqueuses et leur revêtement épithélial. Arch. de méd. expérim. 1899. S. 413.

Enderlen, Ueber die Transplantation des Netzes auf Blasendefekte. Deutsche Zeitschr. f. Chir. 1900. Bd. 55. S. 50. — Experimentelle Harnblasenplastik. Deutsche Zeitschr. f. Chir. 1900. Bd. 55. S. 419.

Guiard, M., De la pollakiurie psychopathique et de son traitement. Ann. des malad. des organes génito-urinaires. 1891.

Guyon, Die Krankheiten der Harnorgane. 3. Aufl., übersetzt von Kraus und Zuckerkandl. Wien 1897.

Hartmann, H., Des cystites douloureuses et leur traitement. Paris. G. Steinheil.

Janet, Traitement des pollakiuries nerveuses par dilatation progressive de la vessie. Ann. des malad. des organes génito-urinaires. 1894. p. 132.

Kausch, Zwei Fälle von Blasenplastik aus dem Darm. Allgem. med. Centralzeitung. 1905. No. 34.

Mikulicz, Zur Operation der angeborenen Blasenspalte. Centralbl. f. Chir. 1899. S. 641.

Nagano, Experimentelle Beiträge zur Chirurgie der Harnblase. Beitr. z. klin. Chir. 1903. Bd. 38. S. 445.

Preindlsberger, Urologische Mittheilungen. Wiener klinische Rundschau. 1903. No. 2.

Ráskai, Zur Pathologie und Therapie der Narbenschrumpfblase. Deutsche med. Wochenschr. 1901. S. 298.

Reichel, Die Entstehung der Missbildungen der Harnblase und Harnröhre. Dieses Archiv. 1893. Bd. 46. S. 740.

Rothschild, Zur Pathologie und Therapie der Narbenschrumpfblase. Deutsche med. Wochenschr. 1901. S. 84.

Rovsing, Totalexstirpation der Harnblase mit doppelseitiger Ureterostomia lumbalis. Chirurgen-Congress 1907.

Rutkowski, Zur Methode der Harnblasenplastik. Centralbl. f. Chir. 1899. S. 473.

Stone, De la distension vésicale par l'eau chaude comme traitement de la cystite douloureuse chez la femme. Ann. des malad. des organes génito-urinaires. 1889. S. 235.

Ultzmann, Die Krankheiten der Harnblase. Deutsche Chir. Lief. 52. 1890.

Zuckerkandl, Die localen Erkrankungen der Harnblase. Nothnagels Handb. d. spec. Pathol. u. Ther. Wien 1899. Bd. 19. S. 199.

VIII.

Die Behandlung der Fracturen des oberen und unteren Endes des Femur mittelst Extension.[1]

Von

Prof. Bardenheuer (Cöln).

(Mit 5 Textfiguren.)

M. H.! Das Thema, über welches ich heute die Ehre habe zu Ihnen zu sprechen, ist das schwierigste aus dem ganzen Gebiete der Fracturen und daher auch wohl seitens des Herrn Vorsitzenden mit Absicht ausgewählt; jeden anderen Extremitätentheil würde ich vorgezogen haben, weil ich hier weit mehr zu einem vollkommenen Abschluss gelangt bin.

Ueber die übrigen Behandlungsmethoden will ich mich hier nicht verbreiten, um mir nicht die Zeit zur Besprechung der Extensionsbehandlung zu sehr zu kürzen; ich möchte nur mit einigen Worten die Nothwendigkeit der anatomischen Behandlung betonen und beweisen. An dem alten Axiome der Nothwendigkeit der Reposition und der absoluten Ruhigstellung sowohl der Fracturstelle als der anschliessenden Gelenke hat Lucas Championière am gewaltigsten gerüttelt; ich habe schon vor 25 Jahren die Verbindung der functionellen Behandlung mittels activer Gymnastik mit der anatomischen Behandlung betont. So recht wie der französische Autor auch hatte, wenn er bei der Behandlung der Fracturen zur Erhaltung der Ernährung der Muskeln, überhaupt aller Gewebe,

[1]) Vorgetragen am 3. Sitzungstage des XXXVI. Congresses der Deutschen Gesellschaft für Chirurgie, 5. April 1907.

zur Verhütung der nutritiven Veränderungen in den Muskeln, der Versteifung der Gelenke etc. den Accent auf die functionelle Behandlung legt, so unrecht hatte er andererseits, wenn er hierbei die anatomische Behandlung mehr oder minder vernachlässigt. Wenngleich wir wissen, dass die Function oft selbst bei bestehender Deformität eine sehr gute ist und dass ein gewisser und geringer Grad bestehen darf, so muss es doch unser Streben sein, vollkommen oder annähernd volle Wiederherstellung der normalen anatomischen Knochenfiguration zu erzielen; die letztere ist und bleibt bei der Behandlung der Fracturen die Hauptsache.

Die gymnastische Behandlung verhütet die nutritiven Veränderungen in den Muskeln, die Verfettung derselben, die abnormen Veränderungen in den elastischen Geweben, die Versteifung der Gelenke etc. gleichfalls und weit besser als die sogenannte Mobilisation und Massage; die letztere ist nur ein Ersatz für die erstere. Wenn Luc. Championière sagt, Bewegung ist Leben, so gilt dies ganz besonders von den activen Bewegungen, welche als physiologischer Reiz die Herzkraft stärken, die Blutcirculation und die Ernährung weit stärker heben als die passive Bewegung.

Alle schlimmen Folgen nach den Fracturen sind Folgen des Bestehenbleibens der Dislocation, die Pseudarthrosis eben so gut wie die Callushyperproduction, ferner die Nervendrucklähmung, die Behinderung des Sehnenspieles, die Gelenkversteifung, die Behinderung des venösen Blutabflusses, die Venectasien, das einfache Oedem, die Phlebitis, das entzündliche Oedem, die Behinderung der Bildung des Collateralkreislaufes bei gleichzeitiger Verletzung der Intima der Arterie, welche nicht gerade so selten beobachtet wird und welche, wie ich zuerst nachwies, die alsdann entstehende Ischämie, eventl. sogar die Gangrän etc. in Scene setzt.

Von diesen Folgen will ich nicht sprechen, dieselben sind bekannt; ich möchte nur der Verkürzung und der Deformität, den dauernd übrigbleibenden Folgen einige Worte widmen zum weiteren Beweise für die Nothwendigkeit der anatomischen Behandlung.

Wir wissen allerdings, dass ein gewisser Grad von Verkürzung und Deformität bestehen darf, ohne dass eine besondere Functionsstörung hierdurch entsteht, wir wissen aber nicht, welcher Grad von Verkürzung und Deformität etc. bestehen darf, ohne dass die Function leidet; es findet sich auch, so viel mir die Literatur

bekannt ist, keine erschöpfende und zusammenfassende Arbeit über dieses Thema, welche uns hierüber nach allen Seiten hin Aufschluss giebt.

Liniger giebt in einer jüngst erschienenen Arbeit über den Oberschenkelbruch eine zusammenfassende Darstellung der Folgen, besonders der Verkürzung. Er sagt, nach dem Grade der Verkürzung richtet sich im hohen Maasse der Grad der Minderung der Arbeitsfähigkeit. Verkürzung und Verkürzung sind nun nach meiner Ueberzeugung nicht gleichwerthig; eine Verkürzung von 2—3 cm lässt sich im Allgemeinen ausgleichen durch Senkung des Beckens ohne wesentliche Functionsstörung, ohne Hinken etc. hervorzurufen, während in anderen Fällen die gleichen Verkürzungen die Function wesentlich stören. Hier spielen noch andere Verhältnisse eine grosse Rolle mit und zwar die gleichzeitig bestehende Deformität, wovon später. Liniger wies in 51 zweifellosen Fällen ein allmähliches Zunehmen der Verkürzung nach, die sogar in einigen Fällen noch nach Monaten, selbst nach einem Jahre dauernd stieg von 2 cm auf 5 cm, selbst in einem Falle auf 6 cm, und nach 3 Jahren auf 8 cm.

Ein Wachsen der Verkürzung habe ich auch mehreremale nachgewiesen; als Ursache hierfür spreche ich die zu frühe Belastung des noch nicht absolut festen Callus an und zweitens die gleichzeitig bestehende Deformität. Wir belasten im Allgemeinen nach der sogenannten callösen Verheilung die Fracturstelle zu früh; hierbei spielt aber auch gleichzeitig noch die bestehende Deformität eine grosse Rolle mit. Bei bestehender Deformität wird naturgemäss die Fracturstelle, der Callus von der Körperlast weit mehr beeinflusst; ausserdem ist bei der nicht erreichten prima intentio, sondern bei der sogenannten secundären Verheilung der Fragmente der Callus weicher und verknöchert nicht so rasch.

Gestatten Sie mir dies an 5 Fragmentstellungen klar zu legen. Wenn die Fractur ideell verheilt ist, sodass die normale Configuration des Knochens wiedergegeben ist, ich möchte diese die erste Fragmentstellung nennen, so bildet der Knochen durch den nahezu queren Ansatz des Schenkelhalses an das obere Ende der Diaphyse einen nach aussen bestehenden Bogen: hier wird unter der Annahme der gleichen Dichtigkeit des Callus bei zu früher Belastung, z. B. nach 8 Wochen, die Fracturstelle an der inneren

Femurseite durch Druck, an der Aussenseite durch Zug abnorm belastet; es entsteht alsdann eine Einbiegung der Fracturstelle mit der Spitze, also mit der offenen Winkelseite nach aussen, mit der geschlossenen nach innen.

Bei der zweiten Fragmentstellung, bei welcher das ganz distale Fragment mit seiner ganzen Achse unter Wahrung einer annähernden Parallelstellung der beiden Fragmente zu einander und ohne Zwischenlagerung von Callus zwischen den beiden entsprechenden Corticalflächen nach innen verschoben ist, ist das ganze Fragment der Richtungslinie genähert oder fällt selbst mit seiner ganzen Achse in dieselbe hinein. Hier kann die Körperlast nur durch einen starken senkrechten Druck, also nur durch Compression und durch Verschiebung der Fragmente in der Senkrechten, durch Abscheerung eine Einbiegung des Callus hervorrufen, wozu eine weit grössere Gewalt verlangt wird, als zur grösseren Einbiegung eines schon bestehenden Bogens.

Bei der dritten Fragmentstellung mit der Spitze des äusserst flachen Winkels nach innen, und gleichfalls fast unter Wahrung der Parallelstellung der Fragmente, ohne Zwischenlagerung von Callus wird der nach aussen bestehende Bogen des normal verheilten Knochens ausgeglichen; hier wird gleichfalls zur Hervorrufung einer Verbiegung eine weit grössere Gewalt verlangt als bei der normalen Fragmentstellung.

Bei der vierten Fragmentstellung mit der Spitze des Winkels nach aussen, wird der Druck an der Innenseite des Knochens und die Spannung an der äusseren Seite sich weit stärker geltend machen als bei der ersten Fragmentstellung und die Verbiegung weit eher und weit stärker eintreten.

Bei der fünften Fracturstellung, wobei die Spitze des Winkels nach innen sieht, wird, wofern eine stärkere Abductionsstellung des unteren Endes des distalen Fragmentes nach aussen besteht, an der äusseren Seite ein stärkerer Druck, an der inneren ein stärkerer Zug ausgeführt und die Verbiegung sich rascher und stärker entwickeln. Bei der 4. und 5. Form der Fragmentstellung ist allerdings nicht zu vergessen, dass im ersteren Falle, wofern die Verstellung nicht gross ist, es den con- und retrahirten Muskeln, dem Glutaeus medius und minimus noch oft gelingt, die Mitte des unteren Endes des distalen Fragmentes in die Richtungslinie

zurück zu führen, wodurch die abnorme Druckbelastung etc. des Callus vermindert resp. aufgehoben wird, im 2. Falle geschieht dies durch die starke Retraction der Adductoren.

Es ergiebt sich hieraus also, dass man nicht zu früh den Callus belasten soll, aber je nach der bestehenden Fragmentstellung dem Callus früher oder später die Last des Körpers anvertrauen kann. Eine genaue Bestimmung des Zeitpunktes der gestatteten Belastung wage ich heute noch nicht zu geben, da ich bei der genaueren Durchsicht der Röntgenogramme, welche ich in Folge der Aufforderung zu dem heutigen Vortrage vorgenommen habe, und welche in der Kürze der Zeit eine immense Arbeitsleistung bedeutete, feststellte, dass die Verkürzung und die Deformität oft gewachsen war.

Wenn der Callus verknöchert ist, oder sogar sich schon Trajectorien gebildet haben, so ist der deforme Knochen ebenso tragfähig wie der normale Knochen und die abnorme Belastung macht sich hier nur in den gelenkigen Verbindungen der ganzen unteren Extremität und des ganzen Rumpfes geltend.

Bei der 1., 2. und 3. Form der Fragmentstellung besteht keine abnorme Belastung; es besteht allerdings eventl. eine Verkürzung, wenn die Fragmente übereinander geschoben sind. Dieselbe hat aber bei dieser Form der Fragmentstellung wenig zu bedeuten. Das sind die Fälle, wobei, wie wir schon lange wussten, die Deformitäten oft gar keine Functionsstörung bedingen. Bei der 4. und 5. Form besteht eine Verkürzung a durch die Winkelverstellung und b noch dadurch, dass hierbei auch meist die Fragmente übereinander geschoben sind.

Bei geringer Verstellung, z. B. der 5. Fragmentstellung, wofern das untere Ende des distalen Fragmentes nicht zu stark nach aussen verschoben ist, gelingt es, wie eben erwähnt, den verkürzten Adductoren noch die Mitte der Condylen, worauf ja stets von jeher ein grosser Werth auch während der Behandlung gelegt worden ist, in die Richtungslinie zurückzuführen. Wenn der Winkel indessen grösser ist, so fällt die ganze Kraftführungslinie nach aussen von der Richtungslinie; es wird daher an der inneren Seite aller Gelenke der ganzen Extremität: im Knie, im Fussgelenke und in der Hüfte eine abnorme Belastung durch Zug, an der äusseren Seite durch Druck entstehen. Die Adductoren werden anfänglich

noch durch stärkere Con- und Retraction das Gleichgewicht wieder herzustellen suchen, indessen nachher werden sie dem dauernden Zuge bei einiger Grösse der Deformität nicht widerstehen und um so weniger widerstehen, je grösser die Deformität ist; sie erschlaffen, werden länger; das Gleiche gilt von den inneren Gelenkbändern; es entsteht ein Genu valgum, ein Wackelknie, eventl. ein Hydrops; an der äusseren Seite werden die Condylen im Höhendurchmesser verkürzt, im queren Durchmesser verbreitert, die Gelenkbänder und die Muskeln verkürzen sich. Das Gleiche gilt vom Fussgelenke, von der Hüfte; die Gelenke des Rumpfes werden entgegengesetzt abnorm belastet.

Liniger hat nun ferner noch die Beobachtung gemacht, dass in mehreren Fällen Patienten mit einer Verkürzung von 4 und einmal von 6 cm. Patient ohne Functionsstörung, ohne Hinken, ohne Absatz herumgingen.

Ich habe 3 ähnliche Fälle, angeregt durch die Schrift von Liniger genauer untersucht, wobei zweimal Verkürzung von $4^1/_2$, im 3. Falle von 4 cm bestand; in einem Falle bei einem 50jährigen Manne und einer 30 Jahre alten Fractur und in einem Falle bei einem 30jährigen Manne und bei einer 5 Jahre alten Fractur; im 3. Falle war die Fractur einige Jahre alt. Alle 3 Verletzten waren in der Function nicht gestört, sie hinkten nicht, trugen keine erhöhten Absätze. Das Becken war gesenkt; es bestand eine nicht einmal grosse lumbal-convexe Scoliosis, indessen eine stärkere Rotation der Wirbelkörper nach der verletzten Seite und eine starke Anspannung und kräftige Entwickelung der Rückenextensoren an der concaven Seite der Lenden-Scoliosis, umgekehrt im dorsalen Theile.

Die Scoliosis war relativ fixirt, woraus ich den Schluss ziehe, dass an der concaven Seite desselben auch die Gelenkbänder verkürzt waren. Ich konnte indessen nicht mit Sicherheit eine Verkürzung der Wirbelkörper und der Zwischenknorpelscheiben an der concaven Seite nachweisen; ich glaube nun, dass das Bestehen der relativen Fixation der Wirbelsäule besonders wichtig ist zur Erklärung der guten Functionsfähigkeit. In allen Fällen verliefen die Achsen der Fragmente parallel zu einander und war das untere Fragment mit seiner ganzen Achse nach innen verschoben. Es berührten sich ferner die entsprechenden Corticalflächen. Bei

fehlender winkeliger Deformität kann also eine Verkürzung relativ gross sein, ohne die Function wesentlich zu stören.

Es ergiebt sich hieraus, dass in den Fällen, wo es durch die z. B. keilförmige Beschaffenheit der Bruchflächen oder durch die Interposition der Musculatur oder durch das Alter der Fractur oder bei Deliranten oder Herzschwäche etc. nicht möglich ist, die Bruchflächen mit einander in Contact zu setzen, es doch vorerst geboten ist, 1. die Entstehung der Verkürzung zu verhindern, 2. vor allen die Parallelstellung der Fragmente entweder in der zweiten oder in der dritten Form der Fragmentstellung zu erzielen. Bei der meist bestehenden Dislocation der Fragmente, z. B. mit der Spitze nach aussen, kann man durch eine starke Längsextension und gleichzeitige Querextension von der Spitze des Winkels nach der geschlossenen Winkelseite hin dies stets erreichen, und durch die Querextension eines jeden Fragmentes nach der entgegengesetzten Seite hin, wohin es verschoben ist, erzielt man auch stets die unmittelbare Incontacttretung der Corticalflächen der Fragmente. Bei der sogenannten subtrochanteren Fractur ist es z. B. nicht so gefährlich, wenn das nach innen stark verschobene distale Fragment etwas nach innen verschoben bleibt, indem hierdurch die ganze Achse des distalen Fragmentes unter das Hüftgelenk zu liegen kommt und in die Richtungslinie fällt.

Ueber die blutige Reposition mit oder ohne Naht will ich hier nicht sprechen, nur möchte ich hier erwähnen, dass wir Deutschen im Allgemeinen nur dann dieselbe ausführen, wenn eine bestehende grosse Dislocation sich nicht beheben lässt, während die Engländer, Belgier, Franzosen mit Lane, Lambotte, Tuffier an der Spitze das Bestehen einer grösseren Dislocation stets als Indication zur Ausführung der Operation hinstellen, weil dieselbe sich nie beheben liesse.

Die Indication der Deutschen ist allerdings ein sehr dehnbarer Begriff; die Indication wechselt mit dem Chirurgen; wenn ein Chirurg sehr von der Wirksamkeit seiner Methode überzeugt ist, so wird er weit hartnäckiger dieselbe in Anwendung ziehen und meist zu einem guten Ziele gelangen; er wird weit seltener genöthigt sein, die Naht anzulegen. Ich habe an den Diaphysen des Femur nie nöthig gehabt, selbst bei Monate und ein Jahr alten Pseudarthrosen die Naht anzulegen.

M. H.! Ehe ich zur Besprechung der Behandlung der Fracturen übergehe, werde ich noch in kurzen Worten der Hindernisse, welche sich sowohl der blutigen als der unblutigen, manuellen Reposition entgegensetzen, einige Worte widmen. Wenn die Fragmente miteinander in Contact stehen, so ist das Haupthinderniss gegeben durch die Einkeilung, Verzahnung; hier liegt, wenn eine Dislocation besteht, gewöhnlich nur eine solche in einem Winkel vor. Durch eine starke longitudinale Extension nach unten und Querextension von der Spitze des Winkels nach der geschlossenen und von den Gelenkenden nach der offenen Winkelseite hin werden an der offenen Winkelseite die Fragmentspitzen durch einen stärkeren Druck gegeneinander resorbirt und an der geschlossenen durch einen stärkeren stetig wirkenden Zug entfaltet, wie ich dies oft, ohne vorher eine Reposition ausführen zu müssen, durch die Aufhebung der bestehenden, starr fixirten Dislocation constatirt und bewiesen habe.

Wenn die Fragmente sich verlassen haben, so werden dieselben durch die Retraction der Muskeln übereinander, ferner seitwärts und zwar in der Richtung von vorn nach hinten oder lateralwärts oder in beiden gemeinschaftlich verschoben und abnorm rotirt. Das Haupthinderniss ist hier gegeben durch die Retraction, nicht Contraction der Muskeln, durch die blutige und nachherige zellige und entzündliche Infiltration derselben; fernerhin durch die Interposition der Muskeln; durch eine starke Längsextension mit 25 bis 50 Pfund, je nach dem Alter des Patienten resp. der Stärke der Musculatur, ev. sogar bis auf 70 Pfund steigend, welch' letzteres Gewicht indessen nur für acht Tage etwa angewandt wird, müssen hier vor allem die beiden Fragmente in ein gleiches Niveau, Höhenlage zu einander gebracht werden, um alsdann ein jedes Fragment nach der entgegengesetzten Seite, wohin es verschoben ist, durch die directe Querextension zu leiten und um durch die Querextension der beiden Gelenkenden (des Knies und des Beckens) nach der gleichen Seite, wohin die Fragmentspitze verschoben ist, nach der entgegengesetzten Seite abzuhebeln (indirecte Querextension). Die abnorme Rotation wird durch eine vom knöchernen, nicht vom musculösen Theile aus, wie ich es früher fälschlicher Weise that, also vom Kie und vom unteren Ende der Tibia vorgenommene, rotirende Extension nach der der bestehenden abnormen Rotation entgegengesetzten Seite behoben. Bei der Anlegung der rotirenden

Extension von der Musculatur aus wälzt dieselbe sich um die Fragmente herum, ohne einen Zug an dem Fragmente auszuführen. In letzterer Zeit ist es mir bei der Ausführung der rotirenden Extension von dem Knie und Fussgelenke aus stets weit besser gelungen, die abnorme Rotation zu beheben als früher. Auf diese Weise lässt sich sehr oft in den schwersten Fällen eine ideelle Heilung, mindestens die am wenigsten störende Deformität, und ohne Verkürzung erzielen, wofern nicht durch Nebenumstände, andere Verletzungen, Delirium tremens, ältere Fractur, Ungehorsamkeit des Patienten, Decubitus, starke Blutung, mehrfache Fractur, Herzschwäche u. s. w. die correcte Behandlung gehemmt wird und sogar unterbrochen werden muss. Durch die frühe, vom ersten Tage ab eingeleitete Extension wird fernerhin unter dem Drucke der gespannten Musculatur das infiltrirende Blut, die gesetzte entzündliche Infiltration rasch der Resorption entgegengeführt; ausserdem werden durch die frühzeitige Extension die Muskeln auf ihre normale Länge gedehnt, so dass die Entzündung mindestens den ad normam verlängerten Muskel trifft.

Die interponirte Musculatur wird, wie ich dies oft selbst bei der in der Entwicklung begriffenen Pseudarthrose, oder das interponirte neugebildete Bindegewebe und die bindegewebe entartete interponirte Musculatur bei der schon Monate lang bestehenden Pseudarthrosis rasch zur Resorption geführt, und die Pseudarthrosis ohne Operation, ohne Injection u. s. w. geheilt.

In einem Falle bestand die Pseudarthrosis an der Tibia schon ein Jahr, in einem zweiten Falle drei Monate lang.

Das Hinderniss kann auch gebildet werden bei aufgehobenem Bruchflächencontact durch die zackige oder keilförmige Beschaffenheit der Bruchfläche; es muss hier, um die Bruchflächen miteinander in Contact zu setzen, sowohl an der Streck- als Beugeseite die Musculatur um die doppelte Länge der Höhe der Zacke, also bei 2 cm Höhe um 4 cm verlängert werden, was sehr schwierig ist, um die Spitzen der Fragmente mit einander in Contact zu setzen. Bei Comminutivfracturen wird den Fragmenten durch eine doppelte Querextension eine Stütze aneinander geboten.

Bei interponirten Fragmentstücken ist es mir auch stets gelungen, eine knöcherne Heilung dadurch zu erzielen, dass die Bruchflächen zum grössten Theil ihrer Ausdehnung miteinander in Contact

gesetzt wurden; man sucht auch durch Abductionen den Splitter abzuhebeln und aus der Einklemmung zwischen den beiden Fragmenten zu befreien.

Bei starker Splitterung sowie bei einer keilförmigen Beschaffenheit der Bruchflächen ist der Anhänger der Naht oft gezwungen die Splitter zu reseciren u. s. w.

Gehe ich jetzt zur Besprechung der Technik der Extension bei den Fracturen am oberen und unteren Ende der Diaphyse über; ich will nur eine einzelne der schwereren Formen auswählen.

Ich gebe vorher einen kleinen Bericht über die Fracturen der Diaphyse, welche ich in den letzten 4 Jahren beobachtet habe. Ich habe, da unser Herr Vorsitzender erst vor etwa 4 Monaten die ehrende Aufforderung an mich ergehen liess, über Fracturen des Femur zu sprechen, innerhalb kurzer Zeit das Material gesichtet und alle Röntgenogramme besichtigt, was eine mühsame, viel Zeit und Mühe kostende Arbeit war, und statistisch verwerthet.

Herr Dr. Luxemburg wird noch hierüber genauer berichten.

Ich habe im Ganzen 179 Fracturen der Diaphyse des Oberschenkels behandelt. Bei allen mit höchst wenigen Ausnahmen bestand eine grössere Dislocation, da meist nur die Verletzten bei einer grösseren Dislocation dem Hospitale überwiesen werden; in der Hälfte der Fälle etwa hatten die Fragmente sich verlassen und es bestand eine mehr oder weniger grosse Diastasis, oft mit Interposition von Musculatur.

Die Verkürzung war hierbei oft recht gross und stieg selbst bis zu 7 und 8 cm.

Von den 179 Fällen wurden 157 geheilt ohne Verkürzung.

7 mit einer Verkürzung bis zu 1 cm
4 „ „ „ „ „ 1½ „
4 „ „ „ „ „ 2 „
4 „ „ „ „ „ 3 „
3 „ „ „ „ „ 4½ „

Also 7 über 2 cm.

Hierbei ist zu berücksichtigen, dass alle zur Beobachtung und Behandlung gelangten Patienten mitgerechnet sind: Deliranten, widerspenstige Patienten, welche sich das Gewicht abhingen, Herzschwache und Greise, Patienten mit mehreren Fracturen, mit starken Blutungen, mit anderweitigen Krankheiten oder mit voraufgegangenen

Fracturen des gleichen Knochens u. s. w. In allen diesen Fällen ist man in der correcten Ausführung der Extension stark gehemmt, muss die letztere oft unterbrochen werden. In allen Fällen wurde eine Parallelstellung der Fragmente, ohne Zwischenschiebung von Callusbrücken erzielt, worauf, wie oben auseinandergesetzt wurde, ein grosser Werth zu legen ist; nie bestand eine Winkelverstellung nach aussen und nur zweimal eine ganz flache mit der Spitze des Winkels nach innen, zuweilen, dreimal, war das untere Ende des kleinen proximalen Fragments etwas abducirt, dagegen verlief das ganze distale in der Richtungslinie. Das distale Fragment war überhaupt stets, fast mit seiner ganzen Achse in die Richtungslinie zurückgeführt. Zur wirksamen exacten Behandlung der Fracturen halte ich bei jeder Dislocation die Aufnahme ins Hospital und vor, während und nach der Behandlung die mehrmalige Aufnahme eines resp., wo es nicht durch die Lage der Fracturstelle z. B. in unmittelbarer Nähe des Beckens zur Unmöglichkeit wird, die Aufnahme zweier Röntgenogramme von zwei senkrecht aufeinander stehenden, zur feineren detaillirteren Diagnose, zur Controlle für die Behandlung als Wegweiser für dieselbe für absolut geboten. Nach der Entlassung ist dies gleichfalls noch nöthig.

Bespreche ich einige Formen der Dislocationen am oberen Ende der Diaphyse und deren Behandlung. Das proximale Fragment stellt sich um so mehr in Flexion, je näher die Fractur dem Trochanter minor liegt; die untere Spitze desselben ist hierbei in die hintere Fläche des Quadriceps eingebohrt. Man mag hier so viel Gewichte anhängen wie man will, die Anspiessung lässt sich nicht beheben, im Gegentheile bei einem starken Zuge wird die Spitze des proximalen Fragmentes noch stärker nach vorn getrieben, das distale Fragment ist mit seiner oberen Spitze stark nach innen, gegen das Os ischi dislocirt. Es ist dies die Dislocationsform, von der Herr Prof. Fritz König erwähnt, dass sie selbst der blutigen Reposition grosse Hindernisse in den Weg setze. In diesem Falle umfasst man mit einer Schlinge von vorn die Vorderfläche des Oberschenkels, so dass der untere Rand des Pflasters genau mit der unteren Spitze des proximalen Fragmentes abschneidet, damit man nicht das distale Fragment mitfasst. Die beiden kurzen Schenkel der Schlinge werden an der inneren und äusseren Seite des Oberschenkels direct nach hinten und gleichzeitig etwas nach innen und

durch eine Spalte zwischen den beiden Matratzentheilen durch das Bett hindurchgeleitet und mit einem Gewicht von je 10—12 Pfund beschwert; hierdurch gelingt es, das proximale Fragment zu strecken. Das obere Ende des distalen Fragmentes des leicht abducirten und auf einer schiefen, fusswärts ansteigenden Ebene gelagerten Beines wird quer nach aussen extendirt (in der Figur absichtlich nicht gezeichnet, damit es nicht verwirrt) und die beiden Gelenkenden resp. das Becken und der Fuss werden quer nach der entgegengesetzten

Fig. 1.

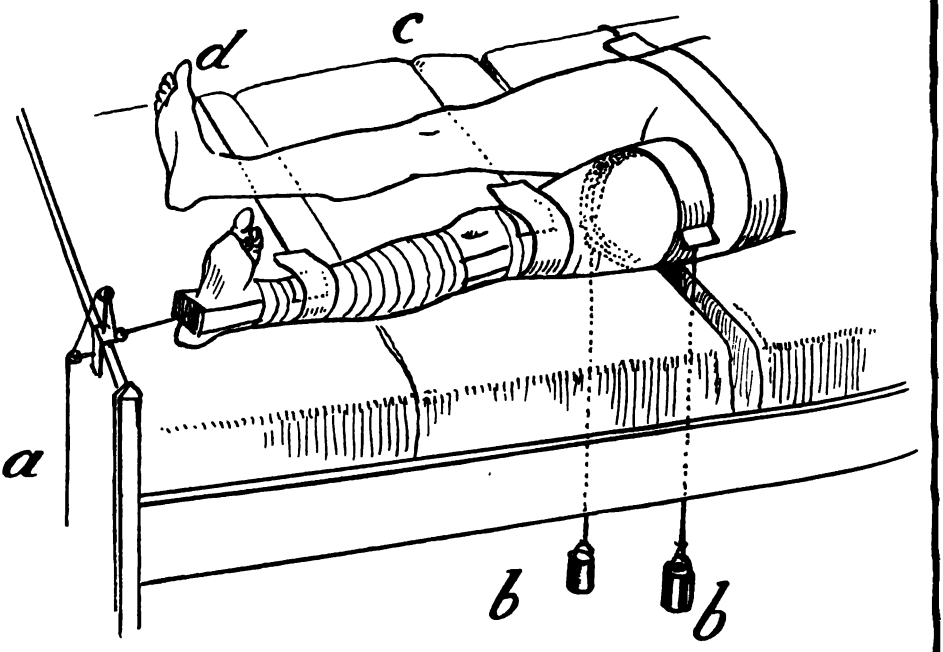

Seite extendirt, wohin die Spitze eines jeden Fragmentes dislocirt ist, wodurch es über den mittleren Querzug nach der gleichen Seite wie letzterer hinwirkt.

Durch die Abductionsstellung des Beines und Erhebung des unteren Endes des Bettes wird die Axe des distalen mehr oder weniger der verlängerten Axe des proximalen Fragmentes genähert. Ich reiche die Art der Extension in einer Photographie herum, vergl. Fig. 1. Die Verkürzung in diesem Falle betrug vor der Behandlung 8 cm und war entsprechend dem Berichte des behandelnden Herrn Dr. Rückert,

eines früheren Assistenten, nach der Behandlung gleich Null. In der Richtung von vorn nach hinten war die Dislocation im Röntgenogramme vollständig behoben, eine seitliche Aufnahme lässt sich hier nicht machen, für die palpatorische und klinische Untersuchung war sie indessen auch vollständig ausgeglichen.

Fig. 2.

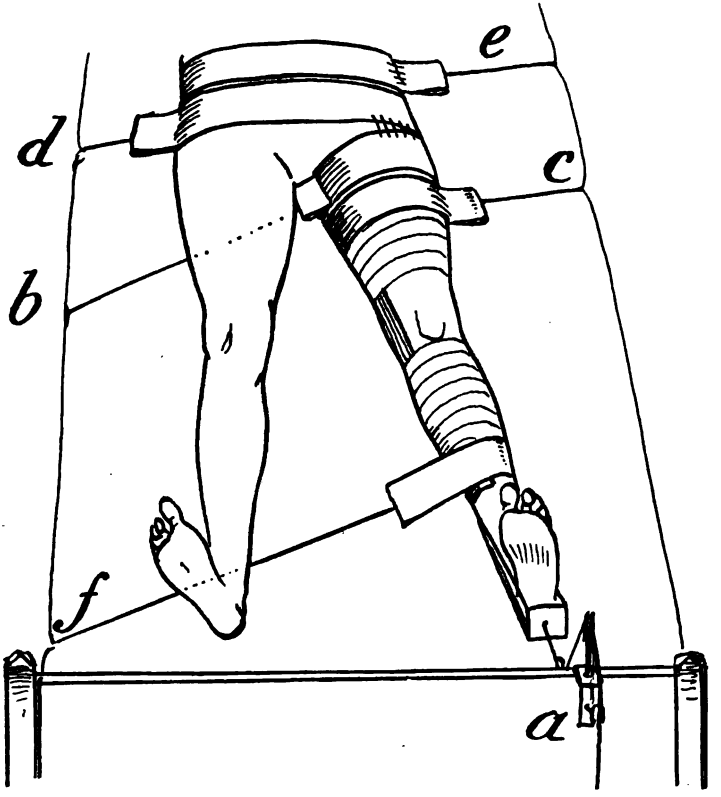

Je mehr die Fractur sich vom Trochanter minor im oberen Drittel entfernt, um so mehr praevalirt die Abductionsstellung des proximalen Fragmentes. Hier muss die Extension wie in Fig. 2 dargestellt ist, ausgeführt werden; das proximale nach aussen abducirte Fragment wird mit einer Schlinge von aussen und etwas von oben gefasst und nach innen und etwas nach hinten geleitet. Das obere Ende des nach innen stark dislocirten distalen Fragmentes wird nach aussen quer extendirt; beide Gelenkenden (resp.

das Becken) werden quer nach der gleichen Seite extendiert, wohin die Fragmentspitzen verschoben sind; das Bein wird abducirt und das Bettende erhöht, das Knie und das untere Ende der Tibia werden nach innen rotirend extendirt.

Fig. 3.

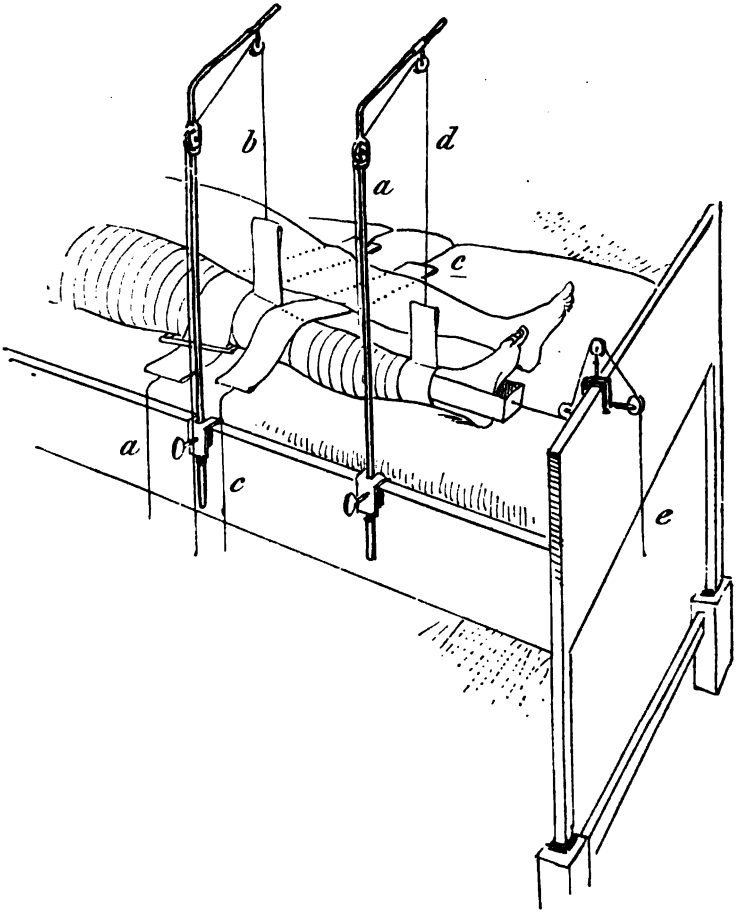

Supracondyläre Fractur.

Wähle ich die schwierigste Form, die Hyperextensions-Fractur aus und nehme ich an: das obere Ende des distalen Fragmentes ist mit der Spitze nach hinten gewichen und mit der Bruch-

fläche gegen die Poplitea gerichtet. Hier ist die Extension auszuführen, wie sie in Fig. 3 dargestellt ist, von der Spitze des distalen Fragmentes wird eine Querextension nach vorn ausgeführt und von dem unteren Ende des proximalen, stark nach vorn verschobenen Fragmentes und der Kniescheibe eine solche nach hinten und vom unteren Ende der Tibia nach vorn mit einer gleichzeitigen starken Längsextension mittels 50—70 Pfund nach unten.

Hierdurch gelingt es fast ausnahmslos die Dislocation ideell zu beheben, wie ich Ihnen hoffentlich heute Abend die Ehre haben werde, an Projectionsbildern zu demonstriren. Bei intercondylären Fracturen im Kniegelenk und starker Einkeilung des proximalen Fragmentes zwischen die Condylen muss man durch Inflexion an der Fracturstelle die Einkeilung beheben und durch durchgreifende Querextension die Condylen einander nähern.

Bei Absprengung eines Condylus und gleichzeitiger Verschiebung z. B. des Condyl. int. nach oben muss man von der äusseren Gelenkseite eine starke Querextension nach innen und vom Unterschenkel nach innen und unten ausführen, damit der Condylus int. nach unten geleitet werde.

Fracturen des Schenkelhalses.

In den letzten vier Jahren habe ich 72 Fracturen des Schenkelhalses, 20 mediale, 52 laterale behandelt. Bei den Letzteren trat stets eine, wie ich früher meinte, knöcherne Heilung ein, einmal trat nach 7 Monaten Tod durch Herzschwäche ein, es lag hier die von Prof. Fritz König beschriebene starke Einsenkung der Basis des Schenkelhalses in die Trochanterenmasse bis zur inneren Fläche der äusseren Corticalis des Trochanter maj. vor, die Kapsel war zwischen der corticalen Circumferenz des Schenkelhalses und der Spongiosa des Trochanters interponirt; die Verbindung zwischen der Bruchfläche des Schenkelhalses und der Corticalis des Trochanters war eine sehr feste, nur auf starkes Rütteln konnte man sich eine höchst leichte Beweglichkeit sichtbar machen.

Es lagen an der Fracturstelle neugebildete Knochenbälkchen. Ich bin fest überzeugt, dass hier bei längerem Liegen des Verletzten die Verbindung eine knöcherne geworden wäre.

In 20 Fällen von subcapitalen Fracturen ward stets eine feste Verbindung erreicht, um mich vorsichtig auszudrücken; früher habe

ich angenommen, dass es sich stets um eine feste knöcherne Verheilung handelt.

Ich entliess nämlich die Patienten, sobald sie das Bein senkrecht erheben konnten, keine Schmerzen an der Fracturstelle, noch im Knie hatten, fest auftreten und am Stocke herumgehen konnten, sowie besonders bei starker Innenrotation, Abduction etc. kein Schmerz eintrat, überhaupt alle klinischen und radiographischen Symptome für das Bestehen einer Pseudarthrosis fehlten.

Nachher wies ich nun in einzelnen Fällen nach, dass sich eine Verkürzung eingestellt hatte; es bestand aber nie eine nachweisbare Pseudarthrosis weder bei der klinischen Untersuchung noch im Röntgenogramme. Ob es sich nun um eine feste fibröse oder callös knöcherne Verheilung handelte, wage ich nicht zu entscheiden; hierüber muss die Zukunft noch durch genaue Beobachtung eventuell durch Gewinnung von Präparaten Aufschluss geben.

In zwei Fällen von subcapitaler Fractur bestand eine Pseudarthrosis nach einer Einkeilungs-Fractur. Eine Patientin verliess wegen des fünfzigjährigen Ehejubiläums nach 5 Wochen gehend das Hospital, so dass ich eine knöcherne Verheilung annahm, zu Hause fiel sie und sie kehrte wieder mit einer Pseudarthrosis; sie ward wieder in Extension gelegt und starb nach im ganzen 7 Wochen. Auch hier bestand an der Einkeilungsstelle eine etwas stärker sich bemerkbar machende Beweglichkeit bei stark passiv ausgeführten Rotationen und Abductionen des Trochanters.

Ich muss auch hier betonen, dass ich alle Schenkelhalsfracturen selbst bei 80 und 90jährigen Fracturen, bei grosser Herzschwäche, bei chronischem Lungenkatarrh, bei adiposen schwachen Frauen etc. mit Extension behandelt resp. zu behandeln versucht habe, dass ich aber oft gezwungen war die Extensionsbehandlung zu unterbrechen, selbst aufzugeben.

Ich habe auch hier alle Röntgenogramme durchgesehen und hierbei 12 Formen von typischen Fracturen des Schenkelhalses beobachtet.

Ich zeige hier die verschiedenen Dislocationsformen schematisch dargestellt, wie ich sie bei der Durchsicht der Röntgenogramme entdeckt habe; dieselben haben alle eine typische, stets wiederkehrende Gestalt wie sie auch von Fritz König, Frangenheim, Pels-Leusden neuerdings beschrieben worden sind; es ist wichtig

dieselben zu kennen, da sie Anhaltspunkte für die Behandlung, für die Prognosis, für die Bestimmung des Zeitpunktes der gestatteten Belastung geben; ich kann nicht weiter auf die Besprechung aller Formen eingehen, weil mir die Zeit hierzu mangelt. Herr Dr. Feinen wird hierüber berichten.

Ich möchte nur die 3 Arten der Behandlung bei den einzelnen Unterarten kurz besprechen. Bei der Fractura subcapitalis oder der

Fig. 4.

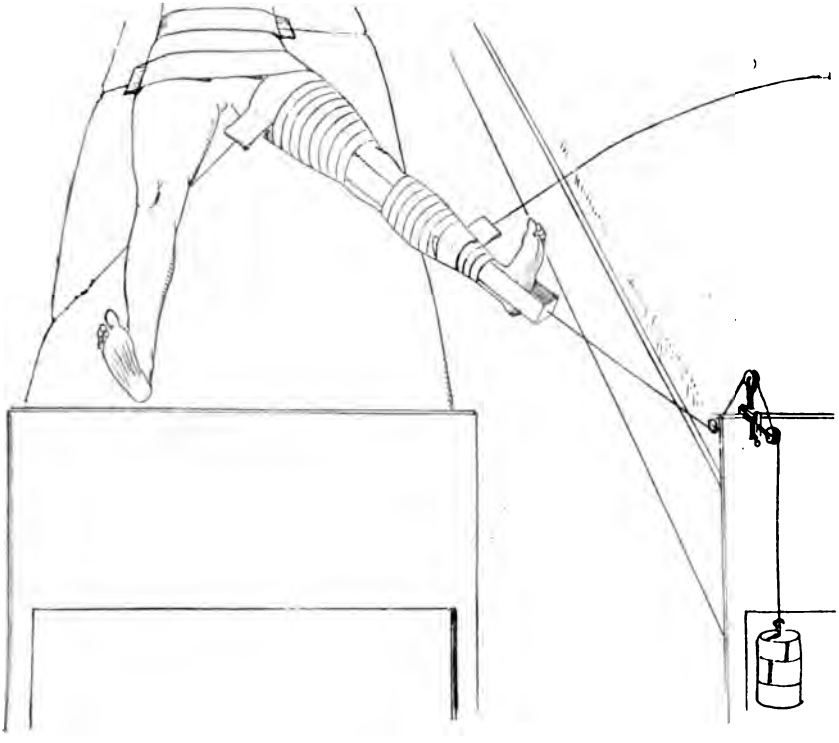

Epiphysenlösung oder der Fractur des eigentlichen Schenkelhalses wird die Extension des abducirten Beines nach unten, fusswärts ausgeführt (s. Fig. 4), damit die Spitze des Schenkelhalses nach unten steigt und der Bruchfläche des oft stark nach unten gedrehten, selbst oft nach unten mit einem grossen Theile der knorpeligen Fläche aus dem Gelenke herausschauenden und dem Trochanter minor genäherten Schenkelhalskopfes entgegen geführt wird und auf der-

selben eine Stütze gewinnt; ich habe diesen Effect oft in dem Röntgenogramme beobachtet. Alsdann wird für höchstens 8, meist 4 Tage eine Querextension von der äusseren Fläche des Trochanters nach innen unten ausgeführt, damit der Bruchflächencontact ein inniger und gewahrt werde. Gleichzeitig wird vom unteren Ende der Tibia und vom Knie aus eine innen rotirende Extension ausgeführt.

Die Querextension nach innen unten von der Aussenfläche des grossen Trochanters darf nicht zu lange ausgeführt werden, weil hierdurch der interfragmentale Druck zwischen den Bruchflächen gesteigert wird, hierdurch die Ernährung der Bruchflächen leidet und eine Pseudarthrosis entsteht. Der interfragmentale Druck ist sowieso durch die Retraction der entzündeten Muskeln und Kapsel, die mit dem peripheren Fragmente in Zusammenhang stehen, ein sehr grosser; die Ernährung des Kopfes überdies aus bekannten Gründen eine schlechte, so dass der Hals, sowie die Bruchfläche des ersteren sehr rasch resorbirt wird.

Prof. Fritz König, Frangenheim heben nämlich hervor, dass der Schenkelhals bei der medialen Fractur oft sehr rasch schwindet; ich glaube dies darauf zurückführen zu müssen, dass derselbe durch die Retraction der Kapsel und der den Schenkelhals umgebenden Muskeln, welche mit dem Diaphysenfragment in Verbindung stehen, unter einem zu hohen Drucke steht.

Wenn die Bruchflächen einen ordentlichen Contact aufeinander gewonnen haben, so wird der mittlere Querzug nach 4 Tagen unter Wahrung des Bruchflächen-Contactes nach aussen gerichtet zur Verminderung des interfragmentalen Druckes, zur Hebung der Ernährung der Bruchfläche. Die gleiche Extension wie die erst beschriebene wird auch angewandt bei den extratrochanteren Fracturen, wobei ein nach oben offener Spalt besteht und der Schaft in eine Spitze nach oben ausläuft.

Nach 4—8 Tagen wird in beiden Fällen die zweite eben beschriebene Extension von der Innenfläche des oberen Endes des Femur nach oben aussen, natürlich unter Controlle des Röntgenogrammes ausgeführt.

Wenn die basale Fractur mit der Dislocation, wie sie Prof. F. König beschreibt, wobei die Bruchfläche bis nahe an die Innenfläche der äusseren Corticalis des Trochanter major reicht, so wird das adducirte Bein mit 50 Pfund nach unten extendirt, wodurch

das äussere Ende des horizontal gerichteten Schenkelhalses nach unten gerichtet wird, gleichzeitig wird eine starke Querextension von der Innenfläche des oberen Endes des adducirten Oberschenkels quer nach aussen mittels 10—14—20 Pfund ausgeführt, damit auch hier der interfragmentale Druck vermindert wird und der Schenkelhals aus der Spongiosa herausgeführt wird. Wenn ein

Fig. 5.

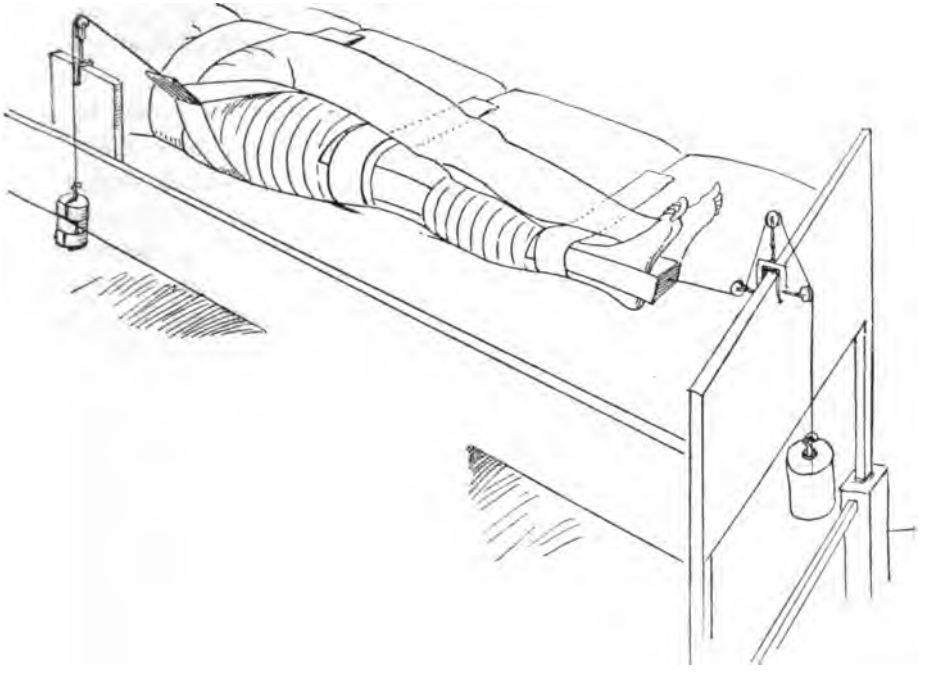

starker Spalt nach vorn besteht und die hintere Corticalis des eigentlichen Halses in die Spongiosa des Kopfes eingesenkt ist, so wird der mittlere Querzug nach vorn und aussen geleitet; hierdurch werden vorn die Fragmente miteinander in Contact gesetzt und hinten werden die Fragmente entfaltet (siehe Fig. 5).

Wenn eine Einkeilung des äusseren Endes des Adamschen Bogens in der Diaphyse besteht, so werden nach unten nur 25 Pfund angehängt, da der Schenkelhals eine schöne, nach aussen abfallende Richtung hat.

Bei bestehender inniger Einkeilung lasse ich vom 14. Tage ab

leichte active Bewegungen ausführen, bei loser Fractur vom 30. Tage. Die Patienten dürfen im ersteren Falle nach 12, im zweiten nach 15 Wochen aufstehen, machen aber früh Bewegungen im Bette.

Zur Stärkung des Herzens lasse ich Bewegungen der oberen Extremitäten, Tiefathmungen ausführen; bei drohender Herzschwäche lasse ich event. die Patienten mit erhöhtem Absatz am gesunden Beine, mit schwebendem verletzten Beine, und mit mittels Gurten unterstütztem Becken in einem Gehfahrstuhle herumgehen.

M. H.! Ich bin am Ende meines etwas langen Vortrages angelangt; eine jede der verschiedenen Methoden hat ihr Indicationsgebiet.

Meine Herren, ich bin mir wohl bewusst, dass wir gerade bei den Schenkelhalsfracturen noch Verbesserungen einzuführen haben; dass auch die Extensionsbehandlung noch weiter entwickelt werden muss; ich bin aber auch überzeugt, dass wir hier noch bessere Resultate erzielen werden. — Eine jede der verschiedenen Behandlungsmethoden hat ihr Indicationsgebiet. Der Wettstreit zwischen zwei Behandlungsmethoden hat noch nie dem betreffenden Gebiete der Chirurgie geschadet, sondern die Entwicklung desselben gefördert.

Es ist allzu natürlich, dass ein jeder Chirurge für seine Behandlungsmethode besonders begeistert ist und derselbe die weitere Ausdehnung des Indicationsgebietes für dieselbe in Aussicht stellt. Ich lebe z. B. der Ueberzeugung, dass das Gebiet für die Extensionsbehandlung sich immer mehr ausweiten wird und dass dieselbe immer mehr Anhänger gewinnen wird! Die Zukunft muss hierüber entscheiden und lehren, wer Recht hat. Die Kritik wird dafür sorgen, dass die Wahrheit, sich abklärend, an die Oberfläche gelangt. Ich kann nicht schliessen, ohne Röntgen den Dank der Chirurgen auszudrücken, ohne ihn würden unsere Kenntnisse auf dem Gebiete der Frakturbehandlung noch eine lückenhafte sein, ohne ihn würden wir nicht in der Lage sein, während der Behandlung der Fractur die Wirkung derselben zu controlliren, zu überwachen und zu leiten, überhaupt in eine fruchtbare Discussion zu treten und den Erfolg der abgeschlossenen Behandlung festzustellen, wir würden ohne ihn z. B. nicht in der Lage sein, alle die verschiedenen typischen Formen der Schenkelhalsfracturen zu erkennen und in ihrem Werthe untereinander zu würdigen.

Der Extensionsbehandlung ist mit Recht vorzuwerfen, dass sie vielmehr Zeit und Mühe koste, dass dieselbe die Aufnahme ins Hospital nöthig mache, dass die Fracturstation einem eignen Assistenten unterstellt werden müsste etc., was ich für einen Vorzug halte. Wir wollen hierbei aber nicht vergessen, dass auf jedem Gebiete der Chirurgie mit der Summe der Mühe und der Arbeit auch gewöhnlich die Summe der Leistung steigt, wir wollen uns der Worte des griechischen Dichters erinnern, der da sagte:

τῆς δ'ἀρετῆς ἱδρωτα θεοὶ προπάροιθεν ἔθηκαν.

(Vor der Tugend haben die Götter den Schweiss gesetzt).

IX.

(Aus der chirurgischen Abtheilung des Allerheiligen-Hospitals zu Breslau. — Primärarzt: Prof. Alexander Tietze.)

Stichverletzung der Lunge. Naht. Heilung.[1]

Von

Dr. Victor E. Mertens,

Secundärarzt.

(Mit 1 Textfigur.)

Es ist zwei Jahre her, seit Garrè von dieser Stelle aus zu einer „activeren, wenn auch durchaus besonnenen chirurgischen Therapie“ bei den schweren Lungenverletzungen aufrief. Gewissermassen eine lebende Unterstützung dieses Aufrufes ist der Mann, den ich Ihnen hier vorstellen kann, dessen Geschichte, weil operativ behandelte Fälle dieser Art selten zu sein scheinen, des Interesses nicht entbehrt.

Die Krankengeschichte ist folgende:

V. T., 25 Jahre alt, Architect. Am 8. 12. 05 Vormittags stiess er sich während eines ehelichen Zwistes ein Küchenmesser in die linke Brustseite, collabirte sofort und wurde in das Allerheiligen-Hospital gebracht, wo er $^3/_4$ Stunden nach der Verwundung in bedrohlichem Zustande anlangte. Er hatte blaue Lippen, war sehr blass und unruhig. An der linken Brustseite fand sich eine trockene Schnittwunde von $1^1/_2$ cm Länge unmittelbar medial von der Mammilla im 4. Intercostalraum. Der Spitzenstoss war sichtbar, die Herzdämpfung in normalen Grenzen, der Puls klein, noch fühlbar, 88. Da Pat. bei jedem Athemzug Schmerzen hatte, war die Athmung so oberflächlich, dass von Auscultation kaum die Rede war, auch konnte er nicht husten. Dämpfung am Thorax links aussen. Hinten links an den untersten Rippen hatte Pat. eine weiche Schwellung (offenbar von einem Stosse, vielleicht beim Fallen, her-

[1]) Vorgetragen am 2. Sitzungstage des XXXVI. Congresses der Deutschen Gesellschaft für Chirurgie, 4. April 1907.

rührend). Als er behufs näherer Untersuchung vorsichtig aufgesetzt wurde, ergoss sich aus der Wunde ein ca. 30 cm weit spritzender kleinfingerdicker Blutstrahl, worauf die Untersuchung aufgegeben wurde. Inzwischen schien sich die Herzdämpfung zu verbreitern, der Spitzenstoss war verschwunden. Diese Zeichen, die an eine Herzverletzung denken liessen, sowie namentlich die starke Blutung gaben die Indicationen für einen schleunigen Eingriff.

Die Operation (in Aethernarkose) begann $1^1/_2$ Stunden nach der Verwundung. Ich verlängerte die den Rippen parallel gerichtete Wunde nach beiden Seiten derart, dass sie in einen Thürflügelschnitt mit der Basis am Sternum einbezogen wurde. Die drei freien Seiten waren je 6 cm lang. Die 5. und 6. Rippe wurden lateral durchtrennt und der ganze Hautmuskelrippenlappen von der Pleura abgelöst, nachdem die Knorpel von unten eingekerbt waren. Während der Ablösung liess sich ein schlürfendes Geräusch hören. Im Moment der Aufklappung war das unter das Sternum verschobene Herz im intacten Herzbeutel zu sehen. In demselben Augenblick spritzte aber das Blut aus einem in der Mitte des freiliegenden Pleurastückes befindlichen, ca. $1^1/_2$ cm langen Riss unter Schlürfen und Zischen mit so grosser Gewalt, dass wir förmlich einem Blutspray ausgesetzt waren. Ich griff schnell mit einer Pincette in die Pleurahöhle und zog die Lunge in den Defect, sodass die Blutung aus der Pleura aufhörte und das Operationsfeld wieder zu übersehen war. Es erwies sich, dass das Instrument gerade den Rand einer Lungenwunde gefasst hatte, die einen fetzigen Riss darstellte. An welcher Stelle die Verletzung lag, habe ich nicht untersucht. Mit feinen Catgutnähten konnten die Lungenwundränder soweit an die Pleuradefectränder fixirt werden, dass das Schlürfen ganz aufhörte und nur noch ein mit der Athmung synchrones, leises Hauchen übrigblieb. Durch weitere, tiefergreifende Nähte wurden Pleura und Lunge völlig geschlossen, sodass jede Blutung aufhörte. Um den Lappen besser anlegen zu können, wurde die untere der in ihm enthaltenen Rippen exstirpirt. Während der Lappen von von einem Assistenten fest in die Wunde gedrückt wurde, nähte ich ihn exact wieder an. Oben wurde ein Gazestreifen leicht unter die verbliebene Rippe geschoben. Comprimirender Verband. Keine subcutane Infusion.

9. 12. Etwas blutiger Schleim ausgehustet.

10. 12. Vorm. Hautemphysem rechts am Halse und — namentlich stark — an der Wange. Links nichts.

Nachm. Auch links am Halse deutliches, wenn auch schwächeres Emphysem. Die linke Supraclaviculargrube war schon am Vormittag deutlich flacher, obgleich, wie gesagt, von Emphysem noch nichts nachweisbar war.

11. 12. Die Lunge dehnt sich gut.

15. 12. Es geht ausgezeichnet. Am 12. zum letzten Mal blutiges Sputum. Die Lunge hat sich völlig ausgedehnt. Das Emphysem war nach 4 Tagen verschwunden.

Am 30. 12. wird Pat. auf seinen dringenden Wunsch entlassen. In der letzten Woche hatten sich am Herzen Geräusche gefunden, die den Verdacht einer Pericarditis aufkommen liessen, ohne dass es zu einer bestimmten Diagnose kam. Fieber bestand nicht.

Bei der Entlassung stand das Herz noch nach rechts hinüber, bis an den rechten Sternalrand.

Am 19. 1. 06 war das Herz in seiner alten Stelle. Der von der Narbe umgrenzte Bezirk lag innerhalb der Herzdämpfung.

Eine eingehende Untersuchung am 27. 12. 06 ergab unveränderte anatomische Verhältnisse. Die Narbe war gut verschieblich und indolent. Die Herzthätigkeit war an der Bewegung der Haut innerhalb der Narbe zu beobachten. Physicalisch war weder an der Lunge noch am Herzen eine Abweichung von der Norm zu finden. Das subjective Befinden liess nichts zu wünschen übrig.

Der heutige Befund deckt sich vollkommen mit dem letzten.

Soweit die Krankengeschichte. Nachdem Pat. fast $1^1/_2$ Jahre beschwerdefrei geblieben ist, darf man wohl annehmen, dass er es für die Dauer bleiben wird.

Der Erfolg hat also dem chirurgischen Eingriff in diesem Falle von traumatischer Lungenblutung den Stempel der Berechtigung aufgedrückt, die ihm selbst Gerulanos[1]) und König[2]) nicht werden versagen wollen. Allerdings ist der Eingriff nicht der Lungenverletzung wegen unternommen worden, sondern in Erwartung eines Herzstiches. Andererseits aber wird es wohl keinen Chirurgen geben, der nach der Feststellung, dass das Herz gesund war, die Pleura zugenäht und „exspectativ" trotz der schweren Blutung weiter behandelt hätte.

Dass eine falsche Wahrscheinlichkeitsdiagnose gestellt wurde, kann nicht überraschen, da eine vollständige physikalische Untersuchung nicht ausführbar war. Nach der Localisation der Hautverletzung lag eine Verwundung des Herzens nahe, doch konnte auch eine überlagernde Lungenparthie betroffen sein. Das scheinbare Breiterwerden der Herzdämpfung musste aber mehr auf das Herz hinlenken. Der totale Pneumothorax entstand sicher erst während der Ablösung, speciell im Moment der Aufklappung des Lappens. Da über die Richtung des Stosses ganz Sicheres nicht zu eruiren war, muss der Mechanismus der Verletzung unklar bleiben.

Von grösserem Interesse ist die Technik solcher Eingriffe, die sich natürlich ergeben muss aus dem Ziele der Operation. Die

---

[1]) Gerulanos, Ueber den jetzigen Stand der Lungenchirurgie. Deutsche Zeitschr. f. Chirurgie, Bd. 49, 1898.

[2]) König, Franz, Aphoristische Bemerkungen zum Verlauf und der Behandlung der Friedensschussverletzungen der Lunge. Berlin. klin. Wochenschr., 1903, No. 32.

Aufgabe ist aber die Wunde zu suchen und zu versorgen und einer möglichst schnellen Ausdehnung der Lunge Vorschub zu leisten. Letzteres geschieht, wie Macewen [1]) vor einiger Zeit erst wieder betont hat, u. A. dadurch, dass man die Lunge in die Pleurawunde fixirt, wodurch der Capillaritäts- und Cohäsionskraft die Möglichkeit gegeben wird, ihre Wirksamkeit zu entfalten, denn beide sind von der grössten Wichtigkeit für die Wiederausdehnung der zusammengefallenen Lunge. „Der fixirte Lungentheil macht die Respirationsbewegungen mit und bildet bei wieder geschlossener Pleura eine mächtige Unterstützung für die Wiederentfaltung der übrigen Lungentheile." [Garrè[2])]. So notirt Grunert [3]) z. B. am 9. Tage bei versenkter Lunge „noch collabirt", während bei mir die fixirte Lunge am 3. Tage zum grossen Theil, am 7. Tage „völlig ausgedehnt" war.

Die Fixirung an die Pleura hat aber noch einen anderen Vortheil, wie aus Folgendem hervorgeht: kommt es bei offnem Thorax zu bedrohlichen Erscheinungen in Folge des Collapses der Lunge, so genügt es die collabirte Lunge zu ergreifen und kräftig in die Wunde [Garrè [4])] zu ziehen; sofort wird die Athmung wieder gut [Garrè, Thiel [5])]. Die durch diesen Griff bewirkte Stützung des Mediastinum gewährleistet eine hinreichend ausgiebige Abwickelung des Athmungsgeschäftes durch die andere Lunge [Garrè[2])]. Der gleiche Vorgang spielt sich ab, wenn man die Lunge nach vollendeter Naht oder mit der Naht an die Pleura costalis näht. Die Fixation muss also dem Kranken in den ersten Tagen das schmerzhafte Athmen ganz wesentlich erleichtern, indem wenigstens die Dyspnoe auf ein geringes reducirt wird.

So einleuchtend die Vortheile der Fixation zu sein scheinen, ist sie doch bisher nur von Garrè, der sie übrigens als Regel giebt, ausgeführt worden. Alle anderen (so z. B. Grunert, de

---

[1]) Macewen, On some points in the surgery of the lung. British med. journ. 1906. Ref. im Centralbl. f. Chirurgie, 1906, No. 37.

[2]) Garrè und Quincke, Grundriss der Lungenchirurgie, 1903.

[3]) Grunert, Zur Behandlung von penetrirenden Brustwunden; ein Fall von Lungennaht. Deutsche Zeitschr. f. Chir., Bd. 72, 1904.

[4]) Garrè, Die chirurgische Behandlung der Lungenkrankheiten. Mittheil. aus d. Grenzgebieten, Bd. 9, 1902.

[5]) Thiel, Operativ geheilte Schussverletzung beider linker Lungenlappen. Centralbl. f. Chirurg., 1902, No. 35.

Sanctis und Feliciani[1]), Thiel) haben die genähte Lunge versenkt. Selbst Macewen hat das Verfahren trotz seiner eigenen Empfehlung nicht geübt.

Den Zugang zur Lungenwunde, immer unter Beachtung der letzterwähnten Punkte, kann man auf verschiedenen Wegen gewinnen. Es muss m. E. — ich spreche nur von penetrirenden, nicht von perforirenden Wunden — zwischen Stich- und Schusswunden unterschieden werden. Der Stich setzt eine einzige Wunde, und man ist, wie mein Fall zeigt, sehr wohl im Stande, durch die von dem Trauma herrührende Pleurawunde die verletzte Lungenparthie zu fassen und vorzuziehen. Für dieses Verfahren ist dann die Unversehrtheit der Pleura dringend erwünscht, denn nur bei intacter Pleura kann die Lunge schnell fixirt und zugleich der Pneumothorax geschlossen werden. Man muss mutatis mutandis durchaus unterschreiben, was Wendel[2]) für Herzoperationen verlangt, wenn er sagt: „Die Bedingung muss gestellt werden, dass weder Herzbeutel noch Pleura Theile des Lappens bilden dürfen, dass der Lappen vielmehr extrapleural und extrapericardial abpräparirt werde". Es kann also für Stichverletzungen die Aufklappung der Thoraxwand ohne Pleura zweckmässig sein. Die Toilette der Pleura, wie sie von Garrè[3]) gefordert wird, ist bei solchem Verfahren allerdings nicht ausführbar. Dieser Mangel braucht aber, wie vielfache Erfahrungen lehren, nicht nachtheilig zu sein, wenn es nur gelingt, aseptisch zu arbeiten. Wird die Pleura inficirt, so kommt es ja doch zum Empyem[4]).

Ich sagte eben, es kann zweckmässig sein, die Pleura zu schonen, denn es ist gewiss möglich, dass es trotz mehrfacher Versuche nicht gelingt, durch die gegebene Pleurawunde der verletzten Stelle der Lunge habhaft zu werden. Dann bleibt freilich nichts übrig, als die Oeffnung zu erweitern.

---

[1]) de Sanctis und Feliciani, Ferita di taglio del pulmone. Sutura. Guarigione. Riforma med., X, 9, 1894. Ref. Schmidt's Jahrb., Bd. 244.

[2]) Wendel, W., Zur Chirurgie des Herzens. Archiv f. klinische Chirurgie, Bd. 80, 1906.

[3]) Garrè und Quincke. Ferner G. Richter, Ein Beitrag zur Kenntniss der Lungenrupturen. Bruns' Beitr., Bd. 44, 1904.

[4]) Ich habe kürzlich ein Empyem dadurch coupirt, dass ich den sehr grossen inficirten (bacteriologisch Staphylokokken) Hämothorax (Stichverletzung der Art. mammar. int.) zum grössten Theil abliess und eine Emulsion von reichlich Isoform in 4 ccm steriler Kochsalzlösung injicirte.

Ganz und gar anders liegen die Dinge bei den Schussverletzungen. Hier wissen wir nicht, wie viele Wunden die Kugel gesetzt hat, d. h. an wieviel Stellen sie die Pleura pulmonalis durchschlagen hat. In diesen Fällen ist es also erforderlich die ganze Lunge zu Gesicht zu bekommen, was nur bei breiter Eröffnung der Pleura möglich ist. Delorme [1]) ging soweit, dass er einen Lappen bildete, der die 3. bis 6. Rippe enthielt, indem

er eine für andere Zwecke ausgearbeitete Methode bei einer Stichverletzung anwandte. Die meisten Operateure haben sich mit Entfernung einer Rippe begnügt. Vielleicht gelingt es auch noch sparsamer und schneller zu sein und mit der Mikulicz'schen [2]) intercostalen Thoracotomie auszukommen.

Als Nahtmaterial für das Lungengewebe ist bisher allgemein

[1]) Delorme, Französischer Chirurgen-Congress 1893. Ref. Deutsche med. Wochenschr. 1893.

[2]) Mikulicz, Ueber Operationen in der Brusthöhle mit Hilfe der Sauerbruch'schen Kammer. Deutsche med. Wochenschr. 1904, No. 15 u. 16.

Seide verwendet worden. Nach den Untersuchungen von Talke[1]), die mir, als ich operirte, noch unbekannt waren, ist feinste Seide auch das Nähmaterial der Wahl. In der Umgebung von Catgutfäden wurden „weithin" Atelectasen gefunden, auch wurden die Narben bedeutend breiter, als bei anders genähten Lungen. Wenn auch das Catgut in meinem Falle keinen Schaden gemacht hat, wird es doch in Zukunft zu vermeiden sein. Einen Nutzen hat es aber doch wohl gebracht. Wie aus der Photographie ersichtlich, ist das Herz wieder an seine normale Stelle gerückt und seine Dämpfung überragt das Operationsgebiet von damals an zwei Seiten und fällt mit seinem Rande an der 3. Seite zusammen. Da aber die Pleurawunde in der Mitte des jetzigen Narbenbezirkes lag, so muss die an der gleichen Stelle angenähte Lunge sich von der Costalpleura abgelöst haben. Dieser Ablösungsprocess dürfte durch das Catgut erleichtert und beschleunigt worden sein. Im Lungengewebe löst sich das Catgut nach Talke allerdings sehr schlecht, doch wird der extrapleural gelegene Theil, den Säften des Hautmuskellappens preisgegeben, nicht lange standgehalten haben.

Auffallend war das Emphysem an Hals und Gesicht. Von der Operationsstelle konnte es nicht herkommen, da auf der Brust keine Spur davon zu finden war. Es bleibt nichts übrig, als sich der Fälle zu erinnern, wo bei Diphtherie oder Keuchhusten ohne jede äussere Verletzung Emphysem am Kopfe auftrat. Das Hautemphysem wurde in solchen Fällen von einem interstitiellen Lungenemphysem hergeleitet, das längs der Lungenwurzel durch das vordere Mediastinum bis zum Halse sich ausbreitete. Der dazu gehörige „Lungenriss" war hier ja vorhanden. —

Garrè zählte vor 2 Jahren 9 Operationen wegen Verletzungen mit 6 Heilungen, dazu käme jetzt noch der von mir berichtete Fall, wodurch die Zahl der Heilungen auf 7 steigt bei 10 Operationen. Wenn Garrè meinte, dass das Verhältniss 6 : 9 „vollauf die Berechtigung eines solchen Eingriffes begründete", so thut es das Verhältniss 7 : 10 sicher noch mehr. Noch günstiger gestalten sich die Dinge, wenn man die Stichverletzungen für sich betrachtet. Es sind 4: de Sanctis und Feliciani, Grunert, Delorme und mein Fall. Von diesen ist nur der von Delorme gestorben, der erst 3 Tage

[1]) Talke, L., Zur Kenntnis der Heilung von Lungenwunden. Bruns' Beitr., Bd. 47, 1905.

nach der Verwundung — er hatte vier Messerstiche — in Behandlung kam. Die Verzögerung des Eingriffes rächt sich hier natürlich ebenso, wie an irgend einer anderen Stelle, sei es, dass der Kranke durch dauernden Blutverlusst übermässig geschwächt wird, sei es, dass ein an sich nicht lebensgefährlicher Hämothorax durch nachträgliche Infection von den eröffneten Bronchen vereitert (König). Freilich wird für jeden gewissenhaften Chirurgen „die Entscheidung des Ob und Wie ungeheuer schwierig“ (Garrè) bleiben. Aber darf die Schwierigkeit der Indicationsstellung Grund genug sein eine heilbringende Operation zu verwerfen? Talke hat gezeigt, wie gross die Tendenz der Lungenwunden zur Verklebung ist. Durch seine Untersuchungen ist das passive Verhalten der alten Chirurgen gegenüber Lungenverletzungen gewiss gerechtfertigt worden. Oder soll man sagen entschuldigt worden? Ich glaube, es handelt sich wirklich nur um eine Entschuldigung, und auch nur für die Chirurgen, die nicht unter dem Schutze der Asepsis standen.

X.

Ueber die Torsion des grossen Netzes.[1]

Von

Dr. Adler (Pankow-Berlin).

(Mit 1 Textfigur.)

M. H.! Das Krankheitsbild der Netztorsion ist erst durch die aus den letzten Jahren stammenden Publicationen mehr in den Vordergrund des Interesses gerückt worden. Während nach den ersten Mittheilungen von Oberst (1) [1882], Demont (2) [1893] und Bayer (3) [1898] diesem Krankheitsbilde mehr der Charakter einer casuistischen Rarität anzuhaften schien, konnte bereits im Jahre 1903 Rudolf (4) auf Grund einer Zusammenstellung von 29 Fällen ein wohlcharakterisirtes klinisches Bild der seltenen Affection entwerfen und die im Jahre 1905 erschienene Arbeit von Roche (5) führt gleichfalls 29 Fälle aus der Litteratur auf. Die im Januar 1906 erschienene umfassende Arbeit von Pretzsch (6) vermehrt diese Zusammenstellung bereits um weitere 15 Fälle. In demselben Jahre hat Riedel (7, 8) ausser einem bereits im Jahre 1902 auf dem Chirurgencongresse demonstrirten Fall 6 weitere eigene Beobachtungen veröffentlicht, so dass sich unter Hinzurechnung je eines Falles von Scudder (9) und von Grunert (10) die Gesammtzahl der bisher bekannt gewordenen Fälle — soweit ich aus der mir zugänglichen Litteratur ersehen kann — auf 52 stellt.

Ohne Zweifel hat Riedel Recht, wenn er annimmt, dass derartige Fälle schon in früheren Zeiten beobachtet, aber nicht ver-

[1] Vorgetragen am 2. Sitzungstage des XXXVI. Congresses der Deutschen Gesellschaft für Chirurgie, 4. April 1907.

öffentlicht worden sind. Noch mehr aber dürfte seine weitere Annahme zutreffen, dass die enorme Zunahme der Laparotomieen in den letzten zwei Dezennien unsere Erfahrungen auch auf diesem Gebiete erheblich erweitert haben. Insbesondere sind es die immer zahlreicher unter der Diagnose Appendicitis uns zugehenden Krankheitsfälle, welche nicht selten bei der Operation sich als vom Wurmfortsatz unabhängige Krankheitszustände erweisen. Die immer weiter um sich greifende Erkenntniss von der Nothwendigkeit eines frühzeitigen Eingriffes bei der Appendicitis zeigt hier ihre segensreiche Wirkung dadurch, dass sie äusserst schwere, nur auf operativem Wege heilbare Zustände rechtzeitig der chirurgischen Behandlung überantwortet, welche trotz der unzutreffenden Diagnose in der Regel zur Heilung führt.

Stellt somit die Netztorsion heutzutage kein unbekanntes Krankheitsbild mehr dar, so bestehen andererseits in Bezug auf ihre Pathogenese noch mancherlei Meinungsverschiedenheiten und im speciellen Fall lässt sich die Ursache des Zustandekommens der Netzdrehung in der Regel nur vermuthen, aber nicht mit Sicherheit feststellen. Schon die Thatsache, dass bisher in keinem einzigen Falle die Diagnose des Leidens mit voller Sicherheit gestellt werden konnte, rechtfertigt wohl den Versuch, durch Veröffentlichung aller einschlägigen Beobachtungen die Kenntniss der nach mehrfacher Richtung hin interessanten Krankheit zu erweitern.

Ich lasse zunächst die Krankheitsgeschichte des von mir beobachteten Falles folgen:

Der 39jährige Schmied E. O. machte bei der am 2. Febr. 1905 erfolgten Aufnahme in das Krankenhaus folgende Angaben: Eltern todt, Todesursache unbekannt. Er selbst wurde als 6jähr. Knabe von einem Wagen überfahren und hat deshalb nahezu 1 Jahr im Krankenhaus gelegen. Er war dann völlig gesund und beschwerdefrei bis zum 18. Lebensjahr, in welchem bei ihm ein rechtsseitiger Leistenbruch ohne nachweisbare Ursache auftrat. Der Bruch liess sich stets leicht und vollkommen zurückbringen und wurde durch das regelmässig getragene Bruchband gut zurückgehalten, so dass O. ohne jegliche Beschwerden seinem schweren Beruf als Schmied nachgehen konnte. Gegen Mitte November 1904 erkrankte O. plötzlich unter Fieber, Frösteln, Kopfschmerzen, Bronchitis, verbunden mit sehr starkem Reizhusten und allgemeiner Prostration. Störungen seitens der Bauchorgane bestanden nicht. Der behandelnde Arzt, Herr Dr. Hamburger, stellte die Diagnose Influenza und verordnete Salipyrin. Die Erscheinungen gingen allmählich zurück,

indessen erholte sich Patient auffallend langsam und machte noch einen ziemlich hinfälligen Eindruck, als er am 16. December 1904 plötzlich von Neuem erkrankte. Er wurde von dermaassen heftigen krampfartigen Schmerzen in der rechten Bauchseite befallen, dass er auf der Strasse zusammenbrach und mit einem Wagen nach Hause befördert werden musste. Es trat heftiges Erbrechen und Fieber auf. Die Schmerzen strahlten von der rechten Bauchseite bis in die rechte Fussspitze aus und O. war dauernd genöthigt, das rechte Bein flectirt zu halten. Der behandelnde Arzt constatirte eine schmerzhafte Resistenz in der Gegend des Colon ascendens, welche in den nächsten Tagen an Umfang noch zunahm, während die heftigen Reizerscheinungen unter Morphium, Eisblase und strenger Diät binnen 3 Tagen zurückgingen. Am 18. 1. 1905 constatirte der Herr College, dass die Resistenz in der rechten Bauchseite erheblich zurückgegangen und nur bei Druck noch schmerzhaft war. Dagegen war in der rechten Scrotalhälfte eine harte, vorher nicht bemerkte Geschwulst aufgetreten. Während nach den bestimmten Erklärungen des Kranken der Bruchinhalt bisher stets ganz weich war und von ihm spielend leicht reponirt werden konnte, bestand jetzt eine äusserst schmerzhafte harte Geschwulst, welche absolut unverschieblich war.

Unter der Annahme einer Appendicitis wurde O. dem Krankenhause überwiesen.

Aufnahmestatus am 2. Febr. 1905: Kräftig gebauter Mann mit gutem Ernährungszustand und reichlichem Fettpolster, insbesondere an den Bauchdecken. Sensorium frei, Herz und Lungen ohne Besonderheiten, Temperatur 37,4°, Puls 72, regelmässig und kräftig. Urin frei von pathologischen Bestandtheilen, Urinentleerung ohne Beschwerden. Der nur durch Abführmittel zu erzielende Stuhlgang zeigt normale Beschaffenheit. Winde spärlich. In der rechten Unterbauchgegend fühlt man eine nahezu zweifaustgrosse brettharte äusserst druckempfindliche Resistenz, welche nach oben die Nabelhorizontale um etwa 2 Querfingerbreiten überschreitet. Mediale Begrenzung etwa 1 Querfinger rechts von der Linea alba. Laterale Begrenzung in die Beckenschaufel übergehend, untere bis zum Poupart'schen Bande zu verfolgen. Percussionsschall allenthalben gedämpft. Die Resistenz ist unbeweglich, auch bei Lagewechsel. In der linken Bauchseite fühlt man nur ziemlich prall gefüllte Darmschlingen. Die linke Bauchseite ist nicht druckempfindlich, indessen der Leib im Ganzen aufgetrieben. Die beständig vorhandene Muskelspannung erschwert die Palpation durch die ohnehin schon fettreichen Bauchdecken. In der rechten Scrotalseite fühlt man eine wurstförmige, steinharte, äusserst schmerzhafte Resistenz von 3—4 cm Durchmesser und etwa 10 cm Länge, welche unbeweglich ist und sich in den Leistencanal hinein fortsetzt. Darmschlingen im Bruchsack nicht nachweisbar. Bei der Untersuchung vom Mastdarm aus ist nichts Abnormes zu fühlen. Beide Hoden sind vorhanden und nicht atrophisch. Rechter Hoden und Samenstrang liegen hinter der beschriebenen Geschwulst und sind gegen dieselbe abzugrenzen.

Nach dem geschilderten plötzlichen Einsetzen der Erkrankung mit heftigen Schmerzen in der rechten Bauchseite, Fieber und Erbrechen schien mir der Befund trotz des nunmehr fieberlosen Zustandes am ehesten für ein abgekapseltes Exsudat mit Uebergreifen des Entzündungsprocesses auf den Bruchinhalt zu sprechen. In zweiter Linie wurde auch die Möglichkeit einer Appendicitis im Bruchsacke, in dritter Linie die eines Tumors unbestimmten Ursprunges erwogen, während eine Brucheinklemmung ausgeschlossen wurde.

Die Beobachtung während der folgenden Tage führte nicht zu einer Klärung des merkwürdigen Krankheitsbildes. Die Beschwerden im Leib waren beträchtlich trotz Innehaltung strenger Diät und Abführung. Dabei war der Kranke andauernd fieberfrei. Die Conturen der beschriebenen Resistenz blieben dieselben. Deshalb entschloss ich mich zu einem operativen Vorgehen und führte die Operation am 6. Februar 1905 aus.

Chloroformnarkose. 10 cm langer Schnitt über die Höhe der Bruchgeschwulst. Nach schichtweiser Spaltung zeigt sich als Bruchinhalt lediglich die oben beschriebene wurstförmige harte Geschwulst, welche sich als dunkelblauroth verfärbtes, zu einer soliden Geschwulst verbackenes Netz erweist. Von Darm bzw. Appendix nichts zu entdecken, kein Bruchwasser. Mässige, leicht zu lösende Verklebungen zwischen Geschwulst und Innenfläche des Bruchsackes. Oberfläche der Netzgeschwulst leicht höckrig, aber nicht gelappt. Der Tumor setzt sich continuirlich nach oben durch den Leistencanal in die Bauchhöhle fort.

In Anbetracht dieses Befundes wird alsbald die Laparotomie angeschlossen. Rechtsseitiger Pararectalschnitt bis zur Nabelhöhe. Bei Eröffnung der Bauchhöhle vom Leistenring nach aufwärts entleert sich zunächst etwa $^1/_4$ Liter serösen hämorrhagischen Transsudates. Es zeigt sich, dass die Geschwulst gleich oberhalb des inneren Leistenringes sich mächtig verbreitert und das ganze Operationsfeld einnimmt, so dass Darmschlingen zunächst nicht zu Gesicht kommen. Die Geschwulst ist dunkelblauroth und zeigt an der Oberfläche zahlreiche prall gefüllte Venen mit z. Th. geschlängeltem Verlauf. Allenthalben finden sich lose, meist stumpf zu lösende Verklebungen mit dem Peritoneum parietale, bei deren Lösung eine ziemlich beträchtliche parenchymatöse Blutung entsteht. Erst nach Entwicklung der grossen Geschwulst zeigt sich, dass dieselbe dicht bis an das Colon transversum heranreicht und mit demselben nur durch einen kleinfingerdicken, höchstens 2,5 cm langen Stiel zusammenhängt. Bei näherer Betrachtung ergiebt sich ferner, dass die Geschwulst dem grossen Netz angehört, welches ganz in dieselbe aufgegangen ist und sich um nahezu 360° im Sinne des Uhrzeigers um seine Achse gedreht hat! Cöcum und Appendix liegen unverändert hinter der Geschwulst. Nach Abbindung des kurzen Stieles in möglichst weiter Entfernung vom Colon transversum wird die Geschwulst entfernt und die Wunde nach Einlegung eines Streifens Gaze durch Etagennaht geschlossen.

Der Wundverlauf war — abgesehen von einem leichten Chloroformicterus mit geringen Temperatursteigerungen in den ersten drei Tagen — ein un-

gestörter. Am 2. März 1905 konnte Patient das Bett verlassen und am 9. März in beschwerdefreiem Zustand aus dem Krankenhaus entlassen werden. Auch heute, nach 2 Jahren, können Sie sich, m. H., von dem Wohlbefinden des Kranken überzeugen. Allerdings hat sich an der Stelle der Drainage neuerdings wieder eine kleine Hernie gebildet, welche durch ein Bruchband gut zurückgehalten wird. (Vorstellung des Kranken.)

Das Präparat, welches ich mir jetzt erlauben möchte Ihnen zu zeigen, hat annähernd die Form einer Keule. Die bei der Operation blauroth verfärbte,

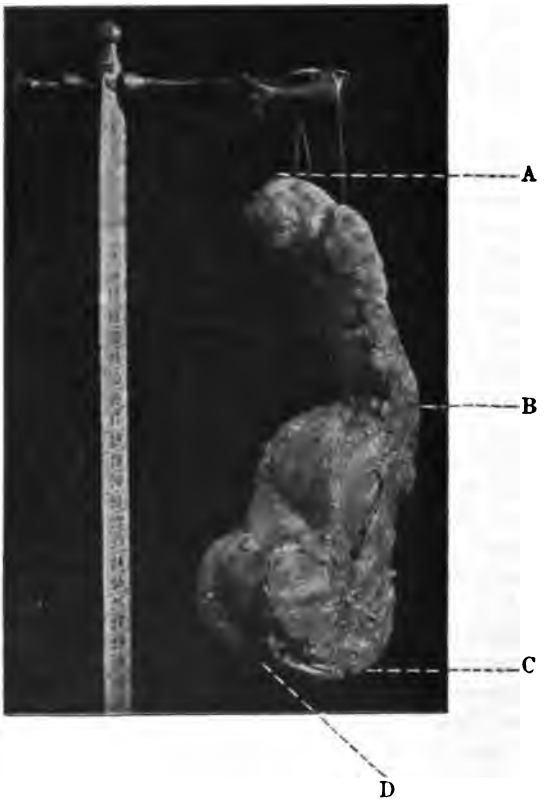

A entspricht dem tiefsten im Bruchsack gelegenen Punkte der Geschwulst. A B ist der intraherniäre, B C der intraabdominelle Geschwulstabschnitt. D ist die Stelle der torquirten Stielverbindung der Geschwulst mit dem Colon transversum.

jetzt gelblich-graue flachhöckrige Oberfläche desselben gleicht der eines Lipoms. In der Mitte des oberen Randes der Geschwulst findet sich ein kleiner trichterförmiger Zipfel (s. Abbildung D), dessen Basis frei abgeschnitten ist, während die Spitze in den Tumor übergeht. Dieser kleine Zipfel ent-

spricht der oberen beschriebenen Stielverbindung des Tumors mit dem Colon transversum. Innerhalb dieses kleinen Stieles erfolgte die Abtrennung der Geschwulst und die Torsion ist an dem kleinen Zipfel deshalb nicht mehr zu demonstriren, weil wegen der Gefahr einer Darmverletzung die Abbindung möglichst distal vom Darme erfolgte, so dass ein Theil des torquirten Stieles am Colon zurückbleiben musste. Auch auf dem Querschnitt gleicht die Geschwulst in Farbe und Zeichnung einem Lipom. An dem dem Stiel zunächst liegenden Rande fällt auf dem Querschnitt ein dreieckiges dunkelrothbraunes, fast die ganze Masse bis nahe an den Rand durchsetzendes Feld auf, in welches viele erweiterte verstopfte Gefässlumina prominiren. Die Basismitte dieser infarktförmigen Veränderung entspricht genau der Spitze des torquirten Stieles und ist durch einen weissen, im Vergleich zur Consistenz der Umgebung derberen Saum von ihm abgesetzt. Der conservirte Tumor ist im Ganzen 31 cm lang und in seinem abdominellen Abschnitt 11 cm breit, während der intraherniäre zungenförmige Fortsatz nur 4,5 cm breit ist. Das Gewicht des Tumors beträgt in conservirtem Zustand 650 g.

Aus der beigegebenen Abbildung ist die Configuration des Tumors ohne Weiteres ersichtlich.

Die mikroskopische Untersuchung des Gebietes des hämorrhagischen Infarktes ergiebt Folgendes: Fast ausnahmslos fehlt jede Kernfärbung, während im Uebrigen die Gewebsstructur gut erhalten ist. Blutgefässe und Fettzellinterstitien sind vollgepfropft mit Erythrocyten. Die Bindegewebsfibrillen sind meist maschig aufgelockert. In den Bindegewebssepten und im Endothelbelag der Venen reichliche, z. Th. intracelluläre Ablagerung von gelblich-braunem Blutpigment. Eisenreaction positiv. Auf Schnitten aus dem nicht hämorrhagisch infarcirten Geschwulstgebiete, welches makroskopisch derbe Fettgewebsstructur aufweist, kann auch nur z. Th. gute Kernfärbung erzielt werden. Die Bindegewebsfibrillen der Septen sind hier myxomatös aufgelockert. Um die mit Erythrocyten vollgepfropften Gefässlumina, deren Endothelbelag ebenfalls häufig intracelluläre kleinzellige Pigmentanhäufungen zeigt, findet sich stellenweise Infiltration. Auch hier viel Pigment in den Bindegewebszellkörpern und Leukocyten. Eisenreaction positiv. Die rothen Gefässthromben zeigen stellenweise beginnende Organisation.

Nach diesem Befunde kann es wohl keinem Zweifel unterliegen, dass der exstirpirte Tumor ein gedrehter Netztumor ist und zwar ein Lipom mit theilweise myxomatöser Entartung und theilweiser hämorrhagischer Infarcirung. Der hämorrhagische Infarkt findet sich nur in dem der gedrehten Stielverbindung mit dem Colon unmittelbar angrenzenden Geschwulstabschnitt und der positive Nachweis von Blutpigment in den Gefässendothelien, Leukocyten und Bindegewebszellkörpern, der Nachweis der bereits beginnenden Organisation von Gefässthromben deutet in Uebereinstimmung mit dem oben geschilderten klinischen Verlaufe darauf

hin, dass die Stieltorsion trotz des stürmischen Einsetzens der Erscheinungen doch nicht zur völligen Aufhebung jeglicher Circulation geführt hat, wenigstens nicht auf längere Zeit. Der Befund entspricht vielmehr im Wesentlichen einer hochgradigen venösen Stase.

Rudolf (4) hat die 29 von ihm gesammelten Fälle in zweckentsprechender Weise folgendermaassen classificirt:

1. Rein intraabdominelle Torsionen.
2. Gleichzeitig intraabdominelle und intraherniäre Torsionen.
3. Intraabdominelle Torsionen bei Anwesenheit von Netz in der Hernie.
4. Rein intraherniäre Torsionen.
5. Ungenau beschriebene Torsionen.

Legen wir diese Eintheilung unseren folgenden Betrachtungen zu Grunde, so gehören weitaus die meisten der bisher beschriebenen Fälle der Gruppe 3 an. Nach der Rudolf'schen Statistik sind sind es gegen 50 pCt., nach der Pretzsch'schen sogar 75 pCt. aller bisher veröffentlichten Fälle.

Auch unser Fall wäre dieser Gruppe zuzuzählen, denn eine Drehung fand sich nur oben an der kurzen Stielverbindung mit dem Colon transversum. Der lange zungenförmige intraherniäre Fortsatz hatte die Drehung des Tumors in toto mitgemacht, augenscheinlich deshalb, weil er mit dem Bruchsack nicht verwachsen war. Sonst hätten wir jedenfalls auch am unteren Ende des Tumors eine der oberen entgegengesetzt verlaufende Spiraltour constatiren können, wie dies z. B. in den Fällen von Nordmann (11), v. Baracz (12), Bayer (3) u. A. festgestellt wurde. Die bei der Operation vorgefundenen leichten Verklebungen zwischen Tumor und Bruchsackinnenfläche sind jedenfalls erst secundär in Folge der Torsion zu Stande gekommen.

Dass den Hernien für die Entstehung derartiger Netztorsionen eine hervorragende ätiologische Bedeutung zukommt, braucht nicht mehr erst bewiesen zu werden. Nach der Berechnung von Pretzsch (6) fand sich unter 44 Fällen 41 Mal eine Hernie in einem präformirten Bruchsack, 1 Mal eine Hernie in einer Laparotomienarbe [Souligoux und Deschamps (13)]. Dass sich in dem Falle von Payr (14) keine Hernie fand, kann nicht weiter auffallen. Denn hier handelte es sich um den seltenen Fall einer

secundären Netztorsion: das mit einer Ovarialcyste verwachsene Netz hatte die primäre Torsion der Cyste mitgemacht. Da nun auch unter den 7 Fällen von Riedel (7) 5 Mal, sowie in den Fällen von Grunert (10) und von mir eine Hernie vorhanden war, so bleiben nur 2 Fälle von Riedel, 1 Fall von Scudder (9) und einer der beiden Fälle von Simon (15), im Ganzen also nur 4 Fälle von 52 übrig, in welchen sich neben der Netztorsion keine Hernie fand.

Die Beobachtungen von Riedel (7) sprechen nun sehr dafür, dass intraabdominell gelegene Netztumoren auch dann auf alte Netzbrüche zurückzuführen sind, wenn keine Hernie mehr nachweisbar ist. Riedel nimmt an, dass das Netz in unvollständige, von aussen nicht nachweisbare Bruchsäcke („Bruchanlagen") hineingelangt, dort in der bekannten typischen Weise klumpig entartet und sich gelegentlich in die Bauchhöhle retrahirt. Ein derartiger, an einem langen dünnen Stiel hängender Netzklumpen kann sich jederzeit drehen. In dem ersten der von Riedel beobachteten Fälle hatte sich ein Netztumor in dem proximalen Bruchsackende, welches bei der Radicaloperation wahrscheinlich stehen geblieben war, nachträglich entwickelt, im zweiten Falle ergab die Laparotomie einen in einem Schenkelbruchsack gelegenen gedrehten Netztumor, obwohl von aussen eine Hernie überhaupt nicht nachweisbar war!

Ist erst einmal ein mehr wenig grosser, an einem langen dünnen Stiel hängender Netzklumpen vorhanden, so können alle diejenigen mechanischen Momente, welche erfahrungsgemäss eine Stieldrehung intraperitoneal gelegener Organe herbeizuführen geeignet sind, als auslösendes Moment in Frage kommen. Im gegebenen Falle aber sind wir in der Regel auf die anamnestischen Angaben der Kranken angewiesen, da ja letztere meist erst wegen der bereits erfolgten Drehung in unsere Behandlung kommen. Bald wird eine Ueberanstrengung der Bauchpresse durch schwere Berufsarbeit (Heben schwerer Lasten etc.) oder durch sportliche Vergnügungen (Tanzen, Kegeln), bald ein Trauma u. dergl. beschuldigt. In dem Falle von v. Eiselsberg (16) begann die Krankheit nach einem Diätfehler, welcher zu vermehrter Peristaltik führte. Heftiger Husten und Bronchitis werden in den Fällen von Bayer (3) und Trémolières (17) beschuldigt und auch in meinem Falle kann die

mit heftigem Hustenreiz einhergehende Influenza den ersten Anstoss zur Netzdrehung gegeben haben. Payr (14) nimmt auf Grund sehr sorgfältiger experimenteller Studien an, dass das ungleichmässige Wachsthum der Netzgeschwulst und die daraus resultirende ungleichmässige Schwere und Consistenz derselben sehr wesentliche Factoren für das Zustandekommen der Drehung darstellen. Er nimmt ferner an, dass die in Folge von Compression des Stieles stark überfüllten Venenplexus durch ihre Schlängelung ähnlich wie bei der physiologischen Torsion der Nabelschnur die Drehung begünstigen. Eine hochgradige venöse Stauung kann einen experimentell nachahmbaren Torsionsvorgang einleiten oder erzeugen. Die wunderschönen Experimente von Payr haben ja die Richtigkeit dieser Voraussetzungen überzeugend dargethan.

Dass die weitaus grössere Anzahl von Netztorsionen mit rechtsseitigen Hernien combinirt ist, kann wohl kaum ein Zufall sein. Pretzsch will diese Thatsache durch die grössere Häufigkeit der rechtsseitigen Hernien überhaupt erklären. Er meint ferner, dass das Netz wegen der räumlichen Beengung der linken Bauchseite durch die Flexura sigmoidea zu linksseitigen Inguinalhernien weniger leicht in Beziehung treten könne. Ich möchte es für wahrscheinlicher halten, dass dieses Prävaliren der rechten Seite sich durch die anatomischen Verhältnisse des Netzes selbst erklärt: Vom oberen Ende des Colon ascendens hängt an der rechten freien Netzseite ein langer zapfenförmiger Fortsatz — Omentum colicum Halleri — herab, welcher durch starken Fettreichthum und seine grössere Länge zu Verwachsungen besonders disponirt ist. Dieser Fortsatz ist es auch, welcher zu fötalen Verwachsungen mit dem Hoden neigt und dann durch letzteren mit in den Bruchsack herabgezogen werden kann.

Die von Pretzsch, Rudolf, Roche u. A. in ziemlich übereinstimmender Weise geschilderte Symptomatologie der Netztorsion bietet so wenig markante Anzeichen, welchen man eine gewisse pathognostische Bedeutung zuerkennen könnte, dass es vollkommen begreiflich erscheint, dass die Diagnose in den bisher publicirten Fällen mit Sicherheit noch nicht gestellt wurde. Riedel (7) meint sogar, dass dies auch in Zukunft in der Regel nicht möglich sein werde. Prodromalsymptome von Druck im Leib, Unbehagen, Obstipation, Uebelkeit, Appetitlosigkeit, Einsetzen des

eigentlichen Leidens mit heftigen Leibschmerzen rechts oder links, Fieber, Erbrechen von Schleim, Galle, Kot: das alles sind Erscheinungen, welche so vielen acuten Erkrankungen der Bauchorgane gemeinsam sind! Und so sehen wir in der That, dass das Leiden in der Regel unter der Diagnose Appendicitis, Bruch- oder innere Einklemmung, Volvulus, Invagination, Darmstenose, Cholecystitis, Drehung oder Entzündung einer Ovarialcyste usw. zunächst behandelt und auch unter der Annahme eines ähnlichen Zustandes operirt wurde. Am ehesten wird sich die Diagnose noch stellen lassen, wenn man in einer Bauchseite einen mehr weniger grossen empfindlichen Tumor fühlt, wenn auf derselben Seite eine irreponible Netzhernie besteht und wenn man feststellen kann, dass die Hernie durch den Leistenkanal hindurch in den Tumor übergeht. Wichtig ist auch die Feststellung, dass dieser Tumor nach Beginn der Torsionserscheinunden an Volumen zunimmt. Von grösster diagnostischer Bedeutung ist aber in meinem Falle die anamnestische Angabe, dass der früher stets weiche, leicht reponible und schmerzlose Netzbruch mit Einsetzen der acuten Erkrankung hart, schmerzhaft und irreponibel geworden sei, und ich halte es wohl für möglich, dass sich auf Grund einer derartigen Angabe im Verein mit dem Befund eines Tumors in derselben Bauchseite und den oben geschilderten Symptomen der eingetretenen Torsion die Diagnose stellen lassen wird. Auch in dem von v. Baracz publicirten Falle machte der Kranke die Angabe, dass mit Einsetzen der Beschwerden die vorher reponible Hernie irreponibel wurde. Wichtig erscheint mir auch die anamnestische Angabe, dass ein mit einem Netzbruch behafteter schon seit Jahren an „Magenbeschwerden" gelitten hat [vergl. die Fälle von Hochenegg (18) und Pretzsch], weil diese Beschwerden doch zum Mindesten auf das Vorhandensein eines zerrenden Netzstranges hindeuten.

Die Diagnose wird weiterhin noch erschwert durch die ungeheure Variabilität in Bezug auf die Schwere der einzelnen Symptome: Bald beherrschen stetig zunehmende Ileussymptome das Krankheitsbild, bald gehen diese wieder zurück und es bleiben nur Schmerzen im Tumor und in der Hernie bestehen. Im Wesentlichen wird wohl die Schwere des Krankheitsbildes von der In-

tensität der Torsion abhängen und hier sehen wir ja die grössten Gradunterschiede von einmaliger Totalumdrehung um die Achse bis zu 7maliger und darüber. Dementsprechend sind auch die Veränderungen an dem gedrehten Netztheil verschieden hochgradig vom Zustand der einfachen Stauung, des mehr weniger ausgedehnten hämorrhagischen Infarktes bis zum eitrigen Zerfall und zur Gangrän, totaler Abdrehung des Tumors mit folgender allgemeiner Peritonitis.

Ganz leichte Fälle von Netztorsion, in welchen sich das Netz wieder zurückdrehen liess, sind von Sonnenburg (19) und von Walther (20) beschrieben worden. Zu den schwersten Fällen sind z. B. diejenigen von Hochenegg (18) und von Zeller (21) zu rechnen, in welchen der Tumor bereits eitrige Auflagerungen zeigte, bezw. schon gangränös war.

Der von mir beschriebene Fall scheint mir dadurch bemerkenswerth, dass die Erscheinungen der Torsion zwar sehr stürmisch einsetzten, dann aber binnen 3 Tagen unter Morphiumgebrauch und Eisblase in ein subacutes Stadium übergingen, in welchem der Kranke fieberlos war, normale Darmfunctionen hatte und nur über Schmerzen in der rechten Bauchseite klagte. Diese Schmerzen waren es auch, welche mich veranlasst haben, 7 Wochen nach der Torsion operativ vorzugehen. In Uebereinstimmung mit diesen Erscheinungen fanden sich denn auch an dem exstirpirten Tumor nur in einem begrenzten Bezirk wirkliche Infarktbildungen, während die Geschwulst im Uebrigen wohl eine venöse Stase, aber keine schwereren Ernährungsstörungen zeigte. Jedenfalls hat also die Torsion des Stieles nur zu einer mässigen Compression, nicht aber zu einer completten Abklemmung der Stielgefässe geführt.

Die Prognose der Netztorsion ist nach den bisher vorliegenden Erfahrungen bei rechtzeitig ausgeführter Operation eine relativ günstige. Die Statistik von Pretzsch verzeichnet unter 44 Fällen 6 Todesfälle, von welchen 2 auf unvollständige Entfernung des torquirten Netzes, 2 auf hinzugetretene Complicationen (Influenza, Bronchopneumonie), 1 auf bereits eingetretene Gangrän des Netzes zurückzuführen war. Ein Fall von Trémolières kam bereits mit den Symptomen der Peritonitis in Behandlung und starb unoperirt. Dass aber selbst bei schon beginnender eitriger Entzündung des Netzes die Operation noch Rettung bringen kann, beweist der Fall von Hochenegg (18).

Dass die Therapie des Leidens in möglichst frühzeitiger Operation zu bestehen hat, bedarf nach alledem wohl kaum mehr näherer Begründung. Bestehen bei abdominellen Störungen und gleichzeitig vorhandener Hernie diagnostische Zweifel, so folge man, wie Hochenegg mit Recht hervorhebt, der alten Regel und beziehe derartige Störungen zunächst auf die Hernie. Aber gleichviel, ob die Diagnose Netztorsion sichergestellt ist, oder nicht: man beginne die Operation stets an der — wie wir gesehen haben — in der Regel vorhandenen Hernie. Die Beschaffenheit des Bruchinhaltes giebt uns unter Umständen die wichtigsten Fingerzeige für unser weiteres Vorgehen. Setzt sich der Netzstrang durch den Leistenkanal in die Bauchhöhle, bezw. in den daselbst fühlbaren Tumor fort, so ist alsbald der Schnitt nach oben bis in die Bauchhöhle zu verlängern und der torquirte Netztumor nach Abbindung des Stieles in toto zu reseciren. Nur bei derartigem Vorgehen lässt es sich vermeiden, dass wie in den Fällen von Moresco (22) und von v. Eiselsberg (16) nur ein Theil des torquirten Netzes entfernt wird, während ein anderer Theil in der Bauchhöhle zurückbleibt. Sehr häufig sitzt der gedrehte Stiel sehr nahe am Colon transversum und ist — wie in meinem Falle — äusserst kurz. Aehnlich lagen die Verhältnisse in dem einen der von Simon (15) beschriebenen Fälle. In solchen Fällen wird es sich naturgemäss empfehlen, bei der Ligatur sich möglichst entfernt vom Colon zu halten, da nach den Untersuchungen von Payr (23) und Engelhardt und Neck (24) die Massenligatur des Netzes zur Bildung von Magen- und Duodenalgeschwüren embolischen Ursprungs führen kann und diese Gefahr wahrscheinlich um so grösser ist, je näher am Darme diese Netzabbindung vorgenommen wird. Als Unterbindungsmaterial für den Netzstiel ist nach den Mittheilungen von Braun (25) und Riedel (7) wegen der Gefahr der Bildung von entzündlichen Netztumoren, Ligaturabscessen und Nekrosen nicht Seide, sondern nur Catgut zu verwenden.

Literatur.

1. Oberst, Centralblatt f. Chir. 1882. S. 441.
2. Demont, Revue de chirurgie. 1893. p. 152.
3. Bayer, Centralblatt f. Chir. 1898. No. 17. S. 462—455.
4. Rudolf, Wiener klinische Rundschau. 1903. No. 44—47.

5. Roche, Des torsions de l'épiploon. Thèse de Paris. 1905.
6. Pretzsch, Ueber die Torsion des Netzes. Beiträge z. klinischen Chirurgie. 1906. Bd. 48. S. 118.
7. Riedel, Ueber gedrehte Netzgeschwülste mit und ohne vorgängigen Bruch. Münch. med. Wochenschr. 1905. No. 47.
8. Riedel, Der gedrehte Netztumor im nicht erkennbaren Bruche. Centralbl. f. Chir. 1906. No. 7.
9. Scudder, Intraabdominal torsion of the entire great omentum. Annals of surgery. 1904. Dec.
10. Grunert, Ein Fall von Netztorsion. Münch. med. Wochenschr. 1906. No. 45.
11. Nordmann, Ueber intraabdominelle Netztorsion. Deutsche med. Wochenschrift. 1903. S. 499.
12. v. Baracz, Retrograde Netzincarceration mit Torsion in der Bauchhöhle. Deutsche Zeitschr. f. Chirurgie. 1900. Bd. 54. S. 584.
13. Gouligoux et Deschamps. Bull. de la Soc. anatom. März 1901. p. 229.
14. Payr, Ueber die Ursachen der Stieldrehung intraperitoneal gelegener Organe. 1. Arch. f. klin. Chir. 1902. Bd. 68. S. 501. 2. Deutsche Zeitschrift f. Chir. 1906. Bd. 85.
15. Simon, Intraabdominale Netztorsionen. Münch. med. Wochenschr. 1905. No. 41.
16. v. Eiselsberg, Ein Fall von Volvulus des Netzes, welcher mit frischen Ulcera des Magens und Duodenums complicirt war. Deutsche med. Wochenschrift. 1898. No. 35.
17. Trémolières, Bull. et mém. de la soc. anatom. 1903. p. 539.
18. Hochenegg, Ein Fall von intraabdominaler Netztorsion. Wiener klin. Wochenschr. 1900. No. 13.
19. Sonnenburg, Archiv internat. de chirurgie. Genf 1903. Vol. 1. Fasc. 1.
20. Walther, Bull. et mém. de la soc. de chir. 9. Mai 1900. p. 531.
21. Zeller, Centralbl. f. Chir. 1903. No. 7.
22. Moresco, Gazetta degli ospedali e delle cliniche. 1902. 22. Juni. No. 69.
23. Payr, Münch. med. Wochenschr. 1905. No. 17.
24. Engelhardt und Neck. Deutsche Zeitschr. f. Chir. 1901. Bd. 58.
25. Braun, Ueber entzündliche Tumoren des Netzes. Archiv f. klin. Chirurgie. Bd. 63, H. 2.

XI.

(Aus der chirurgischen Universitätsklinik zu Göttingen. — Director: Geheimrath Braun.)

Traumatische Heterotopie des Rückenmarks.[1]

Von

Privatdocent Dr. Adolf Jenckel.

(Mit 6 Textfiguren.)

Die in früheren Jahren allgemein herrschende Ansicht, dass bei traumatischen Einwirkungen auf die Wirbelsäule, welche mit mehr oder weniger ausgesprochenen Läsionen des nervösen Inhalts einhergingen, stets in einer mechanischen, nachweisbaren Schädigung des Wirbelskeletts die Ursache für die functionellen Störungen des Rückenmarks zu suchen sei, hat in der letzten Zeit insofern eine Modification erfahren, als wir auf Grund klinischer und pathologisch-anatomischer Untersuchungen bei Menschen, sowie zahlreicher Experimente an Thieren wissen, dass auch ohne nachweisbare Verletzung der Wirbelsäule sofort oder erst später nach einem Trauma Rückenmarkserkrankungen auftreten können. Die erstere Gruppe von Erkrankungen verfügt über eine reichliche Casuistik und setzt sich zusammen aus denjenigen Fällen, welche wir als Wirbelbrüche und Wirbelluxationen mit mehr oder weniger ausgedehnter Quetschung und Zertrümmerung eines oder mehrerer Rückenmarkssegmente, mit Blutungen in und um die Marksubstanz herum kennen. Die zweite viel seltnere Gruppe umfasst die Folgeerscheinungen am

---

[1] Auszugsweise vorgetragen am 4. Sitzungstage des XXXVI. Congresses der Deuschen Gesellschaft für Chirurgie, 6. April 1907.

Rückenmark nach Contusionen oder Distorsionen der Wirbel, zu denen Kocher auch die seltenen und wenig gewürdigten Contusionen und Zerquetschungen der Zwischenwirbelscheiben, wie dieselben als isolirte Verletzungen vorkommen können, rechnet.

Die Erscheinungen seitens des Rückenmarks nach einer starken Gewalteinwirkung, ohne dass es zu einer partiellen oder totalen Luxation kommt, ohne dass eine Continuitätstrennung eines oder mehrerer Wirbel auftritt, sind recht verschiedene. Manchmal fehlen sie vollkommen, vielfach sind nur leichte functionelle Störungen vorhanden, für welche jedwedes anatomisches Substrat fehlt, die nach kurzer Zeit, ohne weitere Schädigungen zu hinterlassen, vollständig verschwinden; andererseits können aber auch durch Quetschungen bzw. Zerrungen Blutungen und Erweichungen in der Marksubstanz hervorgerufen werden, die entweder sogleich oder aber erst allmählich schwere Störungen zur Folge haben. Ich erinnere an die multiplen Herderkrankungen, an die Gliose, Syringomyelie, sowie an die Poliomyelitis chronica post trauma (Erb). Ja man hat auch bei solchen Gewalteinwirkungen, die den oberen Theil der Wirbelsäule betrafen, den Exitus letalis beobachtet, ohne dass am Wirbelskelett irgend welche Veränderungen sich nachweisen liessen. Immerhin gehören aber diese Fälle zu den Seltenheiten, da, wie gesagt, die meisten tödtlich verlaufenden Markläsionen durch Fracturen oder Luxationen der Wirbelkörper hervorgerufen werden.

Wir hatten im September 1906 Gelegenheit, in der chirurgischen Klinik zu Göttingen einen Mann zu beobachten, der 13 Tage nach einem Sturz auf das Genick ad exitum kam, und in zweierlei Richtung Interesse erregte. Einmal waren klinisch alle Erscheinungen einer Querschnittsläsion im Bereich des Halsmarks vorhanden, ohne jedwede nachweisbare Veränderung an der Wirbelsäule, und zweitens ergab die genaue mikroskopische Untersuchung des Rückenmarks einen äusserst seltenen Befund, durch welchen die klinischen Symptome ihre Erklärung fanden.

Da ich in der ganzen Litteratur keinen analogen Fall finden konnte, rechtfertigt sich die kurze Beschreibung des Befundes.

Es handelte sich um einen 36jährigen Schlächter aus Dransfeld bei Göttingen, der am Abend des 30. August 1906 beim Heueinfahren von einem Wagen aus einer Höhe von etwa $2^1/_2$ Meter herab aufs Genick fiel, und bei

vollem Bewusstsein liegen blieb. Der Kopf soll in dieser Lage ganz zur Seite gedreht gewesen sein. Der Mann konnte sich nicht erheben, wurde mittels Bahre nach Hause geschafft, vom hinzugezogenen Arzt bis zum 4. September behandelt und dann der chirurgischen Klinik zu Göttingen überwiesen. Der Befund am 5. September 1906 war folgender:

Das Sensorium des mittelgrossen, kräftig gebauten Mannes ist vollkommen frei, die Zungenbewegung sowie Sprache sind normal, der Schlingact nicht schmerzhaft. Patient klagt im Bereich der unteren Halswirbel über Schmerzen, die bei den activ möglichen Drehbewegungen des Kopfes auftreten. Eine Luxation oder Subluxation besteht nicht, eine Fractur kann nicht mit Sicherheit nachgewiesen werden. Die Haut des Nackens erscheint im Bereich der unteren Hals- und oberen Brustwirbel leicht geschwollen. Die Musculatur des Halses ist nicht gelähmt, dagegen lässt sich eine völlige Lähmung der Arme und Beine nachweisen. Die Musculatur der Beine erscheint etwas gespannt, so dass passive Bewegungen nur unter Ueberwindung eines Widerstandes ausgeführt werden können.

Die Untersuchung der Sensibilität ergiebt völlige Anästhesie von den Zehen- und Fingerspitzen herauf bis zur 2. Rippe. Die Reflexe sind erloschen. Es besteht erschwertes Athmen, fast reines Diaphragmaathmen. Retentio alvi et urinae. Priapismus. Pupillen sind eng. Starke Schweissabsonderung, besonders am Kopf, Hals und Brust. Temperatur normal. Puls 92, regelmässig.

Nach der Aussage des ihn zuerst behandelnden Arztes haben sämmtliche Erscheinungen sofort nach der Verletzung bereits bestanden.

Therapie: Suspension des Kopfes in Glisson'scher Schwinge.

Am 2. Tage nach der Aufnahme in die Klinik trat Fieber auf (38,4); am 3. Tage war die Temperatur auf 36—36,2 gesunken, um dann langsam bis auf 39,4 zu steigen und am Todestage (11. 9. 06) 42° zu erreichen. Eine Aenderung der vorhandenen Krankheitserscheinungen war während dieser Zeit nicht eingetreten.

Wir hatten auf Grund der klinischen Erscheinungen, der völligen Paraplegie der Extremitäten, der Anästhesie bis zur 2. Rippe hinauf, der Aufhebung der Reflexe, Blasen- und Mastdarmlähmung, Priapismus, des fast reinen Diaphragmaathmens, der oculopupillären Symptome, der Hyperidrosis, sowie der Hyperpyrexie die Diagnose auf Querschnittsläsion im Bereich des 5. Halssegments gestellt, wahrscheinlich hervorgerufen durch eine Fractur des 5. Halswirbels, obwohl, wie gesagt, keine deutliche Deviation im Bereich der Halswirbelsäule nachgewiesen werden konnte. Von einer Durchleuchtung der Wirbelsäule mittels Röntgenstrahlen wurde wegen der Schwere der Verletzung Abstand genommen, zumal auch von ihrem Ergebniss kein Einfluss auf die Therapie zu erwarten war. Auch an eine Hämatomyelie, das heisst eine stärkere Blutung innerhalb der Marksubstanz, welche ihrerseits ohne Wirbelverletzung einhergehen kann, und mehr oder weniger schwere Folgeerscheinungen nach sich zieht, musste man beim Fehlen jedweder Veränderung an den Wirbeln denken.

Die Autopsie wurde am folgenden Tage (12. 9. 07) im hiesigen pathologischen Institut ausgeführt (Dr. Dencker). An den inneren Organen zeigten sich keine Veränderungen. Von dem Hals, sowie der Brust- und Bauchhöhle aus betrachtet liess die Wirbelsäule keinerlei Dislocation oder Veränderung, auch keine abnorme Beweglichkeit erkennen. Auch von hinten her konnte man nach Durchtrennung der Haut an den Dornfortsätzen und Bogen nichts von einer Fractur u. dergl. wahrnehmen. Die Wirbelsäule zeigte selbst nicht eine Spur einer Verletzung, auch nicht ein Bluterguss um die Gelenke oder in den Bändern deutete auf eine solche hin. Um jedoch eine ganz genaue Untersuchung anstellen zu können, wurde die Hals- und Brustwirbelsäule (bis zum 6. Wirbel etwa) nach Entfernung des Rückenmarks herausgenommen und ein Sägeschnitt durch die Körper in Sagittalrichtung angelegt. Auch auf diesem Durchschnitt waren keinerlei Veränderungen weder an den Knochen, den Bändern noch den Intevertebralscheiben nachweisbar.

Das Rückenmark liess nach Freilegung durch Entfernung der Bogen makroskopisch keinerlei Veränderungen erkennen, keine Blutung ausserhalb oder innerhalb der Meningen, keine Verwachsungen, keine Zertrümmerung. Nur schien im Bereich des 5. Halssegments die vorliegende Hinterfläche etwas abgeflacht. Das Mark wurde nach sorgsamer Durchtrennung der abgehenden Nervenstämme bis zur Medulla losgelöst, herausgenommen und in Müller'sche Flüssigkeit gelegt, nachdem noch vorher einzelne Querschnitte gemacht worden waren, die aber auch makroskopisch keine Erklärung für die schwere functionelle Störung gaben.

Ich habe dann später das ganze Rückenmark zwecks genauer mikroskopischer Untersuchung von Herrn Prof. Borst erhalten und habe aus den verschiedenen Abschnitten Stückchen entnommen, dieselben in der üblichen Weise nachgehärtet und in Paraffin resp. Celloidin eingebettet. Leider war das Mark, als ich es erhielt, bereits längere Zeit in Alkohol aufbewahrt gewesen, sodass die für frische Veränderungen so vorzügliche Methode von Marchi leider nicht mehr angewandt werden konnte.

Die Färbung der Schnitte erfolgte mit Hämatoxylin-Eosin, Alaunkarmin, nach van Gieson und Weigert.

Mikroskopischer Befund: Die Conturen sämmtlicher Querschnitte aus dem Hals-, Brust- und Lendentheil sind überall scharf, eine Verwachsung oder Verdickung der Meningen lässt sich an keiner Stelle nachweisen. Im Bereich des unteren Halsmarks etwa vom 4. Segment abwärts bis zum letzten Halssegment erscheint das Oval des Querschnittes in den seitlichen Partien etwas flach gedrückt.

Halsmark. Die Meningen sind ohne Veränderungen, keine Verwachsungen, keine subpialen Blutungen. Im Bereich des 5. Halssegments (s. Fig. 3) sieht man schon bei schwacher Vergrösserung einen vollkommenen Abriss beider Hinterhörner mit peripherer Verlagerung, besonders stark ist das rechte Hinterhorn verlagert, der auf diese Weise gebildete Spalt ist jedoch durch die von beiden Seiten hineingedrängte weisse Substanz fast völlig ausgefüllt. Der Abriss der Hinterhörner ist im schmalsten Theil (Halstheil), dicht hinter dem

Processus reticularis erfolgt, sodass die Clark'schen Säulen mit dem centralen Grau in Contact geblieben sind. Weniger stark verlagert ist das linke Hinterhorn, das in der basalen Halsparthie stark zugespitzt erscheint und nur durch eine schmale Brücke weisser Substanz vom Vorderhorn getrennt liegt. Bei genauerer Betrachtung dieser Brücke erkennt man einen sagittal verlaufenden schmalen Spalt, dessen Begrenzung die an dieser Stelle stark zusammengepresste weisse Substanz beiderseits bildet.

Bei starker Vergrösserung zeigt sich das rechte abgerissene, und weit peripher nach hinten verlagerte Hinterhorn ventralwärts zugespitzt, auch erkennt man noch schmale Ausläufer grauer Substanz, welche sich ventralwärts nach dem centralen Grau hin sich auf eine kurze Strecke weit verfolgen lassen, dann aber in der Mitte des Spalts vollkommen verschwinden. Eine feinlinige Zerfallsschicht körniger Substanz verläuft von der Spitze des verlagerten rechten Hinterhorns nach dem centralen Grau hin. Auch lassen sich noch liegengebliebene, stark ausgezogene Nervenfasern der grauen Substanz erkennen, die alle Zeichen der Degeneration aufweisen, auch an der Spitze des verlagerten Hinterhorns erkennt man deutlich einen körnigen Zerfall. Die in den Spalt hineingedrängte weisse Substanz, speciell die medianwärts liegende Masse des Burdach'schen Stranges erscheint stark comprimirt, die Achsencylinder sind unregelmässig configurirt, vielfach kommaförmig. Manche Lücken, in denen vorher Achsencylinder lagen, sind leer, manchmal auch mit Kernen ausgefüllt, die nach ihrer Grösse und Gestalt als Gliakerne zu deuten sind. Die rechts vom Spalt liegende seitliche Grenzschicht zeigt ein ähnliches Bild, auch hier sind die direct an den Spalt anstossenden Achsencylinder stark zusammengedrängt, während weiter peripherwärts ein mehr aufgelockertes, maschiges Gewebe vorherrscht, in denen die Achsencylinder vielfach fehlen, manchmal durch Colloidmassen ersetzt sind, im Uebrigen aber auch verschieden geformt erscheinen. Von einer grösseren Blutung oder Resten einer solchen ist an keiner Stelle etwas erkennbar, nur an der Spitze des verlagerten Hinterhorns sieht man um die degenerirten, gezerrten Nervenfasern einzelne rothe Blutkörperchen in der Nähe kleiner Capillaren liegen, die mit Blut strotzend gefüllt sind. Ueberhaupt sind alle Gefässe — arteriellen und venösen Charakters — stark gefüllt, ihre Wandung ist nicht verdickt oder infiltrirt.

Ueberall erkennt man sowohl in der abgerissenen grauen Substanz des Hinterhorns, im Gebiete der Clark'schen Säulen, sowie in der Umgebung der Spalten Gliazellen, mit grösseren und kleineren Kernen, theilweise Mitosen aufweisend. Diese gewucherten Gliazellen lassen sich auch in den Vorderhörnern besonders rechterseits deutlich nachweisen. In der benachbarten weissen Substanz sind vielfach grosse Gliazellen mit blassen, kernlosen Leibern zu sehen. Manche liegen in Spalten, die sonst die Achsencylinder enthalten würden. Ueberall zerstreut liegen Corpora amylacea.

Die Ganglienzellen der Clark'schen Säule sind in den hinteren, dem Spalt genäherten Partien theilweise aus der grauen Substanz herausgerissen und liegen direct in der weissen benachbarten Grenzschicht, andere zeigen auffallende, stark gezerrte Formen, der Zellleib ist dann vielfach unscharf, fein-

und grobkörnig getrübt, an einigen erkennt man auch einen grobkörnigen Zerfall, wobei dann meistens der Zellkern verloren gegangen ist. Der Kern zeigt sich oft deutlich bläschenförmig, oft dunkel ohne deutliche Contur, körnig. Häufig haben sich die Chromatinmassen vom Rande nach der Mitte gegen das Kernkörperchen zurückgezogen, sodass um dasselbe und innerhalb der Kernmembran ein heller Hof entsteht; an anderen ist das Chromatin an einem Randtheil des Kerns angesammelt, oder zu wenigen Körnchen im Innern derselben reducirt. Manchmal findet man ein feinfädiges und körniges Chromatingerüst im Kern. Die Fortsätze der Zellen sind meistens gut erhalten, die gröberen theilen dann oft die Plasmaveränderung der Zelle.

Linkerseits ist die Diastase zwischen abgerissenem Hinterhorn und centralem Grau nur eine geringe, hier erkennt man noch die seitlichen baumartigen Verzweigungen des Processus reticularis. In dem Spalt liegen ausser einigen Resten körnig zerfallener, grauer Substanz noch rothe Blutkörperchen, ja in einzelnen der Serienschnitte sieht man, wie innerhalb des klaffenden Spalts, umgeben von rothen Blutkörperchen, losgerissene, mit Blut stark gefüllte kleine Capillaren gelegen sind. Auch nach aussen von diesem Spalt, sowie in der hinteren Kommissur finden sich fleckweise kleinste, erst mit der starken Vergrösserung erkennbare Hämorrhagien. Die angrenzende weisse Substanz erscheint stark in die durch den Abriss des Hinterhorns entstandene Lücke hineingepresst zu sein. Auch hier finden sich die gleichen Veränderungen wie rechterseits, mehr oder weniger ausgesprochene Degeneration der Nervenfasern, beginnende Wucherung der Glia.

Beide abgerissenen Hinterhörner erscheinen etwas aufgelockert, wenigstens erkennt man in ihnen deutlich Spaltbildungen parallel zum Faserverlauf, ausserdem liegen die stark erweiterten und mit Blut gefüllten kleinen Gefässe oft vollkommen losgerissen innerhalb der Spalten.

An den Vorderhörnern lassen sich gröbere Veränderungen nicht erkennen, nur die Ganglienzellen weisen theilweise Zeichen beginnender Degeneration auf. Eine stärkere Gliawucherung besteht nicht; der Centralkanal erscheint seitlich gezerrt. Leichte Kernwucherung in der Umgebung.

Die weisse Substanz lässt im Bereich der seitlichen Grenzschicht, Pyramidenseitenstrangbahn, Kleinhirnseitenstrangbahn, sowie der Hinterstränge ein vielfach aufgelockertes Maschengewebe erkennen, in dem die Achsencylinder noch gut färbbar sind. In den peripheren Theilen ist das Gliagewebe weitmaschig, hier fehlen oft die Achsencylinder, mehr centralwärts sind fleckweise Corpora amylacea zu finden, auch körnige, im Zerfall befindliche Gebilde lassen sich an einigen Stellen nachweisen, die als im Zustand der Degeneration befindliche Achsencylinder zu deuten sind. Nirgends sind hier Spuren von Blutpigment.

In der Höhe des 4. Halssegments (s. Fig. 2) erscheint das linke Hinterhorn vollkommen intact, rechts dagegen ist eine starke Einziehung dicht hinter dem Processus reticularis, zwischen diesem und der Substantia gelatinosa Rolandi erkennbar. Der Zusammenhang zwischen dem rechten Hinterhorn und dem centralen Grau wird durch eine schmale Brücke grauer Substanz gebildet,

die etwa ein Drittel der normalen Breite — im Vergleich zur linken Seite — besitzt. Linkerseits besteht eine kleine Hämorrhagie im Bereich der baumartigen Verzweigungen, nach aussen vom Halstheil des linken Hinterhorns. Die Blutfülle ist im Bereich dieses Segments entschieden geringer, als an der Stelle der stärksten Läsion (5. Segment). Auch sind die beginnenden degenerativen Processe in nicht so ausgedehnter Weise constatirbar. Im Bereich des rechten Vorderhorns fällt eine stärkere Vermehrung der Gliakerne auf. Das Gewebe ist ebenfalls aufgelockert. Dort, wo das rechte Hinterhorn zu einem schmalen Streifen verdünnt ist, erkennt man bei starker Vergrösserung eine grössere Anzahl von colloiden Protoplasmaklumpen, die nach ihrer Form und Gestalt als im Zustande der Degeneration befindliche Ganglienzellen der Clarkschen Säule aufgefasst werden müssen. Zahlreiche runde Kerne (Trabantkerne) umgeben hier die Ganglienzellen, sodass das Bild der Neuronophagie zu Stande kommt. An den Gefässen fehlen jedwede Veränderungen, auch in der Umgebung derselben ist eine Vermehrung der Zellen resp. Kerne nicht nachweisbar. Leukocytäre Elemente konnten in keinem der zahlreichen Schnitte gefunden werden.

Schnitte im oberen Halsmark bis zur Medulla (incl.) zeigen keinerlei Veränderungen. Von Zerrungseffecten im Bereich der Hinterhörner ist nichts mehr zu erkennen (s. Fig. 1).

Vom 5. Halssegment abwärts bis zum 3. Brustsegment sind die Einwirkungen des Traumas deutlich nachweisbar. (Siehe Fig. 4 und 5.)

Querschnitte in Höhe des 6. Halssegments zeigen rechterseits einen deutlichen Abriss des Hinterhorns, linkerseits dagegen ist es nicht zu einer völligen Trennung gekommen, es besteht vielmehr noch eine Verbindung mit dem Vorderhorn in Gestalt einer ganz schmalen Brücke grauer Substanz. Aehnliche Verhältnisse finden sich im 7. Halssegment, doch ist hier bereits linkerseits eine breitere Brücke zwischen Hinterhorn und Vorderhorn. Im 3. Brustsegment lässt sich am linken Hinterhorn keine Veränderung mehr nachweisen, rechts dagegen besteht noch eine deutliche Einziehung der grauen Substanz im basalen Theil des Hinterhorns. Zwischen dem 5. Halssegment und 4. Brustsegment finden sich alle Uebergänge von völliger Abreissung der Hinterhörner mit breiter Diastase bis zu eben angedeuteter Einziehung im Bereich der Basis des Hinterhorns. Dabei erweist sich die Hauptverlagerung mit dem allmählichen Uebergang in die zuletzt eben angedeutete Einschnürung rechterseits deutlicher und weitgehender als links.

Auch im unteren Hals- und oberen Brustmark fehlt jede grössere Blutung, nur an einzelnen Stellen finden sich kleine Hämorrhagien wie im rechten Vorderhorn, in der weissen Substanz beiderseits vom Spalt, im Bereich der Diastase resp. Einziehung des Hinterhorns. Diese kleinen Hämorrhagien überragen, wie die Untersuchung an Serienschnitten ergiebt, die vordere Commissur niemals, sie haben ihre Hauptlocalisation vielmehr in der Höhe des Abrisses der Hinterhörner, so dass sich allein durch diesen Befund die Ansicht aufdrängt, dass diese mittlere und hintere Partie besonders stark durch das Trauma in Mitleidenschaft gezogen ist. Wahrscheinlich hat hier im Augenblick der

Fig. 1.

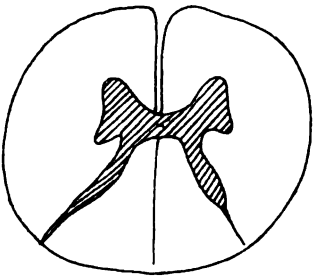

Halsmark, 2. Segment.
Normale Verhältnisse.

Fig. 2.

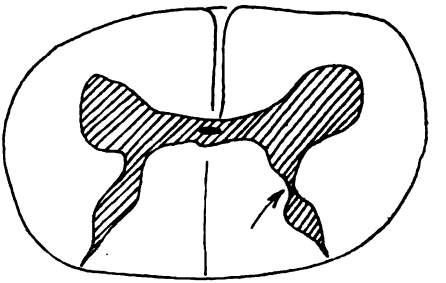

Halsmark, 4. Segment.
Starke Einziehung des rechten Hinterhorns.

Fig. 3.

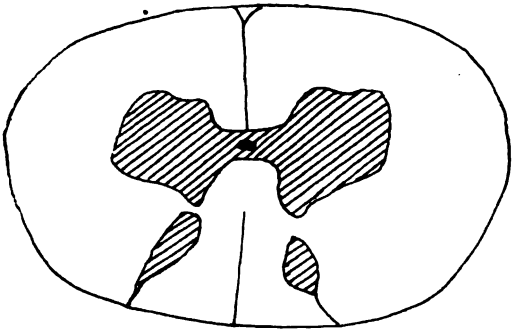

Halsmark, 5. Segment.
Völliger Abriss beider Hinterhörner mit Verlagerung (Heterotopie).

Fig. 4.

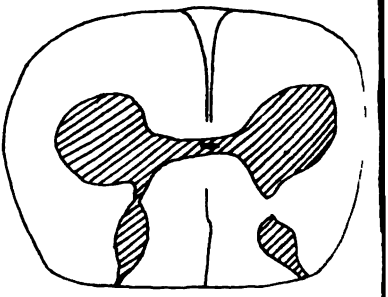

Halsmark, 6. Segment.
Abriss des rechten Hinterhorns, Einziehung des linken.

Fig. 5.

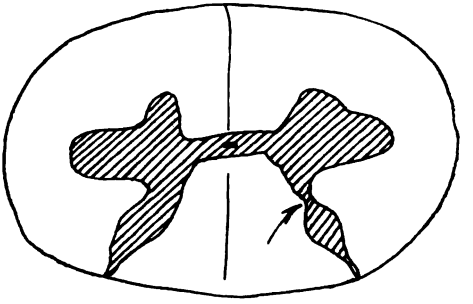

Brustmark, 3. Segment.
Deutliche Einziehung des rechten Hinterhorns, linkes Hinterhorn normal.

Fig. 6.

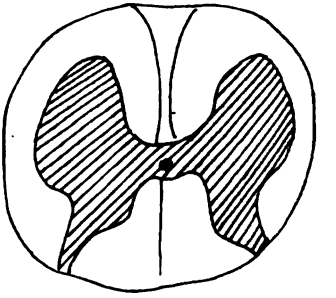

Lendenmark.
Normale Verhältnisse.

plötzlichen starken Ueberbiegung und Drehung die stärkste Abknickung des Marks stattgefunden. Von grösseren degenerativen Processen ist auch im unteren Hals- und oberen Brustmark nichts zu erkennen, auch hier sind alle Erscheinungen des Zerfalls erst im Beginn, aber doch deutlich nachweisbar. In gleicher Weise verhält es sich mit den reactiven Processen, von denen ausser der beginnenden Gliawucherung nichts weiter sichtbar ist.

Im übrigen Theil des Brustmarks sowie im Lendenmark sind keine Veränderungen nachzuweisen, auch nach Weigert gefärbte Schnitte lassen an diesen Stellen noch keine degenerativen Processe erkennen.

Epikrise. Ein vollständig gesunder, kräftiger Mann wird unmittelbar nach einem Fall aus $2^1/_2$ Meter Höhe auf das Genick paraplegisch, er kann weder Arme noch Beine bewegen, die Haut des Körpers ist von den Zehen- und Fingerspitzen hinauf bis zur 2. Rippe völlig anästhetisch, Hals und Kopf sind dagegen frei von jeder Störung. Es besteht fast reines Diaphragmaathmen, Blasen- und Mastdarmlähmung, Priapismus, oculopupilläre Symptome, Hyperhidrosis, Hyperpyrexie, Aufhebung der Reflexe. Am 13. Tage erfolgt unter hohem Fieber (42°) der Exitus letalis.

Die klinischen Symptome waren so prägnant für eine Querschnittsläsion in der Höhe des 5. Halssegments, dass an dieser Diagnose nicht zu zweifeln war, zumal auch das fast reine Diaphragmaathmen auf eine partielle Betheiligung des 4. Halssegments hinwies.

Wir wissen, dass Läsionen vom 5. Halssegment bis inclusive 1. Dorsalsegment sich charakterisiren durch Störungen der Sensibilität bis zur Höhe des 2. Intercostalraums, ohne aufgesetzte hyperästhetische Zone, da bis zu dieser Insensibilitätsgrenze vorwiegend die Nervi supraclaviculares aus dem 4. Cervicalsegmente die Sensibilitätsversorgung versehen. Läsionen vom 4. Cervicalsegment aufwärts sind fast immer rasch tödtliche.

Die Differentialdiagnose des Segments kann unter Zuhilfenahme der motorischen Störungen und der Sensibilität an den oberen Extremitäten gesichert werden.

Für die Totalquerläsion des 5. Cervicalsegments sind charakteristisch: schlaffe Lähmung aller vier Extremitäten, ausschliessliche oder fast ausschliessliche Diaphragmaathmung, manchmal unter Beiziehung von Hilfsmuskeln der Thoraxathmung, Retentio urinae, Priapismen, oculopupilläre Symptome in grösserem oder geringerem Maasse, Sensibilitätsstörungen an den Armen ver-

schiedenen Grades; jedenfalls erweist eine Abstumpfung des Gefühls an der radialen Seite der oberen Extremität unbedingt die Mitbetheiligung des 5. Cervicalsegmentes.

Für die Totalquerläsion des 6. Cervicalsegmentes ist eine partielle Lähmung der oberen Extremitäten mit charakteristischer Armstellung zu verwerthen. Ungelähmt bleiben die Flexoren des Vorderarms im Ellbogengelenk, der Deltoideus und die Supinatoren. Dementsprechend bleiben die Oberarme adducirt, der Ellbogen stark gebeugt und der Vorderarm supinirt (Kocher). Die Phrenicusinnervation hatte in unserem Falle sicher mitgelitten, die hervorragende Betheiligung der Hilfsmuskeln der Athmung, die bei sonstiger vollkommen motorischer Lähmung eine Thoraxathmung forcirte, scheint mir hierfür ein stringenter Beweis.

Da die Reflexe völlig erloschen waren, und auch während der 12 Tage nach dem Sturze so blieben, musste man auf eine grössere ausgedehntere Störung im Bereich des Halsmarks schliessen, zumal man bei partiellen Markläsionen gewöhnlich eine Steigerung der Reflexe, resp. Herabsetzung der Erregbarkeit beobachtet. Die oculopupillären Symptome, in diesem Fall eine Verengerung beider Pupillen (Miosis), sprachen ebenfalls für eine ausgedehnte Verletzung des Halsmarks.

Da derartige Querschnittsläsionen in erster Linie durch Fracturen und Luxation der Wirbelkörper bedingt werden, letztere aber mit Sicherheit auszuschliessen war, und auch vorher nach Angabe des Arztes, welcher den Patienten kurz nach dem Sturz in Behandlung bekam, nicht bestanden hatte, so war es das Nächstliegende, eine Fractur des 5. Halswirbels anzunehmen. Dass bei einem Wirbelbruch es nicht in jedem Fall zu einer von aussen her erkennbaren Veränderung zu kommen braucht, ist eine alte Erfahrung. Henle warnt sogar vor stricter Annahme des Fehlens von schwerer Wirbelverletzung bei Mangel hierfür objectiv verwerthbarer Anzeichen, und bringt zur Mittheilung, dass ein wohl untersuchter Fall von Gewalteinwirkung auf die Wirbelsäule mit keinerlei Zeichen von Difformitäten, Druckempfindlichkeit, Sugillationen etc. eine schwerere Wirbelaffection verrieth und sich dennoch bei der Obduction als schwere Fractur des dritten Halswirbels erwies.

Als Differentialdiagnose kam in zweiter Linie eine Hämato-

myelie in Frage, von der wir wissen, dass dieselbe ohne Verletzung der Knochen und Bandmassen nach einem heftigen Trauma der Wirbelsäule auftreten kann und je nach der Localisation, der Ausdehnung und Schädigung der nervösen Elemente zu den verschiedensten Symptomen Veranlassung giebt.

Einen äusserst interessanten Fall einer sehr hochgelegenen Verletzung der Halswirbelsäule konnte Braun während seiner Thätigkeit in Königsberg im Sommer 1891 beobachteten, den ich wegen der Seltenheit hier kurz erwähnen möchte. Ein junger 16jähriger Mann (Gymnasiast) machte im Seebad an einer sehr flachen Stelle einen Kopfsprung und stiess mit dem Schädel resp. Nacken auf den Grund auf, er war sofort an den Armen und Beinen gelähmt, wurde ans Land gebracht und zeigte alle Erscheinungen einer Querschnittsläsion im Bereich des oberen Halsmarks; neben der fast reinen Diaphragmaathmung bestand ein heftiger Singultus, der den Patienten sehr quälte. Die sehr heftigen Anfälle von Athemnoth und Aufstossen, ebenso die vollkommene Lähmung der Arme und Beine, verschwanden allmählich. Patient konnte Anfangs September völlig geheilt entlassen werden. Für diesen Fall musste eine Hämatomyelie als Ursache mit höchster Wahrscheinlichkeit angenommen werden, deren Resorption eine völlige Restitutio ad integrum ermöglichte. Immerhin ist diese Beobachtung als eine seltene zu bezeichnen, da derartige so hochgelegenen Läsionen des Halsmarks fast ausschliesslich ad exitum führen. Unsere Diagnose lautete: Fractur des 5. Halswirbels mit Querschnittsläsion des Marks, eventuell Hämatomyelie.

Wir waren daher bei der Autopsie auf's Höchste überrascht, im Bereich der Halswirbelsäule absolut keine Veränderung am knöchernen Skelett zu finden, die als Ursache für die schwere Rückenmarksläsion hätte angesehen werden müssen. Die Zwischenwirbelscheiben waren völlig fest, nirgends war eine Lockerung, Absprengung, Quetschung etc. zu finden; auch die Bandmassen boten keine Abweichungen von der Norm. Eine Blutung, welche comprimirend auf das Mark hätte wirken können, fehlte auch innerhalb der Dura, und auf den Querschnitten durch die Marksubstanz hindurch war ebenfalls von einer solchen nichts nachweisbar. Die Rückenmarkhäute zeigten keinerlei Veränderungen, keine Verwachsungen etc. Kurz, auf Grund des Befundes an der Wirbelsäule konnte

man keine Erklärung für die functionelle Schädigung des Halsmarks eruiren, auch makroskopisch war am Rückenmark selbst keine Veränderung nachweisbar, welche im Stande gewesen wäre, das klinische Bild zu deuten. Erst die genaue mikroskopische Untersuchung gab einen genügenden Aufschluss.

Die Hauptläsion lag im Bereich des 5. Halssegments. Hier war schon bei schwacher Vergrösserung eine völlige Absprengung und Verlagerung beider Hinterhörner in die weisse Substanz hinein deutlich erkennbar. Der Abriss befand sich beiderseits im sogen. Halstheil des Hinterhorns, d. h. dicht hinter dem Proc. reticularis, dorsalwärts von der Clark'schen Säule. Besonders stark war das rechte Hinterhorn peripher verlagert, während linkerseits nur eine schmale Diastase bestand. In die durch den Abriss beiderseits entstandene Lücke war dann secundär die weisse Substanz von beiden Seiten her hineingedrängt worden, den Zwischenraum auf diese Weise völlig ausfüllend. Von einer grösseren Erweichung ist auf sämmtlichen Schnitten nichts zu finden, die Nekrose ist vielmehr nur schmallinig, streifenförmig und bezieht sich nur auf den durch den Abriss der Hinterhörner entstandenen feinen Spalt, dessen Begrenzung die beiderseits in den Defect gedrängte weisse Substanz — an der Innenseite der Burdach'sche Strang, lateral die seitliche Grenzschicht und Pyramidenseitenstrangbahn — bildet. Dass nicht nur einzelne Theile der weissen Substanz in den Spalt gedrängt wurden, vielmehr die gesammte in gleicher Höhe liegende Begrenzungsschicht bis zur Peripherie hin gerechnet, beweist die deutlich erkennbare periphere Abplattung des Querschnittovals resp. Einziehung des Rückenmarks im Bereich des 5. Segments. Schnitte aus einer höher hinauf gelegenen Partie (4. Segment) lassen nur eine deutliche Zerrung des rechten Hinterhorns erkennen, während das linke intact ist. Zu einer völligen Trennung ist es jedoch rechterseits nicht gekommen, vielmehr erscheint die graue Substanz an dieser Stelle stark verdünnt und ausgezogen. Weiter hinauf verschwindet allmählich dieser Befund, im Bereich des 3. Segments ist überhaupt nichts mehr von einer Andeutung einer Hinterhornzerrung zu finden.

Verfolgt man dahingegen das Rückenmark nach unten hin, so ergiebt sich eine bedeutend weiter reichende Deformität; es lässt sich nämlich noch im Bereich des 3. Brustsegments rechts

eine Einziehung der grauen Substanz dicht hinter dem Proc. reticularis nachweisen, während nach oben davon alle Uebergangsstadien bis zur völligen Verlagerung beider Hinterhörner im Bereich des 5. Halssegments erkennbar sind.

Von einer stärkeren Blutung — einer Hämatomyelie — oder Resten einer solchen, ist in keinem der zahlreichen Schnitte irgend etwas zu erkennen. Zwar finden sich im 5. Cervicalsegment an der Stelle der Diastase und in der Höhe derselben kleine, mit starker Vergrösserung nur erkennbare capilläre Hämorrhagien, auch sonst wohl im Bereich der hinteren Commissur im rechten Vorderhorn, und in der weissen Substanz, jedoch ist ein grösserer Blutaustritt, der seinerseits allein schwere functionelle Störungen hätte auslösen können, nicht vorhanden. Diese kleinen Hämorrhagien, die meistens um kleinste Capillaren herumgelagert sind, haben fast alle einen quergerichteten Verlauf, so dass sich dem Untersuchenden unwillkürlich der Gedanke aufdrängt, dass alle durch ein und dieselbe mechanische Schädigung — durch die plötzliche Abknickung des Marks nach vornüber — hervorgerufen wurden, zumal sie sämmtlich in derselben Ebene liegen und die vordere Commissur ventralwärts nicht überragen. Durch die plötzliche Abknicknung und Drehung der Wirbelsäule zur Seite — und zwar kann man wegen der rechtsseitigen grösseren Heterotopie den Schluss ziehen, dass der Kopf des Mannes nach links herübergedreht wurde — ist nicht nur ein Abriss der Hinterhörner erfolgt, sondern auch eine starke Zerrung der auf der Höhe der Biegung des Marks gelegenen kleinen Gefässe. Wie gesagt, ist diese an einzelnen Stellen nachweisbare Blutung nur eine ganz geringfügige, so dass sie erst bei stärkerer Vergrösserung erkannt werden kann.

Ein ausgedehnter Zerfall der Marksubstanz, eine durch Quetschung entstandene grössere Erweichung oder Nekrose, wie wir solche so oft im Anschluss an Wirbelfracturen beobachten, ist in keinem der Serienschnitte zu erkennen. Es muss überhaupt auffallen, dass bei den bestehenden functionellen Schädigungen, die klinisch das Bild einer Totalläsion des Querschnitts im Bereich des 5. Halssegments wiedergaben, ausser der Heterotopie so wenig gröbere Veränderungen, d. i. Erweichungen und Nekrosen erkennbar sind. Eine eigentliche Nekrose besteht nur in dem durch den Ab-

riss der Hinterhörner entstandenen feinen Spalt, dessen Begrenzung die beiderseits in die Diastase hineingedrängten Massen der weissen Substanz bilden. Hier sieht man eine schmale Zone feinkörnigen Detritus mit einzelnen Blutkörperchen zusammen liegen, während im übrigen Mark ein Zerfall fehlt. Die Ganglienzellen der Clarkschen Säule, von denen einzelne noch in dem nach hinten spitz ausgezogenen Zipfel der grauen Substanz liegen, zeigen in nächster und weiterer Umgebung der Diastase alle Zeichen beginnender Degeneration, desgleichen die angrenzenden Ganglienzellen der Vorderhörner. Auch die Nervenfasern der grauen Substanz innerhalb der verlagerten Hinterhörner erscheinen theilweise gequollen, sind jedoch noch nach den gewöhnlichen Methoden (van Gieson) färbbar.

Eine grössere Ansammlung von Kernen in der an den Spalt angrenzenden Schicht grauer Substanz fehlt, man sieht nur einzelne Gliazellen und dünne Capillaren, während mehr ventralwärts eine reichliche Entwicklung von Gliazellen vorherrscht. In der benachbarten weissen Substanz sind deutlich reactive Vorgänge zu sehen, grosse Gliazellen mit blassen, vielfach kernlosen Leibern. Einzelne dieser Gliazellen mit deutlichen Mitosen liegen in Spalten, die sonst die Achsencylinder beherbergen würden. In der directen Umgebung der Spalten sind die Achsencylinder im Querschnitt stark comprimirt, nicht mehr als rundliche Gebilde sichtbar, sondern kommaförmig. Mehr nach der Peripherie hin (Pyramidenseitenstrangbahn, Kleinhirnseitenstrangbahn) ist vielfach ein lockeres Maschengewebe zu finden, in denen nur wenige Gruppen normaler Nervenfasern gelegen sind. Ueberall zerstreut finden sich Corpora amylacea.

Die Gefässe sind im Bereich der Läsion strotzend mit Blut gefüllt, von einer hyalinen Entartung, einer stärkeren Entwicklung der Kerne in den adventitiellen Scheiden ist nichts zu erkennen, desgleichen fehlt eine Arteriosklerose.

Dort wo die Trennung besteht, ist offenbar die vitale Energie stark herabgesetzt, während entfernt davon, namentlich im Vorderhorn, in Folge der Zerrung und Reizung stärkere reactive Processe, Wucherung der Glia nachweisbar ist.

Dass die Blutfülle nicht agonaler Natur ist, wie man annehmen könnte, vielmehr durch das Trauma selbst bedingt wurde,

muss aus der Localisation geschlossen werden. Denn wir sehen nur dort diese Verhältnisse, wo auch sonst anderweitige traumatische Veränderungen bestehen, d. h. im Hals- und Brustmark vom 3. Halssegment abwärts bis zur Mitte des Brustmarks etwa, während sowohl im oberen Halsmark und im unteren Brust- und Lendenmark keine Hyperämie nachweisbar ist.

Wie sich bei Durchsicht der Präparate ergeben hat, waren die Veränderungen des Halsmarks, speciell im Bereich des 5. Segments, wo die stärkste Trennung der Hinterhörner nachweisbar war, nicht derartig hochgradige, dass man daraus eine Erklärung der schweren klinischen Erscheinungen hätte gewinnen können. Man muss sich jedoch vor Augen führen, dass in vielen derartigen Fällen nicht ohne Weiteres die Symptome auf das anatomische Bild zurückgeleitet werden können. Unter dem Mikroskop vermögen wir ja nur die gröberen Veränderungen zu erkennen, und wir dürfen in unserem Fall ausser der sofort nach dem Trauma vorhandenen Verlagerung andere feinere pathologische Vorgänge bei der Kürze der nach der Läsion verflossenen Zeit noch nicht in toto ausgebildet erwarten. Die Quellung und Degeneration der Achsencylinder sind Erscheinungen des localen Todes, aber sie müssen nicht sofort auftreten, sondern die durch ein Trauma abgetödteten Fasern werden innerhalb des sonst lebenden Rückenmarks noch eine Zeit hindurch persistiren, bevor sich der Tod auch durch Wandlungen der Gestalt zu erkennen giebt.

Wenn wir daher bei ausgesprochener bleibender Lähmung mikroskopisch einen Befund im Rückenmark erhalten, welcher uns zur Erklärung nicht zu genügen scheint, so bleibt uns nichts Anderes übrig, als anzunehmen, dass eine viel grössere Zahl von Achsencylindern ausser Function gesetzt ist, als wir im Präparat erkennen können. Nur die bereits abgestorbenen zeigen sich durch Formveränderung als solche an, während der weitaus grössere Theil functionell bereits geschädigt ist, morphologisch jedoch noch keine Schädigung erkennen lässt.

Leider war eine frische Untersuchung des Rückenmarks und Färbung nach Marchi nicht mehr möglich gewesen, wie dies bereits oben ausgeführt wurde.

Wie haben wir uns nun den Vorgang in diesem Falle zu denken?

Ueber die Entstehung von Rückenmarkserkrankung nach Traumen, die ohne nachweisbare Läsion des Wirbelskeletts einhergegangen sind, und über die Ursachen der dabei beobachteten Ausfallserscheinungen lässt sich Folgendes sagen.

Kocher, Schultze, Schlesinger, Minor vertreten vorwiegend, auf klinisches Material gestützt, die Ansicht Leyden's, nach welcher in Capillarapoplexien, sogenannten Hämatomyelien, die Ursache für die „traumatische Myelitis" mit ihren klinischen Erscheinungen zu suchen ist. Umgekehrt meinen Koster, Hayem und Charcot, dass die in den beobachteten Fällen vorgefundenen Blutungen secundäre Folgeerscheinungen einer traumatischen Myelitis seien.

Schmaus, Bickeles, Kirchgässer konnten auf Grund von Thierversuchen sowie durch Sectionsbefunde beim Menschen den Nachweis erbringen, dass nach Erschütterung der Wirbelsäule auch ohne Bluterguss schwere Läsionen des Marks entstehen können.

Nach Bruns, Lax und Müller, Kahler und Pick, Hartmann, Westphal sind die Blutungen einerseits rein accidentelle Veränderungen, anderseits können sie auch primär durch das Trauma mit entstanden sein.

In unserem Fall kann von einer Hämatomyelie nicht die Rede sein, vielmehr ist die functionelle Schädigung des Rückenmarks hier einzig und allein auf die starke Ueberbiegung des Marks zurückzuführen, durch welche ein Abriss der Hinterhörner mit Verlagerung (Heterotopie) hervorgerufen wurde. Ich glaube, man darf bei der Erklärung traumatischer Rückenmarkserkrankungen nicht zu einseitig vorgehen, und nur in einer etwa vorhandenen Blutung oder einer Markquetschung resp. Zerrung die Ursache für die Alteration des nervösen Apparats erblicken. Die eine Ursache schliesst die andere nicht aus, beide kommen vielmehr auch öfter combinirt vor, zumal wie Lax und Müller mit Recht hervorheben, ein Trauma, das zu einer Continuitätstrennung der elastischen Gefässwände führt, zweifellos auch das viel zartere Nervengewebe schädigt.

Den Mechanismus der traumatischen Heterotopie unseres Falls stelle ich mir so vor, dass durch den Sturz auf das Genick, durch die plötzliche Ueberbiegung und Drehung des Kopfes nach links das Rückenmark nach hinten convex abgeknickt wurde, dass die

Hinterhörner auf der Höhe der Flexion, an der nachgiebigsten Partie dicht hinter der Clark'schen Säule abrissen und nach hinten hin dorsal verlagert wurden. Die weisse Substanz wurde dann secundär — vielleicht erst beim Nachlassen der Ueberbiegung — in den Spalt hineingedrängt, der durch den Abriss und die Verlagerung der Hinterhörner entstand.

Wie ist es jedoch möglich, dass ohne nachweisbare Schädigung der Wirbel und der an denselben befestigten Bandmassen eine derartig schwere Verletzung des Rückenmarks stattfinden kann?

Ist es überhaupt denkbar, dass ein normales Rückenmark, welches frei innerhalb des Medullarrohrs suspendirt liegt, durch eine noch so starke Biegung und Drehung der Wirbelsäule bei intact bleibendem Skelett derartig geschädigt werden kann, wie in unserem Falle?

Einmal ist hervorzuheben, dass das Halsmark nach Traumen der Wirbelsäule den Prädilectionsort abgiebt für Erkrankungen, sei es, dass dieselbe sofort im Anschluss an die Läsion sich entwickeln oder später auftreten. Hier findet man sehr oft die „Hämatomyelien" mit ihren Folgeerscheinungen der Erweichung, Höhlenbildung, Gliose localisirt.

Schon Minor, Thorburn, Leyden (cit. nach Lax und Müller) berichten fast ausschliesslich von Läsionen im Halsmark, und Kocher schliesst sich auf Grund seiner Beobachtungen der Ansicht an, dass gerade derartige Verletzungen den Sitz der Markläsion im Halsmark zeigen. Er sucht eine Erklärung für diese Erscheinung in der Thatsache zu finden, dass gerade die Halswirbelsäule der beweglichste Theil der ganzen Wirbelsäule ist, dass also dort die stärkste Verschiebung zwischen den einzelnen Wirbeln zu Stande kommen kann, und hebt hervor, dass bei Traumen der Wirbelsäule am leichtesten der beweglichste Theil derselben afficirt wird, und in Folge momentaner Distorsionen es leicht zur Zerreissung von Gefässen umschriebener Markabschnitte kommt, ohne dass später von einer solchen vorübergehenden Ueberdehnung der Halswirbelsäule an den Knochen oder Knorpeln irgend etwas nachweisbar wäre.

Lax und Müller schliessen aus ihren Ueberlegungen, dass die unteren Halssegmente, abgesehen von der grösseren Beweglichkeit der zugehörigen Wirbelabschnitte überhaupt, einen Locus

minoris resistentiae für Erkrankungen des Rückenmarks bilden, und dieser Umstand bei den Traumen mitberücksichtigt werden soll. Auch Hartmann konnte 5 Fälle beobachten, bei denen Halsmarkläsionen bei intacten knöchernen Skeletten aufgetreten waren.

Ja Hartmann glaubt auf Grund eigener Beobachtung und des in der Litteratur niedergelegten einschlägigen Materials zu der Annahme berechtigt zu sein, dass bei Traumen eines Abschnittes oder der ganzen Dorsalwirbelsäule dann, wenn nicht grosse Veränderungen an der Wirbelsäule und damit naturgemäss auch an den darunterliegenden Weichtheilen vorhanden wären, die Markläsion wenigstens in ihrer stärksten Intensität nicht im Dorsalmark, sondern eben an jener Prädilectionsstelle am Halsmark sich vorfinde.

Er hebt mit Recht hervor, dass bei derartigen Traumen, welche nicht zu einer nachweisbaren Wirbelverletzung und secundärer Quetschung des darunter liegenden Marks führten, die Angriffsfläche unmöglich nur eine kleine circumscripte Partie ausmache, vielmehr die Ansicht berechtigt sei, dass ein grösserer Theil der Wirbelsäule, speciell der Dorsaltheil, mit betroffen würde. Warum bei einem derartigen Trauma speciell die untere Partie der Halswirbelsäule in Mitleidenschaft gezogen wird, und es hier leicht zu einer vorübergehenden Dislocation der Wirbelkörper kommen kann, sucht Hartmann an der Hand einer Skizze in physikalisch-mathematischer Weise zu erklären. Ja er will auf Grund dieser Ueberlegungen die durch directe Gewalteinwirkung auf die Halswirbelsäule entstehenden Markläsionen von den zum mindesten ebenso häufigen, wenn nicht häufigeren indirecten Läsionen des Halsmarks durch Traumen auf die Brustwirbelsäule unterschieden wissen, und glaubt, dass seine Erklärung eine weitere Stütze für die Häufigkeit der Halsmarkläsionen abgiebt.

Auf jeden Fall steht fest, dass die Halswirbelsäule am leichtesten in Folge der grösseren Verschieblichkeit der einzelnen Wirbel gegeneinander — wobei die verschiedene Stellung der Gelenkfortsätze und Dornfortsätze, die Breite der Bandscheiben, Weite des Medullarrohrs und last not least Intensität und Angriffspunkt des Traumas und die Art der verletzenden Masse eine wichtige Rolle mitspielen — zu Markverletzung ohne Veränderung

des knöchernen Skeletts beim Menschen führt. Durch Experimente wird man derartige Schädigungen, wie sie in unserem Falle gegeben sind, kaum hervorbringen können, wenigstens gelang es Stolper niemals an menschlichen Leichen ohne grobe mechanische Schädigungen der Wirbelsäule Rückenmarksquetschungen zu erzielen. Auch durch starke Zerrung an den austretenden hinteren Nervenwurzeln eines frischen Rückenmarks gelingt es nicht, eine Heterotopie der Hinterhörner zu erzielen, vielmehr reissen bei starkem momentanen Zug die Wurzeln direct am Rückenmark ab.

In unserem Fall wurde nicht nur durch eine plötzliche, momentane, starke Ueberbiegung des Kopfes nach vorn, sondern auch durch die Torsion nach der Seite die Markläsion bedingt, und zwar muss man annehmen, dass eine Distorsion vorgelegen hat, auch wenn bei der Autopsie absolut nichts von einer stärkeren Bänderdehnung, einer Lockerung der Zwischenwirbelscheibe, einer Blutung etc. hat nachgewiesen werden können. Ohne eine plötzliche Dislocation eines oder mehrerer Wirbel des untersten Halsabschnittes ist die Zerrung an den Hinterhörnern, die starke Verlagerung der grauen und weissen Substanz nicht möglich. Auch bei noch so starker Abknickung und Drehung der Halswirbel bleibt unter normalen physiologischen Bedingungen das frei suspendirte und von Liquor umgebene Mark stets intact, falls nicht pathologische Veränderungen an den Meningen, den Gefässen etc. vorher schon bestanden, und hierdurch die mechanische Schädigung des Marks hervorgerufen wurde.

Dass die Zerrung des Marks an den austretenden Nervenwurzeln bei solchen Distorsionen im Augenblicke der momentanen maximalen Bewegung der Wirbelsäule eine Hauptrolle spielt, nicht nur für grobe Veränderungen innerhalb des Marks, sondern auch für ausgedehnte Blutungen (Hämatomyelien) glaube ich auf Grund meiner Beobachtungen annehmen zu dürfen. Denn gerade in der grauen Substanz, die ja als Fortsetzung der Nervenwurzeln gilt, hat man seit langer Zeit Blutungen nach Traumen beobachtet. Schon Cruveilhier weist auf diese Prädilectionsstelle hin, und seine Befunde sind nachher durch Beobachtungen von Thorburn, Bourneville, Minor, Schultze, Pfeiffer, Monod u. A. bestätigt worden. Wagner und Stolper erwähnen zur Erklärung dieser Thatsache die Arbeit von Kadyi, welcher durch seine sorg-

fältigen Untersuchungen feststellen konnte, dass die inneren Theile der grauen Substanz ausschliesslich von Centralarterien, die oberflächlichen Lagen der weissen Substanz ausschliesslich von peripherischen Gefässen versorgt werden, und vermuthen darin den Grund für häufigere Blutungen innerhalb der grauen Substanz.

Ich glaube, dass diese innerhalb der grauen Substanz vornehmlich gefundenen Blutungen bei momentanen Distorsionen in erster Linie auf die Zerrung an den austretenden Nerven zurückzuführen sind, ohne dass es zu einem Abriss und Heterotopie der Hörner — wie in unserem Fall — dabei zu kommen braucht. Speciell die Blutungen im Gebiet der Clark'schen Säulen, sowie in den angrenzenden Partien des centralen Graus erscheinen mir durch directe Zerrung seitens der austretenden Nerven am leichtesten erklärt. Man könnte ja noch daran denken, dass auch durch die momentane starke Beugung des Kopfes derartige Zerreissungen der Gefässe mit Blutungen bedingt werden, vorzugsweise auf der Höhe des 4.—6. Halswirbels, die ohnehin etwas mehr nach vorn prominiren.

Dass es in unserem Fall nicht zu einer solchen Blutung kam, die den Namen einer Hämatomyelie verdient, vielmehr nur ganz minimale Blutaustritte zu verzeichnen sind, spricht nicht gegen die oben aufgestellte Ansicht. Es spielen bei derartigen Traumen eben noch andere Zufälligkeiten mit, Factoren, die auch durch weitere experimentelle Untersuchungen nicht ergründet werden dürften. Die Vorgänge im Einzelnen entziehen sich ja oft unseren Kenntnissen, während die Thatsache bestehen bleibt.

Unser Fall einer reinen traumatischen Heterotopie nimmt insofern eine Sonderstellung ein, als es, soweit ich die Litteratur übersehen konnte, der einzigste bislang beobachtete ist, bei dem ein völliger Abriss der Hinterhörner mit Verlagerung derselben erfolgte, und bei dem die angrenzende weisse Substanz in den durch den Abriss entstandenen Defect von der Mitte und Seite her hineingedrängt wurde. In der ausführlichen Arbeit von Wagner und Stolper (S. 130) habe ich nur einen Fall finden können, bei dem im rechten Hinterhorn eine offenbar durch starke Zerrung entstandene Lücke — es lag eine Rotationsluxation des 5. und Compressionsfractur des 7. Halswirbels vor — gefunden wurde. Wagner und Stolper glauben, dass diese „aufgequollenen maschigen

Partien des Interstitiums, in denen jede Nervenfaser fehlt, durch Zerrung und Zerreissen der betreffenden Nervenfasern zu Stande gekommen ist, und führen für diese Auffassung, dass die Zerrung des Rückenmarks in der Längsachse eine beachtenswerthe Rolle in der Aetiologie der Rückenmarksläsionen und insbesondere der Hämatomyelie spielt, andere Beobachtungen an. So zum Beispiel die Thatsache, dass bei Kindern, die schwer und mit Kunsthülfe entbunden wurden, intramedulläre Blutungen gefunden wurden (F. Raymond, Schultze und Pfeiffer). Schultze und Pfeiffer[1]) berichten von einem durch Wendung entwickelten Kinde, bei welchem die Blutung sich weithin durch die graue Substanz erstreckte. Auch Spaltbildung im Hinterhorn wurde hierbei beobachtet. A. Westphal konnte bei einer 35jährigen Frau, welche im Delirium aus dem Fenster gesprungen war und einen Bruch des 1. und 2. Lendenwirbels mit Zerstörung des darunter liegenden Marks davontrug, ein eigenthümlich maschiges Gewebe an einzelnen Stellen der weissen Substanz ohne kleinzellige Infiltration und ohne Körnchenzellen mikroskopisch vorfinden, und deutet diese Veränderungen als Zerrungsaffecte.

Für die Heterotopie spielen in unserem Fall zwei Factoren eine wichtige Rolle, einmal die momentane starke Flexion des Kopfes nach vorn und zweitens die mit letzterer verbundene Torsion nach links. Der Mann konnte bei der Aufnahme in die Klinik allerdings nicht angeben, nach welcher Seite der Kopf unmittelbar nach dem Fall gedreht gelegen habe, aber dass eine solche Drehung stattgefunden hatte, wusste er sich noch bestimmt zu erinnern. Aus dem mikroskopischen Befunde geht, wie das bereits vorher ausgeführt wurde, zweifellos hervor, dass die rechte Hälfte des Hals- und oberen Brustmarks stärker gedehnt und gezerrt wurde als die linke, wodurch die stärkere Verlagerung des rechten Hinterhorns hervorgerufen wurde. Der Kopf muss demnach nach der linken Seite gedreht gelegen haben.

Dass solche Zerrungsaffecte, wenn auch nicht in der ausgesprochenen Weise einer völligen Verlagerung (Heterotopie) häufiger bei Traumen der Wirbelsäule vorkommen, als man nach den wenigen Publikationen annehmen dürfte, glaube ich bestimmt. Die

[1]) S. Wagner-Stolper.

meisten geben nur anfangs klinische Anhaltspunkte für ihr Bestehen, heilen später aber aus und entziehen sich auf diese Weise unserer Kenntniss. Denn gerade solche Zerrungsproducte, die, wie auch aus unserem Fall ersichtlich, der grösseren Schädigung des Blutgefässbindegewebsapparats, der kleinzelligen Infiltration vielfach entbehren, Körnchenzellen nur selten aufweisen, mit anderen Worten eine gröbere Zerstörung mit reactiver Entzündung vermissen lassen, scheinen mir, falls das Halsmark nicht betroffen ist, für eine Restitutio ad integrum besonders geeignet zu sein. Aber auch stärkere Zerrungen und Zerreissungen innerhalb des Rückenmarks dürften, was ihren Heilungsprocess anlangt, bessere Aussichten ergeben, wenn nach der Läsion die gröbere Structur der Glia erhalten geblieben ist, so dass die sich regenerirenden Nervenfasern in die praeformirten Lücken des gliösen Stützgerüstes hineinwachsen können, oder wenn bei bedeutenderer Störung des Zusammenhangs Nervenfasern und Glia, die im Centralnervensystem einmal auf einander angewiesen sind, eine gemeinsame Action unternehmen können. Der Blutgefässbindegewebsapparat, von dem aus mesodermale Wucherung mit Umbildung in Narbengewebe erfolgt, dürfte allerdings nicht zu sehr geschädigt sein.

Dass das Rückenmark auch bei schwereren Verletzungen regenerative Vorgänge seitens der Nervenfasern aufweist, zeigen die Versuche von Stroebe 1894 an Kaninchen, wonach ein beträchtliches regeneratives Auswachsen von Nervenfasern (vom Spinalganglion her in die Rückenmarksnarbe) nach Quetschung der hinteren Wurzeln nachgewiesen werden konnte. Auch Borst erwähnt einen Fall von Querschnittsverletzung des Rückenmarks im Anschluss an eine Wirbelfractur, wo 4 Monate nach dem Trauma an der hinteren und vorderen Circumferenz des Rückenmarks junge Nervenfasern in die Narbe reichlich hineingewachsen waren, und ebenfalls ein Auswachsen von Fasern der Rückenmarksstümpfe selbst (insbesondere der centralen) sicher nachweisen liess (s. Glantz, Dissert. Würzburg 1904).

Fickler beobachtete bei Rückenmarkscompression durch Wirbelcaries im Bereich mehrerer Segmente neugebildete Nervenfasern, verweist auf eine ähnliche Beobachtung Saxer's bei Syringomyelie und erwähnt anatomisch untersuchte Fälle von Heilung von Rückenmarkscompression (Charcot-Michaud und Kröger). Borst

konnte auf Grund experimenteller Untersuchungen auch für das Gehirn den Nachweis erbringen, dass eine Regeneration der Nervenfasern nach Durchreissung erfolgen kann, indem von den centralen Stümpfen ein Längenwachsthum ausgeht.

Nach dieser kurzen Abschweifung über Regenerationsvorgänge im Centralnervensystem bedarf es noch des Nachweises, dass die Heterotopie in unserem Falle auch durch das erwähnte Trauma entstanden ist, und nicht etwa als arteficielles Product angesehen werden muss.

Die meisten Heterotopien innerhalb des Rückenmarks, das heisst eine Verlagerung der grauen und weissen Substanz an eine Stelle, wohin sie der Regel nach nicht gehören, sind — soweit es sich nicht um Artefacte handelt — congenitaler Natur, abnorme Versprengungen während der Fötalperiode entstanden. Im Rückenmark ist zuerst von A. Pick 1878 eine Heterotopie der grauen Substanz beschrieben worden. Seitdem ist eine ganze Reihe von Arbeiten über diese Rückenmarksaffection veröffentlicht worden, ich erwähne nur die Beobachtungen von Henle, Sherrington, Rauber, Onodi, Hoche, Siemerling. Meistens war die graue Substanz mit oder ohne Ganglienzellen verlagert worden, jedoch auch grössere Configurationsanomalien, bis zu den hochgradigsten Verzerrungen und Auseinanderreissungen, konnten festgestellt werden. Von der Mehrzahl der Autoren wurde das häufig gleichzeitige Vorkommen von Erkrankungen in derartig missbildeten Rückenmarken hervorgehoben, als ob die Anomalie gleichsam die Prädisposition zu Erkrankungen gegeben hätte.

Durch die im Jahre 1892 erschienene Arbeit von van Gieson wurde jedoch der Stab über die Mehrzahl der als Heterotopien beschriebenen Fälle gebrochen, indem dieser Forscher den sicheren Nachweis erbrachte, dass auf künstlichem Wege, durch Zerrung, Quetschung etc. ganz genau dieselben Bilder, dieselben Verlagerungen der grauen und weissen Substanz von ihm hervorgebracht werden konnten. Auch die sogenannten Doppelmissbildungen konnte van Gieson auf diese Weise herstellen. Damit war zur Genüge erwiesen, dass postmortal, speciell in einem vorher schon durch eine Erkrankung mehr oder weniger veränderten resp. erweichten Gewebe leicht durch unvorsichtige Behandlung arteficielle Producte entstehen können. Collins und Rosin konnten dann

auch bald nach der Publication van Gieson's über derartige Heterotopien vortäuschende Kunstproducte im Rückenmark berichten.

Demnach fragt es sich, ob die in unserm Fall im unteren Theil des Halsmarks nachweisbare traumatische Heterotopie nicht auch im Sinne van Gieson's als Artefact gedeutet werden muss, ob nicht auch bei der Herausnahme des Rückenmarks, oder schon vorher bei der Eröffnung des Wirbelkanals Schädigungen des Marks eingetreten sind, welche die Abreissung der Hinterhörner als Kunstproducte erscheinen lassen. Was zuerst den letzten Einwand betrifft, dass durch die Entfernung der hinteren Bögen eine Zerrung hervorgerufen sein könnte, so ist schon aus den topographischen Verhältnissen die Unmöglichkeit eines derartigen Causalconnexes erwiesen. Eine Verwachsung der Dura mit der Umgebung bestand an keiner Stelle. Auch bei der Herausnahme des Marks aus dem Wirbelkanal nach Durchtrennung der Nervenwurzeln mit dem Messer wurde so vorsichtig verfahren, wie es bei derartigen vermutheten Markverletzungen immer nur geschehen kann. Diese beiden Einwände müssen daher als unbegründet angesehen werden. Aber auch der pathologisch-anatomische Befund bei der genaueren Untersuchung der Serienschnitte erweist völlig einwandsfrei, dass von einer postmortalen Zerrung, einer arteficiellen Heterotopie in unserem Falle absolut nicht die Rede sein kann. Denn einmal ist die Verlagerung an den verschiedenen Schnitten ganz correspondirend, das heisst, stets zeigt sich das rechte Hinterhorn bedeutend stärker gezerrt, als das linke, sowohl an der Hauptstelle der Läsion im Bereich des 5. Halssegments, wo eine totale Abreissung nachweisbar ist, als auch oberhalb und unterhalb bis ins Brustmark hinein, wo noch eine deutliche Einziehung im Halstheil des Hinterhorns rechterseits besteht. Eine solche gleichmässige Anomalie, die sich über einen grösseren Abschnitt des Marks erstreckt, kann als Artefact bei der Herausnahme des Rückenmarks nicht entstanden sein. Sonst müsste man auch annehmen, dass in der rechten Hälfte des Marks stärkere Veränderungen, grössere Erweichungsbezirke vorhanden gewesen wären, als links, sodass hier bei der Zerrung an den Hinterhörnern es leichter zu einer vollkommenen Trennung und Verlagerung kam. Aber hiervon ist überhaupt nicht die Rede. Von einem Erweichungsherd kann in keinem der zahlreichen Schnitte irgend etwas entdeckt werden, weder auf der rechten noch linken

Seite der Querschnitte des Rückenmarks. Eine ausgedehnte Nekrose besteht in keinem Abschnitt des Marks, vielmehr lässt sich beiderseits nur im Bereich der Diastase, in der Partie des Abrisses der Hinterhörner nur ein ganz feiner Streifen erkennen, der zwischen den von beiden Seiten (median und lateral) hier zusammengedrückten Massen der weissen Substanz liegt und hervorgerufen ist durch den im Zustand des Zerfalls befindlichen Rest der abgerissenen Nervenfasern der grauen Substanz. Durch die mikroskopische Untersuchung lässt sich mit aller Sicherheit entscheiden, dass die Heterotopie der grauen und weissen Substanz durch das Trauma bedingt wurde und intra vitam bestanden haben muss, dafür sprechen die degenerativen Processe der zerrissenen und gezerrten Nervensubstanz sowie die kleineren Hämorrhagien im Bereich dieser Läsion, die, wie das bereits oben eingehender ausgeführt wurde, intra vitam in Folge der starken Zerrung und Zerreissung entstanden sind.

Für uns Chirurgen hat dieser Fall insofern Interesse, als er beweist, dass im Bereich der Halswirbelsäule auch ohne Veränderungen der Knochen und Bänder Markläsionen nach einem heftigen Trauma vorkommen können, die nicht durch eine Blutung (Hämatomyelie), sondern durch directe Zerrung an den austretenden Nervenwurzeln hervorgerufen sind, und in Folge der dabei auftretenden Verlagerung (Heterotopie) der grauen und weissen Substanz klinisch das Bild der Querschnittsläsion erzeugen und tödtlich verlaufen.

Literatur.

Bickeles, Zur pathologischen Anatomie der Hirn- und Rückenmarkserschütterung. Arbeiten aus dem Obersteiner'schen Institut. 1895.

Borst, Neue Experimente zur Frage nach der Regenerationsfähigkeit des Gehirns. Ziegler's Beiträge zur pathol. Anatomie und zur allgemeinen Pathologie. Bd. 36. 1904.

Bourneville, cit. nach Wagner-Stolper.

Bruns, Ludwig, Ueber einen Fall totaler traumatischer Zerstörung des Rückenmarks an der Grenze zwischen Hals- und Dorsalmark. Arch. f. Psych. Bd. 25. S. 759.

Charcot, cit. nach Lax und Müller. Deutsche Zeitschr. f. Nervenheilkunde. Bd. 12, 1898. S. 333.

Collins, Ueber ein Heterotopie vortäuschendes Kunstproduct des Rückenmarks. Neurol. Centralbl. 1893. No. 22.

Cruveilhier, Pathol. Anatomie. Lieferung 3. Krankheiten des Rückenmarks.

Erb, Zur Lehre von den Unfallserkrankungen des Rückenmarks. Ueber Poliomyelitis ant. chron. nach Trauma. Deutsche Zeitschr. f. Nervenheilkunde. Bd. 2. 1897. S. 122.

Fickler, Studien zur Pathologie und pathol. Anatomie der Rückenmarkscompression bei Wirbelcaries. Inaug.-Diss. Erlangen. 1899/1900.

van Gieson, A study of the artefacts etc. New York. med. Journ. 1892.

Hartmann, Fritz, Klinische und pathol.-anatomische Untersuchungen über die uncomplicirten, traumatischen Rückenmarkserkrankungen. Jahrbücher f. Psych. Bd. 19. 1900. S. 380.

Hayem, cit. nach Lax und Müller.

Henle, Handbuch der Nervenlehre des Menschen. 1879. S. 71.

Henle, A., Hämatomyelie, combinirt mit traumat. Spondylitis. Mittheilungen aus den Grenzgebieten der Medicin u. Chirurgie. Bd. 1. S. 405. 1896.

Hoche, Beiträge zur Kenntniss des Verhaltens der menschlichen Rückenmarkswurzeln. Heidelberg. 1891.

Kadyi, Ueber die Blutgefässe des menschlichen Rückenmarks. Lemberg. 1889.

Kahler und Pick, Beiträge zur Pathologie und pathologischen Anatomie des Centralnervensystems. Arch. f. Psych. Bd. 10. 1880.

Kirchgässer, Experimentelle Untersuchungen über Rückenmarkserschütterung. Deutsche Zeitschr. f. Nervenheilkunde. Bd. 11. H. 5 u. 6.

Kocher, Die Verletzungen der Wirbelsäule, zugleich ein Beitrag zur Physiologie des menschlichen Rückenmarks. Mittheilungen aus den Grenzgeb. der Medicin und Chirurgie. I. S. 416.

Koster, cit. nach Lax und Müller.

Lax und Müller, Ein Beitrag zur Pathologie und pathol. Anatomie der traumatischen Rückenmarkserkrankungen (sog. Hämatomyelie, secundäre Höhlenbildung). Deutsche Zeitschr. f. Nervenheilkunde. Bd. 12. 1898. S. 333.

Leyden, Ein Fall von Hämatomyelie. Zeitschr. f. klin. Medicin. Bd. 13. 1888.

Minor, Beitrag zur Lehre über Hämatomyelie und Syringomyelie. X. internat. Congress in Berlin. 1890. — Centrale Hämatomyelie. Westphal's Arch. 1893. Bd. 24. — Klinische Beobachtungen über centrale Hämatomyelie. Westphal's Arch. 1896. Bd. 28.

Monod, cit. nach Wagner-Stolper.

Onodi, Ueber die Ganglienzellengruppe der hinteren und vorderen Nervenwurzeln. Centralbl. f. d. med. Wissenschaft. 1885.

Parkin, Seven cases of intraspinal haemorrhage (haematomyelia). Guy's Hospital Reports. 1891.

Pfeiffer, Zusammenfassendes Referat über Rückenmarksblutungen und centrale Hämatomyelie. Centralbl. f. allgem. Pathologie und pathologische Anatomie. Bd. VII. 1896.

Pick, Heterotopie grauer Substanz im menschlichen Rückenmark. Arch. für Psych. Bd. VIII. 1878. — Neue Fälle von Heterotopie grauer Substanz im menschlichen Rückenmark. Prager med. Wochenschr. 1881. No. 10 und 11.

Rauber, Morphol. Jahrbücher. III. S. 603. Cit. nach Hoche.

Rosin, Ueber wahre Heterotopie im Rückenmark. Virch. Arch. Bd. 143. S. 639. 1896.

Schlesinger, Ueber Hämatomyelie beim Hunde. Arbeiten aus dem Obersteiner'schen Institut. 1894.

Schmaus, Beiträge zur pathol. Anatomie der Rückenmarkserschütterung. Virch. Arch. Bd. 122. S. 326. — Zur Casuistik und pathol. Anatomie der Rückenmarkserschütterung. Langenbeck's Arch. f. klin. Chirurgie. Bd. 42. H. 1. S. 112.

Schultze, Syringomyelie und Hämatomyelie bei Dystokie. Neurol. Centralbl. 1895. — Ueber Befunde von Hämatomyelie und Oblongatablutungen mit Spaltbildungen bei Dystokien. Deutsche Zeitschr. f. Nervenheilkunde. Bd. 8. 1895/96.

Sherrington, Proc. of the Royal Society. 30. Jan. 1890. Cit. nach Hoche.

Siemerling, Anatomische Untersuchungen über die menschl. Rückenmarkswurzeln. Monographie. Berlin. 1887.

Stolper, Wirbelsäulenverletzungen. Encyklopädie der gesammten Chirurgie. Bd. 2. 1903.

Stroebe, Experimentelle Untersuchungen über die degenerativen und reparatorischen Vorgänge bei Heilung von Verletzungen des Rückenmarks. Ziegler's Beiträge. Bd. 15. S. 383.

Thorburn, Cases of injury to the cervical region of the spinal cord. Brain. 1887. — A contribution to the surgery of the spinal cord. London. 1889.

Wagner-Stolper, Die Verletzungen der Wirbelsäule und des Rückenmarks. Deutsche Chirurgie. Bd. 40. 1898.

Westphal, A., Ueber einen Fall von traumatischer Myelitis. Arch. f. Psych. Bd. 28. H. 2. S. 554.

XII.

(Aus der Grazer chirurgischen Klinik. — Vorstand: Prof. v. Hacker.)

Die Pharyngotomia suprahyoidea transversa als Voroperation zur Entfernung von Nasenrachentumoren nebst Mittheilung von zwei Fällen temporärer Resection beider Oberkiefer nach Kocher.[1]

Von

Dr. Max Hofmann,

Privatdocent und Assistent der Klinik.

(Mit 3 Textfiguren.)

Es giebt kaum Neubildungen, zu deren operativer Entfernung so viele verschiedenartige Wege eingeschlagen worden sind, als für die von der Schädelbasis, speciell vom Dache des Pharynx ausgehenden Tumoren. Das Bestreben radical zu operiren, also den Sitz dieser meist breitbasig aufsitzenden Tumoren dem Auge ausreichend zugänglich zu machen, hat zu einer Reihe theils mehr, theils weniger eingreifender Voroperationen geführt, die man in nasale, faciale und buccale zu unterscheiden pflegt und die erst vor kurzer Zeit durch Custodis[2]) eine zusammenfassende Darstellung erfahren haben.

Da Tumoren des Nasenrachenraumes relativ selten zur Beobachtung, beziehungsweise Operation gelangen, sind die Erfahrungen einzelner über verschiedene Operationsverfahren nur ge-

[1]) Abgekürzt vorgetragen am 4. Sitzungstage des XXXVI. Congresses der Deutschen Gesellschaft für Chirurgie, 6. April 1907.

[2]) Custodis, Ueber die operative Behandlung der Nasenrachentumoren. Bruns' Beiträge z. klin. Chir. Bd. 47. 1905. S. 37.

ringe; meist sind von einem Autor nur wenige Fälle nach einer bestimmten Methode oder ihren Modificationen operirt worden. Erst in jüngster Zeit erschien eine Arbeit der v. Bergmann'schen Klinik [1]), welche über eine grössere Reihe (18 Fälle) in den letzten 10 Jahren zur Beobachtung gekommener Tumoren des Nasenrachenraumes und die mit verschiedenen Operationsverfahren gemachten Erfahrungen berichtet. Nur jene Methoden werden, insbesondere bei malignen Tumoren, eine Berechtigung besitzen, welche das Operationsfeld in ausgiebigster Weise freilegen und so unter Controlle des Auges eine radicale Entfernung gestatten. Geht doch eben aus der Zusammenstellung von Pinkus (l. c.) hervor, dass jene Fälle geheilt geblieben sind, bei denen ein sehr grosser Eingriff gemacht worden ist, obwohl grade dies meist vorgeschrittene Fälle waren. [(v. Bergmann [2].)]

Die rein nasalen Operationsverfahren können für die Tumoren des Cavum pharyngonasale kaum in Betracht gezogen werden, da sie den Sitz dieser Tumoren nicht in genügender Weise blosslegen, während sie sich für die vom Dache der Nasenhöhle ausgehenden Tumoren wohl eignen können. Diese sollen hier ebenso wenig berücksichtigt werden, wie die von der Fossa sphenomaxillaris oder dem Periost der äusseren Lamelle des Processus pterygoideus ihren Ausgang nehmenden, von v. Langenbeck als „retromaxilläre" bezeichneten Tumoren, die von den epipharyngealen, hier allein in Betracht zu ziehenden scharf getrennt werden müssen.

Von den facialen Operationsmethoden kommt wohl, was Uebersicht betrifft, in erster Linie die temporäre Resection des Oberkiefers nach v. Langenbeck in Frage, die v. Bergmann (l. c. S. 970), der achtmal danach operirte, als die wichtigste Operation zum Erreichen der Geschwülste sowohl des Epipharynx, als auch der hinter dem Oberkiefer gelegenen ansieht. Sie dürfte jene Methode sein, die bis heute am häufigsten bei diesen Tumoren ausgeführt wurde. Der Zugang zu den der Nasenhöhle zukommenden Antheilen der Schädelbasis ist bei ihr ein besserer, als zum Epipharynx, sie ist daher vor allem dann sehr leistungsfähig, wenn es

[1]) W. Pinkus, Beitrag zur Klinik und Chirurgie des Nasenrachenraumes. Arch. f. klin. Chir. Bd. 82. 1907. S. 110.

[2]) Handbuch der practischen Chirurgie. 1907. 3. Auflage. Bd. I. S. 966.

sich um Pharynxtumoren handelt, die nach vorne in die Nasenhöhle und ihre Nebenhöhlen oder umgekehrt ihren Weg genommen haben. Dass aber auch die temporäre Resection des Oberkiefers nicht ausnahmslos genügend freien Zugang zum Operationsfeld schafft, beweist wohl am besten der Umstand, dass sie im gegebenen Falle mit der temporären Resection der Nase nach v. Bruns combinirt werden musste (Czerny-Jordan).

Den vollständigsten Einblick auf die Schädelbasis von vorne bis zum Pharynx giebt jedenfalls die bisher einmal ausgeführte (Pinkus, l. c. S. 160) temporäre Aufklappung beider Oberkiefer mit gleichzeitiger Aufklappung der ganzen Nase gegen die Stirne. „Der Blick in die oberen Nasengänge und den Epipharynx ist vollständig frei" (v. Bergmann, l. c. S. 972). Dass der Kranke 8 Jahre nach diesem Eingriff, bei welchem nach vorausgeschickter Tracheotomie und beiderseitiger Carotisunterbindung ein kleinapfelgrosses, von der Schädelbasis ausgehendes Tumorrecidiv, das in die Nasen- und Oberkieferhöhle hineingewachsen war, entfernt wurde, noch gesund war, während nach vorhergegangener Aufklappung nur des rechten Oberkiefers ein Recidiv aufgetreten war, spricht zu Gunsten dieses wohl mit Recht als „geradezu riesenhaft" bezeichneten Eingriffes.

Zu den facialen Methoden kann auch die temporäre Unterkieferresection gerechnet werden, die zwar in erster Linie für retro- und mesopharyngeale Tumoren in Betracht kommt, aber auch bei einem von der Schädelbasis ausgehenden Sarkom des Nasenrachenraumes schon Anwendung fand, ohne dass allerdings in dem weit vorgeschrittenen Fall eine radicale Entfernung möglich war, weshalb auch ein Urtheil über den Werth dieser Methode für Nasenrachentumoren noch nicht vorliegt (Pinkus, l. c. S. 141).

Die Zahl der buccalen Operationsmethoden ist gleichfalls eine grosse. Ein Urtheil über jede einzelne auf Grund eigener Erfahrungen sich zu bilden, ist wohl kaum möglich. Leichenversuche haben mir die Ueberzeugung verschafft, dass von allen diesen Methoden für die Entfernung von Tumoren der Pars nasalis pharyngis die Kocher'sche temporäre Aufklappung beider Oberkiefer, was Uebersichtlichkeit des Operationsfeldes betrifft, in erster Linie in Betracht kommen muss und die Methoden von Gussenbauer, Chalot-Habs und Partsch, welch' letztere ihr

noch am nächsten kommt, nur in seltenen Fällen genügende Einsicht gewähren. Schloffer[1]) hat in einem Fall von Sarkom des Nasenrachenraumes die Methode von Partsch, welche die ganze harte Gaumenplatte sammt den Alveolarfortsätzen um eine hintere quere Achse fallthürartig nach abwärts klappt mit Aufklappung der Nase und medianer Spaltung der Oberlippe combinirt, und war mit dem Erfolg in Bezug auf Einblick in den Nasenrachenraum sehr zufrieden. Alle buccalen Methoden geben in die Nasenhöhle und die ihr entsprechenden Antheile der Schädelbasis eine bessere Einsicht als in das Cavum pharyngonasale. Beim Kocher'schen Verfahren ist die Uebersichtlichkeit des Operationsfeldes eine ganz vorzügliche, bei vollständiger Spaltung des weichen Gaumens liegt auch die Pars nasalis pharyngis recht frei da. Unterstützt wird der freie Einblick, wenn durch das Hineinwachsen des Tumors aus dem Pharynx in die Nasenhöhle letztere erweitert und ihre Wandungen auseinandergedrängt werden, wie es insbesondere durch Fibrome des Nasenrachenraumes zu Stande kommt. Kocher[2]) räth behufs Erweiterung des Einblicks, den Vomer nach der Seite zu drängen, die hinderlichen Muscheln zu excidiren, Hertle[3]), den medianen Theil der vorderen Highmorshöhlenwandung zu entfernen. Beeinträchtigt wird die Uebersicht durch die starke Blutung. Der Nachtheil dieser Operationsmethode, die starke Blutung, mag wohl vor Allem Ursache sein, dass diese Methode bisher so wenig Nachahmer gefunden hat. Nach Custodis (l. c. S. 79) wurde diese Operation bis 1905 achtmal ausgeführt. Dazu kommen noch in letzter Zeit 1 Fall von Garrè [(Stenger[4])] und 2 Fälle aus der v. Bergmann'schen Klinik (Pinkus l. c.).

Erst eine grössere Beobachtungsreihe kann feststellen, ob diese Methode, die auch kosmetisch und functionell ein vorzügliches Resultat giebt, mit der v. Langenbeck'schen temporären Aufklappung des Oberkiefers stets erfolgreich wird concurriren können. In diesem Sinne seien auch zwei weitere, an der Grazer chirur-

[1]) H. Schloffer, Zur temporären Gaumenresection bei Operationen von Nasenrachengeschwülsten. Prager medic. Wochenschr. 1906. No. 8. S. 99.

[2]) Th. Kocher, Chirurgische Operationslehre. 1902. 4. Aufl. S. 133.

[3]) J. Hertle, Ueber einen Fall von temporärer Aufklappung beider Oberkiefer nach Kocher zum Zwecke der Entfernung eines grossen Nasenrachenfibromes. Arch. f. klin. Chir. 1904. Bd. 73. S. 75.

[4]) Stenger, Zur Kenntniss der Frühsymptome maligner Tumoren des Nasenrachenraumes. Deutsche med. Wochenschr. 1905. No. 73. S. 503.

gischen Klinik operirte Fälle temporärer Oberkieferresection nach Kocher mitgetheilt:

1. Wilhelm T., 32 J., war bis auf eine vor 3 Jahren überstandene Pleuritis stets gesund. Seine jetzige Erkrankung begann vor nicht ganz einem Jahre mit Schnupfen, Kopfschmerzen und einem unangenehmen Gefühl im Pharynx. Letzteres veranlasste ihn zu öfterem Räuspern, wobei er stets etwas blutigen Schleim herausbeförderte. Diese Blutungen wurden häufiger und stärker. Die Kopfschmerzen, namentlich links, wurden immer intensiver, auch die linke Gesichtshälfte, besonders im Infraorbitalisgebiete, wurde schmerzhaft. In den letzten 3 Monaten ist Pat. um 6 kg abgemagert.

Befund: Mittelgross, gut genährt, Körpergewicht 90 kg, Herz- und Lungenbefund normal. Sprache etwas nasal, chronische Pharyngitis. Das Gaumensegel erscheint links leicht vorgewölbt. An der hinteren Rachenwand klebt blutig gestreifter Schleim. Die linke Nase ist für den Luftstrom etwas schlechter durchgängig als die rechte.

Rhinoscopia anterior ergiebt auffallend enge Nasengänge, der Einblick in den Nasenrachenraum ist dadurch behindert. Bei der Rhinoscopia posterior sieht man am Nasenrachendach einen dunkelroth gefärbten, höckerigen, hauptsächlich links flächenhaft aufsitzenden Tumor. Bei der digitalen Untersuchung fühlt sich derselbe grobhöckerig, derb an und blutet leicht. Er reicht an der hinteren Rachenwand bis zur Höhe des Gaumens herab, und wird beim Abheben des Velums mit einem Haken in seinen unteren Antheilen sichtbar. Am Rachendach reicht er bis zu den Choanen, die er in ihrem oberen Antheil deckt. Die Hauptmasse des Tumors sitzt links, nach rechts reicht er nur wenig über die Mittellinie.

Die mikroskopische Untersuchung einer mit dem Beckmann'schen Instrumente vorgenommenen Probeexcision ergiebt die Diagnose: alveoläres Sarcom (Hofrath Eppinger).

Am 7. 4. 1907 wird in Chloroformnarkose nach vorheriger Injection von 0,0015 g Morphium die Kocher'sche temporäre Resection beider Oberkiefer ausgeführt (Dr. Streissler). Lagerung des Pat. nach Payr. Unterbindung der Arteria carot. ext. sinistra, wobei eine verdächtige Lymphdrüse mitentfernt wird. Die Operation wird sodann ganz in der von Lanz[1]) beschriebenen Weise vorgenommen, der weiche Gaumen vollständig durchtrennt. Schon bei der Durchmeisselung der beiden Oberkieferkörper, insbesondere nach dem Auseinanderziehen beider Oberkieferhälften mit Langenbeck'schen Knochenhaken war die Blutung eine sehr starke und musste durch langdauernde, sorgfältige Tamponade gestillt werden. Sowie die Blutung hinreichend gestillt war, hatte man genügend Einsicht in den Nasenrachenraum und überblickte den Tumor, der eine flache, höckerige, nicht scharf abgegrenzte, in der Mitte exulcerirte und graugelb belegte Geschwulst darstellt. Links umgreift der Tumor den Tubenwulst, während er rechts sich circa 1 cm

[1]) O. Lanz, Osteoplastische Resection beider Oberkiefer nach Kocher. Deutsche Zeitschr. f. Chir. 1893. Bd. 35. S. 423.

von demselben fernhält. Die der Entfernung des Tumors hinderlichen hinteren Theile der unteren Muscheln und des Septums werden entfernt. Sodann wird der Tumor mit dem Periostmesser im Gesunden umschnitten, und mit gekrümmten Raspatorien vom Os basilare abgehebelt, so dass dieses mit dem Tuberculum pharyngeum frei zu Tage liegt. Ein Zapfen, den der Tumor in die Nische hinter dem Pterygoid längs der linken Tube hinein entsendet, wird mit der Scheere entfernt, nachdem der hintere Theil des Pterygoids vorerst mit der Luer'schen Hohlmeisselzange entfernt wurde, wobei sich eine stärkere Blutung aus der Arteria palatina descendens ergab. Bei diesem letzten Act der Operation tritt eine starke Blutung aus der Gegend des Foramen lacerum anterius ein, die durch langwierige Tamponade mit in Adrenalin getränkter Gaze und dem Kugelbrenner gestillt wird. Sodann wird der ganze Geschwulstboden mit dem Kugelbrenner verschorft. Nach definitiver Tamponade erfolgt die Rücklagerung beider Oberkiefer, die durch eine Silberdrahtnaht durch den Alveolarfortsatz aneinander fixirt werden. Naht des harten und weichen Gaumens. Die zweite Hälfte der Operation, die im Ganzen wegen langwieriger Tamponade fast 3 Stunden in Anspruch nahm, wird fast ohne Narkose ausgeführt. P. ist nach der Operation stark anämisch, der Puls sehr frequent und leicht unterdrückbar, weshalb er Kochsalzinfusionen und Excitantien erhält. Die Heilung erfolgte glatt bis auf einen Defect im hinteren Antheil des harten Gaumens. Dieser wird vorläufig bestehen gelassen, da man durch denselben das Rachendach erblickt und so ein Recidiv rasch erkannt werden könnte. Schon 8 Wochen nach der Operation wurde eine kleine tumorverdächtige Stelle sichtbar und mit dem Paquelin verschorft. Mehrere Monate später starb der Kranke an einem ausgebreiteten Recidiv an der Schädelbasis.

2. Johann B., 25 J. alt. Im Decbr. 1900 war der Patient von Nicoladoni wegen eines kindsfaustgrossen Nasenrachenfibroms mit temporärer Resection des Oberkiefers nach v. Langenbeck operirt worden. Wegen des bis zum Larynx herunter reichenden Tumors wurde nach Eintritt der Narkose die Athmung schlecht; deshalb wurde der Patient tracheotomirt und eine Trendelenburg'sche Tamponcanüle eingeführt. Schon früher hatte der Tumor häufig durch Druck auf die Epiglottis Erstickungsanfälle ausgelöst. Ausserdem litt der Kranke damals schon seit 2 Jahren an heftigen Kopfschmerzen und war durch häufige Blutungen aus dem Tumor stark heruntergekommen. Nach Aufklappung des Oberkiefers wurde der Tumor mit der Scheere abgetragen und mehrere kleine polypöse Tumoren, die dahinter sassen, mit entfernt.

Schon $1^1/_2$ Jahre später war ein Recidiv zu constatiren, beide Nasengänge waren verstopft, es traten wiederholte und heftige Blutungen aus der Nase ein, und durch das linke Nasenloch wurde der Tumor direct sichtbar. Das Gaumensegel wurde durch den Tumor links stark vorgedrängt.

7. 8. 1902. Temporäre Aufklappung beider Oberkiefer nach Kocher (Dr. Hertle). Nach unterer Tracheotomie und Einführung einer Trendelenburg'schen Tamponcanüle wird die Voroperation in typischer Weise in Chloroformnarkose und in sitzender Stellung des Patienten ausgeführt.

Ein Theil des weichen Gaumens und die Uvula bleiben ungespalten. Der Tumor füllt das Cavum pharyngonasale, sowie zum Theil die linke Nasen- und Highmorshöhle aus. Er wird von der Schädelbasis unter starker Blutung mit der Hohlscheere abgetragen. Die Blutung wird durch Tamponade gestillt, der Mutterboden des Tumors mit dem Kugelbrenner verschorft. Reposition beider Oberkiefer und Naht des Alveolarfortsatzes mit Silberdraht.

Der Wundverlauf war ein ungestörter, nur entstand an der Stelle eines kleinen, bei Durchmeisselung in der Mittellinie des harten Gaumens abgesprengten kleinen Knochenstückes eine Communication zwischen Mund- und Nasenhöhle. Zum Verschluss dieses Defectes im Gaumen wurde 3 Wochen später die typische Uranoplasiik nach v. Langenbeck mit Erfolg ausgeführt. Keine functionellen Störungen beim Sprechen oder Kauen. Auch das kosmetische Resultat war ein gutes (Hertle l. c.).

Drei Jahre später sucht Patient abermals Spitalshülfe auf. Wegen vollständiger Verlegung seiner Nasenwege kann er nur durch den Mund athmen. Er blutet häufig aus der Nase. Das Gaumensegel wird durch einen Tumor nach abwärts zu vorgewölbt. Durch Rhinoscopia posterior erkennt man deutlich einen rundlich ovalen Tumor mit glatter Oberfläche, der bei Palpation sich äusserst hart anfühlt und den Nasenrachenraum vollständig ausfüllt. Bei vorderer Rhinoskopie sieht man ebenfalls den Tumor, und kann seinen Abgang vom Nasenrachenraum erkennen, da die Nasenhöhle durch Entfernung der Muscheln seit der letzten Operation ausserordentlich weit ist.

7. 8. 1905. Abermals temporäre Resection beider Oberkiefer nach Kocher (Dr. Hofmann). $^1/_2$ Stunde vor der Operation 0,01 Morphium subcutan, Chloroformnarkose, Lagerung nach Payr. Schnittführung in den alten Narben. Unmittelbar nach dem Auseinanderziehen beider Oberkiefer ist die Blutung ausserordentlich stark und deshalb von dem Tumor selbst nichts zu sehen. Es wird deshalb rasch und sorgfältig tamponirt. Patient, der schon vorher zeitweise recht oberflächlich geathmet, hört plötzlich ganz zu athmen auf, die Pupillen sind maximal eng, der Puls ruhig und kräftig. Die Tamponade der Nasenhöhle wird nun rasch beendet, und um ein Einfliessen von Blut in die Luftwege während der gleichzeitig eingeleiteten künstlichen Athmung sicher zu hindern, wird sofort die Tracheotomie ausgeführt. Diese ist einfach, da von beiden früheren Tracheotomien her die Trachea gleich unter der Haut mit dieser innig verwachsen liegt, sodann wird die Trendelenburg'sche Tamponcanüle eingeführt. Nach ca. 10 Min. künstlicher Athmung athmet der Kranke wieder spontan, insbesondere auf Anruf. In ganz oberflächlicher Narkose wird nun die Operation zu Ende geführt. Nach Entfernung der Tamponade wird der etwa hühnereigrosse, breit der Schädelbasis aufsitzende Tumor umschnitten und mit Elevatorien abgehebelt. Die starke Blutung wird zunächst durch Tamponade, sodann durch Verschorfen der Geschwulstbasis mit dem Kugelbrenner gestillt. Nach definitiver, zu den Nasenlöchern herausgeleiteter Tamponade werden beide Oberkieferhälften aneinander geklappt und durch eine durch den Alveolarfortsatz gelegte Silberdrahtnaht aneinandergehalten. Der theilweise gespaltene weiche Gaumen wird durch

einige Nähte wieder vereinigt. Auch nach Beendigung der Operation hört der Kranke offenbar in Folge Morphiumwirkung wiederholt zu athmen auf bei kräftigem Puls und engsten Pupillen, und muss durch Zurufe zur Athmung angehalten werden. Patient erhält 600 g Kochsalzlösung subcutan und reichlich Excitantien, insbesondere schwarzen Kaffee. Am folgenden Tage war Patient vollständig erholt. Der Wundverlauf war vollständig afebril, am 5. Tage wurde die Tamponade entfernt. Mit gutem kosmetischen — beide Oberkieferhälften sind kaum merklich gegeneinander verschoben — und gutem functionellen Resultat verlässt Patient nach 4 Wochen geheilt das Spital.

Die mikroskopische Untersuchung ergab, dass es sich um ein derbfaseriges, stellenweise cavernös gebautes Nasenrachenfibrom gehandelt.

Derzeit, $1^1/_2$ Jahre nach der Operation, ist Patient recidivfrei. Da er das 25. Lebensjahr bereits überschritten hat, kann man seine Heilung erfahrungsgemäss mit grosser Wahrscheinlichkeit als eine definitive ansehen.

Auch in diesen beiden Fällen hat sich die Kocher'sche temporäre Resection beider Oberkiefer, was Uebersichtlichkeit des Operationsfeldes betrifft, in Uebereinstimmung mit den Beobachtungen anderer Autoren vollständig bewährt. Ihre Schwierigkeit, sowie auch die aller übrigen grossen Voroperationen am Knochen liegt vor Allem in der Gefahr starker Blutung. Diese Blutung ist einerseits durch die Voroperation als solche bedingt, indem dabei grössere Arterien verletzt werden müssen (Art. alveol. sup., Art. palat. descendens), anderseits erfolgt sie aus den häufig, wenigstens stellenweise cavernös aufgebauten Tumoren, deren Verletzung schon durch die Voroperation nicht mit Sicherheit vermieden werden kann. Abgesehen davon, dass die Blutung die Uebersicht und damit die Abtragung des Tumors wenigstens zeitweise erschwert, kann sie unter Umständen durch ihre Grösse bedenklich werden und die Gefahr der Aspirationspneumonie in Folge von Einrinnen von Blut in die Trachea während der Operation steigern.

Die Blutung und ihre Gefahren hat man auf mannigfache Weise zu bekämpfen gesucht. Hierher gehört vor Allem die Unterbindung der Art. carot. ext., wie sie schon lange für die temporäre und dauernde Resection des Oberkiefers nach v. Langenbeck empfohlen und geübt wird. Jedenfalls wird dadurch die Blutung oft recht bedeutend verringert. An der Grazer chirurgischen Klinik wird sie principiell bei allen Oberkieferresectionen vorgenommen, weil die damit gemachten Erfahrungen sehr günstige sind und die Aufsuchung der äusseren Carotiden am Halse gestattet, sich über das Vorhandensein von Drüsenmetastasen

maligner Oberkiefertumoren, um die es sich bei der Resection ja meist handelt, zu überzeugen, die dann gleich mitexstirpirt werden. Kocher (l. c. S. 128) spricht sich in seiner Operationslehre sehr entschieden für die präliminare Unterbindung der Art. carot. ext. bei Operationen in Nase, Mund und Rachen, speciell an den Kiefern aus und empfiehlt sie auch insbesondere für seine osteoplastische Resection beider Oberkiefer. In den bisher bekannt gewordenen 13 Fällen dieser Operation wurde die Ligatur zweimal beiderseitig [Depage[1]), Enderlen[2])], einmal nur linksseitig (Streissler), auf welcher Seite die Hauptmasse des zu entfernenden Tumors sass, und einmal provisorisch, ebenfalls links, um erst im Falle stärkerer Blutung zugezogen zu werden [Garrè-Stenger (l. c.)], ausgeführt. Trotzdem war selbst bei beiderseitiger Unterbindung in einem Falle [Depage (l. c.)] die Blutung ausserordentlich stark.

Für die Blutstillung kommt ferner die nach jedem Operationsact ausgeführte Tamponade der Wundflächen und Wundspalten mit Jodoformgaze, oder mit in Adrenalinlösung getauchter Gaze in Betracht. Sie ist gerade bei der Kocher'schen Operation von grosser Bedeutung, hat aber den Nachtheil, dass dadurch die Dauer der sonst rasch auszuführenden Operation, und damit auch die Dauer der Narkose unter Umständen recht bedeutend verlängert wird. So machte in dem ersten der beiden mitgetheilten Fälle die trotz Unterbindung der linken Art. carot. ext. ausserordentlich starke Blutung so langdauernde Tamponaden nothwendig, dass die ganze Operation fast 3 Stunden beanspruchte. Nur bei sorgfältigster Stillung der Blutung aber kann man namentlich bei malignen Tumoren vollständig unter Controlle des Auges operiren. Unterstützt wird die Blutstillung durch entsprechende Lagerung des Kranken, die auch die Gefahren der Blutaspiration vermindert. Kocher (l. c. S. 133, Lanz l. c.) hat in seinem ersten Falle „am hängenden Kopf“ nach Rose operirt, wiederräth aber

---

[1]) Depage, Résection temporaire du maxillaire par le procédé de Kocher pour polypes nasopharyngiens. Communication faite à la société des sciences médicales de Bruxelles. 1897. — Sarcome de la base du crâne, trachéotomie préventive ligature provisoire de deux carotides externes; résection ostéoplastique de la mâchoire supérieure par le procédé de Kocher; guérison. Bulletin de l'académie royale de médecine Belgique. 1898.

[2]) Enderlen, Ein Beitrag zur temporären Aufklappung beider Oberkiefer nach Kocher. Deutsche Zeitschr. f. Chir. 1904. Bd. 74. S. 517.

diese Lagerung, da darnach die venöse Blutung zu stark sei. Er empfiehlt vielmehr, nur den Stamm und Hals des Patienten abhängig zu lagern, so dass die Trachea mit ihrem oberen Ende eine tiefere Lage einnimmt, den Kopf selbst dabei wieder höher zu lagern als den Hals. Enderlen (l. c.) operirte seinen Fall in dieser Lagerung, die das Einfliessen von Blut in die Trachea vermeidet, und war damit sehr zufrieden.

Die beiden hier mitgetheilten Fälle wurden in der von Payr[1]) in seinem Fall angewandten Lagerung operirt, in welcher der Körper des Patienten eine gegen das Fussende abfallende Lage einnimmt, während der Kopf über den Rand des Tisches leicht überhängt. In dem von mir operirten Fall 2 eines Nasenrachenfibroms war die Blutung, obwohl dabei die Carotiden nicht unterbunden waren, eine leicht zu beherrschende, in dem ersten dagegen trotz Unterbindung einer Art. car. ext. eine ausserordentlich starke, sowohl durch die Voroperation bedingt als auch bei Abtragung des Tumors aufgetreten.

Hertle (l. c.) und Garrè (Stenger l. c.) operirten ihre Fälle in sitzender Stellung, ersterer nach vorausgeschickter Tracheotomie und Einführung einer Trendelenburg'schen Tamponcanüle, letzterer ohne Tracheotomie. Im ersteren Falle wird die Blutung als stark, aber zu stillen, im letzteren als nicht besonders stark angegeben.

Wie weit die Lagerungsfrage für die Verminderung der Blutung während der Operation in Betracht kommt, kann nach den vorliegenden Erfahrungen noch nicht entschieden werden. Die Lagerung kommt ja auch vor Allem nicht dafür, sondern für die Vermeidung des Einfliessens von Blut in die Luftwege während der Operation in Frage. Durch entsprechende Lagerung kann die präliminare Tracheotomie und Einführung einer Tamponcanüle überflüssig gemacht werden, insbesondere aber durch Operiren in Halbnarkose nach Krönlein, wobei der Kranke selbst bei noch erhaltenem Larynxreflex das Einfliessen von Blut in die Luftwege rechtzeitig hindert. So werden

---

[1]) E. Payr, Ueber neuere Methoden zur operativen Behandlung der Geschwülste des Nasenrachenraumes mit besonderer Berücksichtigung der Kocher'schen osteoplastischen Resection beider Oberkiefer. Arch. f. klin. Chir. 1904. Bd. 72. S. 284.

an der Grazer chirurgischen Klinik alle Oberkieferresectionen in sitzender Stellung und Halbnarkose ohne vorausgeschickte Tracheotomie ausgeführt, ohne dass bisher ein Grund gewesen wäre, davon abzugehen. v. Hacker sieht in der Tracheotomie entschieden eine erschwerende Complication derartiger Operationen, die er lieber vermeidet, da sie zur Pneumonie disponirt. Auch in den beiden mitgetheilten Fällen Kocher'scher Oberkieferresection war von präliminarer Tracheotomie abgesehen worden. Depage, Hertle, v. Bergmann (Pinkus) (l. c. l. c.) hingegen haben ihre Fälle vorher tracheotomirt und eine Tamponcanüle nach Trendelenburg oder Hahn eingeführt. v. Bergmann (l. c. S. 970) macht überhaupt von der Tracheotomie recht oft Gebrauch und kann die durch sie gesetzte Complication nicht hoch anschlagen.

In allen 13 bisher nach Kocher operirten Fällen temporärer Oberkieferresection haben sich schliesslich die zur Stillung der Blutung angewandten Mittel als ausreichend erwiesen, doch war sie gerade in einigen Fällen eine ganz ausserordentlich starke. Die Grösse der Blutung kann nicht als gleichgiltig angesehen werden umso mehr als man es gerade bei der Operation der Nasenrachentumoren nicht selten mit Kranken zu thun hat, die durch vorausgeganene häufigere Blutungen aus ihrem Tumor oft schon schwer geschädigt und in ihrer Widerstandskraft gegen grössere operative Eingriffe stark herabgesetzt sind. Kocher (l. c.) selbst bezeichnet seine Operation als eingreifend. Es wäre deshalb in vielen Fällen ein Operationsverfahren von Nutzen, welches den Nachtheil der grossen und schwierig zu beherrschenden Blutung nicht besitzt, ohne dass deshalb die Uebersichtlichkeit und der freie Zugang des Operationsfeldes leiden dürfte.

Es giebt nun einen bisher nicht beschrittenen Weg, um, wenigstens für bestimmte Fälle, die Schädelbasis, insbesondere den Nasenrachenraum, in ausreichender und fast unblutiger Weise freizulegen. Durch zahlreiche Leichenversuche kam ich zur Ueberzeugung, dass man durch einen queren Schnitt über dem Zungenbein, also durch die Pharyngotomia suprahyoidea transversa, in geeigneten Fällen den Nasenrachenraum in genügender Weise freilegen könne.

Die quere Pharyngotomie über dem Zungenbein stellt ein bisher

nur selten geübtes Operationsverfahren dar, und hat bisher durchaus verschiedenen Indicationen genügt.

Jeremitsch[1]) beobachtete 1894 bei einem 34jährigen Arbeiter einen Selbstmordschnitt quer über dem Zungenbein bis in den Pharynx hinein von 12 cm Länge. Er verschloss die Wunde durch zweireihige Naht, es trat Heilung p. pr. ein. Bei dieser Gelegenheit erkannte er die freie Einsicht, die dieser Schnitt in den Pharynx gewährt, empfahl ihn als Operationsverfahren für Tumoren in Cavo pharyngis und an der Zungenwurzel und machte verschiedene Vortheile derselben geltend.

Im Mai 1904 hat v. Hacker[2]), nachdem er sich schon nach dem Erscheinen der Mittheilung von Jeremitsch durch Leichenversuche von der Richtigkeit seiner Angaben überzeugt hatte, bei einem 63jährigen, stark abgemagerten und herabgekommenen Mann durch Pharyngotomia suprahyoidea transversa ein vom Zungengrund ausgehendes Rundzellensarkom nach vorausgeschickter oberer Tracheotomie bei Schräglage des Körpers und abhängiger Kopflage operirt. Nach Ausräumung der submaxillaren Drüsen und Unterbindung beider Linguales wurde der Pharynx quer über dem Zungenbein eröffnet und der Tumor abgetragen. Naht, Drainage der seitlichen Wundwinkel, Entfernung der Canüle. Nach normalem Wundverlauf starb der durch ein Schlundrohr ernährte Kranke am 10. Tage unter den Erscheinungen der Herzschwäche. Die Section ergab ein fettig degenerirtes Herz und hypostatisch-pneumonische Herde in den Lungen. Die Wunde war p. pr. geheilt. Bald darauf erschienen mehrere auf Pharyngotomia suprahyoidea bezügliche Mittheilungen.

So berichtete Spisarny[3]) über eine Pharyngotomia suprahyoidea, die er bei einer 24 Jahre alten Frau ausführte, um eine hinter dem linken Gaumensegel schräg nach unten verlaufende Geschwulst zu entfernen, die für ein Fibrosarkom gehalten wurde. Es wurde in Chloroformnarkose am hängenden Kopf operirt. „Nach

[1]) Th. Jeremitsch, Pharyngotomia suprahyoidea (proprie sic dicta). Arch. f. klin. Chir. 1894. Bd. 49. S. 793.

[2]) v. Hacker, Ueber die Pharyngotomia suprahyoidea. Vortrag, gehalten im Verein der Aerzte in Steiermark am 25. Mai 1906. Mittheilungen des Vereins der Aerzte in Steiermark. 1906. Nr. 12. — Zur Pharyngotomia suprahyoidea. Centralbl. f. Chir. 1906. No. 45. S. 1137.

[3]) J. R. Spisarny, Pharyngotomia suprahyoidea. Centralbl. f. Chir. 1906. No. 29. S. 797.

Durchschneidung der Rachenschleimhaut lag der ganze Rachenraum mit der Zungenwurzel zu Tage." Vernähung der Wunde in zwei Etagen, Ernährung durch Klysmen. Versuch zu trinken am 5. Tage lässt einen Theil der Flüssigkeit am Halse austreten. Da durch während der Operation erbrochenen Mageninhalt die Wunde verunreinigt worden war, erfolgte nicht Heilung p. pr., sondern es entstand eine kleine Fistel, die $2^1/_2$ Wochen nach der Operation geschlossen war.

Grünwald[1]) operirte einen 66jährigen Mann wegen Sarkom der Epiglottis, ebenfalls ohne Tracheotomie am gesenkten Kopf. Besonders betont er die bequeme Freilegung der Tonsillen durch diesen Schnitt. Nach persönlicher Mittheilung des Autors starb der Kranke plötzlich am anderen Morgen beim Aufsitzen im Bette. Die Section ergab ein verfettetes Cor bovinum.

Erst vor kurzer Zeit hat Spisarny[2]) über einen zweiten von ihm operirten Fall von Pharyngotomia suprahyoidea berichtet, den er ohne vorausgeschickte Tracheotomie wegen eines Carcinoms ausführte, das die hintere Hälfte des Gaumensegels, den hinteren seitlichen Theil der Zunge und einen kleinen Theil der Mandel durchsetzt hatte und sich an der seitlichen Rachenwand herab erstreckte. Durch die Pharyngotomia suprahyoidea wurde der untere Abschnitt des Tumors gut zugänglich, der Tumor selbst aber nach querem Wangenschnitt vom Munde aus entfernt. Die Heilung verlief ziemlich glatt. Am 5. Tage schon konnte Pat. genügend schlucken.

Die bisherigen 4 Fälle von Pharyngotomia suprahyoidea transversa wurden ausgeführt, um Tumoren entweder der Zungenwurzel (v. Hacker l. c.) oder der Pars oralis (Spisarny l. c.) oder Pars laryngea pharyngis (Grünwald l. c.) zugänglich zu machen und sind die genannten Autoren in der guten Uebersicht des Operationsfeldes für diese Abschnitte einig.

Die bei der Operation v. Hacker's, der ich beiwohnte, gewonnene Einsicht in den Mesopharynx, legte mir später den Gedanken nahe, auch den Epipharynx für Entfernung von Nasen-

---

[1]) L. Grünwald, Pharyngotomia suprahyoidea. Centralbl. f. Chir. 1906. No. 36. S. 972.

[2]) J. R. Spisarny, Zur Frage der Pharyngotomia suprahyoidea. Centralblatt f. Chir. 1907. No. 4. S. 104.

rachentumoren in gleicher Weise zugänglich zu machen und habe ich darüber zunächst eine grosse Zahl von Leichenversuchen[1]) angestellt, die mich zu folgenden Ergebnissen führten:

Der Pat. wird am besten so gelagert, dass der Kopf leicht nach rückwärts überhängt, der übrige Körper eine gegen das Fussende leicht abfallende Lage einnimmt. Der Schnitt wird nun über dem Zungenbein in transversaler Richtung in der Länge von circa 12 cm geführt, und Haut, Platysma und Fascie durchtrennt. Sodann werden die vom Zungenbein nach aufwärts ziehenden Mm. mylohyoidei und geniohyoidei und die medialen Antheile der Mm. hyoglossi so durchtrennt, dass am Zungenbein ein für die spätere Naht vortheilhafter kurzer Muskelstumpf zurückbleibt. Die beiden Submaxillardrüsen werden stumpf nach hinten gedrängt, jederseits der Nervus hypoglossus aufgesucht und ebenfalls abgeschoben und sodann die Zwischensehne des Musc. biventer vom Zungenbein abgelöst. Eine Verletzung der Art. lingualis kann leicht vermieden werden.

Die Pharynxschleimhaut, die nun in genügender Ausdehnung frei zu Tage liegt, wird in querer Richtung eingeschnitten. Der Schnitt klafft relativ wenig, da das Zungenbein durch die Mm. stylohyoidei, sowie den M. hyopharyngeus und die lateralen Antheile der Mm. hyoglossi noch in seiner Lage erhalten und am Herabsinken gehindert wird. Zieht man nun beiderseits mit stumpfen Haken die seitlichen Pharynxwände auseinander, den Zungengrund mit einem dritten breiten stumpfen Haken nach vorne, so hat man bei der ausserordentlichen Dehnbarkeit des pharyngealen Schlauches sofort einen vorzüglichen Einblick vor Allem in den Mesopharynx. Zieht man nun gleichzeitig den weichen Gaumen mit breitem Haken nach vorne, was der die Zunge nach vorne drängende Haken mitbesorgen kann (Fig. 1), so übersieht man dann die ganze Pars nasalis pharyngis, also die vorderen Antheile der obersten Halswirbelsäule, die seitlichen Wandungen des Epipharynx, die Choanen in ausgezeichneter Weise. Pharynxtonsille und Tubenmündungen liegen ebenso frei zu Tage wie vor Allem das ganze Rachendach, auf das man direct von der Fläche

[1]) M. Hofmann, Zur Operation der Nasenrachentumoren. Vortrag, gehalten im Verein der Aerzte in Steiermark am 25. Mai 1906. Mittheilungen des Vereins der Aerzte in Steiermark. 1907. No. 2.

daraufblickt. Diese Einsicht ist nach Leichenversuchen besonders dann eine sehr gute, wenn es sich um Breitgesichter handelt, bei denen der Pharynx weniger hoch, und die beiden Unterkieferwinkel weiter auseinanderstehen. Aber auch bei langem und

Fig. 1.

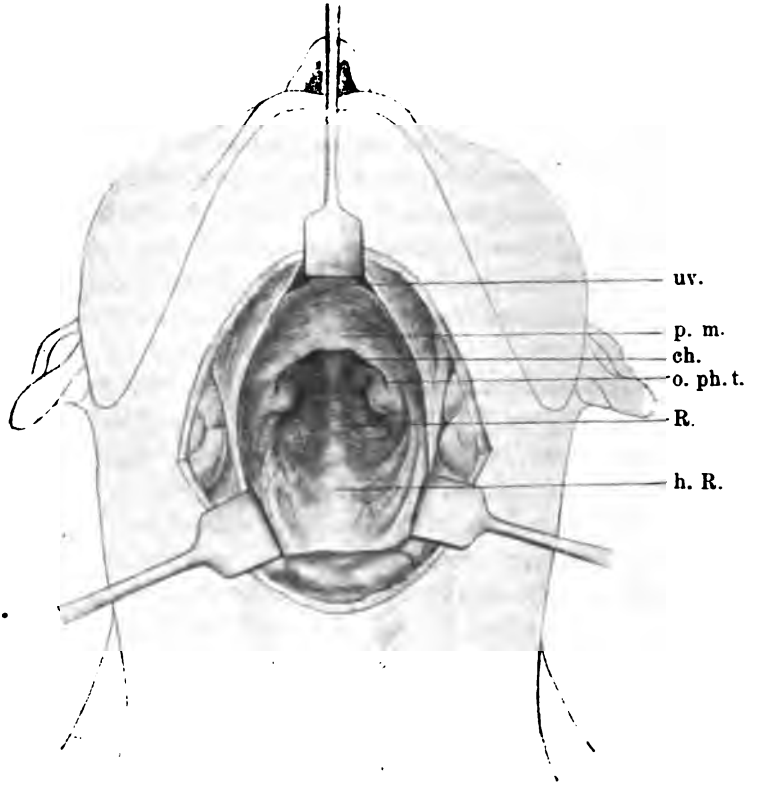

Nach Pharyngotomia suprahyoidea transversa sind die seitlichen Pharynxwände durch zwei stumpfe Haken auseinandergezogen, ein dritter zieht den weichen Gaumen und Zungengrund nach vorne, so dass das Cavum pharyngonasale vollständig übersehen werden kann.

uv. = Uvula. p. m. = Palatum molle. ch. = Choanen. o. ph. t. = Ostium pharyngeum tubae. R. = Rachendach. h. R. = hintere Rachenwand.

schmalem Gesichtsschädel ist der Einblick ein recht guter. Durch Messungen kann man sich überzeugen, dass das Dach des Pharynx nicht tiefer von der Halswunde entfernt liegt als etwa bei der

Kocher'schen Operation vom Eingang in das Operationsfeld, dabei stören weder Muscheln noch das Septum den Einblick. Versuche, wie weit man etwa durch die Pharyngotomia suprahyoidea

Fig. 2.

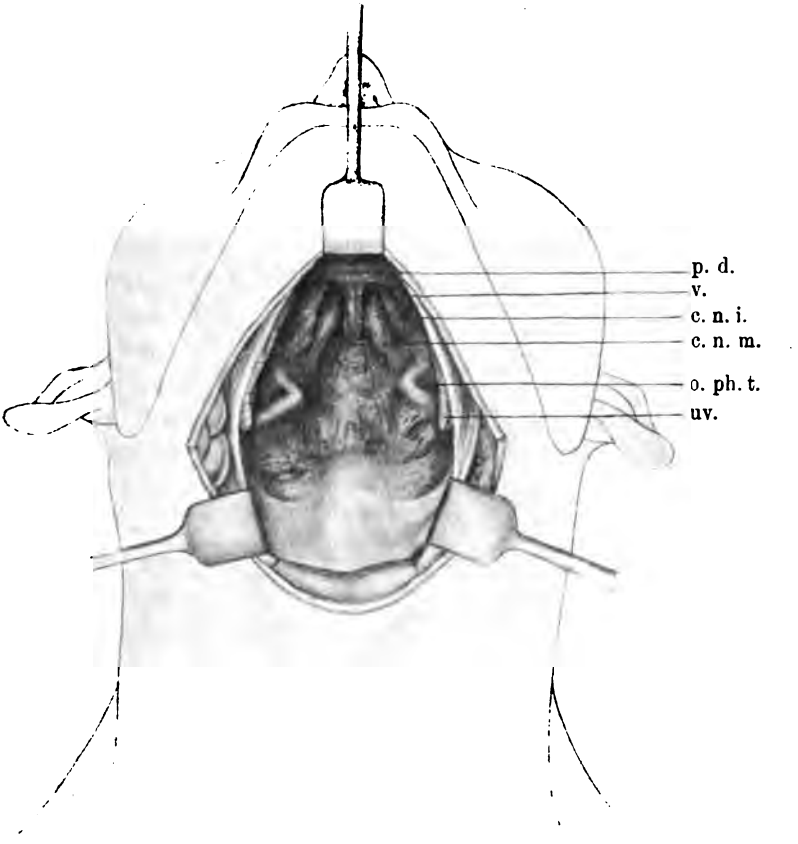

Der weiche Gaumen und mucös-periostale Ueberzug des harten Gaumens sind gespalten, letzterer nach beiden Seiten hin abgelöst, die knöcherne Gaumenplatte und der Vomer, beide in ihren hinteren Antheilen entfernt, so dass man die Schädelbasis in grosser Ausdehnung übersieht.

p. d. = Palatum durum. v. = Vomer. c. n. i. = Concha nasalis inferior. c. n. m. = Concha nasalis media. o. ph. t. = Ostium pharyngeum tubae. uv. = Uvula.

lateralis Krönlein's, wenn man den Schnitt über dem Zungenbein bis zur Mittellinie führt, Einblick in den Epipharynx gewinnen könnte, fielen stets zu Gunsten der nach beiden Seiten symmetrisch

ausgeführten transversalen Pharyngotomia suprahyoidea aus, selbst wenn man der lateralen Pharyngotomie die temporäre Unterkieferresection nach v. Langenbeck hinzufügte. Man übersieht dabei die Schädelbasis nie vollständig und nie rein von der Fläche.

Dagegen kann man sich in ausserordentlicher Weise den Zugang zur Schädelbasis erweitern (Fig. 2), wenn man von der Pharyngotomie wurde aus den weichen Gaumen sowie den mucösperiostalen Ueberzug des harten Gaumens entsprechend weit in der Mittellinie spaltet, Schleimhaut sammt Periost des harten Gaumens nach beiden Seiten hin ablöst, die knöcherne Gaumenplatte in ihren hinteren Antheilen, nach Bedarf auch weiter nach vorne zu, entfernt und allenfalls auch den Vomer zum Theil wegnimmt. Der Einblick auf die Schädelbasis, den man durch diese Combination der Pharyngotomia suprahyoidea transversa mit der Entfernung des harten und Spaltung des weichen Gaumens im Sinne der buccalen Methode Gussenbauer's erhält, übertrifft den anderer Methoden. Die Schädelbasis wird sowohl entsprechend dem Rachendach als auch entsprechend den hinteren Antheilen der Nasenhöhle frei von der Fläche überblickt.

Nach den vorliegenden Versuchen konnte es keinem Zweifel unterliegen, dass die besprochenen Methoden, die man als pharyngeale den nasalen, facialen und buccalen anreihen kann, für die Entfernung von Tumoren der Schädelbasis, speciell im Nasenrachenraume, für bestimmte Fälle sehr leistungsfähig sein mussten.

Im August 1906 bot sich mir Gelegenheit, die Pharyngotomia suprahyoidea transversa zur Entfernung einer malignen Neubildung des Nasenrachenraumes anzuwenden.

Maria P., 27 Jahre alt, ist seit einem halben Jahr kränklich, seit drei Monaten ist ihre Nasenathmung erschwert und verschlimmerte sich dieser Zustand stetig. Seit 2 Monaten bemerkt Patientin eine rasch zunehmende Schwellung der oberen Halslymphdrüsen, auch traten heftige Kopfschmerzen, namentlich im Hinterhaupte auf, die sie veranlassten, Spitalhilfe in Anspruch zu nehmen.

Befund: gross, stark abgemagert, am Ende des 8. Monats ihrer zweiten Gravidität, Herz und Lungen normal. Die oberen jugularen Lymphdrüsen, nach hinten und unten vom Unterkieferwinkel sind beiderseits, namentlich aber

rechts, stark vergrössert, fast taubeneigross, fühlen sich sehr hart an, sind druckempfindlich und auf ihrer Unterlage leicht verschieblich.

Pat. hat durch beide Nasengänge Luft. Rhinoscopia anterior lässt nichts Pathologisches erkennen, die Nasengänge sind sehr enge. Bei der Rhinoscopia posterior ergiebt sich, dass die Choanen in ihrem unteren Antheil frei sind. In der Gegend der Rachentonsille erblickt man einen offenbar flächenhaft aufsitzenden Tumor von circa Nussgrösse, unebener, stellenweise mit Blut bedeckter Oberfläche.

Bei digitaler Untersuchung kann man den Finger unmittelbar hinter den Choanen und vor dem Tumor bis an das Rachendach hinaufzwängen, das hier sich noch glatt anfühlt, im übrigen aber ist der Nasenrachenraum durch den

Fig. 3.

Tumor ausgefüllt, der auf die hintere Pharynxwand übergeht, so dass man den Tumor von der Wirbelsäule nicht abheben kann. Der Tumor fühlt sich sehr hart und höckerig an und blutet leicht.

Da der Tumor insbesondere auch mit Rücksicht auf den Drüsenbefund als maligen angesprochen werden musste, und offenbar rasch wuchs, wurde trotz bestehender Gravidität seine sofortige Entfernung beschlossen, die noch gut beweglichen Drüsenmetastasen am Halse sollten, um die sehr herabgekommene Kranke zu schonen, in einer zweiten Sitzung beiderseits exstirpiert werden.

Operation am 18. 8. 06 (Dr. Hofmann) in Chloroformnarkose. Lagerung der Kranken mit mässig nach hinten übergeneigtem Kopf, der übrige Körper gegen das Fussende ein wenig abfallend. Pharyngotomia suprahyoidea transversa, genau in der beschriebenen Weise ausgeführt. Ehe die freigelegte Schleimhaut des Pharynx eröffnet wird, wird die Blutung, die in

erster Linie eine venöse war, sorgfältigst gestillt, sodann die Schleimhaut quer durchschnitten. Sofort wird nun durch die Pharyngotomiewunde in den Larynx ein kleinfinderdickes Kautschuckdrain eingeführt, in die Trachea etwas vorgeschoben, durch den linken Winkel der Pharyngotomiewunde nach aussen geleitet, mit dem Trendelenburg'schen Trichter verbunden und damit die Narkose bei minimalem Chloroformverbrauch ohne jede Schwierigkeit während der ganzen Operation weitergeführt. Sodann werden zwei breite stumpfe Haken seitlich eingesetzt, mit einem dritten der weiche Gaumen und Zungengrund nach vorne gedrängt. Man erblickt sofort am Rachendach den grobhöckrigen, bei Berührung leicht blutenden, harten Tumor. Auf Betupfen mit Adrenalinlösung steht die Blutung leicht. Der Tumor liegt an der Schädelbasis, geht auf die vordere Fläche der oberen Halswirbel über, unmittelbar hinter den Choanen lässt er das Rachendach auf eine ganz kurze Strecke frei. Der Tumor wird zunächst an der hinteren Rachenwand U-förmig umschnitten und mit Elevatorien von der Wirbelsäule abgelöst, dann am Rachendach ebenfalls U-förmig umschnitten und sammt dem Periost der Schädelbasis von dieser abgelöst (Fig. 3, natürl. Grösse). Nach Entfernung des Tumors, die vollständig unter Controle des Auges geschehen konnte, wird die geringe Blutung durch Tamponade rasch gestillt, der blank daliegende Knochen der Schädelbasis noch mit dem Kugelbrenner verschorft, um den Mutterboden des Tumors möglichst zu zerstören und die Rezidivgefahr zu vermindern. Sodann wird ein den Nasenrachenraum ausfüllender Tampon an die Schädelbasis angepresst und durch Seidenfäden mit Hilfe der Belloque'schen Röhre ganz wie bei der hinteren Nasentamponade in seiner Lage fixiert; ein zum Mund herausgeleiteter Faden ist zur Entfernung des Tampons vorgesehen. 3reihige Naht der Schleimhaut, Musculatur und Haut. Drainage der seitlichen Wundwinkel nur unter der Haut.

Am ersten Tage nach der Operation klagt Pat. über Schmerzen im Schlunde, sie hat das Gefühl nicht schlucken zu können, was ihr auch strenge untersagt wird. Sie erhält Nährklysmen.

Am zweiten Tage zeigt die Inspektion des Rachens, dass das weiche Gaumensegel etwas ödematös ist. (Es war bei der Verschorfung der Schädelbasis mit dem Kugelbrenner an seiner Rückseite etwas verbrannt worden.) Patientin erhält weiterhin Nährklysmen. Inhalationen verschaffen ihr grosse Erleichterung.

Am 3. Tage verlangt Pat. selbst zu schlucken, die Schwellung des weichen Gaumes ist vollständig zurückgegangen. Pat. erhält flüssige Nahrung per os, die sie leicht schluckt.

Am 6. Tage nach der Operation wird der Tampon aus dem Nasenrachenraum entfernt, Pat. schluckt ohne Beschwerden auch etwas feste Nahrung und steht auf.

Der ganze Wundverlauf war vollständig afebril. Die Pharyngotomiewunde heilte p. pr. Die Drainageöffnungen schlossen sich rasch.

Einen Monat nach der Operation bringt Pat. am normalen Ende der Gravidität ein lebendes Kind zur Welt. Dies sowie ein bei der stark herabgekommenen

Kranken etwas protrahirtes Wochenbett vereitelte die Absicht, ihr möglichst bald nun auch die Drüsenmetastasen am Halse zu operiren. Leider wuchsen diese aber ganz ausserordentlich rasch, so dass sie zur Zeit der Rücktransferierung der Pat. aus der Gebäranstalt schon als inoperabel bezeichnet werden mussten. Sie waren zu fast vollständig unbeweglichen, grossen Tumoren herangewachsen und auch längs der grossen Halsgefässe harte Drüsen tastbar geworden. Es wäre wohl besser gewesen, mit Rücksicht auf die dazwischentretende Geburt an die Pharyngotomie die Entfernung der damals noch operablen Drüsenmetastasen auf beiden Halsseiten unmittelbar anzuschliessen, was ich damals mit Rücksicht auf die Communikation der so vergrösserten Halswunde mit der pharyngealen Wunde und den Allgemeinzustand der Patientin vermeiden wollte.

Patientin bekam zunehmende Schmerzen im Hinterhaupt und Nacken, magerte rasch ab und starb 5 Monate nach der Operation. In ihrem letzten Monate war eine linksseitige Hypoglossuslähmung aufgetreten. Die Section ergab ausgedehnte Lymphdrüsenmetastasen am Halse, die namentlich nach hinten und unten vom Unterkieferwinkel sassen, und bis zur Schädelbasis hinaufreichten, kleinere Metastasen längs der grossen Halsgefässe, links waren die Tumormassen um den Kiefer gegen die Wange hineingewachsen, der Nerv. hypogloss. dieser Seite im Tumor aufgegangen. Am Dache des Nasenrachenraumes war ein locales Recidiv eingetreten, das durch den Körper des Hinterhauptsbeines in die hintere Schädelgrube eben durchgewachsen war.

Die Pharyngotomienarbe war von innen her am Zungengrund als schmaler, kaum kenntlicher Streifen eben nachweisbar.

Die mikroskopische Untersuchung des bei der Operation gewonnenen Tumors ergab alveoläres Sarkom (Hofrath Eppinger).

Die Pharyngotomia suprahyoidea transversa hat sich in diesem Fall, was zunächst Uebersicht des Operationsfeldes betrifft, vollständig bewährt. Die Pharyngotomiewunde im Pharynx selbst war nicht länger als 5, höchstens 6 cm. Bei der ausserordentlichen Dehnbarkeit des Pharynx konnte durch Auseinanderziehen der Pharynxwände mit stumpfen Haken genügend Einsicht in den Nasenrachenraum gewonnen werden, sodass der Tumor im Gesunden unter Controlle des Auges entfernt werden konnte. Da vor der Eröffnung des Pharynx die Blutung vollständig gestillt war, war die Einsicht in den Nasenrachenraum durch keinerlei Blutung gestört. Man konnte bei der Operation die Ueberzeugung, radical operirt zu haben, gewinnen. Dass der Tumor trotzdem local recidivirte, kann bei dem Umstande, dass die alveolären Sarkome der Schädelbasis zu den bösartigsten Geschwülsten überhaupt gehören, nicht besouders Wunder nehmen. Da in diesem Fall der Tumor die Schädelbasis unmittelbar hinter

den Choanen noch etwas frei liess, sodass man bei der digitalen Untersuchung den Finger vor dem Tumor bis an das Rachendach heraufdrängen konnte, war es nicht nothwendig, die Voroperation durch Spaltung des weichen und harten Gaumens mit Entfernung der knöchernen Gaumenplatte zu erweitern, der gewonnene Einblick auf die Schädelbasis war auch so ein ausreichender.

Der Hauptvortheil des Verfahrens liegt wohl darin, dass die Voroperation selbst als fast unblutig bezeichnet werden kann, nur einige Venen bluten stärker, grössere Arterien werden nicht verletzt. Stillt man die Blutung vor Eröffnung des Pharynx, so braucht aus der Pharyngotomiewunde kein Tropfen Blut in denselben zu kommen.

Eine Verletzung des Tumors selbst durch die Voroperation, wie bei den Voroperationen am Knochen ist ausgeschlossen. Die Blutung bei Entfernung des Tumors kann, da unter Controle des Auges gearbeitet wird, leicht durch Tamponade gestillt werden.

Sollte die Blutung aus dem Tumor eine starke werden, kann man durch geringe Verlängerung des Pharyngotomieschnittes nach der Seite und hinten hin die Art. carot. ext. aufsuchen und unterbinden. In gleicher Weise kann man sich von dem Vorhandensein von Drüsenmetastasen in den oberen jugularen Drüsen überzeugen und diese mitentfernen.

Macht man namentlich bei Tumoren, die aus dem Nasenrachenraum von hinten her in die Nasenhöhle eindringen oder vom Dach der Nasenhöhle zum Theil noch ausgehen, die erweiterte Voroperation, indem man weichen und harten Gaumen spaltet und nach Ablösung des mucös-periostalen Ueberzuges nach beiden Seiten hin die harte Gaumenplatte entfernt, so wird durch diesen Operationsakt wohl kaum eine irgend bedenkliche Blutung zustande kommen. Man kann sich hier die Erfahrungen, die mit der buccalen Methode Gussenbauer's gemacht wurden, zu Nutze machen, bei der die Blutung übereinstimmend als sehr gering angegeben wird. [Schmidt[1]), Riegner[2]]

---

[1]) H. Schmid, Weitere Erfahrungen über die buccale Exstirpation basilarer Rachengeschwülste. Prag. med. Wochenschr. 1881. No. 26. S. 253.

[2]) O. Riegner, Exstirpation eines basilaren Rachentumors nach Resection des harten Gaumens. Deutsche med. Wochenschr. 1894. No. 33. S. 660.

Die Naht des gespaltenen Gaumens wird sich von der Pharyngotomiewunde aus besonders leicht gestalten, lässt sich doch der Zungengrund, wie ich mich auch bei der Operation am Lebenden überzeugte, mit stumpfen Haken ohne Gewaltanwendung leicht so weit nach vorne drängen, dass der ganze harte Gaumen bis zu den Schneidezähnen von der Fläche her vollständig frei zu Tage liegt.

Da es sich bei der Pharyngotomia suprahyoidea transversa um keine Knochenoperation handelt, die Blutung eine leicht zu beherrschende und geringe ist, kann der ganze Eingriff von diesem Gesichtspunkte aus als ein geringer, was Uebersicht betrifft aber als nicht weniger radical als andere bezeichnet werden.

Die Voroperation selbst wird man wie andere Operationen am Halse auch unter localer Anästhesie ausführen können, ja es ist auch denkbar, dass man nach Pinselung der Rachenschleimhaut mit einer 5 procentigen Cocain-Antipyrinlösung, wie sie für Larynxoperationen sich vorzüglich bewährt, Tumoren des Rachendaches, namentlich Fibrome, eventuell nach Infiltration der Geschwulstbasis mit entsprechend gekrümmten Canülen ohne jede Narkose wird entfernen können.

Das kosmetische Resultat der Operation ist ein gutes, da die Narbe an die versteckteste Stelle des Halses zu liegen kommt, sodass keine sichtbare Entstellung zurückbleibt.

Die Heilungsbedingungen der Pharyngotomiewunde scheinen recht günstige zu sein. Ein Auseinanderweichen der Wundränder dürfte durch exacte Etagennaht wegen der breiten Schichte durchtrennter Muskeln, wie v. Hacker (l. c.) betont, leichter zu vermeiden sein, als bei der Pharyngotomia subhyoidea. Nur in dem einen Falle von Spisarny (l. c.) entstand eine kleine Fistel, die $2^1/_2$ Wochen nach der Operation geschlossen war.

Die Aspiration von Blut während der Operation lässt sich bei der pharyngealen Methode sicherer vermeiden als bei den Voroperationen am Knochen. Steht die Blutung vor Eröffnung der Pharynxschleimhaut, dann kann durch die Voroperation überhaupt kein Blut in den Larynx kommen. Sowie aber der Pharynx eröffnet ist, führt man ein etwa kleinfingerdickes Drain durch die Stimmritze in die Trachea ein und kann durch dieses eventuell die Narkose leicht unterhalten, und gleichzeitig jedes

Einfliessen von Blut und Schleim verhindern auch ohne Tamponade um das eingeführte Rohr. Aber selbst wenn es stärker bluten sollte, sammelt sich das Blut bei Lagerung des Patienten mit überhängendem Kopf zunächst im Nasenrachenraum an, da dieser tiefer zu liegen kommt als die Pars oralis pharyngis und ein Einfliessen von Blut in den Larynx ist nicht möglich. Man erspart bei Einführen eines Rohres in den Larynx, das man durch einen Wundwinkel herausleiten kann, die Tracheotomie oder perorale Intubation Kuhn's, ohne ihre Vortheile einzubüssen, das heisst die Gefahr der Pneumonie durch Aspiration von Blut während der Operation ist ausgeschaltet.

Dagegen könnte man annehmen, dass nach der Operation die Gefahr der Schluckpneumonie durch Eindringen von Speisen, Schleim und Wundsecret in den Larynx, ohne dass sie rechtzeitig herausbefördert werden, eine erhöhte sei gegenüber den buccalen und facialen Operationsmethoden. Krönlein[1]) betont, dass bei Operationen im Pharynx die Gefahr der Schluckpneumonie in dem Maasse wächst, als das Operationsterrain sich dem Larynxeingang nähert und rapide steigt, sobald der Verschlussmechanismns des Larynxeinganges direct geschädigt wird. Die Pharyngotomia suprahyoidea ist nun weiter vom Larynxeingang entfernt als andere Pharyngotomien, der Verschlussmechanismus des Larynx bleibt vollständig intact, eine Verletzung der Nervi laryngei superiores kommt nicht in Betracht, die Reflexerregbarkeit des Larynx bleibt somit für jeden Fall erhalten. Die Gefahr der post operationem zu Stande kommenden Schluckpneumonie ist also jedenfalls weitaus geringer als etwa bei der Pharyngotomia subhyoidea.

Der Schluckmechanismus selbst wird durch die Operation nur in geringem Maasse geschädigt. Selbst wenn jederseits noch die Zwischensehne des Musc. biventer vom Zungenbein abgelöst werden muss, bleibt das Zungenbein nach der Pharyngotomie durch die Mm. hyopharyngei, stylohyoidei und die zum grossen Zungenbeinhorn gehenden Antheile der Mm. hyoglossi noch in seiner Lage fixirt. Daher kommt es ja, dass nach Eröffnung des Pharynx die Wunde nur wenig klafft, Zungenbein und Larynx nicht auf-

[1]) Krönlein, Ueber Pharynxcarcinom und Pharynxexstirpation. Bruns' Beitr. z. klin. Chir. 1897. Bd. 19. S. 61.

fallend nach unten sinken. Auch kann die Zwischensehne des Biventer sehr zuverlässig am Zungenbein wieder angenäht werden, dieses ist dadurch wieder in normaler Weise aufgehängt, was für den Schluckact insbesondere die Hebung des Kehlkopfes als in erster Linie wichtig in Betracht kommt. Die quer durchtrennte Muskulatur kann ohne jede Spannung leicht wieder vereinigt werden, besonders wenn man an ihrem Ansatz am Zungenbein kurze Muskelstümpfe stehen liess. Wenn die Pharyngotomia suprahyoidea als Voroperation ausgeführt wird, werden ausserdem durch die Etagennaht anatomisch wieder vollständig normale Verhältnisse hergestellt. Nicht so günstig für den Schluckmechanismus liegen natürlich die Verhältnisse, wenn die Pharyngotomie zur Entfernung von Tumoren des Zungengrundes, der Tonsillen oder Epiglottis ausgeführt wird; dann kann man durch die Naht die natürlichen Verhältnisse nicht vollständig wiederherstellen und der Schluckmechanismus kann eher leiden.

Thatsächlich schluckte die von mir operirte Patientin, als sie am 3. Tage flüssige Nahrung erhielt, diese ohne jede Schwierigkeit. Auch die 3 Fälle von Jeremitsch (l. c.) und Spisarny (l. c.) konnten am 5. Tage anstandslos schlucken. Die ersten Tage nach der Operation aber kann man die Kranken rectal oder mittelst Schlundrohres ernähren.

Erst eine grössere Reihe von Beobachtungen kann entscheiden, wie weit bei der Pharyngotomia suprahyoidea transversa die Gefahr der Schluckpneumonie überhaupt in Betracht zu ziehen ist. Jedenfalls scheint diese Gefahr keine übermässig grosse zu sein. Von den 5 bisher publicirten Fällen von Pharyngotomia suprahyoidea transversa starb keiner an Schluckpneumonie. Zwei Fälle starben allerdings. Der eine (Grünwald l. c.) plötzlich am Tage nach der Operation. Die Section ergab ein verfettetes Corbovinum, der andere (v. Hacker l. c.) am 10. Tage nach der Operation an Herzschwäche. In beiden Fällen handelte es sich um alte, herabgekommene Individuen. Gerade in den Fällen, wo die Pharyngotomie als Voroperation dienen kann, liegen auch diesbezüglich die Verhältnisse günstiger, da man es häufig mit jugendlichen Individuen zu thun haben wird (Nasenrachenfibrome).

Die in dem einen Falle gewonnene Erfahrung über den Werth der Pharyngotomia suprahyoidea transversa als Voroperation zur

Entfernung eines Nasenrachentumors ist gewiss keine ausreichende, um in dieser Beziehung ein sicheres Urtheil abzugeben. Gewiss wird die pharyngeale Operationsmethode nicht in jedem Fall von Nasenrachentumor mit gleichem Vortheil anzuwenden sein. Grösse, Ausgangspunkt und Sitz des Tumors wird man in Erwägung ziehen müssen, um sich für die im speciellen Falle beste Operationsmethode zu entscheiden. Nicht jede wird in jedem Falle gleich gut zum Ziele führen. Doch scheint die Annahme berechtigt, dass für bestimmte Fälle von Nasenrachentumoren die Pharyngotomia suprahyoidea transversa als ein Operationsverfahren, das radicale Entfernung unter Controlle des Auges ohne die Gefahr grosser Blutung gestattet, anzusehen ist.

In erster Linie werden hierfür solche Tumoren in Betracht kommen, die sich noch auf die Pars nasalis pharyngis beschränken oder nur gegen die Pars oralis pharyngis gewuchert sind. Aber auch dann, wenn der Tumor aus dem Nasenrachenraum gegen die Nasenhöhle vorgedrungen, oder umgekehrt, von den hinteren Antheilen der oberen Nasenhöhle in den Rachen hineingewachsen ist, wird die Pharyngotomia suprahyoidea transversa, namentlich, wenn der knöcherne Gaumen nach Art der buccalen Methode Gussenbauer's mit entfernt wird, genügenden Zugang schaffen. Gerade über jene Theile der Schädelbasis, die den relativ gutartigen Nasenfibromen als Ausgangspunkt dienen, auch dann, wenn sie schon in die Nase und ihre Nasenhöhlen ihre Fortsätze entsendet haben, giebt die Pharyngotomia suprahyoidea transversa eine vorzügliche Uebersicht. Bei malignen Tumoren mit entsprechender Ausdehnung hat sie ausserdem den Vortheil, über das Verhalten der Drüsenmetastasen am Halse rasch zu orientiren und ihre gleichzeitige Entfernung schon durch die Voroperation zu gestatten.

XIII.

(Aus der Königl. chirurgischen Universitätsklinik zu Königsberg i. Pr.)

Die ideale Operation des arteriellen und des arteriell-venösen Aneurysma.[1]

Von

Erich Lexer in Königsberg i. Pr.

Die grossen Fortschritte, welche die letzten Jahrzehnte der Chirurgie der Gefässe gebracht haben, sind naturgemäss auch bei der Operation von Aneurysmen verwerthet worden, aber bedeutend spärlicher, als man es nach den ausgezeichneten experimentellen Erfolgen erwarten sollte.

Die vollständige Exstirpation operabler Aneurysmen mit Unterbindung der Gefässe oberhalb und unterhalb des Sackes ist lange Zeit, besonders seit ihrer Empfehlung durch v. Bramann[2]) und Delbet[3]), als Idealverfahren angesehen und erstrebt worden. Die herrschende Meinung spiegelt sich in den Worten Franz König's[4]): Heute gilt wohl der Satz unbestritten, und durch günstige Casuistik zahlreicher Fälle erwiesen, dass die Exstirpation des Sackes mit Unterbindung sämmtlicher zuführenden Gefässe das ideale und, gut ausgeführt, auch das ungefährlichste Verfahren ist.

[1]) Abgekürzt vorgetragen am 1. Sitzungstage des XXXVI. Congresses der Deutschen Gesellschaft für Chirurgie, 3. April 1907.

[2]) v. Bramann, Das arteriell-venöse Aneurysma. Arch. f. klin. Chir. Bd. XXXIII. 1886.

[3]) Pierre Delbet, Du traitement des aneurysmes. Revue de chir. 1888 et 1889 et Congrès de chir. de 1895. — Maladies chirurgicales des artères. Traité de chir. le Dentu et Delbet. 1897.

[4]) König, Chirurgie des Gefässsystemes. — Chirurgie des practischen Arztes. Stuttgart 1907.

Aber die Störungen, welche die Circulation dadurch erleidet, können schwere sein. Am häufigsten folgen sie der Unterbindung der Carotis communis. Aber auch an den Gliedern können sie sich unter ungünstigen Verhältnissen für den Collateralkreislauf bis zur Nekrose steigern, ein Ereigniss, dessen Vorkommen Delbet nach Incision oder Exstirpation des Sackes mit doppelter, bzw. (beim arterio-venösen A.) vierfacher Unterbindung auf 5,66 : 100 berechnet hat. Alles, was die Ausbildung der Collateralen stört, begünstigt nach der Unterbindung der Hauptarterie und besonders nach gleichzeitiger Ligatur der Arterie und der Vene eines Gliedes den Eintritt des Brandes. Ausgedehnte blutige Infiltrate, schwielige Indurationen des Gewebes, grosse auf die Umgebung drückende Aneurysmen und erhebliche Erkrankungen des Gefässsystems sind in dieser Beziehung am meisten zu fürchten, sieht man von der postoperativen Phlegmone ab, die in früheren Zeiten viele Opfer forderte. Zur Verringerung der Circulationsstörungen wird bekanntlich das Verfahren der Digitalcompression der Operation vorausgeschickt, um den Collateralkreislauf schon vor der Unterbindung der Hauptgefässe zur Entwickelung zu bringen. Aber mit voller Sicherheit lassen sich trotzdem die Folgen der Unterbindung, wenn Hindernisse für die Collateralen vorhanden sind, niemals voraussehen und beherrschen.

Deshalb muss heute von der idealen Operation eines zugänglichen Aneurysma verlangt werden, dass man nach gelungener, vollkommener oder unvollkommener Exstirpation des Sackes an Stelle der Gefässunterbindung, wenn irgend möglich, versucht, den Kreislauf in normalen Bahnen zu erhalten, beim arteriellen Aneurysma in der Arterie, beim arteriell-venösen in der Arterie und in der Vene, zum mindesten aber in einem der beiden Gefässe.

Diese Forderung ist nichts weiter als die praktische Verwerthung der experimentellen Erfahrungen auf dem Gebiete der Gefässnaht. Vor Allem wird sie wohl von denen anerkannt, welche bisher in vereinzelten Fällen danach gehandelt haben: Zoege von Manteuffel, Murphy, Körte, Garrè. Auch König sagt: „Die Fortschritte der Neuzeit, die Erfahrungen über Gefässnaht legen nahe, dass wir unter Umständen, zumal wenn wir unter Blutleere operiren können und ganz besonders, wenn es sich nur

um einen Varix aneurysmaticus handelt, den Versuch machen, ob wir nicht die Gefässnarbe blosslegen, die Gefässe trennen und jedes für sich vernähen können. Unter Umständen würde es von grossem Vortheil sein, wenigstens die Vene auf diese Weise zu erhalten." Dass ferner auch v. Bergmann [1]) dieser Gedanke nahe lag, geht aus seiner eigenen Kritik eines seiner Fälle von arteriell-venösem Aneurysma hervor. Er hielt den seitlichen Verschluss der Arteria poplitea bei dem vorgefundenen engen Canal zwischen Arterie und Vene für richtiger als die ausgeführte doppelte Unterbindung.

Es ginge natürlich zu weit, für jedes operable Aneurysma die ideale Operation in unserem Sinne zu verlangen. Aber da, wo sich der Verschluss der Gefässwunden leicht durchführen lässt, und da, wo die Unterbindung entweder schon an sich wie bei der Carotis communis oder durch Behinderung der Collateralen an den Gliedern bedenklich erscheint, ist meines Erachtens der Versuch, die Circulation auf normalem Wege zu erhalten, nicht nur gerechtfertigt, sondern geboten.

Zu diesem Zwecke stehen uns nach den Ergebnissen der Thierversuche drei Verfahren zur Verfügung: die seitliche Gefässnaht, die circuläre Vereinigung und die Gefässtransplantation.

Die beiden ersteren Verfahren hat man bisher einige Male mit glücklichem Erfolge in Anwendung gebracht, und zwar bei arteriell-venösen Aneurysmen, bei denen es sich jedoch nicht immer um ausgebildete Sackwandungen gehandelt hat.

Der Erste, welcher bei der Exstirpation eines Aneurysma die Hauptarterie des Gliedes seitlich nähte, da von ihrer Unterbindung schwere Störungen des Kreislaufes zu befürchten waren, ist 1895 Zoege von Manteuffel [2]) gewesen. Doch wurde hier die seitliche Arteriennaht nicht an dem Gefässe, zu welchem das Aneurysma gehörte, ausgeführt. Denn es handelte sich um die zweifache Verletzung der Arteria femoralis bei der schwierigen Ex-

[1]) v. Bergmann, Zur Casuistik des arteriell-venösen traumatischen Aneurysma. Arch. f. klin. Chir. Bd. 69. 1903.

[2]) Zoege von Manteuffel, Demonstration eines Präparates von Aneurysma arterio-venosum ossificans der Art. femoralis profunda. Chirurgencongress-Verhandlungen 1895. I. S. 167.

stirpation eines innig mit ihr verwachsenen, für einen Tumor angesehenen verknöcherten arteriell-venösen Aneurysma der Art. profunda femoris. Die letztere wurde ebenso wie die Vena profunda an dem oberen Pole des Sackes unterbunden, ebenso die Aeste dieser Gefässe nach seiner Entfernung. Die ebenfalls bei der Operation eingerissene Vena femoralis wurde nicht genäht, sondern, da die Vena saphena erhalten war, doppelt unterbunden, nachdem ein 5 cm langes Stück mit mehreren, aus dem Sacke kommenden Aesten resecirt war. Erst ein weiterer Einriss in die Vene wurde durch Naht verschlossen.

Obgleich der Grundgedanke des ganzen Vorgehens dem einer idealen Aneurysmaoperation entspricht, weshalb dieser Fall auch von Delbet und von König bei der Aneurysmaexstirpation angeführt wird, gehört er doch, streng genommen, nicht hierher, da ja das Aneurysma nicht aus der genähten Art. femoralis entfernt wurde. Er zählt vielmehr in das Gebiet solcher Fälle, bei denen das während der Exstirpation eines Tumors verletzte, innig verwachsene Hauptgefäss durch seitliche Naht verschlossen wurde.

Dagegen war Murphy 1896 der Erste, welcher ein arteriell-venöses Aneurysma im Skarpa'schen Dreieck mit Herstellung des Kreislaufes in den zugehörigen Oberschenkelgefässen operirte. Die durchschossene Arteria femoralis musste in Ausdehnung von 9 mm resecirt werden, worauf ihre Lumina durch das Invaginationsverfahren Murphy's vereinigt wurden, während die Wunde in der Vena femoralis durch seitliche Naht verschlossen werden konnte. Da der Eingriff schon am 18. Tage nach der Verletzung stattfand, hatten sich die Blutklumpen in der Umgebung der kleinen Höhle noch nicht zu einer festen Sackwand verdichtet.

Einen zweiten Fall hat Körte[1]) 1904 am Chirurgencongress besprochen und vorgeführt. Es handelte sich um eine arteriell-venöse Fistel der Kniekehlengefässe durch Messerstich. Bei der Operation 32 Tage nach der Verletzung konnten die in Ausdehnung von 6 mm mit einander verwachsenen Gefässe von einander getrennt werden, worauf es gelang, sowohl die Verletzungsstelle der Arterie als die der Vene durch seitliche Naht zu verschliessen.

---

[1]) Körte, Ein Fall von Gefässnaht bei Aneurysma arterio-venosum popliteum. Chirurgencongress-Verhandlungen 1904. I. S. 13.

In demselben Jahre hat Garrè [1]) ein arteriell-venöses Aneurysma der Kniekehle mit grossem Sack 10 Jahre nach der Stichverletzung operirt. Der ganze Varix aneurysmaticus wurde mit einem Stück der Vene, nachdem diese beiderseits von ihrem Eintritte in den Sack unterbunden und durchtrennt war, entfernt und die freigelegte Communicationsstelle der Arterie, ein Schlitz von 1 cm Länge, durch seitliche Naht verschlossen.

Lässt man den Zoege von Manteuffel'schen Fall aus den eben angegebenen Gründen fort, so ist der Garrè'sche thatsächlich der erste Fall eines wirklich sackförmigen Aneurysma, welcher durch die Exstirpation des Sackes mit seitlicher Naht der Arterie behandelt und geheilt wurde.

Diesen bisherigen drei erfolgreich operirten Fällen [2]) vermag ich mit dem folgenden Patienten einen vierten an die Seite zu stellen.

Der 34jähr. Mann, welcher Aufseher in einer Strafanstalt ist, erhielt am 25. April 1906 von einem Sträfling einen Messerstich in die Aussenseite der rechten Kniegelenkgegend. Die sofortige sehr heftige Blutung versuchte der Arzt zuerst durch einen Compressionsverband, sodann durch Naht der Wunde zu stillen. Das ganze Bein, besonders der Unterschenkel und Fuss soll darauf trotz beständiger Hochlagerung sehr angeschwollen sein. Als der Kranke nach 3 Wochen das Bett verliess, schleppte er beim Gehen den Fuss nach. Er konnte ihn nicht genügend bewegen. Auch behauptete er, in dem Fusse bereits vom 3. Tage ab nach der Verletzung das Gefühl des Taubseins bemerkt zu haben. Massiren und Elektrisiren brachten keine Besserung. Da der Patient im Verdacht der Simulation oder Uebertreibung stand, wurde er am 17. Mai zur chirurgischen Klinik gesandt.

Die Untersuchung ergiebt eine erhebliche ödematöse und leicht cyanotische Anschwellung des rechten Unterschenkels und Fusses. Die subcutanen Venen sind etwas stärker gefüllt als auf der anderen Seite. 1,5 cm nach

---

[1]) Garrè, Seitliche Naht der Arterie bei Aneurysmaexstirpationen. Deutsche Zeitschrift f. Chirurgie. Bd. 82. 1906.

[2]) Weitere Aneurysmaexstirpationen mit Gefässnaht sind auf dem Chirurgencongress zu Paris October 1906 bei Gelegenheit der Besprechung der Chirurgie grosser Venenstämme erwähnt worden. Das Referat der Semaine médicale berücksichtigt dieselben nicht. Dagegen führt sie Christel, Metz, in seinem Referate (Centralbl. f. Chir. No. 15. 1907. 13. April) ebenso wie das Referat in der Revue de Chir. 1906 No. 11 an. Danach resecirte Peugniez bei einem arteriell-venösen Aneurysma der Ellbeuge die Vene und nähte die Arterie, ferner berichtete Ziembicki über 3 Arteriennähte der Carotis, Poplitea und Radialis wegen Aneurysma, die beiden letzteren mit vollem Erfolge ausgeführt. Ausführlichere Angaben über diese Fälle habe ich bis jetzt nicht finden können.

hinten und unten vom Köpfchen des Wadenbeines befindet sich eine 1 cm lange schräg gestellte Narbe. Die ganze Kniekehle ist von einer flach hervortretenden Geschwulst eingenommen, welche den Kranken zwingt, den Unterschenkel etwas gebeugt zu halten. Die Haut über der Schwellung ist, abgesehen von geringem Oedem, unverändert. Die Consistenz ist verschieden. Nach aussen von der Mitte der Kniekehle liegt die weichste, eindrückbare Stelle, nach innen zu ist sie von grosser Härte. Die Grenzen der Schwellung lassen sich nicht bestimmen. Es ist leicht zu sehen, dass sie pulsirt. Die flach aufgelegte Hand fühlt ein deutliches Schwirren, welchem bei der Auscultation ein lautes schabendes Geräusch entspricht. Die Compression der Art. femoralis hebt die Erscheinung der Pulsation, des Schwirrens und Sausens sofort auf. Da das Geräusch ein beständiges, in der Systole verstärktes ist, und sich nach oben bis über das Poupart'sche Band, nach unten bis zu den Untersohenkelgefässen erstreckt, muss ein arteriell-venöses Aneurysma vorliegen. Der Puls der Art. dorsalis pedis ist rechts zu fühlen, wenn man das Oedem fortgedrückt hat. Er ist schwächer als links, ebenso an der Art. tibialis post.

Ausserdem besteht eine vollständige Peroneuslähmung, weshalb vermuthet wird, dass der Nervus peroneus communis verletzt ist.

Am 26. Mai, also 31 Tage nach der Verletzung, wurde die Operation vorgenommen, und zwar erstens in Lumbalanästhesie, um den Kranken während des ganzen Eingriffes ohne Störung in Bauchlage halten zu können, und zweitens unter Esmarch'scher Blutleere. Ein grosser Längsschnitt in der Mitte der Kniekehle legte das Operationsfeld frei. Der Nervus peroneus communis erscheint zuerst. Trotzdem er bis unterhalb der Narbe, also unterhalb der Stichhöhe verfolgt wird, ergiebt sich keine Verletzung an ihm. Er liegt fest verwachsen auf der Aussenfläche eines derben Sackes von der Grösse einer Männerfaust. Dieser Sack hängt mit den Gefässen zusammen, von denen aus er sich nach hinten und aussen entwickelt hat. Er reicht nach unten etwas unter den lateralen Gastrocnemiuskopf und steht mit der Umgebung zum Theil in so fester Verbindung, dass seine Lösung und Präparation oft nur mit Hülfe des Messers gelingt. Seine Wandung ist so derb, dass sie dabei an keiner Stelle verletzt wird. Eine grosse Anzahl von Venen münden aus der Umgebung in ihn hinein; sie werden unterbunden und durchtrennt. Es handelt sich um einen falschen, der Vene anliegenden Sack, dessen Lösung von ihr ebenfalls nur mit dem Messer möglich wird. Die freigelegte Vena poplitea ist in Ausdehnung von 10 cm spindelig erweitert. Nach Entfernung des Sackes zeigt sich, dass er mit der Vene durch eine breit klaffende, für einen Finger durchgängige Lücke in Verbindung stand, welche am lateralen und vorderen Umfange der Vene liegend sich in die Arterie fortsetzt, wie die Sonde ergiebt. Die Präparation der der Vene fest anliegenden Arterie gelingt leichter. An ihrer Innenseite liegt ein zweiter wallnussgrosser Sack mit sehr fester Wandung, welcher sich aus der Umgebung bedeutend leichter lösen lässt als der Sack an der Vene. Nach seiner Ausschälung gelangt man in eine Lücke zwischen beiden Gefässen.

Diese lassen sich stumpf und ohne Schwierigkeit von einander trennen, worauf man erkennt, dass schräg durch beide hindurch eine Wunde mit stark zerfetzten Rändern zieht, welche sowohl die Vene als die Arterie fast völlig bis auf wenige Millimeter durchtrennt hatte. An der breiten Verbindungsstelle waren die beiden Gefässe fest mit einander verklebt, nicht durch einen sogenannten intermediären Bluterguss auseinandergedrängt. Nach jeder Seite hatte sich ein Blutsack entwickelt.

An eine seitliche Gefässnaht war wegen der Grösse der Arterien- und der Venenwunde und wegen der schlechten Wundränder, welche wohl einem sehr stumpfen Messer ihre Entstehung verdankten, nicht zu denken.

Die gleichzeitige Unterbindung aber der Arterie und der Vene in der Kniekehle hat namentlich nach Aneurysmenoperationen oft genug schwere Kreislaufstörungen mit ausgedehntem Brande zur Folge gehabt, um nach Möglichkeit vermieden zu werden. Hat doch v. Büngner am Chirurgencongress 1892, als M. Schmidt[1]) über einen Fall von beiderseits mit Glück exstirpirtem, spontanem Aneurysma der Arteria poplitea (ohne Unterbindung der Vene) berichtete, behauptet, nach der Exstirpation eines traumatischen Popliteal-Aneurysma sei Gangrän die Regel. Denn die unter der straffen Fascie sich ausbreitende blutige Infiltration hindert, wie schon Jannsen[2]) begründete, den Collateralkreislauf in seiner Entwickelung. Auch König[3]) hält die Entfernung eines traumatischen Aneurysma der Arteria poplitea aus dem Grunde für gefährlich, weil die Vene dabei leicht verletzt wird und unterbunden werden muss. Dieser gleichzeitigen Venenligatur schrieb v. Bergmann in der Discussion zu dem Schmidt'schen Vortrage die schweren Circulationsstörungen zu, welche bei zwei traumatischen Popliteaaneurysmen auftraten und ihn einmal zur Amputation des Oberschenkels zwangen, während 4 andere Fälle heilten. Auch Rehn theilte damals einen Fall mit, in welchem er nach Exstirpation eines spontanen Aneurysma der Arteria poplitea die Vene verletzte und unterband und deshalb

[1]) Meinhard Schmidt, Die Totalexstirpation des Popliteal-Aneurysmas. Chirurgencongress-Verhandlungen 1892. II. S. 188. Discussion: v. Büngner, v. Bergmann, Rehn. I. S. 97.

[2]) E. Jannsen, Untersuchungen über die Verletzungen der Arterien des Unterschenkels und des Popliteagebietes und deren Behandlung. Inaug.-Dissert. Dorpat. 1881. Centralbl. f. Chir. 1882. S. 629.

[3]) König, Lehrbuch d. spec. Chirurgie. 8. Aufl. Bd. III. S. 729.

Gangrän erhielt. Doch genug der Beispiele! Es ist an der Zeit, die Frage, wie häufig und unter welchen Umständen nach der Exstirpation von Aneurysmen der verschiedenen Glieder und Gliedabschnitte mit Unterbindung der Hauptgefässe Nekrose eintrat, im Vergleiche mit der früheren Zusammenstellung von Delbet von neuem zu beantworten. Ein Assistent der Klinik hat sich dieser Aufgabe unterzogen.

Unter den Ursachen kommt neben der blutigen Durchtränkung auch der Grösse der Gewebsverletzung eine bedeutende Rolle zu. Es ist bekannt, dass Zerreissungen der Kniekehlengefässe im Gefolge von Luxationen und Fracturen häufig zu ausgedehnter Gangrän führen. So ist z. B. in 7, von Morian[1]) beobachteten Fällen, in denen 4 mal die Arterie allein, 3 mal nebst der Vene bei Luxationen des Kniegelenkes und bei Compressionsbrüchen der Tibia zerrissen waren, die Exarticulation des Unterschenkels nothwendig geworden. Das weithin verletzte, zerrissene und zerquetschte Gewebe verhindert im frischen Falle den Collateralkreislauf ebenso, wie es später, wenn es zur Exstirpation des traumatischen Aneurysma mit Unterbindung kommt, die Gewebsnarben und Schwielen thun, welche aus solchen Verletzungen hervorgehen. Aber auch die operative Verletzung, welche die Ausschälung eines ausgedehnten spontanen oder — und ganz besonders — eines traumatischen Aneurysma mit sich bringt, ist stets eine grosse. Viele schon kräftig entwickelte collaterale Bahnen müssen der Präparation des Sackes zum Opfer fallen, so dass sich die Aussichten auf einen genügenden Kreislauf nach der Unterbindung der beiden Hauptgefässe recht vermindern können. Kommt dann noch von dem Trauma her eine breite und tiefe Narbe hinzu, oder wie in meinem Falle eine weitgehende alte, blutige Infiltration und schwielige Induration der ödematösen Weichtheile, so ist die Gefahr der Nekrose nach der Unterbindung der Arterie und der Vene auch bei gesundem Gefässsysteme eine recht erhebliche.

Wegen der Grösse dieser Gefahr hatte ich die Unterbindung der freigelegten verletzten Gefässe zu vermeiden. Mithin blieb nichts übrig als die Resection der Verletzungsstellen und der Versuch der circulären Vereinigung der durchtrennten

[1]) Bergmann (Morian), Ueber Gefässverletzungen in der Kniekehle. Festschrift der Huyssen-Stiftung zu Essen. 1904.

efässe. Und dieser Versuch gelang, trotzdem der Defect zwischen en beiden Gefässstümpfen bei gestrecktem Beine fast 5 cm betrug. ei rechtwinkelig gebeugtem Unterschenkel wurden zuerst die umina der Arterie dann die der Vene nach dem Verfahren von ayr mit je einem Magnesiumringe vereinigt. Dieser Prothese habe h hier den Vorzug vor der Naht gegeben, weil die Vereinigungsstelle bei dem späteren Strecken des Beines einen beständigen und edeutenden Zug aushalten und deshalb eine zuverlässig feste sein usste. Denn diese Prothese lässt nach Höpfner[1]) an der Vereinigungsstelle eine kräftige Narbe entstehen, welche das Auftreten ines Aneurysma sicher verhindert. Um aber andererseits die Nachtheile einer zu kräftigen Bindegewebsentwickelung an der Vereinigungsstelle zu vermeiden, habe ich ganz dünne, biegsame Magnesiumringe verwendet, wie ich sie eigens habe verfertigen assen, da die von verschiedenen Berliner Firmen bezogenen Ringe ir viel zu dick erschienen. Die dünnen erfüllen denselben Zweck nd reizen das Gewebe weniger. Nach dem Lösen des Esmarchchen Schlauches zeigte sich an den Vereinigungsstellen nicht die eringste Blutung. Die Arterie pulsirte, die Vene füllte sich, räftige Pulsschläge waren an der Art. tibialis postica und der rt. dorsalis pedis zu fühlen.

Nachdem die grosse Wunde mit wenigen Knopfnähten bis auf leine Zwischenlücken geschlossen war, folgte ein Gypsverband, elcher den Unterschenkel in rechtwinkeliger Beugestellung erhielt. Die Wunde heilte glatt. Der Gypsverband wurde nach 4 Wochen ntfernt, worauf vorsichtig mit Streckbewegungen begonnen wurde. Die angefertigte Röntgenaufnahme zeigte keine Spuren von den Magnesiumringen mehr. Nach der 6. Woche konnte das Kniegeenk soweit gestreckt werden, dass der Patient aufstand. Die Sensibilitätsstörung im Gebiete des Nerv. peroneus hatte sich bedeutend vermindert, aber der Bewegungsausfall war bestehen geblieben. Am Ende der 8. Woche wurde der Patient mit guter, aber nicht vollkommener Beweglichkeit des Kniegelenkes entlassen.

Die Circulationsverhältnisse waren während der ganzen Nachbehandlung die günstigsten. Zeichen einer Venenthrombose waren niemals vorhanden. Das vorher bestehende Oedem verschwand im

[1]) Höpfner, Ueber Gefässnaht, Gefässtransplantationen und Replantation von amputirten Extremitäten. Arch. f. klin. Chir. Bd. 70. 1903. S. 417.

Liegen, es kehrte erst nach dem Aufstehen wieder, aber nicht erheblicher als gewöhnlich nach langdauernder Ruhigstellung des Beines im Gypsverband. Die Arterien des Fusses pulsirten kräftig, nicht schwächer als auf der gesunden Seite. Geräusche waren über der Vereinigungsstelle der Arterie nie zu hören. Während der Puls der Fussarterien noch Mitte Januar bei Gelegenheit der Vorführung des Kranken an einem militärischen Demonstrationsabend sich noch fast ebenso kräftig wie auf der linken Seite erwies, war er Anfangs April (bei der Demonstration am Chirurgencongress) bedeutend schwächer an der Tibialis post. und an der Art. dorsalis pedis kaum zu fühlen. Im Uebrigen zeigte sich eine fast völlig ausgiebige Beweglichkeit des Kniegelenkes; die Peroneuslähmung war nicht zurückgegangen, Oedem fehlte, es soll nur nach längerem Gehen und Stehen in ganz leichtem Grade eintreten.

Dass von Anfang an nach der Operation nicht die geringsten Circulationsstörungen an dem ziemlich gefährdeten Unterschenkel aufgetreten sind, ist sicherlich der Vereinigung der Arterien- und Venenlumina zu danken. Aber wodurch ist das Schwächerwerden des $^3/_4$ Jahr hindurch kräftigen Pulses der Fussarterien zu erklären? Zwei Ursachen sind hier zu bedenken. Die Vereinigung der Lumina mit der Payr'schen Magnesiumprothese macht wie jedes andere Verfahren eine geringe Verengung der Vereinigungsstelle. Dass dieselbe jedoch nicht erheblich war, zeigte der kräftige Puls nach der Operation. Die Gefässnarbe kann ferner nach der Dehnung in Folge Streckung des gebeugten Unterschenkels allmählich geschrumpft sein und nachträglich eine Verengerung des Gefässrohres bedingt haben. Gegen diese Möglichkeit spricht, dass das Schwächerwerden des Pulses so spät, 10 Monate nach der Operation, 8 Monate nach der wiedererlangten Streckstellung des Beines aufgetreten ist. Die Ursache scheint mir daher nicht an der Gefässnarbe selbst zu liegen, sondern in den Narbenmassen der Umgebung. Die anfangs weiche und verschiebliche schmale Narbe der Kniekehle hat sich allmählich, wohl in Folge des Reizes, welchen sie durch die Streckübungen des Unterschenkels erfuhr, in eine breite hypertrophische verwandelt, deren hartes Gewebe sich jetzt weit in die Tiefe erstreckt. Dem Drucke dieser Narbenmassen muss das Bestehenbleiben der Peroneuslähmung zugeschrieben werden und deshalb

mit der grössten Wahrscheinlichkeit auch die Verengerung der Arterie. Dass der gleichzeitige Druck auf die Vene nicht zu Oedem führte, lässt sich leicht durch die inzwischen ausgebildeten Collateralen erklären. Es ist deshalb dem Patienten die Excision der ganzen Narbe vorgeschlagen worden, auf die er hoffentlich um so eher eingehen wird, als sich mehrfach zu Hause Querrisse in ihr gebildet haben, deren Entzündung und Vernarbung natürlich auch an der Vergrösserung und Verhärtung Schuld tragen.

Dass Gefässrohrdefecte von 4—5 cm wie in unserem Fall einer erfolgreichen circulären Vereinigung der Lumina noch zugänglich sind, ist durch Thierversuche, vor Allem aber durch Operationen am Menschen (Kümmell 1899, Payr 1901) erwiesen. Wie aber soll man sich verhalten, wenn in einem derartigen Falle, in welchem die Unterbindung gefährlich erscheint, die circuläre Vereinigung nicht möglich ist?

Vor diese Frage wurde ich in einem 2. Falle bei der Operation eines traumatischen Aneurysma der Arteria axillaris gestellt. Obwohl ich weder über einen endgültigen Erfolg noch Misserfolg berichten kann, da der Kranke am 5. Tage im Collaps nach einem heftigen Anfall von Delirium tremens gestorben ist, will ich diesen Fall mittheilen, zumal es sich meines Wissens um den ersten Versuch einer Gefässtransplantation am Menschen handelt und dies Verfahren nach den Ergebnissen der Thierversuche sicherlich Berücksichtigung verdient (s. Stich[1]).

Der betreffende 69jähr. Mann erlitt 9 Wochen vor Aufnahme in die Privatklinik eine Verletzung der linken Schultergegend durch Fall aus dem Schlitten. Der Arzt, welcher glaubte, einen Bruch der Humerusdiaphyse zu erkennen, stellte den Arm im Schienenverbande fest. Als er nach 3 Wochen den Verband abnahm und eine Röntgenaufnahme machen liess, stellte sich heraus, dass es sich um eine Luxatio humeri subcoracoidea handelte. Der Versuch ihrer Reposition in Narkose war vergeblich und hatte schwere Folgen. Denn er führte zu einer rasch auftretenden sehr bedeutenden Anschwellung in der Achsenhöhle in Folge eines Blutergusses, welcher vom Arzte mit Eis und Sandsäcken behandelt und etwas zum Rückgang gebracht wurde, bis er sich nach einer Woche ohne besondere Ursache wieder vergrösserte. Unter der gleichen Behandlung hat sich dann die grosse Anschwellung etwas zurückgebildet. Doch blieb eine doppelfaustgrosse Schwellung in der Achselhöhle bestehen, deren Pulsation dem Patienten selbst auffiel. Die Bewegungen des Armes bereiteten heftige

[1]) Stich, Makkas und Dowman, Beiträge zur Gefässchirurgie. Circuläre Arteriennaht und Gefässtransplantationen. Beitr. z. klin. Chir. Bd. 53. 1907.

Schmerzen, weshalb er ängstlich ruhig gehalten und in einer Mitella getragen wurde. Seit wann Bewegungsstörungen und Beeinträchtigungen des Gefühls aufgetreten sind, konnte nicht angegeben werden. Wegen der erheblichen Beschwerden kam der Patient zur Klinik.

Die Untersuchung des stark atrophischen linken Armes ergiebt eine Luxatio humeri subcoracoidea. Der Radialpuls ist bedeutend schwächer als rechts, die Haut der Hand und des Vorderarmes ist stark cyanotisch. Die Sensibilität ist bis über die Mitte des letzteren erheblich herabgesetzt, Hand und Finger können nicht bewegt werden. In der Achselhöhle befindet sich eine kindskopfgrosse Geschwulst mit unscharfen Grenzen. Sie ist von glatter, glänzender, in der Mitte stark verdünnter Haut bedeckt und hebt den M. pectoralis major, unter den sie sich in die Tiefe senkt, weit vom Thorax ab. Man sieht und fühlt kräftige Pulsation der Geschwulst und hört über ihr herzsystolische schabende Geräusche, welche eine der Diastole entsprechende Unterbrechung erkennen lassen. Sie setzen sich nicht in die Peripherie fort. Mit der aufgelegten Hand lässt sich ein systolisches Schwirren wahrnehmen. Die Haut des Oberarmes und der Schultergegend ist blutig verfärbt und hart infiltrirt. Reste des Extravasates zeigen sich als verschieden grosse Flecken der Haut vom Halse bis hinab zur Beckenschaufel.

Abgesehen von einer 9 Wochen alten Oberarmluxation handelte es sich nach diesem Befunde um ein traumatisches, beim Repositionsversuche entstandenes Aneurysma der Arteria axillaris mit erheblicher Schädigung des Plexus brachialis, welche sowohl durch den Vorgang der Luxation, durch den langdauernden Druck des luxirten Kopfes als durch den Repositionsversuch oder durch den Einfluss des Aneurysma begründet sein konnte.

Einer Unterbindung der Arteria subclavia oder axillaris mit Ausräumung des grossen Sackes standen die grössten Bedenken entgegen. Denn die starke blutige Infiltration des ganzen Oberarmes und der Schultergegend hätte bei der vorhandenen hochgradigen Atherosklerose einer erfolgreichen Ausbildung des Collateralkreislaufes die grössten Schwierigkeiten bereitet, zumal hier schon, wie die Cyanose und der schwache Puls zeigten, die Circulation Einbusse erlitten hatte. In einem Falle der v. Bergmann'schen Klinik war selbst die sofortige Incision des Haematoms und der atherosklerostischen Arteria axillaris, welche beim Repositionsversuch einer veralteten Schulterluxation zerrissen war, nicht im Stande, den Eintritt des Brandes zu verhüten (s. Lehrbuch d. allgem. Chir. Bd. 1. S. 410. 2. Aufl.). Die schweren Circulationsstörungen, welche in meinem Falle vor dem Tode auftraten, als die Arterie

durch einen Thrombus eingeengt wurde, zeigten ausserdem zur Genüge, dass ich die Gefahr der Nekrose nach der Unterbindung vollkommen richtig eingeschätzt hatte.

Der Ligatur hätte ferner zur Ausbildung der Collateralen die Compressionsbehandlung vorausgeschickt werden können. Doch schien mir dies bei den heftigen Beschwerden, dem drohenden Durchbruch und den vorhandenen Lähmungen nicht rathsam.

Ich plante daher bei der Operation am 22. Februar 1907 die Ausräumung, bezw. Entfernung des Aneurysma und die Naht der verletzten Arterie, wenn möglich auch die Reposition des Oberarmkopfes von der Wunde aus.

Mit einem Hautschnitte, welcher in der Mitte des Schlüsselbeines begann und sich bei möglichst abducirtem Arme schräg durch die Achselhöhle bis zum Ansatze des M. latissimus erstreckte, wurde zunächst die Art. subclavia oder richtiger schon axillaris in der Mohrenheim'schen Grube freigelegt, um hier für die weitere Operation abgeklemmt zu werden. Zu diesem Zwecke wurde die von Höpfner angegebene Arterienklemme, deren federnde Arme noch mit dicken Gummidrains und je einem Gazestreifen überzogen waren, angelegt. Sie wurde nur wenig geschlossen, um keinen schädigenden Druck auf die kranke Arterienwand auszuüben. Darauf wurden der M. pectoralis major und min. in der Richtung des Hautschnittes durchtrennt und der grosse, frisches Blut enthaltende Sack der Achselhöhle ausgeräumt. Er reichte nach oben bis in das Gebiet der Fossa infraclavicularis und füllte die ganze Achselhöhle. Seine Wandung wurde von Blutgerinnseln gebildet, welche sich von der bereits schwielig gewordenen, blutdurchsetzten Umgebung unschwer lösen liessen. Eine bindegewebige Sackwandung bestand demnach noch nicht.

Nach weiterer Freilegung der Verhältnisse ergab sich, dass die Arteria axillaris zusammen mit einem der untersten Plexusbündel so weit durch den Humeruskopf nach unten und vorne gedrängt worden war, dass zwischen ihr und der Hauptmasse des Plexus brachialis ein 2 Finger breiter Spalt lag. Fest verlötet mit der Unterlage zog die Arterie schräg über den Kopf hinweg und verschwand in der Höhe der Tubercula hinter einem derben, fibrinösen, gelblich aussehenden Sack von Wallnussgrösse, welcher mit dem Knochen und der Arterie fest verklebt war. An seinem

unteren Ende zeigte er eine breit geborstene Stelle, aus der sich flüssiges Blut entleerte. Das letztere bildete auch seinen einzigen Inhalt. Gerinnsel fehlten. Es handelte sich um den zuerst nach Verletzung der Arterie entstandenen falschen Sack, dessen spontane Berstung später zur Vergrösserung des Hämatomes und zur Bildung der 2. Höhle geführt hatte. Erst nach Entfernung dieses primären Sackes durch stumpfes Lösen kam die Arterie zum Vorschein. Sie selbst zeigte wichtige Veränderungen.

An ihrem unteren Rande erschien eine bohnengrosse, sackförmige Ausbuchtung, welche ausserordentlich dünnwandig war und anscheinend nur aus Adventitia bestand. Dieses echte Aneurysma lag gerade da, wo die Arterie vom Humeruskopf gedrückt wurde; unter ihm erschien der Rand des Gelenkknorpels und die durch Abriss des Tuberculum majus zackige, rauhe Knochenoberfläche. Aus dem Sack selbst ging die Art. subscapularis hervor. Am Fusse dieses Aneurysma fand sich an der central gelegenen Seite ein Querriss von etwa 5 mm Ausdehnung, wahrscheinlich durch die darunterliegenden spitzen Knochenzacken beim Repositionsversuche entstanden, während die sackförmige Ausbuchtung wohl dem ständigen Drucke des Knochens ihre Entwickelung verdankte.

Die Vena axillaris kam bei der ganzen Operation in der Achselhöhle nicht zu Gesicht. Nur ihr oberer Abschnitt erschien bei der Präparation der Arterie dicht unterhalb des Schlüsselbeines. Nach unten verlor sie sich in den Schwielen.

Bei näherer Betrachtung ergab sich, dass die starke Wandverdünnung des arteriellen Sackes sich sowohl auf der vorderen wie hinteren Seite der Arterie noch weit über ihre mittlere Achse nach oben erstreckte. Hier war überall nur papierdünne, durchsichtige Adventitia vorhanden, welche ungemein brüchig war und sofort beim Fassen mit Pincette und Nadel einriss.

Unter diesen Umständen war eine seitliche Naht der Arterie unmöglich. Ich habe daher die kranke Stelle in Ausdehnung von 3 cm resecirt, worauf die Stümpfe sofort etwa 8 cm weit auseinander wichen.

Aber auch der Versuch der circulären Vereinigung missglückte, da es bei keiner Stellung des Armes gelang, die Lumina unter genügender Entspannung aneinanderzubringen. Vielleicht wäre dies nach der Reposition des Schulterkopfes mög-

lich gewesen. Aber in diesem Augenblicke der Operation war noch nicht vorauszusehen, dass auch der Eingriff am Gelenk vollendet werden konnte. Und als dies später geschehen war, zeigte sich, dass auch bei richtiger Stellung des Armes im Gelenke die Gefässstümpfe nicht ohne grosse Spannung hätten aneinandergebracht werden können.

Noch einmal wurden die Folgen der Unterbindung erwogen und Angesichts der sehr schweren Atherosklerose und der ausgedehnten blutigen Infiltration der Entschluss gefasst, den Kreislauf auf dem einzig noch möglichen Wege der Gefässtransplantation wiederherzustellen. Ermuthigend hierzu waren die vor kurzem veröffentlichten Thierexperimente von Stich, Makkas und Dowman, unter deren Ergebnissen auch die guten Erfolge der Transplantation frischer Arterien- und Venenstücke des gleichen Individuums verzeichnet sind. Die Frage, ob das zu transplantirende Stück aus einer Arterie oder einer Vene ähnlicher Grösse zu entnehmen sei, war rasch entschieden. Denn bei der vorhandenen Atherosklerose verbot sich die Resection einer grossen Arterie von selbst und zwar aus zwei Gründen. Die Circulation wäre durch ihre Unterbindung an einer 2. Stelle des Körpers erschwert und bedroht worden, ausserdem wäre die Naht wegen der kranken Gefässwand sehr schwierig und unsicher gewesen. Die letzteren Bedenken waren bei Verwendung eines Venenstückes sehr viel geringer, Circulationsstörungen waren bei der Resection der leicht erreichbaren und genügend starken Vena saphena major vollkommen ausgeschlossen. Und gerade die Versuche Stich's haben gegenüber früheren experimentellen Arbeiten gezeigt, dass es unter gewisser Vorsicht gelingt, die arterielle Circulation in dem transplantirten Venenstücke zu erhalten, und dass die schwache Venenwandung sich bald, wohl unter dem Einflusse des starken, ihr ungewohnten Blutstromes kräftigt und verdickt.

Es wurde daher ein genügend langes astloses Stück der weder ectatischen noch varicösen Vena saphena major des rechten Beines aus dem obersten Abschnitte dicht an der Fossa ovalis resecirt und in Ausdehnung von 8 cm, seiner ehemaligen Stromrichtung entsprechend, in den Arteriendefect eingenäht. Dabei konnte wegen der grossen Brüchigkeit der Arterie die Payrsche Prothese natürlich nicht verwendet werden. Ich legte daher

eine einfache circuläre fortlaufende Naht mit feinster Seide an, ähnlich wie sie von Carrel[1]) und von Stich mit so guten Erfolgen ausgeführt worden ist. (Verwendung von aseptisch sterilisirter Seide, getränkt mit sterilem Paraffin. Naht durch die ganze Dicke der Wand mit Auskrempelung der Intima.) Die Naht gelang ohne Schwierigkeit, da die Lumina der Arterie und des Venenstückes sich beinahe gleichkamen. Nach Vollendung der centralen Vereinigung wurde die Klemme abgenommen, worauf das Blut im kräftigen Strahle aus dem Venenstücke spritzte. Unter Compression zwischen den Fingern der Assistenten folgte dann die periphere Vereinigung. Nur an der letzteren blutete eine Nahtstelle, wo zum Auseinanderhalten des Lumens während der Naht ein Haltefaden angelegt worden war. Zwei feine Knopfnähte durch die Adventitia stillten die Blutung. Der Puls klopfte kräftig in der Brachialis und war auch an der Cubitalis zu fühlen, nicht dagegen an der Radialis, wo er schon vorher kaum bemerkbar war.

Da es der Zustand des Kranken erlaubte und die bisherige Operation nur 45 Minuten in Anspruch genommen hatte, wurde noch die blutige Reposition des Schulterkopfes ausgeführt. Sie gelang leicht. Der freigelegte Kopf zeigte, dass beide Tubercula abgerissen und ihre Stellen durch rauhe Defecte mit spitzen Knochenzacken eingenommen waren. Mit einem stumpfen Haken wurde der Humerus nach vorne und oben gezogen und dadurch die Pfannengegend zugänglich gemacht. Sie war mit dicken Schwielen und Knochenstückchen gefüllt. Mit Pincette und Messer gelang deren gründliche Excision, sodass bald der gesunde Knorpel der Gelenkpfanne erschien. Darauf konnte der Kopf ohne grosse Schwierigkeit an seinen alten Platz gebracht werden. Nach der Reposition ergab sich deutlich, dass die Arterie keine wesentliche Entspannung durch die Verschiebung des Humeruskopfes erhalten hatte.

Das transplantirte Stück durfte nun keineswegs frei durch die Wunde verlaufen. Es brauchte eine Anlehnung an gesundes, frisches Gewebe, um rasch ernährt zu werden und einzuheilen. Ferner ist durch Thierversuche bekannt, dass das eingesetzte Venenstück sich unter dem arteriellen Blutdrucke aufbläht. Diese Auf-

[1]) Vergl. Stich.

blähung, welche bei unserem Falle zwar deutlich, aber nicht hochgradig war, soll nach Höpfner Wirbelbewegungen des Blutes veranlassen und dadurch zur Ablagerung von Thromben und schliesslich zur vollständigen Thrombose führen. Um also die Einheilung zu befördern und gleichzeitig die gefährliche Aufblähung zu verhindern, verlagerte ich den ganzen transplantirten Abschnitt sammt den Nahtstellen und den angrenzenden Theilen der Arterie zwischen den Nerven des Plexus hindurch in den vorderen Muskelrand des M. deltoideus, nachdem er durch einen tiefen Längsschnitt im Verlaufe seiner Fasern gespalten war. Einige Catgutnähte schlossen die Muskelwunde über dem versenkten Gefässe.

Zum Schlusse wurden noch die durchschnittenen M. pectorales mit Catgut vernäht und die Hautwunde bis auf Lücken zur Drainage und sterilen Tamponade vereinigt.

Im weiteren Verlaufe zeigte sich gute Circulation im Arme und in der Hand. Die Venen waren nicht mehr gefüllt als auf der anderen Seite, Oedem trat nicht auf, die Fingerspitzen waren röthlich. Die Temperatur war am Tage nach der Operation etwas erhöht (38,4). Noch am 3. Tage war das Befinden befriedigend, die Drains und die Tamponade wurden entfernt, die ersteren erneuert. Der Puls konnte deutlich an der A. brachialis bis zum Ellbogen herab gefühlt werden. Am 4. Tage zeigte der Patient grosse Unruhe und verfiel in heftige Delirien, welche die ganze Nacht währten. Als sich zu Beginn des 5. Tages immer stärkere Herzschwäche geltend machte, hörte die Pulsation am Oberarme auf, die Fingerspitzen und Nägel färbten sich blau, ohne dass man durch Druck die Verfärbung ändern konnte. In wenigen Stunden erstreckte sich dann die Stase mit deutlicher blaurother Marmorirung der Haut auf den ganzen Vorderarm. Unter zunehmender Herzschwäche erfolgte der Tod.

Die Präparation der Wunde ergiebt vor Allem das Fehlen jeglicher Nachblutung. Nach Durchtrennung der Pectoralisnähte sieht man, dass der obere Theil der Arteria axillaris etwas nach vorne und oben verläuft, um vor den Nerven zwischen den Fasern des M. deltoideus zu verschwinden. Die Nähte dieses Muskels hielten gut, ohne das Gefäss zu drücken. Das eingepflanzte Venenstück liegt in seinem neuen Bett festgeklebt ohne die geringste Blutung.

Ebenso verhielten sich die Nahtstellen. Eine Aufblähung des transplantirten Theiles fehlt. Im Innern ist derselbe ebenso wie beide Nahtstellen frei von Thromben, die Intima ist überall spiegelnd glatt, die Farbe der Wandung ist leicht röthlich, die Nähte liegen so, dass sich von innen gesehen die Intima der Arterie und die der Vene fest aneinander schmiegen. Während der periphere Abschnitt der Arterie thrombenfrei ist, sitzt im centralen Stumpfe, genau an der Stelle, wo die Klemme gelegen hatte, ein Finger breit vor der Naht beginnend ein wandständiger länglicher Thrombus, welcher bis nahe an die letztere heranreicht, sie aber noch frei lässt. Der ganze Thrombus verlegte kaum die Hälfte des Lumens, so dass der Blutstrom sicherlich bis zum Erlahmen der Herzkraft seinen Weg durch das eingepflanzte Stück hindurch fand. Es war also trotz aller Vorsicht beim Anlegen der Klemme die kranke Arterienwand durch den etwa 35 Minuten dauernden Druck dieses Instrumentes so sehr geschädigt worden, dass unter dem hinzutretenden Einflusse der Herzschwäche die Thrombenbildung ausgelöst wurde.

Ob es beim Ausgange in Heilung unter kräftigem Pulse zu einem thrombotischen Verschlusse der Arterie an dieser Stelle gekommen wäre, ist natürlich fraglich. Ebenso das Schicksal des transplantirten Stückes und der beiden Nähte. Für eine gute Einheilung sprechen jedoch 2 Befunde: das Fehlen von Thromben an den Nahtstellen und im Venenstück und die feste Verklebung in dem neugeschaffenen Lager des Muskels. Deshalb darf man wohl zu der Annahme neigen, dass ohne die üble Wirkung der Arterienklemme ein guter Erfolg zu erzielen gewesen wäre, und die Hoffnung als berechtigt ansehen, dass der Ersatz eines Arteriendefectes durch ein frisches Venenstück am Menschen ebenso erfolgreich sein kann, wie er im Thierexperimente[1]) mitunter vollkommen geglückt ist.

Selbstverständlich aber steht dieses Hülfsmittel der Gefässtransplantation zur Erhaltung des Kreislaufes nach Exstirpation eines Aneurysma an letzter Stelle, gleichgültig ob man ein Venenstück oder ein allerdings viel schwieriger zu erhaltendes Arterienstück von demselben Kranken transplantirt. Denn dies

[1]) Vergl. Stich.

Verfahren ist am schwierigsten auszuführen und am wenigsten sicher im Erfolge.

In erster Linie ist bei der ganzen Operation unter allen Umständen darauf hinzuarbeiten, dass die seitliche Naht ausgeführt werden kann, wobei zu ihrer Sicherheit wenn nöthig und möglich Sackreste verwendet werden können.

Muss das Gefäss aber wegen ausgedehnter Verletzung oder Veränderung resecirt werden, so ist die circuläre Vereinigung zu versuchen, welche ja bei Murphy und in meinem ersten Falle erfolgreich war.

Gelingt die circuläre Vereinigung wegen zu grosser Diastase der Stümpfe nicht, so ist an gefährdeten Gliedern und an der Carotis communis, bevor man sich zur Unterbindung entschliesst, noch der Versuch der Gefässtransplantation geboten. Selbst wenn der Zweck dieser Operation wegen Thrombose misslingt, hat sie für die Circulation gegenüber der Unterbindung noch einen grossen Vortheil, nämlich den der langsamen Stromunterbrechung.

XIV.

(Aus der chirurgischen Universitätsklinik in Breslau.)

Zur Transplantation von Organen mittelst Gefässnaht.[1]

Von

Privatdocent Dr. Rudolf Stich,

I. Assistenzarzt der Klinik.

(Mit 4 Textfiguren.)

M. H.! Nur ganz kurz möchte ich Ihnen über einige Organtransplantationen berichten, die ich in der Klinik Garrè gemeinsam mit Dr. Makkas und Capelle ausgeführt habe. Dieselben waren uns erst möglich, als wir in der Vereinigung von Blutgefässen soweit vorgeschritten waren, dass wir nicht nur querdurchtrennte Arterien und Venen bis herab zu einem Durchmesser von 1 mm (lichte Weite) mittels einer besonderen Nahtmethode End zu End wieder vereinigen, sondern auch Blutgefässe seitlich in andere implantiren konnten.

Unsere Technik, die sich wohl im Allgemeinen mit der von Carrel angegebenen deckt, haben wir bereits an anderer Stelle ausführlich mitgetheilt.[2] Hier sei nur soviel erwähnt, dass der Hauptkniff der Methode darin besteht, die runde Circumferenz der Blutgefässe durch 3 in gleichen Abständen angelegte Haltefäden in gerade Linien zu verwandeln, wie Sie es auf Fig. 1 angedeutet finden.

---

[1]) Vorgetragen am 1. Sitzungstage des XXXVI. Congresses der Deutschen Gesellschaft für Chirurgie, 3. April 1907.

[2]) Stich, Makkas, Dowmann, Beiträge zur Gefässchirurgie. Beiträge zur klin. Chirurgie, 53. Bd.

Fig. 1.

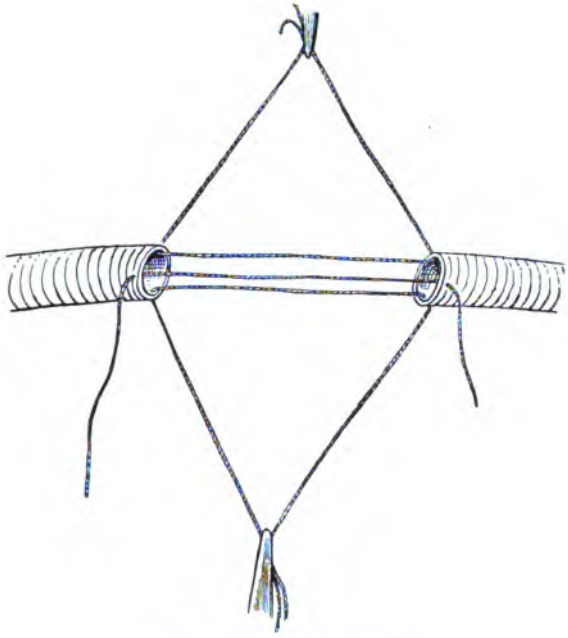

Anlegung der Haltefäden.

Fig. 2.

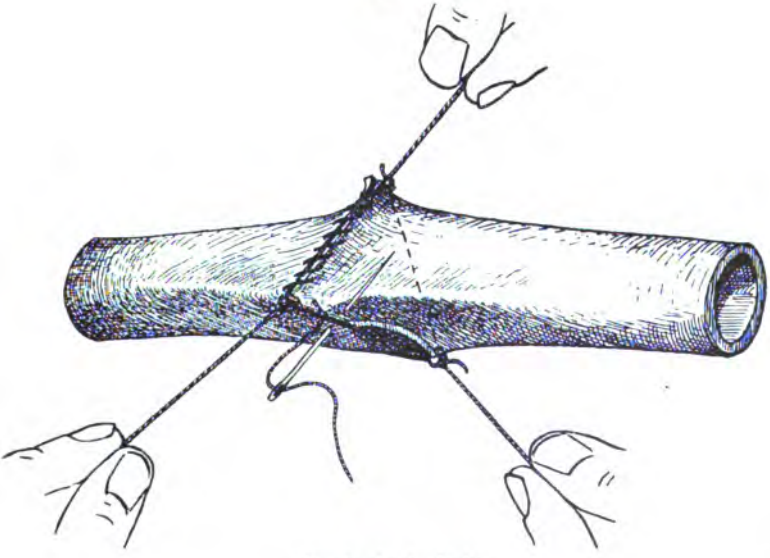

Fortlaufende Naht.

Knotet man nun die 3 Haltefäden unter möglichstem Auskrempeln der Intima, so lässt sich durch Zug an je zweien derselben eine gerade Linie herstellen, an der sich dann relativ leicht eine gewöhnliche fortlaufende Naht anlegen lässt, wie es auf Fig. 2 gezeichnet ist.

Auf die technischen Einzelheiten, Nahtmaterial, Gefässklemmen, Asepsis, Behandlung von Nachblutungen, Wundversorgung, Verband etc. gehe ich hier nicht weiter ein.

Am besten werden Sie sich von dem Aussehen unserer gelungenen Arteriennähte ein Bild machen, wenn Sie die Präparate in diesem Glase betrachten.[1]) Sie sehen daraus, dass es uns nicht nur gelungen ist, Gefässe circulär wieder zu vereinigen und die tadellose Function der genähten Carotiden, Femorales etc. an Hunden bis zu 150 Tagen p. op. (das war die längste Beobachtungsdauer) zu constatiren, sondern dass wir auch resecirte Arterienabschnitte durch Implantation bis zu $6^1/_2$ cm langer fremder Arterien erfolgreich ersetzt haben, sei es vom gleichen Thier oder einem anderen, selbst getödteten, der gleichen Species. Ja, die Implantation von Katzen- und Kaninchen-Aorten in resecirte Hundecarotiden und selbst die einer menschlichen Tibialis postica ist uns gelungen und bis zu 50 Tagen p. op. bei der Autopsie in vivo ein gutes functionelles Resultat festgestellt worden. Sie sehen endlich unter den circulirenden Präparaten eine in die Carotis des Hundes implantirte Vena jugul. ext., die 65 Tage nach der Operation eine auffallende Verdickung der Wand aufwies, wie wenn bereits in dieser kurzen Zeit eine natürliche Anpassung der Venenwand an die erhöhten Anforderungen des arteriellen Druckes stattgefunden habe.

Die mikroskopische Untersuchung dieser Präparate ist gegenwärtig im Gang und soll binnen kurzem veröffentlicht werden.

Mittlerweile haben wir auch noch eine grössere Anzahl von Venenimplantationen in Hundecarotiden vorgenommen; die Thiere sollen, um über die Dauerresultate Aufschluss zu erhalten, in Jahr und Tag nachuntersucht werden; denn es wäre nicht unmöglich, dass die erwähnte Verdickung der implantirten Vene unaufhaltsam fortschreitet und schliesslich zu einer Stenose der Gefässe führt.

[1]) Ein Präparatenglas mit 7 Arterien-Nähten bzw. -Transplantationen wird demonstrirt.

nmerhin wäre bis dahin Gelegenheit zur reichlichen Ausbildung on Collateralen gegeben.

Schon während dieser Versuche — gegen 40 —, die von nfang an recht ermutigend ausfielen und mit zunehmender Uebung er Operateure immer sichere Resultate gaben, wagten wir uns an ie Transplantation von Organen und zwar zunächst von ieren.

Die Ueberpflanzung der Nieren hat begreiflicher Weise ie Gefässexperimentatoren von jeher lebhaft interessirt. Lässt ch an ihnen doch am leichtesten konstatiren, ob das Organ unctionirt oder nicht. Es ist hier nicht der Ort, um auf die eschichte der Nierenüberpflanzung näher einzugehen; das sei einer päteren grösseren Arbeit über unsere Nierenversuche vorbehalten.

Nach dem Vorgehen von Ullmann[1]), Exner[2]), Carrel[3]) flanzten wir bei unseren ersten Versuchen die Nierengefässe uf die Halsgefässe des gleichen oder eines anderen Hundes nd leiteten den Ureter durch die Haut nach aussen. Das hat en Vorteil, dass die Niere in den Tagen nach der Operation der alpation sehr leicht zugänglich ist, und ausserdem, dass man die ntleerung von Secret direct beobachten und das Secret leicht olirt auffangen kann.

Bei beiden Versuchsanordnungen hatten wir insofern positive esultate zu verzeichnen, als die überpflanzten Nieren mehrere age lang reichliche Mengen einer Flüssigkeit secernirten, die sich ei der chemischen Untersuchung als Urin erwies. Doch gingen ie Tiere stets in kurzer Zeit — spätestens innerhalb von 10 Tagen — an aufsteigender Pyelonephritis zu Grunde.

Wir implantirten deshalb in einem späteren Versuch ie Gefässe der exstirpirten Niere auf die Vasa iliaca nd pflanzten den Ureter in die Blase ein. Das Präparat nes auf diese Weise operirten Hundes kann ich Ihnen demon-riren.

Die Krankengeschichte ist kurz folgende:

14. 8. 06. Mittelgrosser Schäferhund. — Morphium-Aether-Narkose. — ebliche Vorbereitung des Operationsfeldes, Lagerung in leicht nach rechts

[1]) Ullmann, Wiener klin. Wochenschrift 1902.
[2]) Exner, Wiener klin. Wochenschrift 1903.
[3]) Carrel, Lyon Médical 1902.

geneigter Seitenlage. Die Gegend der Vasa iliaca wird durch Unterpolsterung vorgetrieben. Lateraler linksseitiger Rectusrandschnitt von 15 cm Länge. Freilegung der Vasa iliaca und saubere Auspräparirung aus ihrer Scheide unterhalb des Abganges der Art. hypogastrica. Sodann vom gleichen Schnitt aus transperitoneale Freilegung und Exstirpation der linken Niere, deren Arterie und Vene sich gut isoliren lässt. Der Ureter wird gleichfalls isolirt und mit dem ihn umgebenden Bindegewebe und Gefässen etwa 4—5 cm oberhalb der Blase abgetragen, so dass man ein etwa 10 cm langes Stück desselben an der Niere

Fig. 3.

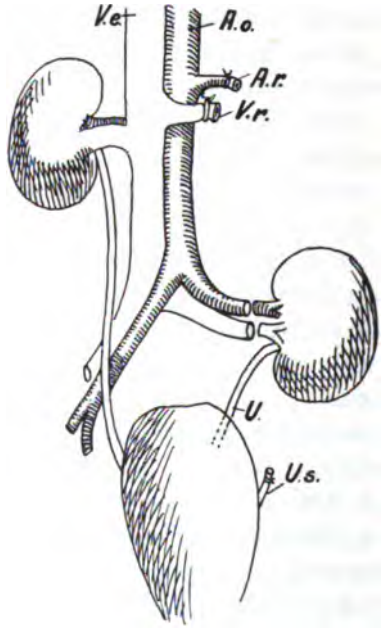

Nierentransplantation.
Ao. = Aorta. V. c. = Vena cava. A. r. = Art. renalis. V. r. = Vena renalis.
U. = implantirter Ureter. U.-S. = Ureter-Stumpf.

hat. Dann wird die Niere ein wenig von ihrer Fettkapsel befreit, exstirpirt und in warme physiologische NaCl-Lösung gelegt. (Dauer der Operation bis jetzt 30 Min.) Die Länge des Gefässtiels der Niere nach der Herausnahme beträgt: Arterie ca. 5 cm, Vene ca. 4 cm. Die Nierenvene hatte eines Astes wegen kürzer genommen werden müssen. Jetzt werden die Vasa iliaca peripherwärts ligirt und central Höpfner-Klemmen angelegt; sodann werden sie durchschnitten. Die folgende circuläre Vereinigung der Art. renalis mit der Art. iliaca, bezw. der Vena renalis mit der Vena iliaca wird nach Anlegung der 3 Haltefäden in

der üblichen Weise mittelst fortlaufender Naht vorgenommen. Sie ist dadurch, dass wegen der Tiefe, in der die Gefässe liegen, alles mit krummer Nadel und Nadelhalter genäht werden muss, ziemlich schwierig und dauert gerade 1 Stunde. Nach Abnahme der Klemmen und Stillung der Blutung durch Compression zeigt sich, dass die Venennaht stenosirt sein muss; das Blut staut sich stark in der Vena renalis, die Vena iliaca ist fast leer. Die Venen-Nahtstelle wird deshalb resecirt und eine neue Naht angelegt. Auch jetzt ist die Stenose nicht ganz behoben. Die Arterie ist an der Nahtstelle gleichfalls ein wenig stenosirt; doch ist der Blutstrom gut durchgängig. Sehr interessant ist die Wiederfüllung der Niere mit Blut zu beobachten. Während dieselbe vor der Transplantation schlaff wie eine Leichen-Niere ist, wird sie mit Eintritt der Circulation fast momentan wieder prall, man sieht deutlich die Capillaren der Kapsel sich füllen. Zum Schluss wird die Niere mit 2 durchgreifenden Catgutnähten an der seitlichen Bauchwand fixirt (intraperitoneal). Den neuen Situs deutet Figur 3 schematisch an.

Endlich wird der Ureterstumpf intraperitoneal in die Blase implantirt (Uretero-cysto-neostomie nach Witzel). Die Bauchwand wird in 3 Etagen verschlossen.

Verlauf; In den ersten 2 Tagen p. op. ist das Thier ziemlich mitgenommen; der per vias naturales entleerte Urin ist blutig und mit Blutgerinnseln gemischt. Indessen erholt sich der Hund bald ganz gut, nimmt wie früher Nahrung zu sich; der Urin wird bald klar. Vom Beginn der 3. Woche ab fängt das Thier neuerdings zu kränkeln an und kommt am 3. 9., genau 3 Wochen p. op. ad exitum. Bei der Autopsie finden sich mehrere Bauchdeckenabscesse, ferner einige Abscesse in der Umgebung der implantirten Niere, zwischen Adhäsionen eingebettet. Chronische abscedirende Peritonitis.

Makroskopisches Präparat: Niere von normaler Grösse, Consistenz und Farbe. Die Kapselgefässe deutlich mit Blut gefüllt. Auf dem Durchschnitt ist die normale Nierenzeichnung sehr schön zu sehen. Der Ureter ist in die Blasenwand gut eingeheit, die Einmündungsstelle kaum erkennbar. Mit einer feinen Sonde kommt man in das Nierenbecken. Die Arterien- und Venennaht sind glatt geheilt, die Fäden springen kaum ins Lumen vor, sind von glänzendem Endothel überzogen. Die Vene ist an der Nahtstelle ziemlich stark verengert.

Mikroskopisch[1]) bietet die Niere das Bild einer normalen Hundeniere, die Epithelien sind gut erhalten, keinerlei Degenerationserscheinungen oder Zeichen der parenchymatösen oder interstitiellen Nephritis.

M. H.! Es ist klar, dass diese Versuche weiter nichts beweisen, als dass exstirpirte und an anderen Stellen reimplantirte, bezw. auf ein anderes Thier überpflanzte Nieren einheilen können, und dass diese Nieren Urin secerniren. Die eigentliche Functionstüchtigkeit einer solchen Niere ist damit noch nicht be-

[1]) Das makroskopische und mikroskopische Präparat werden demonstrirt.

wiesen. Wir trachteten deshalb schon bald darnach, beide Nieren gleichzeitig, mit einem Abschnitt der Aorta bezw. Vena cava, von einem Thier auf das andere zu überpflanzen. Wenn dann das Thier am Leben bliebe, so würde nicht nur für die Praxis vielleicht in späterer Zeit mancher Nutzen zu gewinnen sein, sondern vor Allem die Lehre von den secretorischen Nerven und manches andere Gebiet der Physiologie einige Aufklärung erhalten.

Leider sind unsere diesbezüglichen Versuche bisher noch nicht von Erfolg gekrönt gewesen, wie ich glaube nur, weil wir in der Technik noch nicht geübt genug sind. Die Operationen dauern noch zu lange, und die Nieren halten einen länger dauernden Abschluss von der Blutzufuhr eben nicht aus. Die Versuche werden fortgesetzt und — davon bin ich überzeugt — schliesslich auch zu einem positiven Ergebniss führen.

Natürlich würde eine zweizeitige Operation mit der Implantation bezw. gleichzeitigen Exstirpation je einer Niere oder auch nur die Implantation einer einzigen und Exstirpation der beiden vorhandenen zu dem gleichen Endergebniss führen. Unsere Versuchsreihen sind noch zu klein, als dass wir zu all diesen Modificationen gekommen wären. Die Doppelüberpflanzung schien uns zunächst das Idealste zu sein.

In einer anderen Versuchsreihe wandten wir uns der Schilddrüsenüberpflanzung zu. Ich will hier nicht auf die verdienstvollen Arbeiten früherer Experimentatoren, bes. von Eiselsberg's[1]), Enderlen's[2]) und Payr's[3]) eingehen. Soweit ich weiss, ist die Ueberpflanzung dieser Organe mittelst Gefässnaht nur von Carrel und Guthrie[4]) versucht, von ihnen aber anscheinend, abgesehen von einem Versuch, zunächst nicht weiter verfolgt worden. Die Verfasser, die sich um die Ausbildung der experimentellen Gefässchirurgie sehr verdient gemacht haben, berichten, dass es ihnen gelungen sei, einen vollständig exstirpirten Schilddrüsenlappen mittelst Gefässnaht am gleichen Hund wieder einzupflanzen, und zwar mit Umkehr der Circulation, in dem peripheres Venenende mit centralem

---

[1]) von Eiselsberg, Wiener klinische Wochenschrift 1892.
[2]) Enderlen, Mittheil. aus den Grenzgebieten der Med. u. Chir. Bd. 3.
[3]) Payr, Archiv f. klin. Chirurgie, Bd. 80.
[4]) Carrel and Guthrie, Exstirpation and Replantation of a thyroid gland with Reversal of the circulation. Science 1905.

rterienstumpf und umgekehrt vereinigt wurde. Die Circulation ar etwa $^1/_2$ Std. nach der Exstirpation wieder hergestellt. 11 Tage ach der Operation wurde die Wunde geöffnet und der vordere heil der Drüse direct besichtigt. Die Drüse war etwas vergrössert, ber ihre Farbe und Consistenz normal. Noch 8 Monate nach der peration scheint das Resultat ein gutes gewesen zu sein: „die rüse scheint normal gelegen und von normaler Consistenz zu ein“ [1]). Genauere Angaben über mikroskopische Untersuchung der anderweitige Versuche speciell auf diesem Gebiet habe ich icht finden können.

Fig. 4.

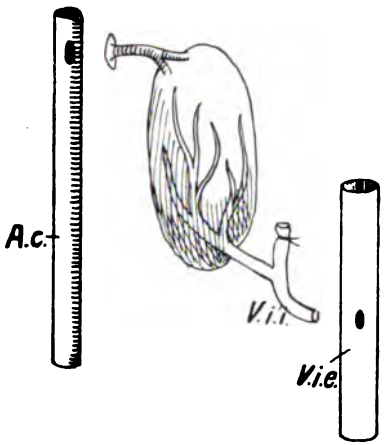

Schilddrüsentransplantation.
A. c. = Art. carotis. V. i. i. = Vena jej. interna. V. i. c. = Vena jej. externa.

Die Ueberpflanzung der Schilddrüse am Hund ist amentlich wegen der Kleinheit der Venae thyreoideae recht chwierig. Mit der Arterie werden wir leichter fertig. Wir chneiden einfach, wie Sie es auf der Tafel sehen (Fig. 4) aus der ur Schilddrüsenarterie gehörigen Carotis einen Lappen mit heraus, en wir dann in ein entsprechendes Loch der anderen Carotis nnähen. Bei der Vene geht das nicht, da sie in die kaum rössere Vena jugularis int. und diese direct in die intrathorakal elegenen Venen mündet.

[1]) Carrel, The Johns Hopkins Hospital Bulletin, Vol. XVIII, 1907.

Das makroskopische und mikroskopische Präparat eines nach diesen Principien operirten Hundes sehen Sie hier.[1]) Aus der Krankengeschichte theile ich Folgendes mit:

5. 10. 06. Grosse Dogge. — Morphium-Aether-Narkose. — Freilegung der linken Schilddrüsenhälfte durch einen 8—10 cm langen Medianschnitt. Die Drüse wird freipräparirt, ebenso die sie ernährenden Gefässe. Die Art. thyr. superior ist ein relativ kräftiges Gefäss, das sich bald in 2 Drüsenäste theilt; noch vor dieser Theilungsstelle gehen mehrere Muskeläste ab. Die Vena thyr. superior aber und ebenso die Vena thyr. inferior sind ganz dünne Gefässe mit einem Lumen von unter 1 mm Durchmesser, deren Naht unmöglich erscheint. In der Hoffnung, rechts bessere Verhältnisse zu finden, wird nun die rechte Schilddrüsenhälfte freigelegt. Die Art. thyr. superior ist hier ebenso stark wie links, und auch die Vena thyr. sup. lässt sich bis zur Vena jugularis interna verfolgen, so dass man die Jugul. interna zur Implantation benützen kann. Auch diese ist freilich ein dünnes Gefäss von wenig mehr als 1 mm Durchmesser. Die linke Schilddrüsenhälfte wird in toto exstirpirt und zur späteren mikroskopischen Untersuchung in Formalin gelegt. Auch der rechte Lappen wird dann nach Unterbindung sämmtlicher Gefässe mit Ausnahme der Art. thyr. sup. und Vena thyr. inf. exstirpirt, und zwar so, dass die Arterie an ihrer Abgangsstelle aus der Carotis und einem kleinen Lappen resecirt wird (Höpfner-Klemmen). Die Jugularis interna wird quer durchtrennt. Die exstirpirte rechte Schilddrüse wird darauf in warme physiologische Kochsalzlösung gelegt. Sofort wird das durch die Resection der Schilddrüsenarterie an der Carotis entstandene Loch in der Längsrichtung fortlaufend genäht. Nach 3 Minuten langer Compression steht die Blutung. Die Carotis ist an der Nahtstelle natürlich verengt, jedoch gut für den Blutstrom durchgängig. Jetzt werden an der linken Carotis die Höpfnerklemmen angelegt und zwischen beiden seitlich ein dem Arterienlappen entsprechendes Loch herausgeschnitten. Darauf wird die Arteria thyreoidea seitlich in das Loch der Carotis auf die übliche Weise implantirt. Desgleichen wird die Vena jug. int. dextra in die Jugularis externa sinistra seitlich eingenäht. Die Naht der Vene ist schwieriger wie die der Arterie. Nach Entfernung der Klemmen Compression der Nahtstellen. Die Blutung steht nach einigen Minuten. Es zeigt sich, dass beide Nahtstellen durchgängig sind. Die Aeste der Art. thyreoidea pulsiren kräftig. Die Schilddrüse hat ihre hellrothe Farbe wieder angenommen, sie fühlt sich wieder normal an. Zum Schluss wird die Drüse durch einige Kapselnähte fixirt, darüber die Weichtheile in 2 Etagen geschlossen. Verband.

Verlauf: In den ersten Tagen nach der Operation mässige Schwellung des Halses, die aber in der folgenden Zeit langsam zurückgeht. Trotz gemischter Nahrung (auch Fleisch) keinerlei Zeichen von Tetanie. Ein wallnussgrosser subcutaner Abscess am oberen Ende der Naht heilt spontan aus.

24. 1. 07. bis heute, 50 Tage p. op. keine Zeichen von Tetanie oder

---

[1]) Beide werden demonstrirt.

Kachexie. Am 18. 1. wurde das Thier in der schlesischen Gesellschaft für vaterländische Cultur (medic. Abth.) demonstrirt.

Die Beobachtungszeit von 50 Tagen wird als genügend betrachtet und deshalb beschlossen, die Operationsstelle freizulegen, um das anatomische Resultat zu constatiren, und im Falle dasselbe positiv sei, die implantirte Schilddrüsenhälfte zu exstirpiren.

25. 1. 07. Aethernarkose. — Durch grossen Schrägschnitt wird die linke Halsseite freigelegt. Das Gewebe an der Operationsstelle ausgedehnt narbig verändert. Medial vom Musculus rectus colli fühlt man einen ovalen Körper, der in Narben eingebettet ist und event. die implantirte Schilddrüse sein könnte. Das Präpariren ist im narbigen Gewebe sehr erschwert. Dabei wird eine querverlaufende ziemlich grosse Vene durchschnitten, die nach der Richtung und Grösse der implantirten Vena jugularis interna entsprechen könnte. Dieselbe blutet ziemlich stark. Wegen der Schwierigkeit der Freilegung werden jetzt Carotis und Jugularis externa oberhalb und unterhalb der vermeintlichen Implantationsstelle isolirt. Medial von dem als Schilddrüse imponirenden Körper fühlt man einen von der Carotis ausgehenden und zur Schilddrüse ziehenden Arterienast, der lebhaft pulsirt. Da normal an dieser Stelle keine Aeste von der Carotis abgehen, erscheint es wahrscheinlich, dass dieser Ast die implantirte Arteria thyreoidea sei. Deshalb werden Carotis und Jugularis externa ober- und unterhalb der Implantationsstelle nach doppelter Ligatur durchschnitten und ein ziemlich grosses Stück derselben in Zusammenhang mit der im Narbengewebe eingebetteten vermeintlichen Schilddrüse exstirpirt. In diesem Moment rutscht die Ligatur am centralen Carotisstumpf ab, sodass eine abundante Blutung entsteht. Doch gelingt es nach einiger Mühe, das in den Thorax zurückgeschlüpfte Gefäss wieder zu fassen und zu ligiren. Naht der Wunde. Verband.

Nun werden die Carotis und die Vena jugularis aufgeschnitten; beide Implantationsstellen und ebenso die Gefässe selbst sind frei von jeder Thrombose. Der bei der Operation entstandene Verdacht, dass die durchschnittene Vene die implantirte war, bestätigte sich. Die sauber herauspräparirte Schilddrüse hat ihre normale Form behalten, höchstens erscheint sie um eine Spur grösser wie vor der Implantation, was aber vielleicht auf Rechnung des die Drüse umgebenden Narbengewebes zu setzen ist. Gleichfalls diesem Umstand ist es wohl zuzuschreiben, dass die Drüse sich etwas härter anfühlt wie eine normale Hundeschilddrüse. Auf dem Durchschnitt hat die Drüse ganz das Aussehen einer gesunden, nur ist sie ein wenig blutreicher.

Das mikroskopische Bild der Drüse gleicht nahezu völlig dem der Controlldrüse (aus der linken Seite); nur ist das Zwischengewebe vielleicht ein klein wenig vermehrt und etwas blutreicher. Dagegen gleichen die Follikel an Grösse und Form ganz denen des Controllpräparates. Das Epithel derselben ist tadellos erhalten, im Innern der Follikel findet sich reichlich Colloid.

Verlauf: In den ersten 6 Tagen nach der zweiten Operation macht das Thier einen sehr kranken Eindruck. Es kann sich kaum auf den Beinen halten,

fällt ab und zu auf die Seite und kann sich nur mit Schwierigkeit wieder erheben. Mitunter beobachtet man ein eigenthümliches Zittern an dem Hund. Indessen von der zweiten Woche ab erholt sich das Thier rasch wieder und heute — 2 Monate nach der zweiten Operation — macht es einen vollkommen gesunden Eindruck. Bei gemischter Nahrung wurden bisher nie mehr Zeichen von Tetanie oder Kachexie beobachtet.

M. H.! Dass der Hund bis heute nicht an der Schilddrüsenexstirpation zu Grunde gegangen ist, beweisst nichts gegen den Erfolg unseres Versuches, selbst wenn man die Erscheinungen nach der zweiten Operation nur auf den Blutverlust zurückführen will. Die Hunde haben bekanntlich sehr häufig Nebenschilddrüsen, die nach der Exstirpation der Halsdrüsen vicariirend einzutreten im Stande sind. So viel steht jedenfalls fest, dass die reimplantirte Schilddrüse bei erhaltener Circulation eingeheilt ist und während einer Beobachtungsdauer von 7 Wochen keine nennenswerthen Veränderungen erlitten hat.

In gleicher Weise haben wir bei mehreren Hunden fremde Schilddrüsen (nach Exstirpation der eigenen) implantirt, stets der gleichen Species bisher. Die Thiere leben zum Theil noch und sollen längere Zeit beobachtet werden, um Dauerresultate zu erhalten. Es soll über diese Versuche an anderer Stelle ausführlich berichtet werden.

Ebenso müssen in der ausführlichen Publication die Ueberpflanzungen der Epithelkörperchen, event. auch der mit den Nieren gleichzeitig transplantirten Nebennieren eingehender besprochen werden.

M. H.! Ich bin mir wohl bewusst, dass ich Ihnen mit der Vorführung noch nichts Abgeschlossenes gebracht habe und deshalb sehr Ihrer Nachsicht bedarf. Ich habe sie überhaupt nur gebracht, weil wir, wenn wir auf diesem neuen Gebiet weiterkommen wollen, der Mitarbeiter bedürfen; denn die Versuchsreihen sind zu umfangreich und der einzelne Versuch zu zeitraubend, als dass zwei oder drei klinische Assistenten das grosse Gebiet — Hoden-, Ovarien-, Milz-, Darm-, Extremitäten-Transplaantationen, Eck'sche Fistel etc. — neben ihrer klinischen Thätigkeit ausarbeiten könnten. Ich fordere zur Mitarbeit auf.

Ueber den eventuellen Werth der Versuche für die menschliche Chirurgie sich heute schon zu verbreiten, wäre verfrüht.

XV.

Die Verwendbarkeit des Unterdruckverfahrens in der Herzchirurgie.[1]

Von

F. Sauerbruch (Greifswald).

(Nach gemeinsam mit Dr. Haecker angestellten Versuchen.)

(Mit 2 Textfiguren.)

Im Anschluss an den klinischen Vortrag des Herrn Rehn will ich lediglich über experimentelle Studien berichten, die aus praktischer Fragestellung hervorgegangen sind und deshalb mehr als theoretisches Interesse haben. Es handelt sich in der Hauptsache um die Frage, welchen Einfluss hat der Pneumothorax auf die Herzverletzungen und welche Rolle spielt er bei der operativen Freilegung des Herzens; zweitens welche Vortheile gewährt uns die Verwendung der pneumatischen Kammer bei Herzoperationen, insbesondere bei den Verletzungen des Herzens.

Die Ansichten über die Bedeutung des Pneumothorax bei Herzverletzungen sind keineswegs einheitlich. Eine Reihe von Chirurgen schlägt sie gering an, andere dagegen sehen in dem Collaps der Lunge eine ernste Complication. In praktischer Beziehung muss man unterscheiden zwischen einem durch die Verletzung selbst entstandenen, und einem erst durch die operative Freilegung des Herzens gesetzten Pneumothorax.

Die Pleurahöhleneröffnung ist eine so häufige Complication der Herzverletzungen (nach Statistiken von Fischer, Loisson u. A. ca. 80 pCt. der Fälle), dass man sich wundern muss, wie wenig

[1] Vorgetragen am 1. Sitzungstage des XXXVI. Congresses der Deutschen Gesellschaft für Chirurgie, 3. April 1907.

ihre Pathologie in Bezug auf die Herzwunden gewürdigt ist. Die Verletzungen des Herzens, der damit einhergehende Blutverlust, die Rückwirkung auf den Allgemeinzustand stehen so sehr im Vordergrunde des klinischen Bildes, dass man leicht geneigt ist, alle Symptome der veränderten Herz- und Lungenthätigkeit auf die Verletzungen des Herzens an sich zu beziehen.

Etwas eingehender ist in der Literatur der operative Pneumothorax berücksichtigt, insofern wenigstens, als die meisten Chirurgen rathen, in denjenigen Fällen, wo die Pleurahöhle durch die Verletzung selbst nicht betroffen ist, extrapleural zu operiren. Diese Fälle sind aber, wie vorher schon gesagt, bei Weitem die seltensten.

Für die theoretische Betrachtung der Pneumothoraxwirkung muss man andererseits auseinander halten die acute Wirkung des Lungencollapses und die secundären Folgen, die das Fortbestehen desselben auf den weiteren Heilverlauf ausübt.

Die experimentellen Untersuchungen über die Bedeutung des Pneumothorax bei Herzverletzungen für die Operation und den Heilungsverlauf sind sehr gering, und wegen der bisher ausschliesslich möglichen Technik fast werthlos; nur so viel geht aus ihnen hervor, dass der Pneumothorax eine schwere Complication ist. Es war deswegen für uns eine wichtige Fragestellung, welchen Nutzen es hat, Herzoperationen unter Druckdifferenz vorzunehmen.

Die Versuche, die wir zur Klärung dieser Frage vornahmen, lassen sich eintheilen in zwei Gruppen: Versuche über den Einfluss des Pneumothorax auf die Blutung aus dem verletzten Herzen, und Versuche über die Bedeutung des Pneumothorax für den weiteren Verlauf.

Bei dem engen Zusammenhang zwischen Lungen- und Herzthätigkeit war es von vornherein wahrscheinlich, dass eine Aenderung im Blähungszustande der Lunge nicht ohne Rückwirkung auf die Stärke und Art der Blutung aus einer Herzwunde bleiben würde. Aus vielen experimentellen Untersuchungen und klinischen Erfahrungen wissen wir, dass die Rückwirkung des Lungencollapses auf das Herz sich zunächst äussert in einer schnell vorübergehenden Verlangsamung der Schlagfolge, Steigerung des Blutdruckes und bald einsetzender Herzschwäche.

Zu unseren Versuchen benutzten wir Hunde und Kaninchen, operirten in der Kammer oft ohne Druckdifferenz, oft bei wechseln-

den Drucken zwischen Null und — 10 Millimetern. Die Herzwunden wurden mit einem stiletartigen Messer von etwa 6 mm Breite, durch Einstechen des Instrumentes in die einzelnen Abschnitte gesetzt. Die Eröffnung des Brustkorbes geschah durch Intercostalschnitt im dritten Intercostalraum entweder links oder rechts, je nachdem das linke oder rechte Herz in Angriff genommen werden sollte. Zunächst liess sich feststellen, dass in allen Abschnitten des Herzens die Blutung stets systolisch erfolgt und nicht diastolisch, wie von Einigen behauptet wurde. Ferner ergab sich die höchst wichtige Thatsache, dass die Blutung aus einer Herzwunde nachlässt in dem Maasse, wie die Lunge zusammensinkt. Namentlich am linken Herzen ist dieser Unterschied der Blutung bei collabirter und geblähter Lunge ein sehr grosser. Die Erklärung für diese Thatsache liegt wohl darin, dass die collabirte Lunge in Folge der Erweiterung der Gefässe mehr Blut aufnimmt, als die normal geblähte, dass ferner die collabirte Lunge viel langsamer und in viel geringerem Maasse das Blut dem linken Herzen zurückführt. Daneben ist das Nachlassen der Herzkraft natürlich für die Blutung auch von grösster Bedeutung. Es würde aus diesen Versuchen folgen, dass ein gleichzeitiger Pneumothorax die Stärke der Blutung aus einer Herzwunde vermindert, d. h. in Bezug auf die Blutungsgefahr ist der Pneumothorax zunächst als ein günstiges Moment aufzufassen.

Aber diese Versuche waren nur in zeitlich beschränktem Maasse durchführbar. Bleibt nämlich die Lunge längere Zeit collabirt, so stellt sich stets sehr bald eine gefährliche Herzschwäche ein, an der die Thiere schnell zu Grunde gehen; wurde dagegen die Lunge wieder gebläht, so erholten sich die Thiere, das Herz begann wieder kräftig zu schlagen. Aus diesen physiologischen Beobachtungen ergiebt sich also der praktisch äusserst wichtige Schluss,

1. dass im Moment der Herzverletzung ein gleichzeitiger Pneumothorax die Blutung verringert,
2. dass sein Fortbestehen jedoch schädlich, seine Beseitigung daher nothwendig ist,
3. dass also die Möglichkeit der Variation der Lungenblähung in der pneumatischen Kammer einen bedeutenden Vortheil für die Herzoperationen bietet.

Neben diesen physiologischen Ergebnissen stellte sich bei unseren Versuchen für die Technik der Herznaht ein erheblicher Nutzen heraus. Während nämlich das Herz unter normalen Verhältnissen sich prall gespannt anfühlt, die Musculatur der Ventrikel sich so kräftig contrahirt, dass es schwer ist, die Wand in das Innere einzustülpen, wird das Herz bei collabirter Lunge weich und schlaff, die Musculatur nachgiebig, so dass man am rechten Ventrikel sogar Falten abheben kann. Für die Nahttechnik ist dieser Unterschied von grundlegender Bedeutung. Im ersten Zustand bietet es eine gewisse Schwierigkeit, die erste Naht richtig und zuverlässig anzulegen, ohne dass sie durchschneidet und ohne dass die Muskelfasern einreissen. In dem schlaffen Zustand des Herzens ist die Naht dagegen spielend leicht anzulegen, die Wundränder legen sich viel besser an einander und bei später wieder eintretender Zunahme der Contractionskraft der Musculatur wird die Naht noch fester und dichter.

Es handelte sich nun noch für uns darum, festzustellen, ob es nicht ein Optimum des Druckes für die Herzoperationen gäbe und welcher Grad der Druckdifferenz die günstigsten Bedingungen für die Herznaht schafft. Nach unseren Versuchen ist es am besten, das Herz bei einer Druckdifferenz von etwa 3 mm freizulegen. Die Gefahren des Pneumothorax sind dann, wenn auch nicht ganz ausgeschaltet, so doch stark vermindert. Die Blutung ist geringer als bei vollständig geblähter Lunge. Bei noch geringerer Druckdifferenz sinkt das Herz zu weit nach hinten und wird dadurch schwerer zugänglich. Ausserdem aber wird dann die Herzaction durch die Pneumothoraxmechanik zu sehr beeinträchtigt. 3 mm Druckdifferenz sind also die untere Grenze, die man zur Verminderung der Blutung und zur Erleichterung des Anlegens der Naht ohne Gefahren anwenden kann.

Ist die Naht beendet, so wird jetzt die Druckdifferenz auf 7—8 mm erhöht, die Lunge bläht sich vollständig, die Athmung wird wieder regelmässig und tief, und was das Wichtigste ist, die Herzaction wird kräftig wie unter normalen Verhältnissen. Diese Zunahme der Herzthätigkeit war bei unseren Versuchen besonders eindrucksvoll. Mehrmals konnten wir beobachten, wie nach starkem Blutverlust aus einer grossen Herzwunde nach Anlegen der Naht bei entstandenem Pneumothorax die Herzthätigkeit fast versagte,

wie dann langsam mit dem Aufblähen der Lunge einzelne kräftigere Herzcontractionen einsetzten, die Herzwand sich wieder straffer spannte und allmählich die normale regelmässige Schlagfolge begann.

Zweimal beobachteten wir sogar, wie nach bereits eingetretenem Herzstillstand unter der Einwirkung der Lungenblähung die Herzthätigkeit zurückkehrte.

Diese experimentellen Ergebnisse erlauben gewisse Rückschlüsse für die operative Freilegung des Herzens beim Menschen. Jetzt, wo wir es in der Hand haben, die Gefahren des Pneumothorax leicht und schnell auszuschalten, werden wir principiell die Freilegung des Herzens ohne Rücksicht auf die Eröffnung der Pleurahöhle vornehmen müssen. Breite Freilegung, die schnellstes Operiren gestattet, ist ein wichtiger Faktor für die Sicherung des Erfolges. Hierfür erscheint der Intercostalschnitt, den neuerdings wieder Wilms empfohlen hat, besonders geeignet. Auch beim Menschen würden wir die Operation bei einem geringen Druck von etwa 3 mm beginnen, da uns unsere Erfahrungen gelehrt haben, dass auch hier die Gefahren des Pneumothorax schon bei dieser geringen Druckdifferenz nachlassen.

Andererseits haben wir unter diesen Bedingungen den Vortheil geringerer Blutung und leichterer Nahttechnik. Nach Beendigung der Operation wird dann auch beim Menschen eine grössere Druckdifferenz, 7—8 mm, hergestellt, mit der doppelt günstigen Wirkung auf Herzthätigkeit und Athmung.

Nicht minder bedeutungsvoll als die geschilderten primären Wirkungen des acuten Pneumothorax sind seine secundären Folgen beim Fortbestehen nach beendeter Operation. Abgesehen von den bekannten Respirations- und Circulationsstörungen, die den Heilungsverlauf ernstlich stören können, denke ich an diejenigen, die zusammenfallen unter dem Begriff der secundären Infection der Pleurahöhle. Wenn man die Literatur der Herzverletzungen durchsieht, so findet man, dass die Empyeme und Pleuritiden hauptsächlich in den Fällen auftraten, bei denen die Pleurahöhle eröffnet war, ferner, dass diese Infectionen viel gefährlicher sind, als die Infectionen des Herzbeutels. Noch prägnanter wird diese Thatsache bestätigt durch den Thierversuch. Thiere überstehen selbst grosse Eingriffe am Herzen, vorausgesetzt, dass sie nicht an

den acuten Wirkungen des Pneumothorax schon zu Grunde gegangen sind, zunächst sehr gut. Bei fortbestehendem Pneumothorax stellt sich aber gewöhnlich schon am zweiten Tage die Infection der Pleurahöhle ein, durch die die Thiere schnell ad exitum kommen. Diese Gefahr der Infection ist aber dann, wenn der Pneumothorax nach Schluss der Wunde beseitigt wurde, eine viel geringere. Auf diese wichtige Thatsache hat auf dem vorigen Chirurgencongress Noetzel schon hingewiesen, und ich habe es auch bereits mehrfach als einen Hauptvortheil des Verfahrens bezeichnet, dass wir in der Lage sind, die Infectionsgefahr der Pleurahöhle durch Verhütung des Pneumothorax beträchtlich herabzusetzen. Es ist genau wie für andere intrathorakale Operationen auch bei Herzverletzungen das Ausschalten des Pneumothorax nach der Operation von allergrösster Wichtigkeit.

Soviel über die Wirkung des Pneumothorax bei Herzverletzungen.

Es bleibt nun noch die Frage übrig, können wir am Herzen wie an anderen Organen durch Compression der zuführenden Gefässe die Blutung vermeiden? Wir hatten gesehen, dass wir schon in dem Collabiren der Lunge ein Mittel besitzen, um die Blutung herabzusetzen. Die Frage, ob wir die Blutzufuhr zum Herzen und dadurch die Blutung beschränken können, haben wir ebenfalls experimentell in Angriff genommen. Es stellte sich heraus, dass die Compression der Vena cava inferior oder superior allein, kaum von nennenswerthem Einfluss auf die Blutung aus einer Herzwunde ist. Dagegen ist es möglich, durch Abklemmen beider Gefässe die Zufuhr zum rechten Herzen so abzuschneiden, dass nach kurzer Zeit das Herz fast blutleer wird; fast blutleer, denn es bleibt immer, wenn man auch die beiden Gefässe verschliesst, ein kleiner Kreislauf übrig durch die Coronargefässe des Herzens in die Vena magna cordis zum rechten Herzen. Das Abklemmen der beiden grossen Körpervenen allein wird vom Thier bis zu 10 Minuten gut vertragen. Es gelang uns, auf diese Weise den rechten Vorhof und die rechte Kammer breit zu eröffnen, zu besichtigen und dann diese Wunde wieder durch Naht zu verschliessen. Die Herzthätigkeit war während dieses Eingriffes sehr klein, langsam und unregelmässig, hatte aber nie vollständig ausgesetzt. Erst in dem Augenblick, wo nach beendeter Operation

die Klemmen von den grossen Venen abgenommen wurden, trat plötzlich eine sehr starke Dehnung des rechten Herzens und ein momentaner Herzstillstand ein. Erst allmählich kehrte dann nach einzelnen unregelmässigen Zuckungen die normale regelmässige Thätigkeit zurück. Ich will betonen, dass die Thiere den Eingriff dauernd überstanden haben, und auch Resectionen des Herzens uns gelungen sind. Ich kann Ihnen hier ein Präparat herumgeben, an dem das ganze rechte Herzohr und soviel vom rechten Vorhof weggenommen ist, dass nur noch die Einmündungsstelle der beiden grossen Venen übrig blieben. Selbst diesen Eingriff hat das Thier überstanden. Die Rückwirkung auf die Herzthätigkeit in den ersten Tagen nach der Operation ist an aufgenommenen Blutdruckcurven sehr schön zu sehen.[1]) Bereits 6 Tage nachher hatte sich das Herz den neuen Verhältnissen so angepasst, dass die Aktion wieder normal und regelmässig wurde.

Man könnte angesichts dieses günstigen Ausfalls der Thierexperimente bei Verletzungen des rechten Herzens, speciell des rechten Vorhofs, die ja die grössten Blutungen mit sich bringen, die Compression der grossen Venen auch am Menschen versuchen. An ein directes Abklemmen wie beim Versuch würde man zunächst nicht denken, denn es ist die Frage, ob ein vollständiger Verschluss der Vena cava superior nicht zu Störungen der Hirnthätigkeit infolge der venösen Stauungen führt, zur Zeit noch nicht experimentell entschieden. Uebrigens lässt sich eine ausreichende Compression der Cavae schon durch eine Luxation des Herzens erzielen. Hierfür empfiehlt sich ein Handgriff, der in umstehender Zeichnung abgebildet ist. Man umgreift mit der linken Hand die Herzbasis so, dass der rechte Vorhof mit seinen eintretenden Gefässen zwischen dem dritten und vierten Finger liegt. Daumen und Zeigefinger fassen dann den unteren Abschnitt des Herzens und luxiren ihn nach oben. Dadurch werden die Gefässe abgeknickt und die Zufuhr verringert. Gleichzeitig kann man auf diese Weise die Verletzungsstelle selbst comprimiren und für das Anlegen der Naht sich noch exacter einstellen.

Fasse ich die Ergebnisse unserer Experimente kurz zusammen, so ergeben sich folgende Schlussätze:

[1]) Die Curven werden in einer ausführlichen Arbeit von Dr. Haecker, der unsere Versuche weiter fortgesetzt hat, veröffentlicht.

Fig. 1.

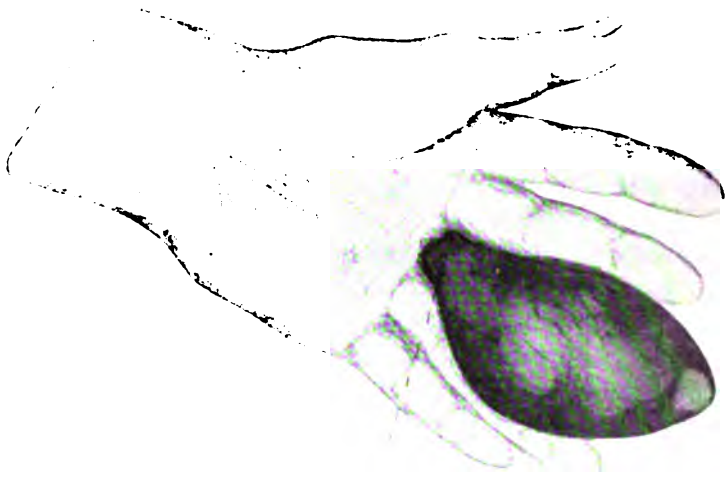

V. cava. r. Vorhof

Compression des rechten Herzens. Erster Griff: Umfassen des rechten Vorhofs an der Eintrittsstelle der grossen Venen zwischen 3. und 4. Finger.

Fig. 2.

Compression des rechten Herzens. Zweiter Griff: Zeigefinger und Daumen stellen sich das Herz zur Naht ein.

1. Die Vornahme von Herzoperationen in der pneumatischen Kammer gestattet in Folge Wegfalls der Pneumothoraxgefahr freie Schnittwahl und ermöglicht dadurch schnellstes und bequemes Operiren.

2. Die Möglichkeit der Pneumothoraxregulirung in der Kammer bietet den Vortheil, bei einer Druckdifferenz von 3 mm Hg die Blutung aus der Herzwunde während der Herznaht zu verringern und die Anlegung der Naht durch Erschlaffung der Herzwand zu erleichtern.

3. Die Möglichkeit der Druckregulirung in der Kammer gestattet ferner nach vollendeter Naht durch Erhöhung des Minusdruckes auf 7—8 mm die Beseitigung des Pneumothorax vor Schluss der Wunde; dadurch werden die vom Pneumothorax abhängigen Circulationsstörungen ausgeschaltet und unmittelbar eine gewaltige Anregung der Herzaction erreicht. Es bedeutet die Ausschaltung des Pneumothorax eine sehr wesentliche Verringerung der Infectionsgefahr der Pleurahöhle.

4. Für das rechte Herz im Besonderen ist für die Anlegung der Naht bei penetrirenden Verletzungen eine vorübergehende Abknickung der Cavae durch Luxation des Herzens von Bedeutung.

XVI.

(Aus der chirurg. Klinik zu Jena. — Director: Geh.-Rath Prof. Dr. Riedel.)

Nadelstichverletzung des rechten Herzventrikels und Vorhofs. Naht. Heilung.[1]

Von

Dr. Thiemann,

Assistenten der Klinik.

(Mit 2 Textfiguren.)

M. H.! Gestatten Sie, dass ich Ihnen folgenden Fall vorstelle:

Dieser 23jährige Mann nähte sich zwei Tage vor seiner Einlieferung in die chirurgische Klinik zu Jena seinen Rock und liess zum Schluss die Nadel darin stecken. Am Tage der Verletzung, 2 Uhr Nachmittags, war er damit beschäftigt, Holz abzuladen, und presste dabei ein Stück Baumstamm gegen seine Brust; dabei verspürte er plötzlich einen Stich links neben dem Brustbein und fand in den Kleidern abgebrochen ungefähr ein Drittel der Nadel mit dem Oehr. Der Rest war unter der Haut verschwunden.

Patient fühlte sich bald sehr elend, hatte Stiche beim Athmen, sodass er einen Arzt aufsuchte. Dieser machte an der betreffenden Stelle eine Incision, fand aber die Nadel nicht. Bei dem Extractionsversuch nun collabirte der Patient so stark, dass der Arzt ihn mit Kampherinjectionen versah und schleunigst nach Jena überführen liess, wo Patient $3^1/_2$ Stunde nach geschehener Verletzung eintraf; auf dem Transport war er nochmals ohnmächtig geworden.

Patient sieht bei der Aufnahme äusserst anämisch aus und macht einen schwer kranken Eindruck; Gesicht und Körper sind mit kaltem Schweiss bedeckt.

Der Puls ist an der Radialis kaum zu fühlen, stark beschleunigt, flatternd; die Herzdämpfung verbreitert: der Spitzenstoss in der Mammillarlinie un-

[1]) Vorgetragen am 1. Sitzungstage des XXXVI. Congresses der Deutschen Gesellschaft für Chirurgie, 3. April 1907.

deutlich, die rechte Herzgrenze überragt den rechten Sternalrand. Die Herztöne sind über der Spitze garnicht, über der Basis nur ganz leise zu hören; keine blasenden oder dergleichen Geräusche.

Die linke Thoraxseite giebt lauten Percussionsschall, nicht verschieden von rechts.

Parallel dem linken Sternalrande findet sich in der Höhe des 4. Intercostalraums eine ca. 3 cm lange Schnittwunde, die nur bis ins subcutane Fett reicht. Die Gegend des Musc. pectoralis ist gegen rechts in Handtellergrösse flach vorgewölbt; kein Hautemphysem.

Der schwere Allgemeinzustand, die starke Anämie, der Befund am Cor und der Puls sprachen für eine Herzverletzung und drängten zur sofortigen Operation, die in Chloroformnarkose vorgenommen wurde. (Operateur: Verf.)

Fig. 1.

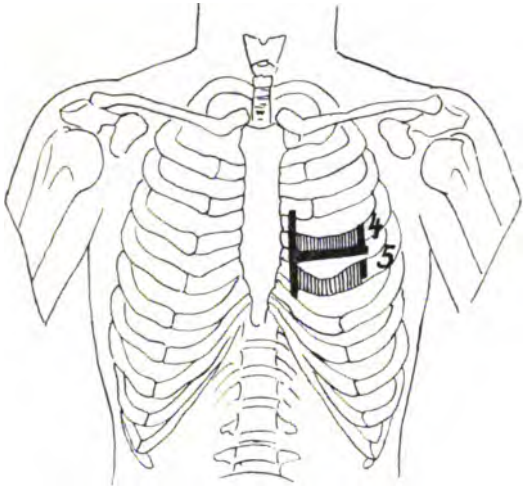

Schnittführung.

Von der Nadel ist in der Hautwunde nichts zu sehen oder zu fühlen; diese wird nach oben und unten verlängert und bis auf die Rippen vertieft. Dann wird der Pectoralis in seiner Faserrichtung durchtrennt; in ihm findet sich nur ein geringes Hämatom, das die vorher beschriebene Vorwölbung der Gegend nicht erklären kann. Auch jetzt sieht und fühlt man die Nadel nicht. Aus dem 4. I. R. geringe Blutung; deshalb Resection der 4. Rippe. Jetzt findet sich die Nadel fest unter dem unteren Rande der Rippe eingeklemmt. Als sie herausgezogen wird — Länge 31 mm —, dringt sofort Luft in die linke Pleura ein. Aus der Tiefe von rechts her — man fühlt dort deutlich das pulsirende Herz — strömt schubweise Blut in mässiger Menge aus dem Herzbeutel hervor, in dem ein schlitzförmiges Loch sichtbar wird.

Es wird nun ein T-Schnitt auf den ersten gesetzt, die 4. Rippe weiter und ausserdem die 5. in gleicher Ausdehnung resecirt, und die Lappen nach oben und unten auseinander geklappt. (Schnittführung s. Fig. 1.)

Jetzt hat man freien Ueberblick: die Lunge hellrosa, liegt nach hinten zurückgesunken; in der Pleura nur wenig Blut; dagegen sind die Fettanhänge des Brustfells am Pericard stark blutig durchtränkt. Aus dem Schlitz im Herzbeutel wird stossweise Blut ausgetrieben.

Der Herzbeutel wird nun in der Längsachse ungefähr in einer Ausdehnung von 10 cm an seiner Vorderfläche geöffnet; dabei entleeren sich ungefähr 100 ccm flüssigen Blutes. Sofort sieht man ein ca. 1 cm langes schlitzförmiges Loch im rechten Ventrikel, aus dem pulsatorisch Blut im Strahl hervorquillt. Das Herz wird mit der eingeführten, linken Hand fixirt und vorgezogen, was leicht gelingt, und das Loch durch eine Catgutknopfnaht geschlossen.

Fig. 2.

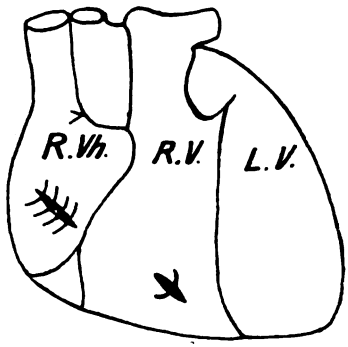

Verletzungen des rechten Ventrikels und Vorhofs.

Beim Vorziehen zeigt sich, dass weit oben im rechten Vorhof noch ein zweiter, grösserer, ungefähr 1,5 cm messender Längsschnitt besteht, aus dem dunkles Blut in bleifederdickem Strahle hervorströmt. Mit der linken Hand wird tief eingegangen, das Herz umfasst, vorgezogen und mit der rechten durch 4 Catgutknopfnähte das Loch in der dünnen Wand geschlossen. Dabei setzt das Herz mehrmals in Momenten stärksten Zuges für kurze Zeit aus; bei nachlassendem Zuge nimmt es zunächst zappelnd, dann allmählich ruhiger werdend, seine Thätigkeit wieder auf.

Aus den Herzwunden fliesst kein Blut mehr. Nach Entfernung einer Handvoll Blutcoagula, die hinter dem Herzen liegen, wird das Pericard mit 5 Catgutknopfnähten geschlossen, und in den untersten Winkel ein dünner Gazedocht eingelegt. Dann wird das Blut aus der Pleurahöhle ausgetupft und ein Tampon zum lateralen Wundwinkel herausgeleitet. Es folgt Pleura-Muskelnaht, partielle Hautnaht, Verband.

Während der Operation werden dem Patienten 0,1 Coffein subcutan injicirt; bald nach beendetem Eingriff hebt sich der Puls.

Verlauf:

25. 10. 06. Am nächsten Tage Abendtemp. 37,4°; Puls 90, kräftig, manchmal unregelmässig. Allgemeinbefinden gut; Pat. isst und trinkt. Etwas Athemnoth und Stechen auf der linken Seite. Verbandswechsel: Beim Herausziehen des Tampons aus dem Herzbeutel, was sehr leicht und völlig schmerzlos gelingt, fliessen ungefähr 50 ccm leicht röthlichen Serums hinterher. Einführung eines Jodoformdochtes in die Hautwunde. Pleuratampon enthält wenig blutige Flüssigkeit, wird erneuert.

26. 10. Temp. Abends 37,6°, Puls 100, kräftig, manchmal wechselnd, dikrot. Dyspnoe stärker; links hinten Dämpfung; vorn Pneumothorax. Herzspitzenstoss deutlich in der Mammillarlinie. Tampon nach dem Herzbeutel zu fast trocken. Beim Herausziehen des Pleuratampons werden ca. 500 ccm blutig seröser Flüssigkeit entleert. Bald darauf verringert sich die Dyspnoe, der Puls wird langsamer. Pat. schläft ruhig.

30. 10. Allgemeinzustand beträchtlich verschlechtert; Dyspnoe stärker; die linke Seite athmet wieder schwächer. Aengstlicher Gesichtsausdruck, Druckgefühl in der Herzgegend. Puls jetzt deutlich paradox, bei der Inspiration und zwar jeden 4. Schlag aussetzend; Puls selbst klein; am stärksten ist immer noch der erste jeder Serie. Abendtemperatur 38°. Herzdämpfung: Mammillarlinie bis rechter Sternalrand.

Mit einer Sonde gelangt man in den Herzbeutel, aus dem sich ca. 100 ccm leicht sanguinolenter Flüssigkeit (starker Eiweissgehalt, Impfung: steril) entleeren. (Die Entleerung gelingt nur, wenn Pat. auf die Seite gedreht wird, da dann offenbar das Herz von der Oeffnung im Herzbeutel abgedrängt wird, die es bei Rückenlage, auf dem Erguss schwimmend, verlegt hat.) Darauf bessert sich sofort der Puls und verliert seinen paradoxen Charakter. Sodann wird durch Punction aus den hinteren Partien der linken Pleura ungefähr $^1/_2$ Liter der gleichen Flüssigkeit entleert.

In den folgenden Tagen machten sich Zeichen von Herzinsufficienz geltend: Knöchelödem, später allgemeines Anasarka, Ascites, Hydrothorax auch der anderen Seite. Da ausserdem die Temperatur wieder auf 38° stieg, und die Dämpfung über der linken Thoraxseite abermals zunahm, so wurde zunächst vorn ein Stück der 6. Rippe resecirt, doch nur kuppelförmig in die Höhe gezogenes Zwerchfell gefunden, später in der hinteren Axillarlinie durch Rippenresection (9.) ein Empyem von ca. 500 ccm entleert (29. 1. 07.)

Unter Coffein und Digitalis Rückgang der Oedeme, Steigerung der Urinmengen.

Seitdem ungestörte Reconvalescenz.

Zur Zeit befindet sich Patient vollkommen wohl und ist auf der Station beschäftigt worden. Der Puls ist regelmässig, kräftig; die Herzaction ruhig. Die linke Lunge functionirt wieder vollkommen. Die Narben sind völlig reactionslos; die Haut ist von der Unterlage abhebbar, bis auf einen kleinen Bezirk (= frühere Drainagestelle des Herzbeutels), die mit dem darunterliegenden Gewebe und wohl auch mit dem Pericard verwachsen ist. Aus den Rippen 4 und 5 fehlt je ein Stück von ca. 5 cm, da bei der Operation ein

Theil des Periosts resp. Perichondriums mit weggenommen wurde, um eine eventuelle, spätere Verwachsung des Herzbeutels und des Herzens mit der knöchernen Thoraxwand zu verhindern; also so zu sagen eine prophylaktische Cardiolyse. Patient trägt deshalb zum Schutze über dem Herzen eine Pelotte.

Die Diagnose war in diesem Falle klar, denn wenn bei dem Sitze der Verletzung und der flachen Vorwölbung der Pectoralgegend auch an eine Blutung aus der Mammaria interna oder aus einem grösseren Gefäss in der Musculatur gedacht werden konnte, besonders da der Patient mit grosser Sicherheit angab, dass nur ein ganz kleines Stück der Nadel im Körper stecken geblieben wäre, so sprach doch der schwere Allgemeinzustand, der kaum fühlbare Puls, die starke Anämie und die Vergrösserung der Herzdämpfung mit Sicherheit für eine Verletzung des Cor. Der Umstand, dass Geräusche am Herzen nicht gehört werden konnten, findet wohl darin seine Erklärung, dass es sich um zwei kleinere Löcher handelte, und die Herzaction durch die Compression (Herztamponade) schon eine sehr schwache war.

Die Schnittführung war zunächst durch die schon vorhandene Incision gegeben, indem von ihr aus der Versuch gemacht werden musste, die Nadel zu finden; wie erwähnt, gelang dies erst nach Resection der 4. Rippe, unter der sie fest eingeklemmt sass.

Die so wichtige Frage der Pleuraschonung oder Eröffnung war durch die Verletzung selbst entschieden; doch hätte bei Anwendung der Sauerbruch'schen Kammer die Entstehung des Pneumothorax wohl vermieden werden können. Eine merkliche Verschlechterung des Pulses und des Allgemeinbefindens im Momente des Lungencollapses war übrigens nicht zu constatiren.

Die Freilegung des Herzens gelang dann mittelst eines auf den ersten gesetzten T-Schnittes und weiterer Rippenresection schnell und ausgiebig, so dass es keinerlei Schwierigkeiten bereitete, mit der ganzen Hand in den Thorax einzugehen, das Herz weit vorzuziehen und sich selbst den rechten Vorhof vollkommen zugänglich zu machen. Das pulsirende Herz liess sich sehr gut mit der linken blossen Hand halten, während mit der rechten die Nähte durch Epi- und Myocard gelegt wurden; dabei reagirte das Cor auf die Stiche nicht in wahrnehmbarer Weise, nur auf starken Zug antwortete es mit kurzem Stillstand. Nach Eröffnung des Herz-

beutels und nach Wegfall des Gegendrucks klafften die Herzwunden stärker, und die Blutung wurde heftiger, so dass Eile nöthig schien; vorher bildete offenbar die Herztamponade (Compression des Herzens) die Hauptgefahr für den Patienten.

Als Nahtmaterial wurden Catgutknopfnähte verwendet, und zwar weil Seidennähte als Fremdkörper wirken und doch vielleicht eine stärkere Reizung, eventuell sogar Abscessbildung, verursachen könnten. Und weshalb soll man der Herzwand unnöthiger Weise einen unresorbirbaren Fremdkörper einverleiben, wenn doch, wie der Verlauf gezeigt hat, auch das Catgut seine Aufgabe vollkommen erfüllt? Es wurde während der Operation nicht darauf geachtet, in welcher Phase der Herzbewegung die Fäden geknotet wurden; jedenfalls hat keine der 5 Ligaturen durchgeschnitten, auch nicht die in der dünnen Vorhofswand. Der Umstand, dass für das 1 cm messende Loch eine Naht zum schliessen genügte, während das nur wenig grössere im Vorhof deren vier erforderte, bestätigt den Erfahrungssatz, dass die Herzwunden um so stärker klaffen und deshalb um so gefährlicher sind, je dünner die Wand des betreffenden Hohlraums ist.

Was nun die Tamponade des Herzbeutels anbetrifft, so bot der dadurch geschaffene Weg in den späteren Tagen den Vortheil, dass man auf ihm leicht in das Pericard gelangen, den serösen Erguss ablassen und den bedrohlichen Zustand der Compression des Herzens aufheben konnte. Andrerseits aber muss zugegeben werden, dass, abgesehen von der Gefahr der secundären Infection, der Tampon vielleicht den Erguss erst zum grössten Theil hervorgerufen hat, wie dies ja von den meisten Operateuren angenommen wird, sodass ich in ähnlichen Fällen künftig davon absehen würde. Ebenso verhält es sich mit der Pleurahöhle.

Besonders merkwürdig ist in unserem Falle, dass die Nadel zwei Hohlräume des Herzens eröffnet hat; dies ist wohl folgendermaassen zu erklären: die abgebrochene Nadel war unter der 4. Rippe fest eingeklemmt und sah mit der Spitze nach oben und rechts. Gegen dieses punctum fixum nun bewegte sich das Herz; bei seiner Contraction verletzte sich der rechte Ventrikel immer wieder; dehnte es sich bei der Diastole aus, wobei es herunter und nach links tritt, so traf die Spitze der Nadel jedesmal den rechten Vorhof. Dass dies so war, davon konnte man sich bei freigelegtem

Herzen überzeugen, indem abwechselnd Ventrikel und Vorhof an die Stelle trat, wo die Nadelspitze sich befunden hatte. Vielleicht hat auch die Lageveränderung des Herzens beim Stehen und Liegen noch mitgespielt. Jedenfalls sind dann diese Nadelstiche durch den Innendruck des Herzens zu wirklichen Löchern vereinigt und erweitert worden.

In mehrfacher Hinsicht also ist der vorliegende Fall interessant. Zunächst durch die Entstehung der zwei doch recht beträchtlichen Herzwunden durch die einfache Nadel. Es ist von verschiedenen Seiten gerathen worden, herzverletzende Fremdkörper nicht sofort zu extrahiren, sondern dies erst nach Freilegung des Herzens zu thun. Das mag für gröbere, dickere Instrumente, die durch ihre Masse selbst die Herzwunden tamponiren, zutreffen; doch zeigt unser Fall, dass dieses längere Verweilen der Fremdkörper auch schlimme Folgen haben kann; denn hier würde die Verletzung wohl kaum eine so ausgedehnte geworden sein, wenn die Extraction gleich nach der Verwundung hätte geschehen können. Interessant ist der Fall auch durch den glücklichen Ausgang bei Eröffnung zweier Hohlräume des Herzens, darunter eines Vorhofs. In der einschlägigen Literatur, wie sie z. B. Borchardt (Sammlung klinischer Vorträge von Volkmann 1906 No. 411 und 412) und Wendel (Arch. f. klin. Chirurgie 1906 Bd. 80) zusammengestellt haben, ist bisher ein derartiger Fall als geheilt nicht verzeichnet. Auch die operativ geheilten Vorhofsverletzungen sind noch recht selten: so sind in den erwähnten Zusammenstellungen nur 3 Fälle (Schwerin, Kappeler und Gentil) von Vorhofsverletzungen als geheilt aufgeführt.

Die glückliche Ueberwindung der zahlreichen Complicationen (Empyem etc.) endlich zeigt, was ein Herz auszuhalten im Stande ist, wenn es eben einem gesunden, jugendlichen Individuum angehört.

XVII.

Die Entwickelung der Lungenchirurgie.[1]

Von

Prof. Dr. Th. Gluck (Berlin).

(Mit 5 Textfiguren.)

M. H.! Der Gedanke, gegen Lungenkrankheiten operativ vorzugehen, ist nicht neu; ja man kann sagen, er ist so alt, wie die geschichtlichen Ueberlieferungen der Medicin überhaupt. Schon Hippokrates kannte das *φῦμα ἐν τῷ πλεύμονι* und den *ὕδερος* daselbst und empfahl die Eröffnung der Pleurahöhle durch Schnitt und Cauterium (400—377).

Erst 1584 trat wieder ein Arzt Schenk, 1696 zwei andere, Baglivi und Purmann, mit operativen Empfehlungen auf bei Lungenabscess. 1726 fordert de Bary die Eröffnung der Lungencavernen mit Incision. Dasselbe verlangt 1769 Sharp, 1797 heilt Faje einen Lungenabscess operativ.

1813 behauptet Jaymes einen solchen mit Erfolg incidirt zu haben, Richerand und A. G. Richter empfehlen die Operation. Nasse, v. Herff und Krimer versuchen 1830, Stokes 1845 die Eröffnung mit dem Troicart.

Diese wenigen Daten enthalten für weit über zwei Jahrtausende etwa Alles, was auf diesem wichtigen Gebiete von chirurgischer Seite geleistet worden ist.

Es ist wohl begreiflich, dass die Organe, mit deren Thätigkeit der Begriff des Lebens unlösbar verschmolzen erscheint, Gehirn, Herz und Lunge als dem Messer lange Zeit unzugänglich erachtet

[1] Auszugsweise vorgetragen am 2. Sitzungstage des XXXVI. Congresses der Deuschen Gesellschaft für Chirurgie, 4. April 1907.

wurden; erst das moderne Thierexperiment ersann Methoden, durch welche das trépied vital von Bichat der chirurgischen Kunst erschlossen wurde. 1864 eröffnet Herr Geh. Rath König in seiner wichtigen Arbeit „Ueber Lungenverletzungen" den Reigen dieser operativen Bestrebungen. 1870 macht Jaszenko aus Kiew Experimente über penetrirende Brust- und Lungenwunden, denen v. Bardeleben und Szymanowski beiwohnten. 1873 schreibt Koch über die Veränderungen, welche gewisse mechanische und chemische Reize im Lungengewebe hervorbringen, wodurch man in der Lage ist, beliebige Strecken des Organes in Bindegewebe umzuwandeln, und wirft 1874 einen chirurgischen Rückblick auf die Behandlung der Lungencavernen. Jablonowski, Vidal sowie Eugen Fränkel machten analoge Versuche.

Schon 1859 hatte Roser die Rippenresection beim Empyem vorgeschlagen und Simon 1869 bei alten Pleuraeiterungen behufs Verkleinerung der Pleurahöhle ausgedehnte Costotomien empfohlen, aber wie der Vater der Medicin, Hippokrates, zuerst an ein actives Vorgehen bei gewissen Lungenaffectionen gedacht hat, so wurde dieses Grenzgebiet zwischen äusserer und innerer Medicin 1873 von Herrn Geh. Rath Mosler inaugurirt, später von der v. Leydenschen Klinik gepflegt und besonders hat Herr Geh. Rath Quincke die Frage eifrigst durch sein Vorgehen gefördert, er, dem die Medicin auch in der Lumbalpunction eine sinnreiche chirurgische Methode verdankt.

Die Resultate Mosler's und Carl Hüter's und einiger wenigen Anderen auf diesem Gebiete waren entmuthigend, trotzdem, wie W. Koch sagte, der Versuch zeigte, wie viel man einem Organe zumuthen kann, das sich von Seiten der Chirurgen bisher keiner Bevorzugung hat rühmen können.

Ein Stillstand in der Entwicklung dieser hochwichtigen Frage war eingetreten, als im Jahre 1881 durch meine Arbeit „Experimenteller Beitrag zur Frage der Resection und Exstirpation der Lunge" ein ganz neuer Factor in die Discussion hineingetragen wurde.

Hans Schmid, Block und Biondi stellten mit und nach mir analoge Versuche an und so schufen wir und neben uns die vorhin citirten Autoren durch topographisch-anatomische und experimentell-physiologische Untersuchungen die wissenschaftliche und technische Basis für die moderne Lungenchirurgie.

Die Versuche an der Lunge bildeten ein Glied in der Kette meiner Experimente über Exstirpation von Organen, bei denen diejenigen operativen Empfehlungen (wenn es sich nicht einfach um Reservoire z. B. die Harnblase handelt) am meisten Aussicht auf Erfolg haben, welche paarige Organe betreffen, weil das eine Organ vicariirend die Functionen des anderen mehr oder weniger vollständig zu übernehmen im Stande ist.

Dieses Gesetz der vicariirenden Functionen gilt nun erfahrungsgemäss auch für die Lungen.

Meine Arbeit liefert den Nachweis, dass die Resection und Excision einer ganzen Lunge, nach Ligatur der Lungenwurzel möglich sei und im Thierexperimente eine dauernde Heilung gestatte. Die Gefässe der ligirten Radix pulmonis heilen prima intentione ohne Thrombus auch ohne Parietalthrombose am Herzen. Ausgedehnte Resectio costarum und tiefe Matratzennähte über Tampons verkleinern den Thoraxraum der operirten Seite und mildern die Gefahren des Pneumothorax traumaticus, dessen Nachtheile ich durch rasches Vorziehen der collabirten Lunge in das Niveau des Pleuradefectes oder vor dasselbe zu bessern suchte.

Im Thierexperiment hatte ich Erfolg erzielt nach breiter Fensterung des Thorax, Umgehen der Lungenwurzel mit Aneurysmanadeln, Ligatur des Hilus und Resection der Lunge jenseits der ligirten Partie.

Ein zweites Verfahren bestand darin, nach Eröffnung des Thorax einen Lungenzipfel mit einer Klemmzange vorzuziehen, abzubinden, hinter der Ligatur auf's Neue abzuklemmen und so successive unter allmähligem Vorziehen des Lungentorso sich bis zur Gegend der Radix pulmonis durchzuarbeiten; der an derselben sitzengebliebene Lungenstumpf wurde gewöhnlich übernäht oder peripher nochmals der Sicherheit halber ligirt (1880—82).

Quénu bestätigt 1896 meine Beobachtungen, dass eine breite Pleuraöffnung Dyspnoe und asphyktischen Tod veranlasst und empfiehlt dagegen die Costopneumopexie, ein intrapulmonaler Druck von 6 mm Quecksilber genügt, um die Lunge gegen die Brustwand zu pressen. Klinische Erfahrungen waren der Idee der Lungenoperationen günstig.

Murphy, der eine vorzügliche Monographie „Surgery of the lung" geschrieben hat, empfiehlt auch experimenti causa subcutane

Lungenhernien zu veranlassen und später die prolabirten Partien zu amputiren. Das scheint ihm auf Grund klinischer Erfahrungen das prognostisch günstigste Verfahren für die experimentelle Pneumectomie zu sein.

Auf Grund physiologischer Erwägungen und pathologischer Thatsachen hält es auch Murphy für erwiesen, dass, sobald unsere chirurgische Technik genügend vorgeschritten ist, eine ganze Lunge exstirpirt werden kann und der Körper sie, ohne Schaden zu leiden, entbehren dürfte.

Lungenschusscanäle können per primam heilen, auch dann noch, wenn jauchige Empyeme das Lungengewebe umspülen, auch Lungenprolapse zeigen, wie wenig Entzündung vor und hinter dem Einklemmungsringe sich entwickelt. Alle Autoren sind einig darin, wie erstaunlich tolerant die Lunge gegenüber äusseren Einflüssen ist; auch Bronchialwunden sind an sich nicht bedenklich und so harmlos wie diejenigen der Trachea.

Bei infectiösen Processen ist die Adhäsion der Pleura costalis an der Pleura pulmonalis absolute Vorbedingung für Heilerfolge. Adhäsionen zu bilden durch Ignipunctur, Chlorzinkpaste etc. ist auch im Experimente so gut wie misslungen, ja es können Blutungen und andere Gefahren dadurch bedingt werden.

Naht und Tamponade können die einzeitige und zweizeitige Pneumotomie einleiten und die Gefahren des Pneumothorax, sowie bei septischen Processen die Pleurainfection verhüten.

Der Pneumothorax an sich reicht zur Erklärung der bedrohlichen Erscheinungen nicht aus, da trotz breiter Fensterung des Thorax und sichtbarem Collaps der Lunge dieselbe sich bei nicht allzu verdickter Pleura, z. B. durch Stauungsödem wieder ausdehnen kann, in anderen Fällen die in der Tiefe flatternde Lunge die Athembewegungen nach einigen Momenten mitmacht, was man auch bei künstlicher Athmung zu beobachten vermag. Die Contractilität des Lungengewebes ist an dem raschen Collaps schuld, nicht der äussere Luftdruck allein.

Die äusseren Beziehungen zwischen Lungenoberfläche und Brustkorb werden bei der primären Naht nicht geändert; wie bei perityphlitischen Processen extraperitoneal, so muss bei Lungenherden, wenn es angeht, extrapleural operirt werden; sobald, wie ich es schon 1880/81 im Experimente beschrieben, die collabirte

Lunge in ihr früheres Niveau vorgezogen und in Inspirationsstellung fixirt wird, lassen vielfach Collaps und Dyspnoe nach.

Die collabirte Lunge muss sich bei jeder Inspiration ausdehnen, wenn die Brustwandöffnung kleiner ist als der Durchmesser des zuführenden Bronchus: durch Drainage wird künstlich ein offener Pneumothorax erhalten. Da aber ein engabschliessender Verband ventilartig wirkt, so wird dabei weder Dyspnoe bedingt noch die Wiederausdehnung der Lunge verhindert. Bei grosser Pleuraöffnung bleibt die Athmungsgrösse unter der Norm, der Tod ist dabei nach einer gewissen Zeit unausbleiblich.

Gefährlich ist mithin ein grosser Pleuradefect, der lange offen bleibt; Gazetampons schränken die Luftaspiration ein, combinirt mit exactem Verschlusse der Brusthöhle; ist nicht tamponirt und der Thorax bei Lungenwunden verschlossen, dann kann die Luft nicht entweichen und drückt mit zunehmender Spannung auf das Herz, was bedrohlich werden muss.

Mit dem eben geschilderten Verfahren des Verschlusses gestalten sich die Verhältnisse ganz anders, der offene Pneumothorax wird zu einem geschlossenen, die Luft wird ausgepresst, die restirende resorbirt, die Verhältnisse für den Kranken werden wieder günstiger.

Warme Tampons verhüten die schädliche Abkühlung des Pleuraraumes und machen das Operationsgebiet möglichst zu einem extrapleuralen.

Um die Gefahren, wie dieselben in den Arbeiten von Martens, Perthes und Gerulanos studirt sind, nochmals zu präcisiren:

Der Pneumothorax, der Lungencollaps, die Wasserverdunstung, Abkühlung und Reizung der Vagusendigungen, die Einwirkung des atmosphärischen Druckes bedingen stürmische Erscheinungen: Athem- und Pulsfrequenz, das Mediastinum wird nach der gesunden Seite beim Inspiriren herübergezogen; das Herz wird verdrängt, links trifft der Luftdruck den widerstandsfähigen Ventrikel, rechts den dünnwandigen Vorhof und die Vena cava, wodurch das Aufsaugen des venösen Blutes behindert wird. Diese Umwälzung des mechanischen Gleichgewichtes innerhalb der Brusthöhle wächst mit der Grösse der Thoraxfensterung; diesem Umstande gegenüber ist das Herz nicht in der Lage, den höheren Anforderungen, welche es zu erfüllen hat, nachzukommen.

Die sinkende Herzkraft ist hierbei die Ursache des letalen Endes.

Demgegenüber kann der Verlust eines Lungenlappens oder selbst einer ganzen Lunge nicht sonderlich schwer in's Gewicht fallen.

Die Versorgung der Lungenwurzel macht keine sonderlichen Schwierigkeiten. Der Blutdruck innerhalb des kleinen Kreislaufes beträgt ca. nur ein Drittel desjenigen im grossen, so dass die Lungengefässe sich wie eine grosse Körpervene verhalten, auch habe ich nie Nachblutungen etwa durch Abgleiten einer Ligatur beobachtet (1880/81).

Eine weite Thoraxresection muss jeder geplanten Lungenoperation vorangehen. Das Vorhandensein von Verwachsungen ist unter Anderem zu constatiren durch inspiratorisches Einziehen der Intercostalräume.

Mit Prof. Albert sind viele Autoren einig in der Verwerfung der Pneumectomie bei Tuberculose, andere wünschen die Pneumectomie überhaupt zu beschränken. Viele Fachgenossen erkannten nur folgende operative Acte als legitime an:

1. Die Durchquerung der Brustwand.
2. Die Durchquerung des Pleuraraumes.
3. Die Incision der Lunge.

Blosse Punctionen der freigelegten Lunge können übrigens infolge Durchbruches in die Bronchien oder Blutung suffocatorischen Tod in operatione herbeiführen, dabei braucht die Blutung als solche nur relativ gering zu sein.

Nach Prof. Israel's Erfahrungen scheinen Chloroform, Morphium oder Cocain durch Herabsetzung der Reflexerregbarkeit hierbei vielleicht prophylaktisch von einigem Nutzen zu sein.

Tuffier hatte in seiner ausgezeichneten Monographie schon über 300 Fälle von Lungenoperationen zusammengestellt. Er, sowie Murphy, Karewski, Krönlein, F. Krause, Albert Fränkel, Körte und Sonnenburg, zuletzt Heidenhain (Worms) haben zum Theile glänzende Erfolge publicirt. Auch wir halten die Ansicht für falsch, dass die Thoraxresection an sich irgendwie beträchtliche Deformirung des Rumpfes späterhin bedingen könne. Vielmehr hängt der Grad der Entstellung ausschliesslich ab von dem Masse der Veränderungen im Thoraxraume selbst. Nicht die

Entfernung des äusseren Brustumfanges sondern die Schrumpfung seines Inhaltes bedingt die Entstellung.

Alle Autoren sind darüber einig, wie erstaunlich tolerant die Lungen gegenüber äusseren Einflüssen und schweren operativen Eingriffen sind. Der Paquelin und die Hautplastik concurriren in der Behandlung der persistirenden postoperativen Bronchialfisteln. Antiseptica sind bei dem grossen Resorptionsvermögen der Lunge zu vermeiden, überhaupt Ausspülungen mit dem Irrigator. Schon 1874 konnte ich bei einem Patienten, dem wir bronchectatische Höhlen punctirt und 3proz. Carbollösung injicirt hatten, constatiren, dass er noch während der Injection Carbolgeschmack auf der Zunge und Reflexhusten jedesmal bekam. Die Anwendung des scharfen Löffels, das Glüheisen, Excisionen und Massenligaturen des Lungengewebes werden anstandslos ertragen. Wir dürfen grosse Lungenwunden anlegen, ohne befürchten zu müssen, dass während der so überaus langsamen Vernarbung und Epidermisirung eine besondere Gefahr für eitrige Infection besteht. Der Paquelin, Clamps und Ligaturen, aber auch das Messer, Scheere und Pincette sind ein für Lungenoperationen empfehlenswerthes Rüstzeug. Die Eitererreger embolischer Herde können natürlich Gefahren mit sich bringen. Lungenwunden behalten vielfach lange Zeit das Aussehen frisch durchschnittenen, im Zustande fibröser Degeneration befindlichen Lungengewebes, ohne einen schützenden Granulationswall und dennoch tritt keine Infektion auf.

Die Frage der Narkose anlangend muss hervorgehoben werden, dass die Operationen im Lungengewebe selbst kaum empfunden werden.

Bei der Operation soll Schulter und Hüftgegend unterstützt werden, sodass der Kranke sich in halber Seitenlage befindet bei der grossen Mehrzahl, wo hinten unten unter dem Angulus scapulae operirt werden muss; ruhige Rückenlage ist bei einem weiter nach vorn gelegenen Herde zu empfehlen.

Prognostisch am günstigsten sind die einfachen Abscesse, bei Echinococcus und tuberculösen Cavernen ist die Technik dadurch vereinfacht, dass schon Adhäsionen bestehen. Doyen, Tuffier, Sarfert und Sonnenburg reseciren die tuberculösen Apices pulmonum vom zweiten Intercostalraume aus und eröffnen von demselben Schnitte auch dort gelegene Cavernen.

Mein oben beschriebenes erstes Verfahren eignet sich wesentlich bei Individuen, welche intacte Lungen haben und wo bei Verletzungen Blutverlust und die Erscheinungen des offenen Pneumothorax zur Eile drängen.

W. Koch, Tuffier-Reclus und Delorme empfehlen nach ausgiebiger Resection ebenfalls sich Zugang für Blutung zu schaffen. Umstechung, Tamponade, Naht oder temporäre Ligatur der Lungenwurzel in Fällen, wo ein exspectatives Verfahren nach Lucas Championnière ausgeschlossen ist.

Hierbei liegen die Verhältnisse analog dem Falle von Rehn, wo der Kranke nach einer Stichverletzung im 5. Intercostalraume im eigentlichen Sinne des Wortes mit blutendem Herzen auf den Operationstisch kam und nur durch schleunigste Rippenresection, Pericardiotomie und Sutura cordis cruenta gerettet werden konnte.

In diesen traumatischen Fällen sind die Bedingungen des Thierexperimentes oft mit überraschender Treue nachgeahmt und für sie eignet sich dann, wenn überhaupt noch eine active Therapie indicirt ist, ein entsprechendes operatives Verfahren.

Ist aber Zeit vorhanden, sind die Lungen durch Adhäsion fixirt und mehr subacut oder chronisch erkrankt, dann ist mein zweites Verfahren indicirt, eventuell unter Liegenlassen einer geeigneten Klammer jenseits der letzten elastischen oder Seidenligatur, aus dem sicher tamponirten Thoraxraume werden die Tampons zum Pleurafenster herausgeleitet und extrapleurale Tampons mit Tamponnähten darüber fixirt.

Die Gefahren sind mit Ausnahme derjenigen bei Lungenverletzungen im Thierexperimente für gewöhnlich grössere als in klinischen Fällen. Ein grosser Pneumothorax führt bei Katzen, Hunden und Kaninchen allzu häufig Shock, irreparablen Lungencollaps und consecutiven Herztod herbei. Insofern dürften die trotz der bestehenden Gefahren erzielten Erfolge des Thierexperimentes a priori zu klinischen Versuchen ermuthigen.

Die Fälle, über welche ich kurz berichten will, gewinnen dadurch an Werth, dass ich niemals nach eigener Indicationsstellung allein die Operation unternahm, sondern mich des erfahrenen Rathes innerer Kliniker erfreute.

Abgesehen von den in den Jahren 1873—1877 in dem Brincoveano-Hospitale von meinem Vater, dessen reicher Erfahrung ich

die Anregung zu den Versuchen über Organexstirpation verdanke, in Bukarest behandelten Fällen von bronchectatischen und phthisischen Cavernen, welche wir mit Punctionen und Injectionen von 3proc. Carbollösung behandelten, in einzelnen Fällen mit zweifellosem Erfolge, verfüge ich über 15 Beobachtungen, welche hier kurz erörtert zu werden verdienen. Zunächst seien zwei Geschwulstfälle mitgetheilt.

Fall 1 betraf einen 50jähr. Mann mit einem Chondrosarkome der rechten Thoraxhälfte. Nach einer partiellen Exstirpation eines 10 Pfund wiegenden Theiles der Geschwulst zerfiel der Rest und führte durch infectiöse Pleuritis zum Exitus. Die Obduction ergab, dass die rechte Lunge ganz nach hinten gedrängt war und eine totale Compressionsatelektase zeigte. Von der Pleura zogen eine Reihe bandförmiger Adhäsionen zur Geschwulst.

Durch ausgiebige Thoraxresection wäre es möglich gewesen, den Tumor im Gesunden zu entfernen.

Die Adhäsionen hätte man zwischen Ligaturen bequem durchtrennen können.

Allerdings hätte der Operateur darauf gefasst sein müssen, die Lunge der betreffenden Seite zu reseciren, eine operative Eventualität, an die man sich freilich erst wird gewöhnen müssen.

Fall 2 betrifft ein junges Individuum von 24 Jahren, welches mit rechtsseitiger Stimmbandlähmung, Stridor trachealis, Cyanose und einem medialen Strumaknoten in unsere Behandlung trat.

Bei der Operation wurde der Strumaknoten, der dem Ligamentum cricothyreoideum aufsass und sich als Struma parenchymatosa erwies, excidirt; der weitere Fortgang der Operation stellte klar, dass es sich um ein Chondrosarkom des mediastinalen Theiles der rechten Trachealwand handelte, welches zweifellos den Oberlappen der rechten Lunge ergriffen hatte, die grossen Halsgefässe waren von der Geschwulst nicht mehr zu differencieren, dieselbe reichte nach oben bis zum oberen Rande der Cartilago thyreoidea dextra.

Soweit als möglich wurden die Geschwulstmassen entfernt und eine Trachealcanüle eingelegt.

Kehlkopf und Trachea waren vollkommen nach linhs verlagert; die Canüle traf auf eine mediastinale Tumormasse und bedingte Reflexhusten, dabei steigerte sich die Dyspnoe. Es wurde deshalb, um einer letalen Asphyxie vorzubeugen, in einem zweiten Operationsacte am hängenden Kopfe unter beängstigender Blutung mit Fingern und Instrumenten Tumormassen ausgeräumt und gewissermassen auf der linken mediastinalen Trachealwand als Leitsonde in der Richtung nach links hinten und unten eine für solche Zwecke besonders lange und weite Doppelcanüle quer durch den Tumor gebohrt; darauf durch eine zweite ersetzt, worauf der völlig erstickte Patient wieder anfing zu athmen. Die Respiration blieb frei.

Unter Schüttelfrösten und Fieber (41°), sowie Blutungen stiessen sich brandige Tumormassen in der nächsten Zeit ab. Es ist aber gelungen, durch dieses einer absoluten Vitalindication dienende dreiste Verfahren einen persistirenden Respirationscanal zu schaffen. Das Wachsthum der Geschwulst scheint sich in einer anderen Richtung zu entwickeln.

Patient ist jedenfalls seit vielen Wochen vollkommen wohl, hat an Gewicht zugenommen, schluckt gut, spricht mit lauter Stimme neben der Canüle, verhält sich wie ein Gesunder und hat überhaupt keine Ahnung von der Schwere seines Leidens. Der palliative Erfolg in diesem verzweifelten Falle ist gewiss beachtenswerth, dauert noch fort im Juni 1901; fast $^1/_2$ Jahr nach der Operation.

Der Fall 3 betrifft einen 26jähr. Mann, im Januar 1887 in Leipzig wegen rechtsseitigen Empyems mit Punctionen, später mit Rippensection behandelt.

Im Juli 1893 bestand eine jauchige Pleurafistel, jauchiger Auswurf, Fieber und Nachtschweisse; Hustenanfälle, während welcher grosse Jauchemassen expectorirt wurden. Körpergewicht 125 Pfund. Ich habe in diesem Falle zweimal operirt.

Das zweite Mal wurden 4 Rippen resecirt; die Pleurahöhle entleert und eine fetzig-jauchige Lungenhöhle ausgeräumt, in der ein sehr langes von der Leipziger Operation herstammendes Drainrohr sich vorfand. Heilung ohne Bronchialfistel. Patient wiegt jetzt 172 Pfund.

Fall 4 betrifft einen Knaben, der am 28. Mai 1898 aufgenommen wurde mit der Anamnese, dass eine grosse, mit einem Wollfaden umwickelte Nadel aus einem sogenannten Pustrohr in die Luftwege aspirirt worden sei. Ausser heftigen Schmerzen und Reflexhustenanfällen hatte das Kind dauernd Temperaturen bis 41.

Ein Röntgenbild ergab, das die Nadel quer vor dem 7. Halswirbelkörper im linken Bronchus steckte. Links hinten entwickelte sich intensive Dämpfung, fortwährende Krampfhustenreflexe, Anorexie, starke Abmagerung. Unter diesen Umständen am 18. Juni Resection der 3., 4. und 5. Rippe bis zum Ansatze an die Wirbelsäule. Vom Mediastinum posticum aus Incision der von schmierigem Eiter bedeckten Pleura pulmonalis, Tamponade des Lungenhohlraumes, ein Pneumothorax entwickelt sich nicht, da bereits Adhäsionen den Lungenherd fixirt haben mussten im Bereiche der Operationswunde

Bei der Palpation vom Mediastinum posticum aus muss sich die Nadel aus ihrer queren Lage verschoben haben, so dass sie nicht sicher gefühlt werden konnte. Sorgfältige Wundtamponade.

Am folgenden Tage bei einem heftigen Krampfhustenreflexe wird die Nadel mitsammt dem Wollfaden expectorirt. Letzterer hat wohl als Infectionsträger den eitrigen Process in der Lunge und dem Mediastinum posticum inducirt, der zur Operation führte.

In Heilung am 28. August 1898 entlassen.

Der Knabe ist heute ein kräftiger Schuhmacherlehrling.

Auf diese beiden Fälle von Fremdkörpern in den Luftwegen folgt:

Fall 5. 41jähr. Mann mit Phlegmone ichorosa cruris dextri und metastischer Pyämie. Nephritis, rechtsseitiges Empyem. Amputatio cruris.

Pneumotomie des rechten Unterlappens, Entleerung fötider Lungensequester, dauernde Heilung.

Fall 6. M. D., 11jähr. Mädchen. Aufgenommen am 26. Juni 1892, geheilt am 25. April 1893. Empyema dextrum. Typhus abdominalis, später Scarlatina.

Erste Operation $1^1/_2$ Jahre nach der Erkrankung, später Thoracoplastik, Resection von 7 Rippen bis 15 cm Länge. Die mächtigen Pleuraschwarten excidirt; ein grosser Lungenabscess gespalten.

Die Heilung ist eine definitive, allerdings mit starker Skoliose, Patientin ist heute noch gesund.

Fall 7. A. K., 6 Jahre alt. Aufgenommen 10. April 1896, entlassen 23. August 1896. Pneumonie und linksseitiges Empyem, hochgradigste Athemnoth. Resection der 7. Rippe und Entleerung des Exsudates aus dem Pleuraraume.

Dyspnoe und Fieber bestehen fort, deswegen am 26. August 1896 Resection von 4 Rippen. Excision der Pleuraschwarten zwischen angelegten Klemmen. Eröffnung einer stark apfelgrossen Höhle des linken Unterlappens und Entleerung jauchiger Lungensequester durch Pneumotomie. Heilung dauernd bis jetzt constatirt.

Fall 8. H. M., 7 Jahre alt. Aufgenommen 4. October 1898, entlassen 3. December 1898.

Pneumonia dextra. Abscess der rechten Lunge, paracostale Phlegmone.

Resection der 5., 6. und 7. Rippe. Die verdickte Pleura wird resecirt, Pneumotomie. Schon vorher hatte sich Jauche per os zu wiederholten Malen entleert.

Dauernde Heilung bis heute nachgewiesen.

Fall 9. C. Sch., 2 Jahre alt. Aufgenommen 23. März 1894, entlassen 1. September 1894.

Osteomyelitis der linken Fibula, der Wirbelsäule, doppelseitiger Lungenabscess. Operation sämmtlicher Herde, Thoracotomia und Pneumotomia duplex. Heilung.

Heilung bis heute constatirt. Der Knabe ist blühend und gesund.

In 7 Fällen ist somit 8 Mal (einmal doppelseitig) die Pneumotomie nach ausgiebiger Fensterung des Thorax mit Entleerung von Eiter, Jauche und Lungensequestern aus grossen Höhlen zur Ausführung gekommen. Alle 7 Patienten sind dauernd geheilt.

Im Fall 10 handelt es sich um einen 11jähr. Knaben, der nach Scarlatina an doppelseitiger Otitis litt. Derselbe wurde auf die chirurgische Abtheilung aufgenommen mit jauchiger Otitis: Mastoiditis, Phlegmone coli profunda und Thrombophlebitis ichorosa des Sinus transversus und der Vena jugularis. Sofortige Radicaloperation, Excision von 8 cm des Sinus plus bulbus venae jugularis nach Ligatur der Vena jugularis communis sinistra. Nach der Operation Schwinden aller Krankheitserscheinungen, völlige Euphorie. 8 Tage später

Foetor ex ore, brandige Fetzen im Sputum und rechts hinten über dem Thorax Dämpfung mit tympanischer Grenzzone.

Resection der 6., 7. und 8. Rippe. Pneumotomie und Eröffnung eines enormen Gangränherdes, welcher dem rechten Mittel- und Unterlappen angehörte.

24 Stunden post operationem Exitus an Lungenödem und Herzcollaps.

Die restirenden 4 Fälle betreffen Individuen, an denen Lungenresectionen vorgenommen wurden.

Fall 11. Schussverletzung der rechten Thoraxhälfte, complicirte Rippenverletzung; Rippenfragmente spiessten die Pleura und die rechte Lunge; ausgedehnte Thoraxfensterung; Lungenresection. Exitus nach 8 Wochen, ausgehend von einem gangränösen Decubitus und Erysipelas am Kreuzbeine bei guter Beschaffenheit der Operationswunde am Thorax.

Fall 12. C. P., 5 Jahre alt. Aufgenommen 27. December 1898. Multiple Tuberculose des linken Fussgelenkes, Gonitis tuberculosa und Osteomyelitis femoris caseosa sinistra. Schliesslich Exarticulatio femoris. Heilung. Pleuritis haemorrhagica purulenta dextra und Lungentuberculose, hochgradige Dyspnoe, schliesslich nach multipler Rippenresection Resection des Unterlappens der rechten Lunge. Die Operation fand vor einigen Monaten statt; der Fall ist noch in Beobachtung, die Prognose infaust; es ist dies der einzige Fall von Tuberculose, bei welchem wir eine Lungenoperation, durch die Vitalindication gedrängt, zu unternehmen wagten.

Das grösste Interesse beanspruchen die beiden folgenden Fälle. Zunächst

Fall 13, R. P. Aufgenommen 3. März 1899. Gestorben. Bronchiectasis multiplex foetida pulmonis sinistri. Resection der 6. bis 10. Rippe. Resection des linken Oberlappens und Pneumectomia totalis des linken Unterlappens. Bis zur Operation tägliche Entleerung enormer Jauchemassen, seit der Operation kaum nennenswerthes, nicht übelriechendes Secret. Völlige Euphorie. Patient steht auf, geht, rennt umher und spielt mit seinen Altersgenossen.

Im October 1899 soll Patient vorgestellt werden; vorher wollten wir die noch restirende, zum Theil epidermisirte Höhle nochmals revidiren. Der ungemein erregte Patient glaubte, er solle noch einer Operation unterworfen werden, es trat unerwarteter sofortiger Collaps und Herztod ein.

Die Section des Herzens zeigte Myocarditis chronica interstitialis et parenchymatosa.

Das Präparat zeigt in einwandfreier Weise die anatomischen Verhältnisse, der bronchiectatische Process war völlig coupirt, der Oberlappen der linken Lunge war resecirt, der Unterlappen exstirpirt.

Der Exitus war durch einen unglücklichen Zufall sechs Monate post operationem veranlasst; die vorhandene Myocarditis war eine chronische und hatte intra vitam trotz häufiger Untersuchung des Herzens keinerlei Symptome gemacht.

Das Präparat, welches Ihnen demonstrirt werden konnte, ist das erste von geheilter ausgedehnter Lungenresection am Menschen.

Gerulanos beschreibt 1898 aus der Klinik von Professor Helferich einen Fall von Lungenresection wegen Brustwandsarkom nach Ligatur der Lungenwurzel; Patient hatte sich von der Operation völlig erholt, starb aber 24 Stunden später an Herzcollaps; während mein soeben beschriebener Fall nach Exstirpation des Unterlappens und Resection des Oberlappens der linken Lunge von seiner Bronchiectasis foetida multiplex völlig geheilt wurde und $^1/_2$ Jahr später durch einen unglücklichen Zufall plötzlich starb, wodurch wir in den Besitz dieses so ungemein werthvollen Präparates gelangten. Heidenhain (Worms) hat auf dem diesjährigen Chirurgencongresse einen geheilten Fall von Lungenresection des linken Unterlappens wegen bronchiectatischer Cavernen gezeigt.

Nächst der Krankengeschichte und dem demonstrirten Präparate von Fall 13 beansprucht der vorgestellte Fall 14 die grösste Beachtung.

Fall 14. Patient, welcher Varicen hat, erkrankte im September 1896 in Folge eines Haematoma traumaticum der linken Wade an einer Lymphangoitis migrans und Thrombophlebitis der linken und hierauf der ganzen rechten unteren Extremität.

Trotz sachgemässer Behandlung und Wiesbadener Kur nach der Reconvalescenz bekam Patient im Mai 1897 auf der linken Seite Lungeninfarcte mit sehr stürmischen Allgemeinerscheinungen; im Laufe der Behandlung wurde die linke Pleurahöhle zweimal punctirt und grosse Exsudatmassen entleert. Seit Juli 1897 blieb Patient geheilt. Im April 1899 trat er wieder in unsere Behandlung mit einer septischen Phlegmone an der Streckseite des rechten Vorderarmes; dieselbe war im Juli annähernd vernarbt, als unerwartet ein Schüttelfrost mit consecutivem Ansteigen der Temperatur auf 41,5° auftrat.

Unter schwersten Allgemeinerscheinungen und Kräfteverfall entwickelte sich nun eine allgemeine Pyämie, welche folgende Operationen nothwendig machte. Zweimalige Radicaloperation des septischen Bubo axillaris dexter und Brustwandphlegmone, Entleerung eines Abscesses auf dem Sternum, quere Drainage des rechten Fussgelenkes, zweimalige Operation eines linksseitigen Pleuraempyemes. Schliesslich wurde am 3. Januar 1900, nachdem trotz ausgiebiger Rippenresection und Entleerung des Pleuraeiters im jauchigen profusen Auswurfe elastische Fasern nachgewiesen wurden, ab und an hämorrhagische Sputa, Dyspnoe und äusserster Kräfteverfall eintraten, eine Radicaloperation an der Lunge beschlossen.

Genau so wie im Fall 13 wurde nach ausgiebiger Fensterung des Thorax

und Resection der enorm schwartig degenerirten Pleura die Pneumectomia totalis des Unterlappens der linken Lunge mit Hülfe von Clamps und Ligaturen ausgeführt.

Nach der Operation übersahen wir, wie in dem vorhergehenden Falle, das Diaphragma, die hintere Fläche des Pericards lag frei, man sah und fühlte die Pulsationen des Herzens und der Aorta thoracica descendens.

Patient hat vom April 1899 bis Mai 1900 im Bette zugebracht; von Mitte September bis Ende October 1900 war er in Wiesbaden. Die letzte Bronchialfistel war im September 1900 geschlossen.

Während der Nachbehandlung konnte Patient begreiflicher Weise bei geschlossenem Munde und Nase durch den Hauptbronchus frei und bequem in- und exspiriren.

Neun Monate post operationem war die Narbenbildung beendet, heute nach neun Jahren ist die Narbe trotz operativer breitester Fensterung im Niveau der äusseren Haut, ohne jede Deformität des Thorax und der Wirbelsäule.

Da die daumenglieddicke Pleura durch Décortication pulmonaire im Bereiche der Erkrankung wegfiel, war ein Thoraxinhalt nach der Pneumectomie, welcher schrumpfen konnte, nicht mehr vorhanden.

Das Diaphragma stieg in die Höhe, der Oberlappen der linken Lunge hat sich vicariirend ausgedehnt. Die rechte Lunge und die Gebilde des Mediastinums haben mitsammt der gebildeten Narbe dazu beigetragen, den todten (leeren) Raum so völlig auszufüllen, dass das frühere Thoraxniveau auch im Bereiche des Operationsgebietes erreicht wurde ohne nennenswerthe Thoraxdeformation.

Die vorangehenden Mittheilungen beweisen aufs Neue, dass wir nach ausgiebiger Fensterung der Thoraxwandungen das Cavum pleurae dem Auge in bequemster Weise zugänglich machen und an der freiliegenden Lunge die Pneumotomie ausführen können.

Die exacte Tamponade und Tamponnaht mildert die Gefahren des Pneumothorax traumaticus.

Der principielle Fortschritt liegt in dem Bewusstsein, dass wir an der Lunge operiren können, dieselbe mit Clams fassen und vorziehen, unterbinden und reseciren, ja ganze Lungenlappen exstirpiren, wenn die absolute Indication dazu vorliegt.

Man kommt nie in den Fall, im Cavum mediastini zu operiren, daher eine nähere Betrachtung der Lage der Theile nicht in das Gebiet der eigentlichen chirurgischen Anatomie fällt, schreibt W. Roser; Dieffenbach formulirte seine Ansicht über Exstirpation von Operationen folgendermaassen: Die Ausführung einer Ovariotomie käme ihm ebenso abenteuerlich vor, als ob es Jemandem einfallen wollte, die erkrankte Niere herauszuschneiden.

Fig. 1. Fig. 2. Fig. 3.

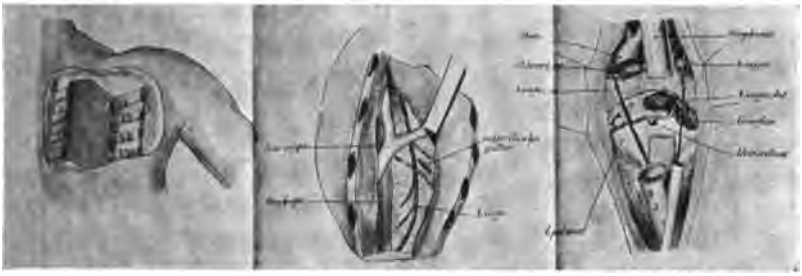

Fig. 4. Fig. 5.

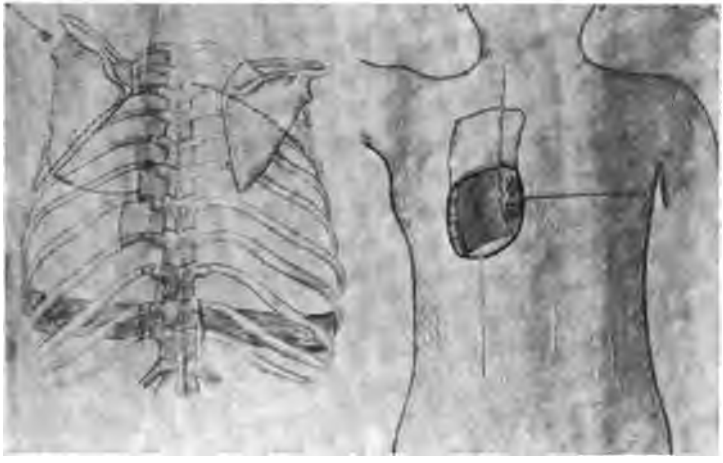

Als im Jahre 1828 ein Mittel angegeben wurde zur allgemeinen Narkose, erklärte die Pariser Akademie das Verfahren für einen Schwindel, auch Velpeau erklärte es für eine Chimäre, der nachzueifern heute fast unerlaubt sei, derselbe Velpeau, welcher siebzehn Jahre später das Verfahren lobte und übte, und an sich selbst erfuhr, dass es im Gebiete der Erfahrung nicht gestattet ist, über die Zukunft neuer Methoden ex cathedra abzusprechen.

In meinen Arbeiten über Lungenresection gab ich im Jahre 1881 bereits der Ueberzeugung Ausdruck, dass wir auch bei der Behandlung der Lungenkrankheiten mehr und mehr dem Grundsatze werden huldigen müssen:

ubi pus — ibi incisio
ubi haemorrhagia — ibi ligatura
ubi tumor — ibi exstirpatio.

Im Lichte einer kritischen Indicationsstellung musste diese These begreiflicher Weise gewisse Einschränkungen erfahren.

Immerhin haben die damaligen Erwägungen und experimentellen Resultate es zu Wege gebracht, dass die Klinik die Pneumectomie als legitime chirurgische Methode sanctionirt hat; und darin liegt die Gewähr für eine fernere gedeihliche Entwicklung der Lungenchirurgie, dieses so ungemein wichtigen Grenzgebietes zwischen innerer und äusserer Medicin.

Unter Anderen haben die Arbeiten von Fedor Krause, Lenhartz, Friedrich, Garrè, Karewski, Helferich und die Experimente von Sauerbruch und Brauer für die Chirurgie der Lungen eine neue und aussichtsreiche Epoche eröffnet.

M. H.! Ich möchte nun Ihre Aufmerksamkeit jetzt aufs Neue lenken auf das von mir sogenannte Phänomen der retrograden Athmung von einer Lungenfistel aus, welches ich schon in meiner Arbeit über die Entwicklung der Lungenchirurgie (1900) erörtert und bereits vor Jahren publicirt habe. Wir besitzen für Verengerung narbiger, aneurysmatischer oder Geschwulstcompressionen an der Bifurcation besonders lange Hummerschwanzcanülen mit innerer Canüle, welche der ursprünglichen König'schen Canüle überlegen erscheinen. Ich muss jedoch sagen, dass die Tracheotomie bei der Mehrzahl dieser Fälle eine nutzlose und schädliche Operation ist. Die Canüle reizt als Fremdkörper, veranlasst Tracheitis oberhalb der Stenose und vermag letztere nicht einmal zu erreichen. Bronchoskopisch dürfte auch nicht mehr zu erreichen sein. Nach diesen Tracheotomien pflegen die Kranken sehr bald septisch oder asphyktisch an Blutungen oder Herzinsufficienz zu Grunde zu gehen.

Im Jahre 1897 hat mein damaliger Assistent, Herr Dr. Oppenheimer in Stuttgart, eine eingehende Arbeit „Ueber entzündliche Processe und tiefgehende Eiterungen am Halse" veröffentlicht. Es werden daselbst Fälle angeführt, in denen retropharyngeale Eiterungen in das Mediastinum anticum und posticum durchgebrochen sind. Das Mediastinum anticum ist für solche Verhältnisse viel leichter zugänglich, indem der Eiter besonders bei Kindern zwischen

den Intercostalräumen durchbrechen kann, oder wie in einem unserer Fälle, das Sternum perforirt. Auch sind Operationen am Mediastinum anticum in stetig wachsender Zahl mit Erfolg ausgeführt worden.

Die Behandlung der Mediastinitis postica wurde in chirurgischen Lehrbüchern nicht erörtert; die unmittelbare Nähe wichtigster Organe und die versteckte Lage rechtfertigen das Zaudern selbst kühner Operateure.

Schon vor Quénu, Hartmann und Bryant sind von mir Leichenversuche in dieser Richtung unternommen (von 1892 ab); auch haben wir damals und später Versuche gemacht, die Bronchien vom Mediastinum posticum aus zu incidiren.

Anselm Schwarz hat 1903 eine Arbeit über die Anatomie chirurgicale des bronches extrapulmonaires verfasst.

Er führt daselbst aus, dass wir unter extrapulmonären Bronchien einen primitiven Abschnitt verstehen, vor dem Ursprunge des ersten Collateralastes, welcher mit den entsprechenden venösen und arteriellen Gefässstämmen die Lungenwurzel bildet, während die collateralen Aeste mit den entsprechenden Blutgefässen die primitiven Lungenstiele bilden.

Nur der Stammbronchus vor dem Abgange der ersten Collaterale ist der eigentliche chirurgische Abschnitt der extrapulmonalen Bronchien und dieselben können mit Aussicht auf Erfolg nur vom Mediastinum posticum aus freigelegt werden.

Eine Thoraxresection, welche die 5., 6., 7. und 8. Rippe betrifft (Thorax-Thürflügelschnitt, U-förmiger Schnitt mit äusserer Basis) gestattet leicht eine Ablösung der Lunge rechts sowohl wie links und entblösst den Bronchus, den man nun zu eröffnen in der Lage ist. Die Tiefe, in der der Bronchus sich befindet, ist etwa 7 cm von der Rippenoberfläche. Diese Bronchotomia postica ist eine hier durchaus berechtigte Operation; man kann dabei den Bronchus etwa 1—2 cm von der Bifurcation entfernt eröffnen.

Der transpleurale Weg ist nur ausnahmsweise zu empfehlen. Nach Eröffnung der Pleura (6—10 cm) dringt der Finger in das Cavum, die Lunge collabirt und man fühlt nach innen den völlig freien Bronchus. Bei dem extrapleuralen Verfahren wird die Pleura gelöst, was in vielen Fällen gelingt, ohne durch Einreissen Pneumothorax zu veranlassen.

In einem auf dem Congress für innere Medicin (1900) gehaltenen Vortrag „Ueber Entwickelung der Lungenchirurgie" berichtete ich über einen Knaben, der am 28. Mai 1898 aufgenommen wurde mit der Anamnese, dass eine grosse, mit einem Wollfaden umwickelte Nadel aus einem sogen. Pustrohr in die Luftwege aspirirt worden sei. Ausser heftigen Schmerzen und Reflexhustenanfällen hatte das Kind dauernd Temperaturen bis 41° C.

Ein Röntgenbild ergab, dass die Nadel quer vor dem siebenten Halswirbelkörper im linken Bronchus steckte. Links hinten entwickelte sich intensive Dämpfung; dabei bestand Anorexie und starke Abmagerung, krampfhafte Reflexhustenanfälle, Schüttelfröste mit Temperaturen von 40° und darüber. Unter diesen Umständen am 18. Juni Resection der 3., 4. und 5. Rippe bis zu ihren hinteren Gelenkverbindungen. Vom Mediastinum posticum aus Incision der von schmierigem Eiter bedeckten Pleura, Tamponade des Lungenabscesshohlraumes. Ein Pneumothorax entsteht nicht, da bereits Adhäsionen den Lungenherd fixirt haben mussten im Bereiche der Operationswunde.

Bei der Palpation vom Mediastinum posticum aus muss sich die Nadel aus ihrer queren Lage verschoben und gelockert haben, so dass sie nicht sicher gefühlt werden konnte. Die Wunde wird sorgfältig tamponirt.

Am folgenden Tage bei einem heftigen Krampfhustenreflexe wird die Nadel mitsammt dem Wollfaden expectorirt. Letzterer hat wohl als Infectionsträger den eitrigen Process in der Lunge und im Mediastinum posticum inducirt, der die Operation nothwendig machte. Der am 28. August 1898 entlassene Kranke ist heute ein gesunder und kräftiger Jüngling. (S. Fall 4 S. 270.)

Schon damals wies ich auf einen meiner geheilten Fälle hin, in welchem nach einer Lungenresection Patient während der Nachbehandlung und so lange noch die kleinste Lungenfistel bestand, bei geschlossenem Munde und Nase unbehindert in- und exspiriren konnte.

Ich habe wiederholt ein Kind vorgestellt, das von mir vor drei Jahren wegen Lungenbrand operirt worden ist. Dieses Kind leidet an einer persistirenden Lungenfistel und konnte von derselben aus ebenso bequem athmen, wie durch Mund und Nase. Dieselbe Beobachtung konnte ich jedesmal nach Operationen, welche Lunge eröffneten oder resecirten, registriren. Vor $1^1/_2$ Jahren habe ich wegen multipler jauchiger Bronchiectasenbildung der linken Lunge einen 15jährigen Knaben operirt. In einem ersten Acte haben wir mehrere Rippen resecirt und die Pleura costalis und pulmonalis im Bereiche des erkrankten Lungenlappens in grösserer Ausdehnung ringsherum vernäht, um einen Pneumothorax traumaticus zu verhüten. Etwa 3 Wochen später haben wir die bekanntlich unempfindliche Lunge ohne Narkose mit dem Thermocauter zwischen

den verklebten Pleurablättern eröffnet, ohne dass es zunächst auch auch in grösserer Tiefe gelang, auf Eiter zu stossen. Ich unterbrach den Eingriff. Der intelligente Kranke konnte sofort nach Eröffnung der Lunge bei geschlossenem Munde und Nase retrograd athmen. Wem fiele hierbei nicht Dubois Reymond's klassisches Experiment ein, „wenn man einer Ente den Oberschenkel amputirt, so athmet das Thier mit abgeklemmter Luftröhre retrograd, da die luftzuführenden Räume des Oberschenkelknochens mit den Lungen zusammenhängen vom Knochenquerschnitte aus". Auch im Thierexperiment konnte ich mich an Operationen an Hunden überzeugen, dass dieselben von der eröffneten Lunge aus retrograd zu athmen in der Lage waren. Jeder, der die Qualen der Patienten mit Stenosen an der Bifurcation kennt und die Aussichtslosigkeit einer Tracheotomie im Princip anerkennen muss, wird mir zugeben müssen, dass wir mit dem Anlegen einer Lungenfistel in zwei Acten oder in der Sauerbruchschen Kammer (Ueberdruck- oder Unterdruck-Verfahren) in einem Acte einer vitalen Indication genügen würden. Ich empfehle daher diesen Vorschlag der Ausschaltung der oberen Luftwege im geeigneten Falle Ihrer fachmännischen Erwägung. Herr B. Fränkel und Herr Senator, die mir einen diesbezüglichen Fall überwiesen, waren mit diesem Vorschlage durchaus einverstanden. Leider hat die Familie die Operation nicht gestattet und der Kranke ist in kürzester Frist seinem qualvollen Leiden erlegen (trotz Ausführung der Tracheotomie). Bei einer Demonstration in der physiologischen Gesellschaft haben sich auch die Theoretiker im Princip für die Ausführung der Methode erklärt. In dem Werke von Hofrath von Schrötter über die Erkrankungen der Luftröhre erörtert der Autor die qualvollen Zustände der Bronchostenosen, welche Kanülen und mechanischer Hülfe unzulänglich erscheinen und frägt, ob nicht ein Chirurg das Anlegen einer Lungenfistel in den Kreis seiner operativen Erwägungen zu ziehen sich veranlasst sehen möchte.

Die Bronchotomia postica vom hinteren Mediastinum aus dürfte als ein temporärer Eingriff gerechtfertigt sein; für einen Dauerzustand dürfte sich nur das Anlegen einer Lungenfistel empfehlen.

Es hat mir eine grosse Genugthuung bereitet, dass Excellenz

von Bergmann diesem operativen Vorschlage zustimmte und mich noch wenige Wochen vor seinem Tode aufforderte, einem seiner Patienten in der Sauerbruch'schen Kammer eine Lungenfistel anzulegen.

Ich würde es mit grösstem Interesse begrüssen, wenn andere Fachgenossen von der experimentell und klinisch erhärteten Thatsache der Lungenfistelathmung Gebrauch machen wollten, und das Anlegen einer Lungenfistel, um einer vitalen Indication zu genügen, zu einer vollberechtigten practisch chirurgischen Methode erheben würden. Ich persönlich hoffe zuversichtlich, dass dies bald geschehen wird. Die modernen Vorschläge zur Vermeidung des operativen Pneumothorax traumaticus und seiner deletären Folgen dürften die Ausführung dieses Vorschlages in geeignet erscheinenden Fällen wesentlich erleichtern.

Als ich vor 25 Jahren meine Habilitationsschrift „Ueber Exstirpation von Organen" vortrug, da war die Stimmung der maassgebenden Fachkreise eine durchaus ablehnende, die Kritik eine scharfe. Die Resection der Leber, die Exstirpation der Gallenblase, die Exstirpation von Harnblase und Prostata, der Thymus und der Felsenbeinpyramide, die Resection der Lungen und die Exstirpation einer ganzen Lunge, wie ich sie auf Grund theoretischer Erwägungen und experimenteller Untersuchungen empfohlen, begegneten einem bedenklichen Schütteln des Kopfes, ähnlich erging es der prophylaktischen Resection der Trachea; einem chirurgischen Vorschlage, dem heute die moderne Chirurgie der oberen Speise- und Athemwege zum Theil ihren ungeahnten Aufschwung verdankt; und auch meine Vorschläge zur Organausschaltung bei inoperablen Zuständen des Brusttheiles des Oesophagus durch einen künstlichen Oesophagus nach Anlegung einer Magen- und Speiseröhrenhalsfistel — der oben beschriebenen Lungenfistel bei drohender Asphyxie, die einer Tracheotomie nicht mehr zugänglich ist, der Anlegung von Ureteren-Fisteln in verschieden variirter Technik bei inoperablen Blasenleiden oder zur Ausschaltung der Harnblase blieben lange Zeit unbeachtet. Um so grössere Befriedigung hat es mir verursacht auch in den Referaten des diesjährigen Congresses, „Ueber Herzchirurgie", „Ueber Lungenchirurgie", sowie Chirurgie der Harnblase und Prostata zu ersehen, dass mit Geduld und Zeit manches im Laufe der Ent-

wickelung einer Disciplin möglich wird, was a priori als unausführbar erschienen sein mochte.

Die Geschichte der Frage von der Resection und Exstirpation lebenswichtiger Organe ist ein lebendiges Beispiel dafür, dass der mit Blut und Eisen gezeichnete Weg der operativen Chirurgie ein Weg ist per aspera und astra. Eine lange Kette von Vor- und Mitarbeitern concurrirt bei der Lösung auch dieser Probleme; neben beachtenswerthen Fortschritten waren schwere Misserfolge zu beklagen; bei aller Anerkennung des redlichen Strebens fehlte es nie an herbster oder abweisender Kritik. Die Geschichte der Wissenschaften ist eben in toto wie in partibus die Chronologie des menschlichen Geistes. Viele Irrthümer und Zweifel müssen widerlegt werden, an Stelle deren sind neue Wahrheiten zu substituiren. Das Alles kann nur allmählich, nach und nach sich ereignen und sich erst per multa rerum discrimina Anerkennung verschaffen. Nur ein freudiger Wetteifer vieler strebsamer Kräfte vermag die Zukunft solcher Methoden zum Segen der leidenden Menschheit zielbewusst zu sichern und sie als bleibendes Gut der practischen Chirurgie zu incorporiren. Gegenseitiges wohlwollendes Entgegenkommen und Zusammenwirken der Fachgenossen ist dazu conditio sine qua non.

Ein solches einheitliches Streben ist jedoch nur denkbar auf dem Boden des nationalen Wahlspruches

„Suum cuique".

XVIII.

Ueber Divertikel und circuläre Narben der Speiseröhre.[1]

Von

Professor Dr. Küster (Marburg).

(Mit 1 Textfigur.)

M. H.! Der Gedanke, Bruchsäcke nach Loslösung von ihrer Umgebung vollkommen in die Bauchhöhle einzustülpen, um so eine trichterförmige Vertiefung des Bauchfells mit Sicherheit zu vermeiden, ist von mir bereits im Jahre 1877 zur practischen Anwendung gebracht worden, wie ich in meinem vorjährigen Vortrage: „Die Silberdrahtnaht als percutane Tiefennaht“ kurz mittheilte. Im letzten Wintersemester habe ich diese Einstülpungsmethode noch bei einer andern Krankheit verwerthet, für welche sie vielleicht eine Verbesserung der bisherigen Operationsmethoden bedeutet, nämlich für die Divertikel der Speiseröhre. Bemerken muss ich aber, dass ein solches Verfahren schon von Nicoladoni theoretisch empfohlen und, wie es scheint, von Girard practisch ausgeführt worden ist.

Der Fall, welcher mir Veranlassung bot so vorzugehen, ist der folgende:

Krankengeschichte 1.

Speisenröhrendivertikel. Ausschälung eines Kropfknotens. Freilegung des Sackes. Einstülpung. Heilung.

Auguste G., 57 J., Gutsbesitzersfrau aus Kappel in Waldeck, wurde am 21. 8. 06 in die Marburger chirurgische Klinik aufgenommen. Pat. stammt

[1] Vorgetragen am 2. Sitzungstage des XXXVI. Congresses der Deutschen Gesellschaft für Chirurgie, 4. April 1907.

aus gesunder Familie. Ihr Vater starb mit 77 Jahren an Magenkrebs, ihre Mutter mit 82 Jahren an Altersschwäche, 4 Geschwister leben und sind gesund. Sie selber war bisher ohne Störungen, hat 3 lebende Kinder geboren und ist mit 53 Jahren in's Klimakterium eingetreten. Im August 1902 machte sie eine ernste Influenza durch, bei der ein schwerer Luftröhrenkatarrh im Vordergrunde der Erscheinungen stand. Seit dieser Zeit bemerkte sie, dass gelegentlich die Speisen kurz nach der Mahlzeit wieder hochkamen, was früher nie vorgekommen sein soll. Leichte Speisen wurden angeblich ertragen, scharfe Speisen kehrten sofort zurück, zuweilen verspürte sie ein lautes Kollern im Magen. Pat. war bei zahlreichen Aerzten, welche sie erfolglos auf ein Magenleiden behandelten. Erst vor kurzem stellte Herr Dr. Fürer in Korbach die Diagnose auf Speiseröhrendivertikel und wies die Kranke der Klinik zu.

Inzwischen waren die Beschwerden langsam grösser geworden, Patientin magerte ab und fühlte sich gesellschaftlich sehr behindert. Dem zeitweiligen Erbrechen hatte sich seit 2 Jahren nach der Nahrungsaufnahme noch Husten und schleimiger Auswurf hinzugesellt. Bei schnellem Essen kehrten die Speisen sofort zurück, wobei Pat. das Gefühl von Verengerung im Halse hatte; bei langsamem Schlucken gut zerkleinerter und gekauter Speisen blieb das Erbrechen gewöhnlich aus. Wenn sie sich aber niederlege, erzählte sie, dann komme ein Theil der Speisen unter plötzlichem Würgen wieder zum Vorschein. Diese Speisen seien unverdaut und nicht sauer, öfter seien die des vergangenen Tages noch ganz frisch ausgebrochen worden. Da sie Nachts nur Ruhe habe, wenn die Speisen entleert seien, so lege sie sich Abends auf die linke Seite, dann erfolge bald die Entleerung, und damit verschwinde der Druck von der linken Halsseite. Gelegentlich habe sie vor dem Erbrechen auch Athemnoth. Durch ihre Schneiderin sei sie darauf aufmerksam gemacht worden, dass in den letzten Jahren ihr Hals in der Kehlkopfgegend dicker geworden sei. Morgens habe sie regelmässig etwas Hustenreiz und schleimigen Auswurf.

Die Kranke ist eine mittelgrosse, hagere Frau in schlechtem Ernährungszustande. Der Brustkorb ist rhachitisch, der Angulus Ludovici springt scharf hervor. Die Lungengrenzen sind normal, verschieblich, keine Schallunterschiede, keine Geräusche. Herztöne rein, die Grenzen überlagert. Die Zähne sind schadhaft, Pat. trägt ein künstliches Gebiss. Die Rachenschleimhaut ist geröthet, die Reflexe lebhaft. Unterleibsorgane normal, Harn ohne Befund.

Der linke Schilddrüsenlappen ist vergrössert, die Consistenz entspricht einem Colloidknoten; der Kehlkopf ist nicht verdrängt.

Die eingeführte Sonde gelangt nicht in den Magen, sondern stösst 22 bis 24 cm unterhalb der Zahnreihe auf ein Hinderniss an der linken Halsseite. Hält man sich aber bei der Einführung scharf rechts, so geht die Sonde ganz glatt nach abwärts.

Ein Probefrühstück giebt normale Werthe. Die erbrochenen Massen sind unverdaut, weisen aber gelegentlich saure Reaction auf.

Nachdem die Kranke einen mit Wismuth gemischten Brei geschluckt hat, werden im Sitzen zwei Durchleuchtungsbilder aufgenommen, welche ergeben,

dass links am Halse ein birnförmiger Schatten vorhanden ist, welcher bis in den Brustkorb reicht.

Hiernach wurde der Kranken die Operation angerathen. 29. 8. 06 Operation (Küster): Zunächst wurde eine gewöhnliche Sonde in den Magen, eine Kugelsonde in das Divertikel eingeschoben, welche liegen blieb. Die Kranke erhielt eine Morphiumeinspritzung und wurde sodann narkotisirt (Chloroform). Durch einen bis über die Incisura sterni reichenden 11 cm langen Schnitt am vorderen Kopfnickerrande der linken Seite gelangt man auf die Kapsel der vergrösserten Schilddrüse. Nach Unterbindung der oberen Schilddrüsenarterie gelingt es leicht, den etwa kleinapfelgrossen Knoten hervorzuwälzen, frei zu machen, den Stiel abzuquetschen und die Geschwulst abzutragen. Die Blutung ist dabei ganz geringfügig. Nunmehr wird stumpf auf den gut fühlbaren Sondenknopf vorgedrungen, das birnenförmige Divertikel rund herum frei gemacht, wobei es aus der oberen Brustapertur herausgehoben werden muss, die Sonde zurückgezogen, der Sack bis auf einen etwa 3 cm langen Stiel abgetragen und der Stumpf unter Einstülpung der Schleimhaut so mit Catgut vernäht, dass die Wundflächen aneinanderliegen. Zum Schluss wird der Sackrest durch die spaltförmige Oeffnung in der Speiseröhre so eingestülpt, dass er gänzlich in der Lichtung des Kanals liegt, und der Spalt in der Wand des Oesophagus noch einmal durch einige Catgutnähte verschlossen. Ein Mullstreifen wird in den unteren Wundwinkel bis zur Oesophaguswand eingelegt und die Wunde in der Tiefe durch einige Muskelnähte aus Catgut, aussen durch Seidennähte bis auf den unteren Wundwinkel geschlossen.

Die Operation hatte die Kranke sehr wenig mitgenommen. Sie erholte sich sehr schnell und wurde schon vom nächsten Tage an durch die Schlundsonde ernährt. Die Heilung erfolgte unter einmaligem Temperaturanstieg bis 38,4° in Folge einer kleinen Verhaltung hinter dem Tampon im Wesentlichen durch erste Vereinigung. Am 10. 9. wurden die Fäden herausgenommen, am 11. 9. stand Pat. auf. Die Ernährung mit der Schlundsonde wurde indessen auch über den völligen Schluss des unteren Wundwinkels, der am 19. 9. vollendet war, nämlich bis zum 1. 10. fortgesetzt. Von diesem Zeitpunkte an bekam Pat. zunächst noch flüssige Diät, vom 9. 10. an volle Kost, welche ohne jede Beschwerde geschluckt wurde. Sie nahm schnell an Gewicht zu und wurde völlig geheilt und sehr glücklich am 12. 10. in die Heimath entlassen.

Schon am 18. 10. kehrte Pat. zurück, da sich am unteren Wundwinkel seit dem vorhergehenden Tage wieder eine feine Fistel gebildet hatte, welche etwas schleimiges Secret entleerte. Durch Einführung einer feinen Sonde von aussen und einer Schlundsonde vom Munde her liess sich deren Zusammenhang mit der Speiseröhre leicht nachweisen. Bei Einführung der Schlundsonde kam man in der Gegend der Operationsnarbe das erste Mal auf einen leichten Widerstand, der aber schnell überwunden wurde; später war Aehnliches nicht mehr zu fühlen. Wiederum wurde die Ernährung mit der Schlundsonde eingeleitet und zugleich tägliche Einspritzungen einiger Tropfen Jodtinctur in die Fistel gemacht. Am 25. 11. ist die Fistel fest geschlossen, die Kranke kehrt zur gewohnten Nahrung zurück und wird am 4. 12. 06 geheilt entlassen.

Am 3. Februar 1907 erhielten wir einen Brief des Sohnes, der uns mittheilte, dass seine Mutter von der Reise mit einer Erkältung zurückgekehrt sei und bis Ende December etwas gehustet habe. Von da an erholte sie sich schnell und nahm wieder an Körperfülle zu, bis sie Mitte Januar, wie es scheint, von einer Influenza befallen wurde, der sie am 22. 1. 07 leider erlag. Näheres ist nicht zu erfahren gewesen; doch hat es sich offenbar um eine intercurrente Krankheit gehandelt.

Die mikroskopische Untersuchung des ausgeschälten Divertikels ergab folgende Verhältnisse: Eine eigentliche Ring- oder Längsfaserschicht war nicht nachzuweisen. An der Schnittstelle faserte sich die Muskulatur in der Weise auf, dass ihre einzelnen Bündel nur auf eine sehr kurze Strecke in die verdickte Submucosa des Sackes verfolgt werden konnten; in letzterer waren hier und da äusserst spärlich versprengte Muskelfasern erkennbar.

In Betreff der Entstehungsursache des Divertikels ist die Entwicklung des Leidens im Anschluss an eine Influenza bemerkenswerth, und bei Berücksichtigung des mikroskopischen Befundes, aus welchem hervorgeht, dass es sich um eine Ausstülpung der Mucosa und Submucosa durch die Muskelschichten hindurch handelt, ist man versucht, jene Krankheit insofern verantwortlich zu machen, als sie eine theilweise Lähmung der Speiseröhrenmuskeln herbeigeführt haben könnte. Ist es doch bekannt, dass solche umschriebenen Lähmungen an andern Körpermuskeln bei der Influenza vorkommen.

So vortrefflich nun das unmittelbare Ergebniss dieser Operation gewesen ist, welche mir erlaubte, schon von zweiten Tage an die Ernährung der herabgekommenen Kranken in die Wege zu leiten, so war doch das nachträgliche Auftreten einer Fistel ein vorübergehender Misserfolg, der immerhin, wenn auch bald beseitigt, die Kräfte der Kranken von neuem in Anspruch nahm und so vielleicht zu der geringen Widerstandskraft gegen eine intercurrente Krankheit beigetragen hat. Ich nahm mir daher vor, in dem nächsten Falle so zu verfahren, dass das Divertikel im Ganzen eingestülpt würde, um auf diese Weise vor einer Fistelbildung sicher zu sein. Die Gelegenheit dazu schien sich schneller zu bieten, als ich gehofft hatte.

Krankengeschichte 2.

Narbenstrictur der Speiseröhre mit Erweiterung oberhalb. Speiseröhrenschnitt. Wachsende Schwierigkeiten der Ernährung. Benutzung eines falschen Weges bei der Sondeneinführung. Tod an Lungenödem.

Karl M., 45 J. alt, Obergerichtssecretär aus H., wurde am 30. 1. 07 in die chirurgische Klinik aufgenommen. Patient stammt aus gesunder Familie,

ist verheirathet und hat gesunde Kinder. Er war angeblich nie krank, will auch nie specifisch leidend gewesen sein. Seit dem Herbst 1906 hat er Schluckbeschwerden. Er bemerkte damals beim Essen einen unangenehmen Druck im Halse in der Höhe des Brustbeins und hatte ein Gefühl, als ob die Speisen dort stecken bleiben wollten. Allmählich wurden die Beschwerden stärker, schliesslich so, dass er nur noch weiche, später nur noch flüssige Speisen geniessen konnte. Er nahm dabei beträchtlich an Körpergewicht ab. In der letzten Zeit stellte sich weiterhin folgende Erscheinung ein: Wenn er einige Bissen geschluckt hat, so verspürt er einen starken, sehr schmerzhaften Druck an der bewussten Stelle, muss dann würgen und giebt das Genossene wieder von sich. Isst er weiter, so wiederholt sich das Spiel. Tageweise ging es dann wieder mit dem Schlucken besser.

Der Kranke ist ein mittelgrosser, kräftiger Mann in ziemlich gutem Ernährungszustande, das Gesicht blass, etwas pastös, Herz und Lungen gesund. Am Halse äusserlich nichts Auffallendes. Die eingeführte Schlundsonde stösst bei 24 cm hinter der Zahnreihe auf ein unüberwindliches Hinderniss. Mit der Sonde wird reichlich Speichel entleert.

Der Kranke brachte ein in der Göttinger Klinik angefertigtes Durchleuchtungsbild mit, welches nach Füllung mit Wismutbrei angefertigt war; man sieht auf der linken Halsseite deutlich einen birnenförmigen Schatten, sehr ähnlich dem im vorigen Falle. Es wird eine zweite Aufnahme nach Einnahme von Wismutbrei gemacht; man sieht in der Höhe der 1. Rippe etwas links der Mittellinie einen etwa 5 cm langen, $2^1/_2$ cm breiten Sack, der unten breitbasig ist, nach aufwärts sich verjüngt.

In der Annahme, dass es sich auch hier um ein Divertikel handle, obwohl die Einführung einer Sonde in den Magen neben der Kugelsonde nicht gelang, wurde die Operation vorgeschlagen und gern angenommen, da der Kranke in den letzten Tagen kaum noch tropfenweise flüssige Nahrung hatte in den Magen bringen können.

31. 1. Chloroform-Morphium-Narkose. Einführung eines Katheters in die Speiseröhre. Schnitt auf der linken Halsseite, Verziehung der Gefässe. Es gelingt ohne Schwierigkeit, die Speiseröhre frei zu legen; allein ein Divertikel ist nicht zu finden; vielmehr liegt die Sonde zweifellos im Oesophagus selber. Es konnte sich demnach nur um eine Erweiterung der Speiseröhre oberhalb einer Stenose handeln. Nachdem dieser diagnostische Irrthum erkannt war, wurde die Speiseröhre durch einen seitlichen Längsschnitt eröffnet und mit dem Finger untersucht. Die oberen Abschnitte des Canals schienen gesund zu sein; dagegen stiess man nach unten auf eine sehr enge und harte Verengerung, die ganz den Eindruck einer derben Narbe machte. Es gelang, unter Leitung des Fingers, einen weichen, geknöpften Katheter durch die Enge hindurch zu schieben, welcher nunmehr als Ernährungsrohr liegen blieb. Bis an ihn heran wurde der Speiseröhrenschnitt wasserdicht geschlossen, die übrige Wunde, bis auf den unteren Wundwinkel, durch welchen ein Mullstreifen neben dem Katheter nach aussen lief, durch tiefgreifende Hautnähte vereinigt.

Der weitere Verlauf war zunächst sehr günstig. Die Ernährung ging durch den Katheter vortrefflich von Statten, sodass der hungrige Kranke sich schnell erholte und am 7. 2. das Bett verliess. Die Wunde war bis auf den unteren Winkel gut verheilt. Da aber der Kranke über den schlechten Geschmack des Katheters klagte, dessen Ueberzug sich offenbar aufzulösen begann, so wurde das Instrument entfernt und vom Munde her die Sondirung und Ernährung vorgenommen. Am 8. 2. Abends gelang die Einführung keiner Sonde mehr. Als dies auch am 9. 2. Morgens noch nicht gelingen wollte, erhielt der Kranke eine Morphiumeinspritzung und eine Stunde später gelang nun die Einführung ohne Schwierigkeit. Darauf wurden am 10. 2. stärkere Nummern von festerem Material (englische Sonden) eingeführt, bis am nächsten Tage wiederum die Sondirung nur unter Beihülfe von Morphium gelang. Nunmehr wurde versucht, einen Laminariastift nach Leyden in die Enge einzubringen, was auch gelang; als aber der Stift nach etwa 20 Stunden herausgezogen werden sollte, sass er so fest, dass beim Anziehen die Fäden durchrissen. Erst nach Wiedereröffnung des unteren Wundwinkels konnte der stark gequollene Stift mit der Zange herausgezogen werden; dabei wurde festgestellt, dass er nur im oberen Theile der offenbar ziemlich langen Strictur gelegen und diese erweitert hatte. Im Uebrigen war durch den unteren Theil kein Instrument, weder von oben, noch durch die Wunde hindurch zu bringen.

Nunmehr wurde dem Kranken die Gastrostomie vorgeschlagen. Da er aber Schwierigkeiten machte, ich auch immer die Hoffnung noch nicht aufgegeben hatte, doch noch mit der Sondirung zum Ziele zu kommen, so bestand ich nicht allzu nachdrücklich auf meiner Forderung, sondern liess Nährklystiere verabreichen.

Am 14. 2. wurde noch einmal nach vergeblichen Sondirungsversuchen Morphium verabreicht. Eine Stunde später gelang, wie es schien, die Einführung, wenn auch etwas schwierig. Dabei stellte sich aber heftiger Hustenreiz ein, der erst nach Ausziehung der Sonde sich beruhigte. Jetzt wurde mit vieler Mühe eine sehr dünne zweite Sonde eingeführt, durch welche etwas Nahrung beigebracht werden konnte. Die Sonde blieb liegen.

Gegen Abend tritt ein Schüttelfrost ein, die Temperatur steigt auf 39,5°. Es werden dem Kranken Cognac mit Ei und Digalen beigebracht, da der Puls kleiner und unregelmässig geworden ist. Die Sonde, welche Schmerzen macht, wird herausgezogen. L. h. u. ist eine handbreite Dämpfung nachweisbar.

15. 2. Die Athemnoth nimmt während der Nacht zu und gegen 4 Uhr früh erfolgte der Tod unter den Erscheinungen des Lungenödems.

Section (Prof. Beneke): Nach Ablösung des Brustbeines findet sich die rechte Lunge frei beweglich, während die linke Lunge durch vielfache kurze, fibröse Adhäsionen mit der Pleura costalis fest verwachsen ist. In dieser liegt vorn eine gänseeigrosse Höhle, welche mit bräunlich gefärbter Flüssigkeit erfüllt ist, in der haselnussgrosse zerdrückbare Körper schwimmen. Unter dem Mikroskop erweist sich die Masse als gekochter Cacao mit Milch.

Im Herzbeutel etwa 2 Esslöffel voll klarer, seröser Flüssigkeit. Herz von normaler Grösse, rechtes Herz leicht hypertrophisch, linkes Herz mit abgeplatteten Papillarmuskeln, Musculatur schlaff, grauroth, brüchig. An der Aorta geringe Verfettung der Intima.

An der Hinterwand des Pharynx in Höhe der Epiglottis finden sich zwei ziemlich tief in die Musculatur reichende, 2,5 cm lange, längsgestellte rissförmige Geschwüre mit hyperämischem Rande und fibrinbelegtem Grunde. 26,5 cm von der Zungenspitze an gerechnet findet sich in der Speiseröhre eine für einen dünnen Bleistift durchgängige Stenose, über der der Oesophagus recht erheblich erweitert und hypertrophisch ist. Die im Bereiche der Verengerung leicht ulcerirte Schleimhaut ist unverschieblich und heftet sich mittels eines narbigen Schwielengewebes der seitlich davon gelegenen Trachea fest an. Diese Schwiele umgiebt den Oesophagus wie ein sehr harter fibröser Cylinder.

Die mit Granulationsgewebe ausgekleidete Operationswunde am Halse führt in einer Länge von 4,5 cm in die Speiseröhre hinein; sie endet 4 cm oberhalb der Stenose. Die Ränder sind unregelmässig, das Epithel schiebt sich in einigen kleinen Fortsätzen in das Granulationsgewebe hinein.

Von der Operationswunde aus gelangt eine eingeschobene dicke Sonde durch einen mit eitrigem Granulationsgewebe ausgekleideten Gang seitwärts von der verengerten Stelle und von hier weiter abwärts hinter dem Oesophagus, immer durch Narbenschwielen hindurch, an eine zweite Stenose, die 4 cm unterhalb der ersten liegt. Hier befindet sich in der Lichtung ein 3 cm langes Geschwür, das oben spitzwinklig sich in den beschriebenen Fistelcanal öffnet. Der Boden des Geschwürs ist etwas fetzig, nicht geglättet, die Ränder etwas gewulstet, aber doch im Ganzen flach, nicht krebsartig infiltrirt. Der Geschwürsboden ist etwa 4mal grösser als die etwas fetzig begrenzte Perforationsstelle. Jenseits dieser, welche nur eine Art Seitenventil des Fistelganges darstellt, verläuft letzterer noch weiter nach abwärts, den Oesophagus quer kreuzend, nach der linken Seite, wo er in dem weichen, bräunlichen, fetzigen Gewebe blind endigt, welches den unteren Theil der Speiseröhre in der Brusthöhle umgiebt. Dieser Theil des hinteren Mediastinum ist nicht vereitert und auch schwielenfrei. Die braunen Massen, welche auch hier liegen, erweisen sich gleichfalls als Cacao und stehen durch einige fistelartige Canäle direct in Verbindung mit den intrapleural auf der Vorderfläche der Lunge liegenden Speiseansammlungen. In ihrer Umgebung ist Eiterung vorhanden, das Gewebe macht bereits den Eindruck einer beginnenden Verdauungserweichung.

Ein zweiter Fistelgang beginnt mit eingezogenen Rändern etwas unterhalb des unteren Endes des Operationsschnittes, verläuft zwischen Oesophagus, Arcus aortae und Bifurcation der Trachea, bildet einen mit eitrig-fibrinösen Massen ausgekleideten Canal in einem sehr derben Schwielengewebe, welches den Oesophagus mit dem Arcus aortae und der Trachea fest verbindet und endigt nach abwärts dicht unterhalb dieser Stelle blind. Das Schwielengewebe umgiebt die Speiseröhre ringförmig in dem ganzen Gebiet zwischen beiden Stenosen und noch etwas oberhalb der höher gelegenen.

Die dickste Schwielenmasse liegt zwischen der Bifurcation und dem Arcus aortae; sie umfasst die kleinen derben Bronchiallymphdrüsen, die Aorta an ihrer Vorderfläche im Bereiche des Bogens und den Vagus, dessen Aeste sehr fest umkleidet sind. Auch die Musculatur der Speiseröhre ist im Gebiet der Strecke zwischen den Stenosen und an diesen selbst schwielig durchsetzt und verdickt. Nirgends finden sich Eiterherde, Nekrosen, Verkäsungen oder Fremdkörper. Die Schwiele ist rein weiss, derb, steif, ohne Geschwulsteinlagerung; ihre Gegenwart ist unverkennbar die wesentliche Ursache der Stenose. Die Schleimhaut ist im Ganzen verdickt und zwischen Cardia und unterem Ende der Stenose auffällig rauh, wie bei chronischer Oesophagitis. Sie ist im Gebiete der Stenosen mit der Muscularis fester verwachsen; doch zeigt sich nirgends etwas an Neubildung Erinnerndes. Die Schleimhaut ist sehr geröthet, trübe geschwollen, mit zähem Schleim bedeckt; die Geschwürsränder gleichen nicht einer acuten Ruptur oder einer Oesophagomalacie.

Die linke Lunge, in deren Umgebung sich oben vorn und unten hinten die vorher beschriebenen Speiseansammlungen finden, zeigt keine Herderkrankungen, ist etwas atelektatisch, blutreich, stark ödematös. An einigen Stellen der Pleura, namentlich oben, fibrinöse Auflagerungen, nirgends Eiter. Auch im Gebiete der Cacaoinfiltration fehlt Eiter und Fibrin vollständig.

Der Magen ist mit breiig-flüssigen Massen gefüllt.

Mikroskopisch enthält die Schleimhaut nur festes fibröses Gewebe.

Die vorstehend mitgetheilte Krankengeschichte scheint mir von verschiedenen Gesichtspunkten aus beachtenswerth und lehrreich. Ich will versuchen dies im Einzelnen klarzustellen.

1. Es handelte sich um eine unrichtige Diagnose auf Grund eines Aktinogramms, welches einen Divertikel vortäuschte, während nur eine Erweiterung über einer engen Strictur vorlag. Wenn auch diese unrichtige Auffassung der Krankheit zunächst keinen Missgriff in der Behandlung hervorgerufen hat, so würde doch bei richtiger Erkenntniss von Anfang an vielleicht manches sich anders haben gestalten können.

War dieser Irrthum zu vermeiden?

Ich will ganz davon absehen, dass die Oesophagoskopie vielleicht, aber doch auch nicht ganz zweifellos, die richtige Auffassung vermittelt hätte; sie ist leider nicht zur Anwendung gekommen, weil der Zustand des Kranken einen längeren Aufschub verbot und weil das Aktinogramm klar genug zu sprechen schien.

Wenn man aber die beiden Aufnahmen, die aus Göttingen und unsere eigene miteinander vergleicht, so wird man jene Frage mit ja beantworten müssen. Ich bin leider nur im Stande, die

Göttinger Aufnahme vorzulegen, da die Platte mit der Marburger Aufnahme auf der Reise nach Berlin zerbrochen ist.

Nach Angabe des Kranken hatte er vor der Durchleuchtung in Göttingen ziemlich reichlich einen mit Wismuth gemischten Kartoffelbrei schlucken müssen. Dieser hat offenbar, wie die Betrachtung des Aktinogramms ergiebt, eine ziemliche Ausdehnung des Canals oberhalb der Strictur erzeugt und hat hier einen tiefen Schatten hervorgerufen, der ganz den Eindruck eines Divertikels hervorrief.

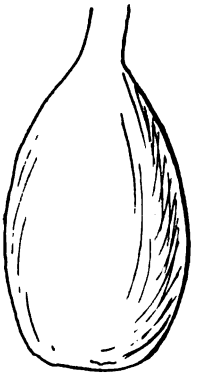

Form des Schattens in der Göttinger Aufnahme.

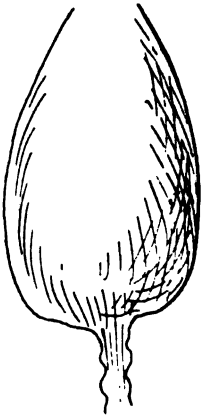

Form des Schattens in der Marburger Aufnahme.

Bei uns war Wismutlösung durch ein Schlundrohr eingeführt worden, von der ein Theil durch die verengte Stelle hindurchgesickert ist (vergl. die Skizze). Demgemäss sieht man unterhalb des Schattens, der der Lage des angenommenen Divertikels entspricht, noch einen dünnen Schatten, der weiter nach abwärts läuft. Der Göttinger Schatten zeigt eine Birnenform, der Marburger die Form einer abgeschnittenen Artischocke. Würden wir nicht durch das Göttinger Bild bis zu einem gewissen Grade unter Suggestion versetzt worden sein, so hätte dies schmale Schattenband auf unserer Platte uns darauf aufmerksam machen müssen, dass hier besondere Verhältnisse vorlagen. Die richtige Deutung ist uns aber leider zu spät gekommen.

2. Wie ist diese schwere Strictur entstanden? Die Anamnese hat darauf, ungeachtet aller Nachforschungen, keine Antwort ge-

geben; auch die pathologisch-anatomische Untersuchung hat im Allgemeinen keine Aufklärung gebracht. Nur ein Moment aus dem Sectionsprotokolle ist beachtenswerth. Die ungemein harte Schwiele, welche den Oesophagus umgab, umfasste kleine Bronchialdrüsen. Freilich waren diese nirgends verkäst; aber die Annahme, dass in anderen Drüsen sich schon in der Kindheit entzündliche Processe abgespielt haben, welche zu deren Untergange und zur Bildung einer Periadenitis mit mächtiger Entwicklung der Drüsenkapsel und nachträglicher Schrumpfung geführt haben könnten, wird um so näher liegen, als soche Entwicklungen an den Kapseln veränderter und entzündeter Lymphdrüsen nicht gerade zu den Seltenheiten gehören. Damit würde der Beginn der Schwielenbildung sehr weit rückwärts zu verlegen sein und es würde sich dadurch einerseits die ungewöhnliche Härte der Schwielen, andererseits die verhältnismässige Intactheit der Speiseröhrenschleimhaut gut erklären. Damit würden auch die merkwürdigen Gänge verständlich werden, welche gewiss nicht erst durch die Sonden ververanlasst sind; sie bedeuten die Wege, welche einst ein Eiterungsprocess einschlug, der durch gelegentliche Perforation in die Speiseröhrenlichtung die Bedingungen zur theilweisen Ausheilung fand, ohne dass diese Durchbrüche ein schwereres Krankheitsbild erzeugten.

3. Der Tod trat in Folge eines Lungenödems ein, nachdem offenbar die letzte Sondirung die Ernährungsflüssigkeit an einen unrechten Ort befördert hatte.

4. Die richtige Behandlung hätte ganz gewiss in der Anlegung einer Magenfistel bestanden; die Versuche zur allmählichen Erweiterung hätten dann ohne Hast unternommen werden können, da die Ernährung inzwischen nicht beeinträchtigt gewesen wäre. Leider verweigerte der Kranke die rechtzeitige Operation, welche wohl nur unter einem starken, durch klare Uebersicht über die verwickelten Verhältnisse gefestigtem Drucke hätte durchgesetzt werden können.

XIX.

(Aus der chirurg. Abtheilung der Städtischen Krankenanstalt Magdeburg-Sudenburg.)

Beitrag zur endothorakalen Oesophaguschirurgie.[1]

Von

Prof. Dr. W. Wendel.

(Mit 2 Textfiguren.)

M. H.! Gestatten Sie, dass ich Ihre Aufmerksamkeit in Anspruch nehme für ein Problem modernster chirurgischer Technik, welches noch kaum eine grössere practische Bedeutung gewonnen hat, welches aber sicher ist, das höchste Interesse nicht nur des Chirurgen, sondern jedes Arztes zu finden, da es zum Ziele hat, ein neues Gebiet für das chirurgische Können zu erschliessen, ich meine die Chirurgie des Brusttheiles der Speiseröhre. Sauerbruch hat das grosse Verdienst, unter dem anregenden Einfluss seines grossen Lehrers, v. Mikulicz, nicht nur durch sein bekanntes Verfahren den einzig aussichtsvollen transpleuralen Weg zum Oesophagus erschlossen zu haben, sondern er hat auch in zahlreichen, äusserst schwierigen und interessanten Experimenten die Grundlage für die operative Oesophagustechnik im Speciellen geschaffen. Man braucht nur die enthusiastischen Ausführungen und Ausblicke zu lesen, welche v. Mikulicz auf dem Chirurgencongress 1904 an die Auffindung des Sauerbruch'schen Verfahrens knüpft, um die Tragweite der ganzen Frage zu würdigen.

Ich habe im letzten Sommer zweimal hintereinander Gelegenheit gehabt, mich beim Menschen mit der Oesophaguschirurgie

[1] Vorgetragen am 2. Sitzungstage des XXXVI. Congresses Deutschen der Gesellschaft für Chirurgie, 4. April 1907.

practisch zu beschäftigen. Ich habe dazu nicht die von Sauerbruch angegebene Kammer benutzt, sondern den von Brauer construirten und von der Firma Dräger, Lübeck, mit vielen Verbesserungen versehenen sogenannten Ueberdruckapparat. Ich muss mich auf die zwischen Sauerbruch und Brauer geführte Polemik über die Vorzüge und Nachtheile ihrer Apparate kurz einlassen, da es ja nach den Ausführungen von Sauerbruch und Tiegel fast als Leichtsinn aufgefasst werden könnte, wenn ein Chirurg sich des „Ueberdruckverfahrens" bediente.

Aus Brauer's Aufsatz in der Deutschen medizinischen Wochenschrift (1906, No. 14) geht genugsam hervor, wie unrichtig sowohl in physiologischer als auch in physikalischer Hinsicht Sauerbruch's Deductionen über die Inferiorität des „Ueberdruckverfahrens" sind. Die physiologischen Experimente Sauerbruch's sind für den Brauerschen Ueberdruckkasten von Seidel[1]) nachgeprüft worden, mit dem Ergebniss, dass keinesfalls der Brauer'sche Kasten ungünstigere physiologische Bedingungen bietet, als die Sauerbruch'sche Kammer und dass daher seine Anwendung beim Menschen wohl berechtigt ist.

Ich habe mir ein Urtheil darüber, ob ich den Brauer'schen Kasten beim Menschen anwenden dürfte, bilden müssen, ehe Seidel seine Ergebnisse veröffentlicht hatte. Ich bin dabei von folgenden Erwägungen ausgegangen:

Die physiologischen Wirkungen der beiden Verfahren, welche dazu dienen, die Pneumothorax-Folgen bei Eröffnung einer oder beider Pleurahöhlen auszuschalten, hängen naturgemäss einzig und allein ab von den physikalischen Verhältnissen, welche sie schaffen. Diese physikalischen Verhältnisse sind Druckverhältnisse. Es wird daher wichtig sein, sich eine Vorstellung von der absoluten Grösse der drückenden Kräfte zu verschaffen. „Ueberdruck" und „Unterdruck" sind ja ganz relative Grössen, sie beziehen sich auf den atmosphärischen Druck. Dieser selbst ist aber keine Constante. Er wechselt nach uns unbekannten Gesetzen mit der Witterung. Aber er hat eine ganz gesetzmässige Abhängigkeit von der Anziehungskraft der Erde und nimmt daher in gesetzmässiger Weise ab, je mehr wir uns von der Erdoberfläche oder dem als Normale geltenden Meeresniveau entfernen.

[1]) Siehe Verhandlungen des 36. Congr. der Deutsch. Gesellsch. f. Chirurgie. Th. II und Langenbeck's Archiv. Bd. 83.

Bei einer Höhendifferenz von 100 Metern beträgt nun die Luftdruckdifferenz 9 mm Quecksilber oder, da Quecksilber ein specifisches Gewicht von 13,59 hat, etwa 12 cm Wasser. Sauerbruch[1]) giebt nun an, dass in seiner Kammer ein Unterdruck von 4—12 mm angewendet wird und Friedrich bezeichnete auf dem 36. Chirurgencongress selbst 7 mm als die normale Differenz, welche in der Kammer hergestellt wird und welche natürlich nach Bedarf variirt wird. Dem entsprechen genau meine Erfahrungen mit dem Brauer'schen Kasten. Hier ist 10 cm Wasser, d. h. fast genau 7 mm Quecksilber die normale Differenz. Diese Druckdifferenz entspricht einer Höhendifferenz von rund 80 m. Das heisst also, wenn wir einen Menschen in der Sauerbruch'schen Kammer operiren und seine Pleurahöhlen bei 7 mm Unterdruck eröffnen, so setzen wir die Pleurahöhlen und damit die Aussenflächen der Lungen unter dieselben Verhältnisse bezüglich des Luftdruckes, als ob sie 80 m höher lägen, als der Höhenlage des Operationsortes über dem Meeresniveau entspricht. Das Umgekehrte geschieht im Brauerschen Kasten. Hier wird der von Mund und Nase aus auf die Lungeninnenfläche wirkende Druck um 7 mm Quecksilber erhöht. Hier wird also die Lungeninnenfläche unter Druckverhältnisse gesetzt, welche einer um 80 m tieferen Höhenlage entsprechen würden. Nun will es die Ironie des Schicksals, dass die Höhendifferenz zwischen Breslau und Marburg, den beiden Versuchsstädten zur Zeit der Sauerbruch'schen Polemik, 80 m beträgt, da Breslau 112 m, Marburg 192 m über dem Meere liegt. Wenn also Brauer und Sauerbruch gleichzeitig bei dem für ihre Orte normalen Luftdruck operirten, so war die absolute Grösse des auf Lunge und Pleura wirkenden Druckes in beiden Apparaten genau gleich. Sauerbruch hatte den Kopf des Patienten unter Breslauer Druck und eröffnete die Pleura unter Marburger Druck und Brauer eröffnete unter seinem Marburger Druck die Pleura, nachdem er den Kopf des Patienten unter Breslauer Druck gesetzt hatte.

Wenn man sich nun vorstellt, dass Operationen nicht nur unter so geringen Höhendifferenzen gemacht werden, wie sie zwischen Marburg und Breslau herrschen, sondern dass z. B. in der Schweiz oder Tirol mit einem der beiden Apparate operirt würde, so sind

---

[1]) cf. Münch. med. Wochenschrift. 1906. No. 1.

die Unterschiede in dem absoluten Druck, der überhaupt einwirkt, ganz enorm, constant bleibt überall nur die Differenz zwischen innerem und äusserem Kastendruck und diese Differenz ist bei Brauer's Apparat ganz gleich dem in Sauerbruch's Kammer. Und wo auch immer operirt werden möge, die physikalischen Verhältnisse in der Sauerbruch'schen Kammer sind für 7 mm Unterdruck genau die gleichen als an einem um 80 m höher gelegenen Ort für 7 mm Ueberdruck im Brauer'schen Kasten.

Nun hat Sauerbruch, um trotzdem einen Unterschied festzustellen, gesagt, dass in seinem Apparate durch „Saugung" ein den physiologischen Verhältnissen bei der Athmung entsprechender günstiger Einfluss auf die Circulation ausgeübt werde. Es braucht kaum gesagt zu werden, dass dieselbe „Saugung" beim Brauerschen Kasten stattfinden muss, wenn sie durch die Sauerbruchsche Kammer geleistet wird. Denn genau an gleicher Stelle des Körpers liegt die Trennungsfläche, welche den höheren vom niederen Druck scheidet, bei beiden Apparaten. Will man die Wirkung, welche der niedrigere Druck ausübt, als „Saugung" bezeichnen, so wirkt die Saugung bei beiden Verfahren auf die gleichen Körpertheile. Eine Saugung wie beim sogenannten negativen Druck findet überhaupt nicht statt. Es wirken zwei Kräfte ein, von denen die eine um so viel grösser ist, als die andere, dass sie der Elasticität der Lungen die Waage hält. Wirksam ist weder Druck noch Saugung, in gegensetzlichem Sinne gebraucht, sondern wirksam ist ein höherer und ein niederer Druck und der Nutzungswerth liegt allein in der bei beiden Apparaten gleichen Differenz von 7 mm Quecksilber.

Nach meinen physikalischen Kenntnissen kann ich mich von einem principiellen Unterschiede in der Wirkung demnach nicht überzeugen. Dagegen besteht ein grosser Unterschied im Preise, in dem Verkehr zwischen Operateur und Narkotiseur u. s. w., ein Unterschied, der sehr zu Gunsten des Brauer'schen Apparates gelegen ist.

Das letzte Wort wird ja hier, wie auch sonst, die praktische Erfahrung sprechen. Ich habe jedenfalls aus persönlichen Unterredungen mit Prof. Brauer und aus Versuchen an Thier und Mensch, welche ich mit seinem Apparate in der Marburger chirurgischen Klinik gesehen habe, die Ueberzeugung gewonnen,

dass der Ueberdruckapparat durchaus das leistet, was für seinen Zweck nur irgend in Frage kommt. Er hat sich in der That bei meinen beiden Operationen vortrefflich bewährt. Es ist hier der Ort, meinem verehrten Lehrer, Herrn Geh. Rath Küster, Marburg, den besten Dank dafür abzustatten, dass er mir für die Operationen seinen Apparat geliehen hat. Schon die Thatsache, dass der Apparat sich so schnell hat transportiren lassen und dass er nach dem Transport, ohne Hülfe eines Fachmannes zusammengesetzt, sofort im vollen Sinne leistungsfähig war, hat das Vertrauen gerechtfertigt, das ich auf ihn gesetzt habe. Ich habe ihn daher für meine Abtheilung angeschafft.

Ich lasse zunächst die Krankengeschichten folgen.

1. Albert B., 26 Jahre alt, aus Magdeburg, stammt aus gesunder Familie und war, abgesehen von einem Influenzaanfall, nie wesentlich krank. Er ist wegen Leistenbruches militärfrei. Im April 1905 bekam er bei jeder Mahlzeit Singultus, und zwar so, dass er nach den ersten Bissen die Mahlzeit auf einige Minuten unterbrechen musste. Dann konnte er ungestört weiter essen. Schon damals stellte ein consultirter Arzt Verengerung der Speiseröhre fest und leitete eine Sondenbehandlung ein. Der Erfolg war Anfangs gering, später verloren sich während einer Urlaubsreise alle Beschwerden und der Patient fühlte sich bis Anfang October 1905 ganz wohl. Da trat plötzlich nach einer Mahlzeit Erbrechen ein und dies wiederholte sich, sobald feste Speisen genossen wurden. Er war daher auf flüssige Speisen angewiesen. Die Sondenbehandlung wurde wieder aufgenommen, bis im December Fieber eintrat. Am 4. Januar 1906 wurde eine Witzel'sche Magenfistel angelegt, da die Sondirung nicht eine ausreichende Ernährung ermöglicht hatte. Der Gewichtsverlust in 3 Monaten hatte 30 Pfund betragen. Nach der Gastrostomie hob sich das Gewicht im Verlaufe von 4 Monaten um fast 20 Pfund. Ich bekam den Patienten im März 1906 in Behandlung. Eine sichere Diagnose lag nicht vor. Bei der Jugend des Patienten war man naturgemäss geneigt, eine gutartige Stenose anzunehmen. Durch einen Bauchdeckenabscess wurde mir zunächst jede eingreifende Maassnahme unmöglich gemacht. Nach Heilung desselben konnte ich die Stenose mit dem Killian'schen Oesophagoskop einstellen und von dem deutlich sichtbaren Tumor eine Probeexcision machen. Die Untersuchung, für deren Controlle ich Herrn Dr. Borrmann in Braunschweig zu Danke verpflichtet bin, ergab die sichere mikroskopische Diagnose Carcinom. Bei der Jugend des Patienten entschloss ich mich, mit dessen freudig gegebener Einwilligung, den Versuch der Radicaloperation zu machen.

Operation am 6. 6. 1906. Der Patient wird in rechte Seitenlage und durch ein untergeschobenes Kissen die Brustwirbelsäule in starke linksconvexe Skoliose gebracht. Der Kopf liegt im Brauer'schen Ueberdruckkasten, dessen Deckel zunächst geöffnet bleibt. Alsdann Schnitt von 15 cm Länge im sechsten linken Intercostalraum. Der Pectoralis major wird in seiner Faserrichtung

durchtrennt, der Serratus anticus major lässt sich zwischen den entsprechenden Ursprungszacken grösstentheils stumpf trennen. Der erste Act der Voroperation bis zur Freilegung der Pleura erfordert nur 10 Ligaturen und dauert wenige Minuten. Alsdann wird der Kasten geschlossen und ein Ueberdruck von etwa 10 cm Wasser hergestellt. Eröffnung der Pleura an einer kleinen Stelle. Durch Verminderung des Ueberdruckes lässt man die Lunge etwas collabiren und kann dann die Pleura costalis in ganzer Länge des Schnittes ohne Gefahr für die Lunge spalten. Einsetzen des Rippensperrers von von Mikulicz, wodurch weites Klaffen der Wundränder ermöglicht wird. Nachdem einige Adhäsionen der Lunge mit der Pleura costalis gelöst sind, hat man freien Einblick in den Thorax. Der Herzbeutel wird etwas nach rechts verdrängt. Jetzt erkennt man den grossen Tumor des Oesophagus. Er greift auf den mit einem Zipfel fest verlötheten unteren medialen Rand der linken Lunge über. Er ist ferner weit auf das Zwerchfell übergegangen, und auch durch das Zwerchfell hindurch lassen sich am Magen Tumormassen palpiren. Hiernach ist eine radicale Operation ausgeschlossen. Verschluss der Pleura durch fortlaufende Catgutnaht. Vor Anlegung der letzten Nähte wird der Wasserdruck auf 15—20 cm erhöht und durch maximale Lungenblähung die gesammte Luft aus der linken Pleurahöhle nach aussen gedrängt. Muskelnaht unter Verschiebung der einzelnen Muskelplatten, worauf schon bei der Durchtrennung am Beginn der Operation Rücksicht genommen war, sodass ein coulissenartiges Uebereinandergreifen der einzelnen Schichten erzielt wird. Hautnaht ohne Drainage.

Der Eingriff wird vorzüglich überstanden. Die Heilung der grossen Wunde erfolgt vollkommen primär. Die Nähte werden am 9. Tage nach der Operation entfernt. Der Patient verlässt am 10. Tage nach der Operation das Bett. Irgend welche objectiv nachweisbaren Störungen der Athmung sind nicht vorhanden gewesen. Der Anfangs vorhandene Wundschmerz bei der Athmung war schon 6 Tage nach der Operation auch bei tiefer Athmung vollkommen verschwunden.

Der Patient erlag seinem Carcinom fast 4 Monate nach der Eröffnung des Thorax, am 27. September 1906. Die Section bestätigte vollkommen den bei der Operation erhobenen Befund. Der ulcerirte, theils verengende, theils verschliessende Tumor nahm den untersten Theil des Oesophagus und den Cardiatheil des Magens ein. Er war bis unmittelbar an den Herzbeutel und die Aorta gewachsen und hatte auf die daselbst verwachsene Lunge übergegriffen. Metastasen fanden sich in bronchialen Lymphknoten und in der Leber.

Die linke Lunge liess keinen Einfluss der Thorakotomie erkennen. Die Pleurawunde war vollkommen glatt geheilt. Ein Exsudat war nicht vorhanden.

Diese Operation muss als probatorische Thorakotomie gelten. Sie hat auf den gesammten Krankheitsverlauf keinen nachtheiligen Einfluss gehabt. Im Gegentheil hat der suggestive Einfluss

der Operation solange vorgehalten, bis die Apathie eintrat, welche in den Exitus überging. Obgleich ein curativer Erfolg nicht mehr zu erreichen war, so beweist doch die Operationsgeschichte und der Verlauf, dass der mittelst Ueberdruckapparat beschrittene endothorakale Weg zum unteren Abschnitte des Oesophagus selbst für einen kachektischen, seit mindestens 14 Monaten krebskranken, seit über 5 Monaten nur durch eine Magenfistel ernährten Patienten ungefährlich gewesen ist.

Der zweite Patient kam am Tage nach der eben beschriebenen Operation in meine Behandlung und ich muss gestehen, dass ich ihm unter dem Einfluss des glücklichen Verlaufes der ersten Operation einen radicalen Eingriff empfohlen habe. Ich habe ihm aber gleichzeitig vorgestellt, dass eine palliative Operation mit sehr viel geringerer Gefahr möglich sei. Er wählte unbedenklich die radicale Operation, obwohl ihm die Diagnose „Carcinom" vorenthalten wurde.

Es handelte sich um den 45jährigen Schmiedemeister Friedrich F. Er bekam die ersten Schluckbeschwerden Weihnachten 1905. Bald trat nach jeder Mahlzeit ein so heftiger Druck „vor dem Magen" ein, dass er sich durch künstlich herbeigeführtes Erbrechen Erleichterung schaffen musste. Seit Ende März 1906 haben sich die Beschwerden gesteigert. Zuletzt konnte Patient nur noch flüssige Nahrung nehmen. Er hat seit seiner Erkrankung 40 Pfund an Gewicht verloren.

Die Sondirung ergab eine Stenose dicht oberhalb der Cardia. Die Oesophagoskopie stellte fest, dass es sich um einen ulcerirten Tumor handelte. Körpergewicht 59 Kilo. Die Stenose liess sich mit dem feinsten Bougie noch passiren.

Am 9. 6. 06 Operation. Rechte Seitenlage. Schnitt von 16 cm Länge im sechsten linken Intercostalraum. Die Voroperation spielt sich genau wie bei der ersten Operation ab, nur ist zu erwähnen, dass bei den sehr starren Rippen ein hinreichendes Klaffen der Wundränder erst nach Einbruch des 7. Rippenknorpels erzwungen wird. Hierbei bewährt sich der Rippensperrer von v. Mikulicz vorzüglich.

Die linke Lunge ist am Zwerchfell und an der seitlichen Thoraxwand adhärent, doch lassen sich die Adhäsionen stumpf ohne Verletzung der Lunge lösen. Jetzt wird die Lunge durch ein steriles Tuch nach oben tamponirt und das Operationsfeld liegt frei. Der Oesophagus ist zwischen Aorta und Herzbeutel nur auf etwa 3 cm Länge sichtbar. Man fühlt dicht oberhalb des Zwerchfells deutlich den Tumor und kann auch durch das Zwerchfell hindurch den Magenantheil des Tumors undeutlich palpiren. Nachdem die beiden Vagi stumpf vom Oesophagus abgedrängt sind, was ohne Schwierigkeiten möglich ist, kann der Oesophagus isolirt werden, sodass es gelingt, eine Compresse

hinter ihm durchzuführen und ihn dadurch von der Aorta abzudrängen. Jetzt folgt die Ablösung des Zwerchfells vom Oesophagus. Hierbei ist es nicht möglich, sich an den von Sauerbruch beschriebenen, von der Pleura und dem Peritoneum gebildeten grauen Ring zu halten. Vielmehr scheint es mir im Interesse der radicalen Entfernung alles fühlbar Kranken gelegen, bei der Ablösung etwas ferner von dem Tumor zu bleiben. Daher wird dieser Akt der Operation ziemlich schwierig, zumal da man hinten vollkommen im Dunkel, nur unter Leitung des Tastsinns, arbeiten muss. Dabei ereignet sich eine ziemlich heftige arterielle Blutung. Es gelingt mit einiger Mühe, eine Klemme an das spritzende Gefäss zu legen. Noch schwieriger ist die Unterbindung,

Fig. 1.

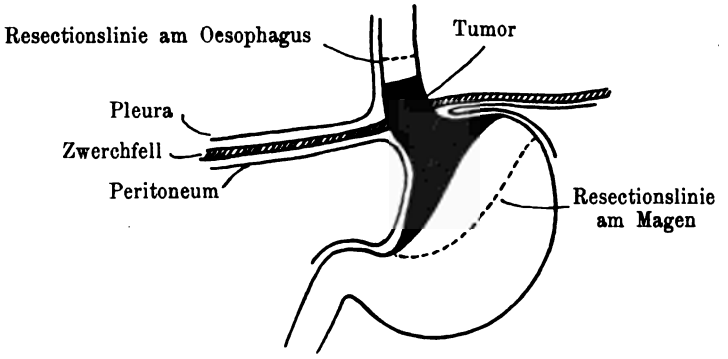

doch gelingt auch diese. Nachdem mit diesen Voroperationen fast $1^1/_4$ Stunden verbracht sind, ist nun der Tumor in ganzer Länge und Ausdehnung gut zugänglich. Der bei weitem grösste Theil gehört dem Magen an, und nachdem der Magen, soweit es möglich ist, in die Brusthöhle vorgezogen ist, kann die Exstirpation des Tumors in Erwägung gezogen werden. Zunächst wird die von Sauerbruch empfohlene und am Hunde mit Erfolg ausgeführte Einstülpung der Cardia in den Magen versucht. Sie ist aber absolut ausgeschlossen. Denn der Tumor hat die Gestalt eines Pilzes (siehe Fig. 1). Der Stiel entspricht dem Oesophagus-Antheil. Nach dem Magen zu erweitert und verbreitert er sich dachförmig, entsprechend dem sehr viel weiteren Lumen. Die ganze Tumormasse liess sich überhaupt nicht einstülpen. Dazu hätte man den ganzen Magen bis zum Pylorus zur Verfügung haben müssen. Und dann wären grosse Schwierigkeiten aus der hochgradigen Differenz des Umfanges entstanden. Es wurde also beschlossen, den Tumor durch Resection zu entfernen, die Stümpfe des Oesophagus und des Magens durch Naht zu schliessen und die Communication ausserhalb der Nahtstellen durch seitliche Anastomose mittelst Knopf herzustellen. Dies lässt sich aseptisch ausführen, da man den Tumor bis in die Thoraxwunde vorziehen kann und eine sorgfältige Tamponade hinter und seitlich von ihm bequem möglich ist. Die Tamponade wird so aus-

geführt, dass ein dickes steriles Handtuch hinter dem Tumor ausgebreitet und der ganze übrige Raum durch Mullcompressen ausgefüllt wird. Die linke Lunge wird, von Compressen und einem Tuche bedeckt, mit einem grossen breiten Spatel nach oben zurückgehalten.

Bei der Exstirpation stellt sich heraus, dass die beiden vorher freipräparirten Vagi nicht geschont werden können, weil sie in den Tumor hineingehen. Sie werden daher einige Centimeter vor ihrem Eintritt in die Geschwulst durchtrennt.

Die Abtragung wird zunächst am Oesophagus gemacht, der zwischen zwei Klemmen durchtrennt wird. Vor der oralen Klemme wird dann ein pro-

Fig. 2.

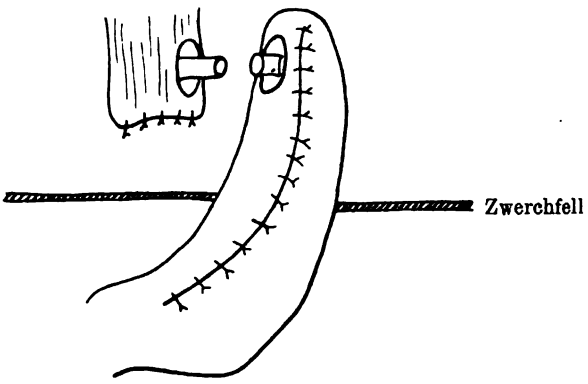

Seit-zu-Seit-Anastomose zwischen Oesophagus und dem Magenrest, welcher zu einem darmähnlichen Gebilde umgewandelt ist. Das Zwerchfell wird unterhalb der Anastomose mit dem Magen vernäht.

visorischer Verschluss durch fortlaufende Naht vorgenommen, bis auf eine kleine Lücke, durch welche der männliche Theil eines kleinen Murphyknopfes eingeführt wird. Alsdann erfolgt Einstülpung und doppelte Uebernähung des Stumpfes. Die äussersten Fäden bleiben lang. Der Stumpf wird in eine Compresse gehüllt, welche mit einer Klemme an den Nähten befestigt wird.

Es folgt nun die Durchtrennung im Bereiche des Magens. Der Tumor lässt die grosse Curvatur fast ganz frei, während die kleine fast völlig von ihm eingenommen wird. Die Resection erfolgt daher in einer fast horizontalen Linie, weit vom Tumor entfernt, aber doch so, dass der grösste Theil der grossen Curvatur erhalten bleibt.

Aus dem erhaltenen Magentheil wird durch die nun folgende Naht ein langes, darmähnliches Gebilde geschaffen; die Ernährung ist von der grossen Curvatur her gesichert. Die andere Knopfhälfte wird ebenfalls vor dem Knüpfen der letzten Nähte eingeführt.

Jetzt folgt die Adaptation der beiden Knopfhälften. In einiger Entfernung

von der Nahtlinie wird die im Magen befindliche Knopfhälfte durch eine umschnürende Compresse so fixirt, dass der zur Aufnahme der anderen Knopfhälfte dienende Cylinder sich scharf an die Magenwand andrückt. Der im Oesophagus befindliche Knopftheil wird in entsprechender Stellung mit der linken Hand fixirt. Die rechte macht auf den über den zu vereinigenden Knopftheilen stark gespannten Theil der Oesophagus- und Magenwand eine Stichincision. Dann wird schnell der Magenknopf gefasst und, nachdem die Incision durch Andrängen des Knopfes stumpf eben hinreichend erweitert ist, die Vereinigung der Knopfhälften vorgenommen.

Zum Schlusse wird die Zwerchfellwunde unterhalb der Anastomose durch mehrere Knopfnähte mit dem Magen vereinigt (cf. Fig. 2).

Auf die Anastomose wird ein Jodoform-Mull-Tampon gelegt, der zum hinteren Wundwinkel hinausgeleitet wird. Der Wundverschluss spielt sich wie im ersten Falle ab: Etagennaht, Xeroformpaste.

Dauer der Operation etwas über 2 Stunden. Puls nach der Operation frequent, mittelkräftig. Subcutane Infusion von 1 Liter Kochsalzlösung. Der Patient erwacht sehr bald aus der Narkose; er klagt wenig. Die linke Brustseite athmet gut mit.

Ganz allmählich tritt ein Nachlassen der Pulsqualität ein, welches trotz mehrfacher Kochsalzinfusionen zunimmt. Am Abend Puls frequent, weich, klein, Lippen blass, Lufthunger, daher Diagnose auf innere Blutung gestellt. Exitus am nächsten Morgen.

Die Section, welche von Prof. Ricker ausgeführt wurde, ergab in der That eine starke Nachblutung als Todesursache.

Sie ergab ferner, dass das Carcinom vollkommen entfernt, dass weder krebsige Drüsen, noch sonstige Metastasen vorhanden waren. Die Nähte und der Knopf schlossen dicht.

Die linke Lunge war durch den intrathorakalen Bluterguss etwas comprimirt, aber gut lufthaltig und nicht collabirt.

Auch diese Operation hat also nicht den gewünschten Erfolg gehabt und doch glaube ich, dass sie nicht zwecklos gewesen ist. Sie beweist, dass es technisch möglich ist, selbst in einem so vorgeschrittenen Falle eine radicale Entfernung der Geschwulst von der Brusthöhle aus unter Benutzung des Sauerbruch'schen Prinzipes vorzunehmen und eine sichere Communication zwischen Oesophagus und Magen herzustellen.

Jedenfalls waren die Schwierigkeiten der Operation durch die Dauer des Leidens viel grösser, als sie bei einem frühzeitig diagnosticirten und rechtzeitig operirten Falle zu sein brauchen. Auch war der Tumor erheblich grösser, als vor der Operation angenommen werden konnte. Es handelte sich auch hier um ein von der Magenschleimhaut, nicht von der Oesophagusschleimhaut

ausgegangenes Cardiacarcinom, d. h. also um einen Cylinderzellenkrebs, nicht um einen Plattenepithelkrebs.

In beiden Fällen hat sich mir der Intercostalschnitt vorzüglich bewährt, ich habe den viel complicirteren Lappenschnitt nicht nöthig gehabt. Meine Schnittführung weicht indess von der von Sauerbruch empfohlenen etwas ab: Zunächst habe ich den sechsten Intercostalraum gewählt und zwar aus der Erwägung heraus, dass es für die Mobilisirung von Vortheil sein würde, zwischen zwei Rippen einzuschneiden, welche selbst noch am Sternum inseriren. Denn durch den Rippensperrer werden die Rippen torquirt und um eine Achse, welche durch die Ansätze am Sternum und an der Wirbelsäule geht, gedreht, und je weiter diese Drehung möglich wird, um so grösser wird der geschaffene Raum.

Ich habe hierbei in beiden Fällen einen vorzüglichen Zugang zur Cardia gehabt, habe in meinem ersten Falle keine Rippenverletzung zu setzen brauchen, bin im zweiten mit einer Knorpeldurchtrennung ausgekommen.

Ferner habe ich die Thoraxmusculatur nicht, wie Sauerbruch angiebt, in der Richtung des Hautschnittes durchtrennt und lappenförmig abpräparirt, sondern stumpf in ihrer Faserrichtung. Man wird, trotzdem sich die Richtungen zunächst nicht decken, dadurch absolut nicht behindert, da nach der gewaltsamen Auseinandersperrung der Rippen doch von einer Aufrechterhaltung der ersten Schnittrichtung keine Rede ist. Man hat aber bei der Wiedervereinigung der Weichtheile nach der Operation den grossen Vortheil, dass sich die einzelnen Etagen der Naht nicht decken, sondern kreuzen und dadurch die Naht viel leichter luftdicht zu gestalten ist. Nicht zu übersehen ist auch, dass bei der stumpfen Durchtrennung in der Faserrichtung jede Blutung aus der Musculatur und damit der Zeitverlust für die Blutstillung gespart wird.

Die angewandte Methode der Cardiaresection selbst schliesst sich eng an den von Sauerbruch aufgestellten Typus an.[1])

Wie schon oben erwähnt, war die von Sauerbruch angegebene zweizeitige Methode mit Einstülpung des Tumors in den Magen wegen der Grösse des Tumors nicht ausführbar.

---

[1]) cf. Bruns' Beiträge. No. 46. S. 475 ff. Figg. 35 u. 36.

Es war von Sauerbruch schon aus seinen Thierexperimenten gefolgert worden, dass sich diese Methode nur für ganz umschriebene Tumoren eignen könne. Aber auch von dem zweiten Typus musste in mancher Hinsicht abgewichen werden. Zunächst war es unmöglich, die für den Magen bestimmte weibliche Knopfhälfte vom Munde aus durch den Oesophagus einzuführen, weil die Stenose, welche der Tumor machte, so gross war, dass nicht einmal eine feine Sonde passiren konnte. Da nun doch einmal diese Knopfhälfte von der Magenwunde aus eingeführt werden musste, habe ich dasselbe auch für den Oesophagus vorgezogen.

Eine Einstülpung der Cardia fiel von selbst fort, da sie ja resecirt war (cf. Fig. 35 der Arbeit von Sauerbruch).

Endlich liess sich auch das Ende des Oesophagus, welches nach der Resection mittels Einstülpung und Naht verschlossen war, nicht in den Magen versenken. Denn der Magenrest war so klein, dass dies nicht ausführbar war (cf. Figg. 36 u. 37 l. c.).

Dass trotzdem alle Nähte und Verbindungen dicht waren, ist bei der Section von Prof. Ricker durch genaue Prüfung festgestellt worden. Natürlich wurde durch möglichste Uebernähung mit dem parietalen Pleurablatte eine grössere Sicherung zu erzielen gesucht.

In der Literatur habe ich keinen Fall von endothorakaler Resection der carcinomatösen Cardia des Menschen gefunden, bei dem die Operation beendet wäre und der Patient die Operation überlebt hätte. Allerdings war mir eine Arbeit von Tuffier, welche seine Erfahrungen mit dem Brauer'schen Kasten enthält, nicht zugängig. Doch weiss ich von Prof. Brauer, welcher der Operation selbst beiwohnte, dass es kein Cardiacarcinom gewesen war, sondern ein in der Gegend der Bifurcation gelegenes.[1])

Sauerbruch selbst erwähnt zwei Fälle. Der erste wird mit wenigen Worten abgethan[2]):

„Eine Resection des unteren Oesophagusabschnittes wegen Cardiacarcinoms bewies die technische Möglichkeit beim Menschen. Der Schnitt wurde statt in den 7., in den 5. Intercostalraum gelegt, sodass die Operation nicht den typischen Verlauf nahm. Der Patient überstand den Eingriff nicht."

---

[1]) Anmerkung bei der Correctur: Die mir inzwischen zugegangene Arbeit (Tuffier, La presse médicale. No. 7. 27. Janvier 1906) bestätigt dies.

[2]) cf. Münch. med. Wochenschr. No. 1. 1906. S. 3.

In dem zweiten Falle wurde das Carcinom nicht resecirt, sondern durch Gastroösophagostomie umgangen.

Da mein Patient den Eingriff 24 Stunden überlebte, da er an Nachblutung zu Grunde ging, nicht an einem technischen Fehler bei dem angewendeten Ueberdruckverfahren, da alle Nähte dicht schlossen und alles Kranke radical entfernt war, so halte ich ihn für den ersten technisch gelungenen Fall, der von der Brusthöhle aus operirt wurde, und halte demnach den antethorakalen Weg für aussichtsvoll, um auf ihm das langerstrebte Ziel, ein Cardiacarcinom durch Resection zu heilen, zu erreichen.

XX.

Zur Chirurgie des Herzens und des Herzbeutels.[1]

Von

Prof. Dr. L. Rehn (Frankfurt a. M.).

(Mit 4 Textfiguren.)

M. H.! Ich folge einem Wunsche unseres verehrten Herrn Vorsitzenden, wenn ich mir erlaube, Ihnen heute einen kurzen Ueberblick über den Stand der Chirurgie des Herzens sammt seines pericardialen Mantels zu geben.

Zehn Jahre sind verflossen, seitdem hier in unserer Gesellschaft der erste geheilte Fall von Herznaht vorgestellt wurde. Ich schloss damals meine Mittheilung mit den Worten, dass durch die Herznaht manches Menschenleben gerettet werden könnte, welches ohne diese Maassregel verloren wäre. Diese Voraussetzung war richtig. Es ist Gemeingut aller Chirurgen geworden, dass eine blutende Herzwunde mittels der Naht zu schliessen ist.

Freilich bin ich weit entfernt, jener Forderung beizustimmen, welche verlangt, dass ein jeder Arzt gehalten sei, gegebenen Falles eine Herznaht anzulegen, so gut wie er einen Luftröhrenschnitt, einen Bruchschnitt auszuführen habe. Bei Durchsicht der Literatur, welche bereits eine sehr umfangreiche ist, findet man allerdings, dass eine Anzahl von Herzoperationen verhältnissmässig leicht auszuführen war. Man würde sich aber sehr irren, wenn man daraus einen verallgemeinernden Schluss ziehen wollte. Die Operation kann relativ einfach, aber sie kann auch enorm schwierig sein und

[1] Vorgetragen am 1. Sitzungstage des XXXVI. Congresses der Deutschen Gesellschaft für Chirurgie, 3. April 1907.

an die Energie des Chirurgen die allerhöchsten Anforderungen stellen. Ich bewundere die Collegen, welche mit geringen Mitteln und unter ungünstigen Umständen sich an eine Herznaht wagten und ihren Patienten retteten. Aber man kann es keinem Arzt zum Vorwurf machen, wenn er von einem solch unberechenbar schweren Eingriff unter schlechten Verhältnissen absieht.

Es ist eine Sache von grosser Bedeutung, dass wir durch die Summe aller Erfahrungen in unserem Eingreifen und Handeln weit zuversichtlicher geworden sind. Das Herz, diese beste aller Präcisionsmaschinen, verträgt viel, ohne zu versagen. Gleichviel, ob seine Thätigkeit auf Nerveneinflüssen beruht, oder ob der Herzmuskel automatisch arbeitet, es giebt keine sichere Beobachtung, dass es in Folge chirurgischer Manipulationen aufgehört hätte zu schlagen. Wohl ist einige Male Stillstand und Tod auf dem Operationstisch eingetreten. Aber das hatte andere naheliegende Gründe. Wohl macht das Herz eine kleine Pause bei dem Einstechen einer Nadel, was auf Reizung des Epicard oder Endocard zurückgeführt wird. Zuweilen sah man bei derselben Gelegenheit ein rasch vorübergehendes Wogen der Muskulatur. Dann aber wurden wieder beim Nähen des Herzens diese Erscheinungen vermisst. Nun ist ein gewisses Pressen und Drücken des Herzens bei unseren Eingriffen nicht zu umgehen. Es wird an der Herzwand gezogen. Man hat einen Fadenzügel durch die Herzspitze gelegt und angezogen, man hat es sogar mit Zangen gefasst. Man hat das Herz luxirt, um die Hinterwand zu nähen. Aber noch viel mehr! Das luxirte Herz wurde stark nach aussen angezogen, auch sternalwärts abgeknickt, sowohl von links wie von rechts her.

Podrez suchte nach einer Kugel im Herzen und sondirte zuerst die linke Herzkammer, dann durchsuchte er mittelst Acupunctur den Ventrikel. Zehn Einstiche wurden gemacht. Dann untersuchte er das Herz mit voller Hand und beträchtlicher Kraft knetend. Es folgte kein Stillstand (im Verlauf der Wundheilung stellten sich Erscheinungen von Herzschwäche ein, welche bald vorübergingen). Die 16jährige Patientin wurde geheilt. Die Kugel war und blieb im Herzen.

Man kann nicht behaupten, dass Alles, was geschehen ist, nachahmenswerth sei. Es wird zu überlegen sein, dass ein jugend-

liches Herz manches aushält, was ein älteres nicht vertragen wird. Es sind auch bei heroischem Vorgehen höchst bedrohliche Symptome beobachtet worden. Die Patienten schienen sterbend, aber sie erholten sich wieder.

Jedenfalls beweisen die Erfahrungen, wie viel einem menschlichen Herzen zugemuthet werden kann. Ich selbst habe mich überzeugen können, dass bei einer enormen Blutung aus einer grossen Wunde der rechten Herzkammer das Herz ruhig weiter arbeitete, trotzdem, dass gewiss nur eine sehr geringe Blutmenge in die Lungen und den grossen Kreislauf gelangte.

In dem Streit zwischen den Vertretern der myogenen und neurogenen Theorie der Herzthätigkeit ist das letzte Wort noch nicht gesprochen. Ich darf aber nicht unerwähnt lassen, dass die Muskelleitung durch die Arbeiten Tawaras in Aschoff's Institut eine wichtige Stütze gefunden hat.

Es ist Tawara in höchst mühsamen Untersuchungen gelungen, das sog. Reizleitungsbündel in seinem ganzen Verlauf am menschlichen Herzen nachzuweisen. Dieses Bündel, nach seinem Entdecker auch His'sches Bündel genannt, beginnt im Septum der Vorhöfe und bildet dicht über dem septum atrio-ventriculare einen Knoten. Es setzt sich in zwei Theile zerfallend auf die Ventrikelscheidewand fort und endigt in Form von Purkinje'schen Fäden an den Papillarmuskeln.

Einer freundlichen Mittheilung Aschoff's zufolge kann ich Ihnen noch weiter mittheilen, dass Hering dieses Reizleitungsbündel bei Hunden durchschnitten hat. In einigen Versuchen erfolgte sofortiger Stillstand der Ventrikel, während die Vorhöfe weiter arbeiteten, in anderen hatte das Experiment keinen Erfolg. Bei der histologischen Untersuchung konnte Aschoff feststellen, dass in den positiven Versuchen das Reizleitungsbündel vollkommen durchschnitten, dass in den negativen Fällen nur ein Theil der Fasern durchtrennt war.

In seinen neuesten Untersuchungen konnte Aschoff den Beginn des Bündels dicht an der Innenseite der V. coronaria magna nachweisen (s. Fig. 1).

Wir können gewiss aus allen den vorliegenden Erfahrungen den Schluss ziehen, dass ein Herzstillstand bei unseren Eingriffen nicht allzu sehr zu fürchten ist, dass wir also in gefahrdrohenden

Momenten, wie sie eine starke Blutung aus dem Herzen bringt, ohne Zagen vorgehen können und sollen. Denn halbe Maassregeln, wie Tamponade gleichviel in welcher Art, sind bei grösseren Herzwunden durchaus unzulänglich. Diese Bemerkungen seien vorausgeschickt, ehe ich mich zur Hauptsache wende. Da das Thema

Fig. 1.

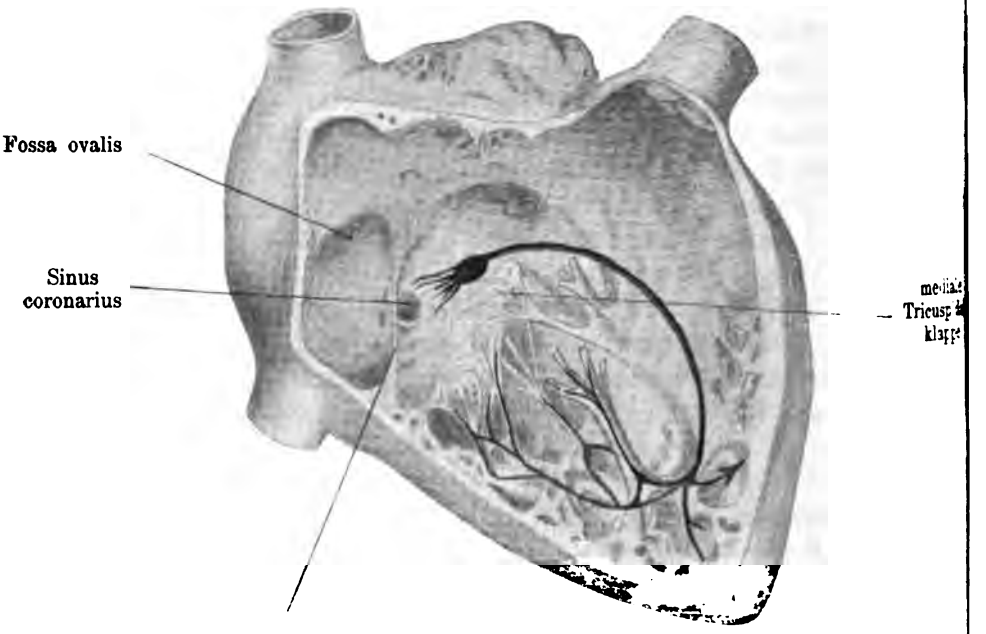

Das Reizleitungsbündel (nach Aschoff).

hier schon vielfach behandelt wurde, auch eine Anzahl grösserer Arbeiten bekannt ist, in Italien von Salomoni, in Frankreich von Terrier und Reymond, Guibal u. A., in Deutschland die Borchardt'sche und Wendel'sche Zusammenstellung, so beschränke ich mich auf einige Hauptpunkte.

1. Die Diagnose der Herzwunden.

Es giebt einige wenige Fälle, wo schon die äussere Inspection auf eine Herzverletzung schliessen liess. Entweder bestanden klaffende Brustwunden, so dass man Blut aus dem Herzbeutel

fliessen sah, oder es schoss mit der Systole ein starker Blutstrom aus einer Wunde der Herzgegend. Das sind Ausnahmen. Oefters wird wohl in Zukunft das Röntgenbild die Diagnose sichern können, insofern eine Vergrösserung des Herzschattens, eine Nadel, eine abgebrochene Messerklinge oder eine Kugel im Herzen nachgewiesen wird.

Im Uebrigen liegt schon in dem Sitz der äusseren Verletzung der Hinweis auf die Möglichkeit einer Herzwunde.

Freilich darf man dabei nicht ausser Acht lassen, dass durch eine Kugel, ein langes Messer, bei einer Pfählung u. s. w. das Herz von seitlich, von hinten und von unten her verletzt werden kann. Man muss im Auge behalten, dass durch Contusion der Brustgegend, durch eine verschluckte Nadel das Herz verletzt wurde.

In weitaus der grössten Anzahl der mitgetheilten Herzoperationen befand sich die äussere Wunde in der Herzgegend. Prüft man mit einer Sonde oder mit dem Finger die Richtung des äusseren Wundkanals, und nur hierzu und nicht zum Suchen im Brustraum habe ich die Anwendung der Sonde empfohlen, so kann man auf die Möglichkeit oder Wahrscheinlichkeit einer Herzverletzung einen weiteren Schluss machen.

Es ist nöthig, sich über die Lage des Herzens gut zu orientiren. Seine Form ist ja bekanntlich einem beständigen Wechsel unterworfen. Bald wendet sich der linke Ventrikel nach vorn, bald sinkt er nach hinten zurück. Davon abgesehen, verändert das Herz je nach der Körperhaltung seine Lage (vergl. die orthodiagrammatischen Befunde von Moritz). Sehr belehrend sind die Gefrirschnitte, wie sie von verschiedenen Anatomen angefertigt sind.

In Joessel-Waldeyer[1]) finden wir einen Horizontalschnitt, welcher vorn durch den dritten Intercostalraum und hinten durch die Mitte des 8. Brustwirbels gelegt ist. Die Betrachtung der unteren Schnittfläche ergiebt bezüglich des Herzens Folgendes:

Links vom Sternum und noch ein wenig von seinem linken Rande bedeckt sieht man in die A. pulmonal. dicht an ihrem Ursprung aus dem rechten Ventrikel, rechts dicht neben ihr ist die Aorta über ihren halbmondförmigen Klappen getroffen. Weiter

[1]) Lehrbuch der topograph.-chirurgischen Anatomie 2.

nach rechts, mehr sternalwärts und das Brustbein nach rechts hin überragend, ist das geöffnete rechte Herzrohr zu sehen. Dicht hinter dem Herzohr ist die Einmündung der V. cava sup. in den Vorhof getroffen. Den Raum hinter Aorta und V. cava sup. nimmt als breite Spalte der weit geöffnete linke Vorhof ein. Er liegt dicht vor der Wirbelsäule und den mediastinalen Gebilden. Eine Spalte, welche sich zwischen der Aorta einerseits, dem rechten Herzohr und der V. cava sup. andererseits von vorn nach hinten erstreckt, zeigt hier die Richtung des Sinus transversus pericardii.

Bei Kindern mit deren hoher Herzlage würde ein solcher Schnitt schon beide Herzkammern weit öffnen. Betrachten wir kurz noch einen Horizontalschnitt etwas tiefer, der vorn durch den 5. Rippenknorpel, hinten durch den Bandknorpel zwischen 9. und 10. Brustwirbel geführt ist. Auf diesem Schnitt bemerkt man, dass der in seiner grössten Ausdehnung getroffene rechte Vorhof zum grossen Theil hinter dem Sternum liegt und nur zum kleinen Theil nach rechts über dessen Rand hinausragt. Nach hinten ist die Cava inf. dicht unter ihrer Einmündung getroffen. Sie ist nur durch ihre Klappe, die Valv. Eustachii, vom Vorhofe getrennt. Vom Sternum bedeckt ist die Valvula Tricuspidal. und der obere Theil des rechten Ventrikels, während seine Fortsetzung nach links über das Sternum hinausragt. Noch weiter nach links und hinter dem rechten Ventrikel liegt der dickwandige linke Ventrikel.

Das Herz liegt also hinter dem Brustbein vom oberen Rand des 3. Rippenknorpels bis zur Basis des Proc. ensiformis. Im 3. Intercostalraum schiebt sich sowohl rechts wie links die Lunge zwischen Brustbein und Herz. Während der rechts über das Sternum ragende Theil des rechten Vorhofs immer von Lunge bedeckt ist, so ist links das Herz nur bei tiefer Inspiration von Lunge überdeckt, indem der Sinus pericardiacocostal. in Anspruch genommen wird. Die Lage des Sulcus coronarius, also die Atrioventricular-Grenze, kann man sich construiren, indem man vom Ansatz des 3. linken Rippenknorpels schräg über das Sternum eine Linie nach abwärts zieht, bis zum oberen Ansatz des 6. rechten Rippenknorpels. Ein kleines Dreieck hinter dem unteren Theil des Brustbeins bezeichnet die Stelle, wo der Herzbeutel von Lunge und Pleura unbedeckt bleibt. Seine Basis liegt in der Höhe des Ansatzes des Proc. ensiform. Sein rechter Schenkel zieht von

der Mitte des Sternum nach aufwärts, der linke überragt ein wenig den linken Sternalrand. Das Dreieck, welches die Brustfellgrenzen kennzeichnet, variirt öfter, wie es scheint, sowohl in seiner Lage wie in seiner Ausdehnung entsprechend dem verschiedenen Verhalten der mediastinalen Pleuren[1]). So viel aber ist sicher, dass es nur wenig Herzverletzungen giebt, bei denen die eine oder die andere Pleura nicht betheiligt würde. Das obige Dreieck aber hat doch für uns eine grosse Bedeutung, wie wir später bei der Besprechung der Pericardiotomie sehen werden.

Ich erwähne noch einmal, dass das Herz beim Kinde eine höhere Lage einnimmt, dass es im Laufe der Jahre um einen vollen Intercostal-Raum tiefer rücken kann. Dass es je nach der Körperhaltung, bei der Systole und Diastole seine Lage ändert, ist bekannt.

Wenn wir die Lage des Herzens so nahe an der vorderen Brustwand berücksichtigen, so werden wir uns klar machen, dass unter Umständen eine ganz kurze Waffe, an der richtigen Stelle eingestochen, das Herz treffen kann. Das ist namentlich dicht am linken Sternalrand im 4., 5. und 6. Intercostal-Raum möglich.

Gehen wir nun zu den Erscheinungen über, welche eine Herzverletzung im Gefolge hat. Mit Vorliebe werden die Fälle erwähnt, wo eine Herzverletzung im Moment gar keinen Eindruck auf den Empfänger machte. Das sind Ausnahmen und betrifft wohl nur kleine Wunden. Allerdings wissen wir, und ich selbst habe es erfahren aus jagdlichen Erlebnissen, dass Thiere mit total zerschossenem Herzen im schnellsten Laufe forteilen, um erst nach mehreren hundert Schritten verendet hinzustürzen. Schon Hyrtl erwähnt, dass ein durch das Herz geschossener Hirsch durch den Königssee schwamm.

Beim Menschen sind leichte und schwere Shok-Symptome nach Herzverletzung die Regel. Nicht selten tritt sofort eine tiefe Ohnmacht ein. Zuweilen schiesst ein starker Blutstrahl aus der Wunde und diese Blutung hält wohl einige Zeit an (Wendel). Das ist aber keineswegs häufig. Die subjectiven Gefühle der Patienten bei der Verletzung haben nichts Characteristisches. Das Angstgefühl, die Unruhe, Erbrechen etc., alle diese Zeichen lassen nichts

[1]) Siehe Terrier-Reymond.

Genaueres erschliessen. Wir werden aber später einige Erscheinungen berücksichtigen, welche sehr bedeutsam auf eine Betheiligung des Herzens hinweisen. Selten wird die Verletzung einer Herzklappe, eines Papillar-Muskels durch ein charakteristisches Klappengeräusch die Diagnose der Herzverletzung sichern.

So müssen wir uns nach anderen Zeichen umsehen, und es handelt sich in erster Linie darum festzustellen, ob eine innere Blutung stattfindet resp. stattgefunden hat. Ausser den allgemeinen Erscheinungen des Blutverlustes haben wir auf eine Blutansammlung im Herzbeutel und in der Pleurahöhle zu achten. Es giebt natürlich Herzwunden, welcher aller ärztlichen Kunst spotten. Die Blutung tödtet in kürzester Frist.

Es giebt weiter Herzverletzungen, welche rasch tödlich enden, aber nicht infolge eines grossen Blutverlustes, sondern in Folge der Blutansammlung im Herzbeutel. Das hat schon Morgagni richtig gedeutet. Cohnheim hat die Thatsache experimentell verfolgt. Rose beschrieb den Zustand als Herztamponade.

Wir schlagen vor, das Krankheitsbild, welches infolge einer mehr oder minder raschen Ansammlung von Blut im Herzbeutel sich entwickelt, als Herzdruck zu bezeichnen, wie wir bereits lange von einem Hirndruck reden.

Die Grundlagen für unser Verständnis sind durch das Experiment wie durch die klinischen Erfahrungen gewonnen. Ich will nur hervorheben, dass beim Menschen das Bild des Herzdrucks nach Herzverletzung, auch beim Bersten eines Aneurysmas in den Herzbeutel, am reinsten beobachtet werden kann, während bei pericarditischen Exsudaten sich die entzündlichen Erscheinungen am Herzen und Herzbeutel nebenher bemerkbar machen.

Wenn auch das Krankheitsbild schon lange bekannt ist, so verlohnt es sich doch, es immer vollkommener und durchsichtiger zu gestalten. Dazu bedarf es einiger anatomischer und klinischer Bemerkungen.

Der Herzbeutel, die sehnige, elastische Hülle des Herzens, umschliesst einen Raum, dessen Basis leicht von rechts nach links, aber steil nach vorn abfallend auf dem Zwerchfell ruht, dessen Spitze an der Aorta etwas unter dem Abgang der A. anonyma liegt. Der Herzform und -Lage entsprechend zieht die rechte Grenze steil, die linke schräg und etwas convex nach dem Zwerch-

fell hinunter. Die tiefste Stelle des Herzbeutels liegt vorn an der Brustwand etwas unterhalb der Basis des Schwertfortsatzes. Hier schlägt sich das Pericard vom Zwerchfell nach dem Brustbein um. Auf Medianschnitten ist dieser Spalt gut zu erkennen. Er wird vom Herzen nicht ausgefüllt, sondern stellt einen Reserveraum vor, der gewöhnlich von Liquor ausgefüllt ist. Man kann sagen, dass der Herzbeutel bei seinem Uebergang auf das Zwerchfell einen spaltigen Reserveraum aufweist, analog den complementären Pleura-sinus. Ferner findet sich eine kleine rechte und grössere linke Nische entsprechend den rechten und linken V. v. pulmonales.

Endlich sind zwei Räume von Bedeutung, welche sich im oberen Abschnitt des Herzbeutels befinden. Der erste entspricht der Stelle, wo die Aorta vom Brustbein nach hinten zurückweicht, also der Herzbeutelspitze. Der zweite ist der von Henle beschriebene sinus transv. pericardii, d. h. der Raum hinter der A. pulmonalis und Aorta. Die genannten Gefässe sind bekanntlich in ihrem Verlauf im Herzbeutel bindegewebig vereinigt. Sie lassen sich umgreifen. Mag nun auch Fettgewebe die Incongruenz des Herzens und des Herzbeutels zum Theil ausgleichen, wesentlich wird wohl der Liquor pericardii dazu beitragen. Auf alle Fälle werden die Räume bei einer Füllung des Pericards sofort in Anspruch genommen werden und zwar insofern unabhängig von der Körperlage, als die Flüssigkeit nach den Orten ausweicht, welche die geringsten Widerstände bieten. Natürlich wird sich bei erhöhtem Oberkörper das Blut zuerst über dem Zwerchfell ansammeln. Man wird aber nicht vergessen dürfen, dass die Herzbewegungen das Blut hin und her werfen.

Man nimmt an, dass der Herzbeutel etwa 150—200 ccm Flüssigkeit ohne Spannung fassen kann, Diese Menge erscheint gross im Verhältnis zu den Reserveräumen. Aber es giebt viele kleine Nischen und Falten im Herzbeutel, welche ausgeglichen werden.

Wie haben wir uns nun die Vertheilung der Flüssigkeitsmenge „im gespannten“ Herzbeutel vorzustellen?

Dazu bedarf es des Hinweises, dass das Pericard durch die obere und untere Hohlvene mit dem verbindenden rechten Vorhofs-Abschnitt gewissermaassen in zwei Theile geschieden ist, einen

rechten kleinen und einen linken bei Weitem grösseren. In beiden Theilen sammelt sich die Flüssigkeit.

Ferner bilden eine transversale Scheidewand die rechten und linken Pulmonal-Venen, sodass wir einen oberen und unteren Abschnitt im Herzbeutel unterscheiden können. Diese Theilung markirt sich auch auf der Vorderfläche des Pericards.

Wir haben also in dem gefüllten Pericard drei Abtheilungen zu unterscheiden, eine rechte und eine linke und eine obere kuppelförmige (s. Fig. 2).

Diese Räume stehen natürlich in Verbindung. Die Scheidewände ragen ja nur von der Hinterwand bezw. Seitenwand des Herzbeutels in das Lumen hinein. Sie entsprechen den die V. v. cavae resp. V. v. pulmonales umhüllenden Pericadial-Falten; also den Uebergangsstellen, an welchen Pericardium viscerale und parietale ineinander übergehen.

Um diese Verhältnisse zu verstehen, müssen wir kurz die Ausdehnung des Herzbeutels durch einen erhöhten Innendruck besprechen.

Die vordere Brustwand verbietet eine Ausbuchtung des Herzbeutels nach vorn. Sobald also die vorderen Lungenränder comprimirt oder zurückgedrängt sind, hört hier die Möglichkeit einer Ausdehnung auf. Nur selten wird bei grossen Ergüssen die Thoraxwand vorgewölbt.

Ebenso bildet die Wirbelsäule hinten eine starre Grenze. Der Herzbeutel kann sich demnach nur auf Kosten der nachgiebigen Theile des Brustinhaltes Platz schaffen, also wesentlich auf Kosten der Lungen. Weiterhin wird das Zwerchfell nach unten gedrängt. So muss sich der Herzbeutel rechts wie links nach aussen und hinten ausbauchen. Auf der Hinterwand sind aber die erwähnten Pericardial-Duplikaturen, welche einer Dehnung Widerstand leisten. Je stärker der Herzbeutel gedehnt wird, um so schärfer springen sie hervor. So entstehen denn die verschiedenen Recessus. Der grosse linke hat noch einen beträchtlichen Blindsack hinter den V. v. pulmonales mit dem Eingang von unten.

Im Kuppelraum ziehen Aorta und Pulmonales frei durch die umhüllende Flüssigkeit. Sinus transv. pericardii und praearterieller Raum stehen in breiter Verbindung.

Die beiden unteren Recessus können nur über die Vena cava

Fig. 2.

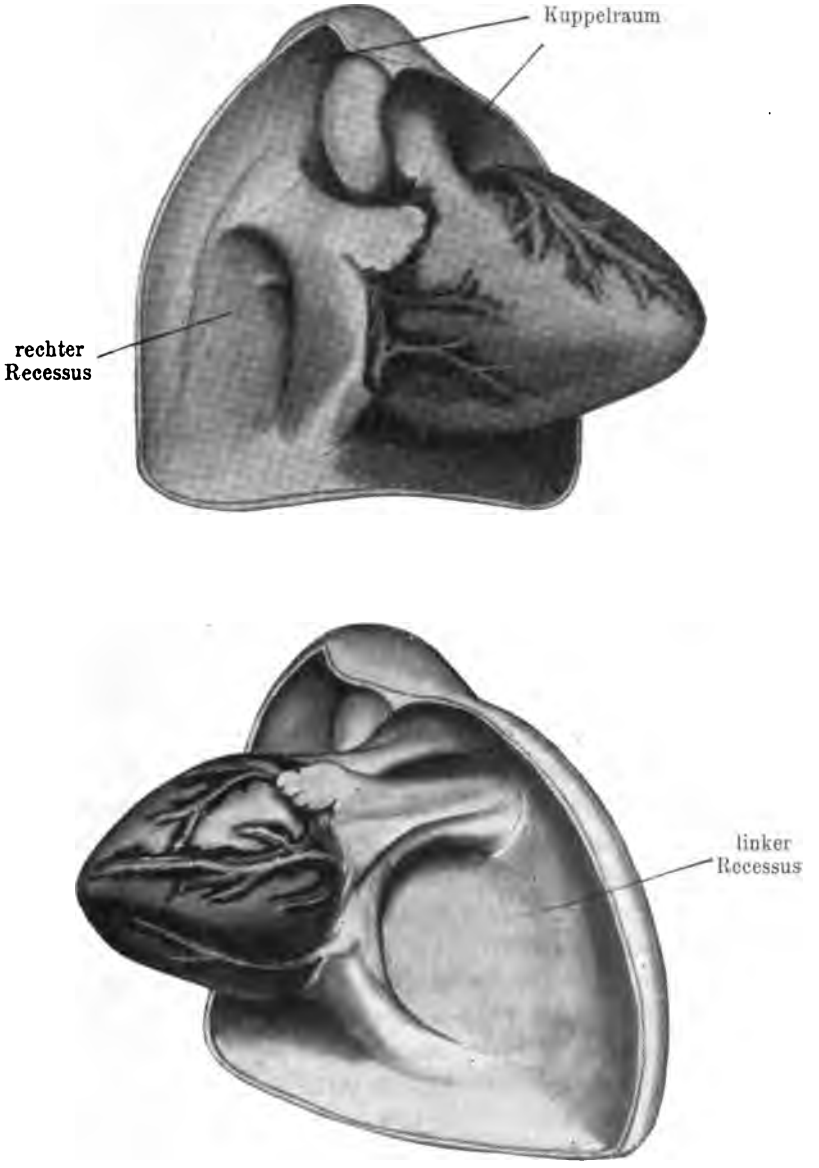

Die Recessus des Herzbeutels.
(Nach einem Präparat gezeichnet, das durch starke Füllung des Herzbeutels und Härtung desselben in diesem Zustande gewonnen ist.)

inf. oder über die Vorderfläche des Herzens hinweg in Verbindung treten. Letzteres wird aber unmöglich durch die Herzlage.

Ich habe s. Z. auf Grund einer Autopsie in vivo bei der Operation eines Haemo-Pericards darauf hingewiesen, dass das Herz bei einem Flüssigkeitserguss nach vorn liege, Brentano und Riedel haben den gleichen Befund erhoben. Eichel hat es lebhaft bestritten und Wendel sah auch das Herz von einer Blutschicht bedeckt. Trotzdem kann gar kein Zweifel sein, dass das Herz von einer Flüssigkeitsansammlung nach vorn und vielleicht auch etwas nach oben gedrängt wird.

Schaposchnikow, Damsch und Woinitsch-Sianoshenzki haben durch ihre Versuche an der Leiche mit Füllung des Herzbeutels zur Klärung beigetragen. Die Ergebnisse stimmen nicht völlig überein, weil verschiedene Verfahren angewendet wurden. Curschmann, dessen Arbeit „Zur Beurtheilung und operativen Behandlung grosser Herzbeutelergüsse" ich den Chirurgen zur Berücksichtigung empfehle, giebt darin sehr instructive Abbildungen, davon ich Ihnen einige vorzeige. Curschmann hat schon seit langer Zeit gelehrt, dass bei Pericardial-Exsudaten das Herz vorne liege. Seine ausführliche Begründung bitte ich in seiner Arbeit nachzulesen. Er meint, das Herz könne garnicht zurücksinken:

1. weil es den Raum zwischen Sternum und Wirbelsäule ausfülle,

2. weil es fixirt sei.

Es ist selbstverständlich, dass das Herz in seinen fixirten Abschnitten nicht nach der Wirbelsäule zurücksinken kann. Dass es aber in der That in seinen beweglicheren Theilen tief in den linken Brustraum hinabsinkt, das wissen alle Chirurgen, welche am Herzen operirt haben.

Der Grund, dass im gefüllten Herzbeutel das Herz vorne liegt, ist allerdings nur zum Theil in der Fixirung des Herzens gegeben, wie Curschmann richtig betont.

Die Herzkammern sind an den Arterien aufgehängt, die Vorhöfe an den Hohlvenen und Lungenvenen. Die wesentliche Ursache der Anteversio cordis beruht auf dem Druck in den hinteren Aussackungen des Herzbeutels.

Die gespannte Flüssigkeit in den geschilderten hinteren Recessus strafft die longitudinale Scheidewand, d. h. die Hohlvenen

sammt rechtem Vorhof wie ein Segel, sie strafft die quer verlaufenden Lungenvenen und schafft sich links einen ansehnlichen Blindsack hinter den linken V. v. pulmonales. Sie presst das Herz in die einzige Richtung, nach der es ausweichen kann, nach vorn.

Der beste Beweis für die Richtigkeit obiger Darstellung ist in der Thatsache gegeben, dass mit der Entspannung des Pericard beim Einschneiden sofort das Herz zurücksinkt und event. zur Naht nach vorn gebracht werden muss. Die Anteversio cordis findet sich stets im gespannten Pericard, wenn nicht hintere pericardiale Verwachsungen bestehen.

Wenden wir uns nun wieder zu dem klinischen Bild des Herzdruckes!

Der intrapericardiale Druck hängt ab von zwei Componenten, einerseits der Menge des Blutes, die dem Herzen entströmt, und dem Druck, unter dem die Blutung erfolgt, andererseits der Aufnahmefähigkeit resp. der Dehnbarkeit des Pericards. Wir wissen, dass es bei kleinen Wunden im Herzen aus dem rechten Ventrikel stärker blutet als aus dem linken, dass Vorhofswunden noch stärker bluten. Bei grösseren Wunden fallen wohl die Unterschiede weg, wozu noch kommt, dass der starke linke Ventrikel am kräftigsten das Blut herauswerfen kann (Bode). Eine aus dem Herzen fliessende Blutmenge sammelt sich, sofern der Patient mit erhöhtem Oberkörper liegt, zuerst im geräumigsten Theil des Herzbeutels, d. h. über dem Zwerchfell.

Das Blut wird durch die Herzbewegung hin und her geworfen. Es sammelt sich links wie rechts vom Herzen an, es füllt den als Sinus transversus pericardii bezeichneten Raum, welcher von der Hinterwand der Aorta asc. und der A. pulm. einerseits, von der Vorderwand der Vorderhöfe andererseits gebildet wird. Es füllt den retrosternalen Raum im Herzbeutel, welcher nach oben hin durch das Zurücktreten der grossen Schlagader gegeben ist. Es dehnt die Falten des Pericards aus.

Mit zunehmender Spannung wird das Herz an die vordere Brustwand gepresst. Seine Bewegungsfreiheit ist auf das Aeusserste beschränkt. Es ist überall von Druck umgeben.

Je rascher die Spannung einsetzt, um so folgenschwerer wird sie sein, je langsamer sie sich entwickelt, desto eher kann sich der Herzbeutel anpassen, dehnen.

Bei rapider Füllung des Herzbeutels wirkt die Spannung in erster Linie auf die nachgiebigen, dünnwandigen Theile des Herzens, die Herzohren und die Vorhöfe, weniger auf die Umgebung des elastischen Herzbeutels. Dazu kommt noch, dass die Vorhöfe fixirt sind, also nicht ausweichen können. So begreifen wir denn, was Cohnheim durch Oeleinspritzung in den Herzbeutel nachgewiesen hat, dass in erster Linie der Blutzufluss aus den V. v. cavae gehemmt wird. Der Venendruck steigt — der Arteriendruck sinkt. Wir begreifen, dass die grossen Venensinus völlig verlegt werden können. Francois Franck hat bei Versuchen am Hund festgestellt, dass die Vorhöfe zusammengedrückt werden, sobald der Druck im Pericard den Druck der grossen Venen übersteigt. Das Herz pumpt leer und steht endlich still.

Lagrolet hat diese Beobachtung bestätigt und gezeigt, dass ein Thier mit einer Herzwunde rascher stirbt, wenn man das Pericard schliesst, als wenn man das Blut ausfliessen lässt. Der Tod tritt ein, bevor sich der Herzbeutel dehnen kann.

Die klinische Erfahrung deckt sich mit den angeführten Thatsachen. Es ist kein Zweifel, dass ein rasch sich entwickelnder Herzdruck den Menschen in kürzester Frist tödten kann. Das Herz wird gewissermaassen strangulirt. Es genügte in einigen Fällen ein Inhalt von 250 ccm Blut im Herzbeutel.

Glücklicher Weise liegen die Verhältnisse meist günstiger, sei es, dass die Blutung langsamer erfolgt, sei es, dass ein Abfluss vorhanden ist.

Wir wissen, dass es nicht wenige Herzwunden giebt, welche nur eine mässige Blutung verursachen. Schräge Ventrikelwunden bluten nur diastolisch, andere bluten anfänglich stärker, sobald sich aber eine Spannung im Pericard entwickelt, so wird ein weiterer Blutausfluss aus dem Herzen auf Widerstand stossen. Die Blutung wird geringer. Es bilden sich Gerinnsel, und die Blutung steht. Das kann sich um so eher ereignen, je mehr der intracardiale Druck herabgesetzt ist. Die Beengung des rechten Vorhofs, eine tiefe Ohnmacht wirken im gleichen Sinne. Dasselbe kann man mit einem Aderlass erreichen. Allerdings ist der Aderlass ein Remedium anceps. Wie die tiefe Ohnmacht mit dem Tod enden kann, so kann der Aderlass den Patienten vollends umwerfen. Das ist leicht einzusehen, wenn wir überlegen, dass eine

gewisse Druckhöhe im Venensystem zu einer Füllung des Herzens nöthig ist. Der Kreislauf muss wenigstens in beschränktem Maasse aufrecht erhalten werden. Wird der Druck in den Venen durch einen Aderlass zu stark herabgesetzt, so erfolgt der Tod.

Wir müssen feststellen, dass der Herzdruck, sofern er eine gewisse Höhe nicht übersteigt, auch lebensrettend wirken kann, indem er eine Blutung zum Stillstand bringt. Sicher haben eine Anzahl Herzverletzter diesem Umstand ihre Rettung zu verdanken.

Aber es wäre grundfalsch, mit einem solchen glücklichen Ereigniss zu rechnen. Denn bekanntlich ist öfters die Erholung des Patienten eine trügerische. Es kommt zu neuer Blutung und der Patient stirbt, wenn wir nicht helfen.

Zum klinischen Verständniss der Erscheinungen von Herzdruck ist es nöthig, darauf hinzuweisen, dass der Herzbeutel in verhältnissmässig kurzer Zeit nicht unerhebliche Dehnung erfahren kann.

Ich zeige Ihnen hier ein Röntgen-Stereogramm, welches acht Stunden nach der Verletzung aufgenommen ist. Sie werden erkennen, dass hier schon eine starke Erweiterung des Herzbeutels durch den Bluterguss bewirkt wurde. Diese Dehnung wird das Symptomenbild beeinflussen. Der Druck überträgt sich auf die benachbarten Organe.

In solchen Fällen wird nun die Circulation mehr oder minder mühsam aufrecht erhalten. Es ist ein Kampf auf Leben und Tod, welcher sich abspielt, und er ist binnen kurzer Frist entschieden, wenn keine Aenderung eintritt. Denn es liegt in dem Herzdruck noch eine weitere Gefahr. Wir haben bereits einen Herzstillstand durch Verlegung des Blutzuflusses kennen gelernt. In der Folge droht der Stillstand in Folge von Ermüdung und Unterernährung des Herzens. Es ist zweifellos, dass sich der Herzmuskel den veränderten Verhältnissen möglichst anzupassen vermag. Allein seine Bewegungen in der gespannten Flüssigkeit werden sehr erschwert. Dazu kommt noch die mangelhafte Ernährung. Eine geringe Füllung des Herzens bedingt eine mangelhafte Füllung der Coronar-Arterien. Daneben aber ist zu beachten, dass zugleich mit dem Strömungshinderniss am rechten Vorhof, die Entleerung der Vena magna cordis gehemmt sein muss. Es wird zweifellos

eine venöse Stauung in der Herzwand Platz greifen. Mit einem Wort, die Ernährung des Herzmuskels leidet.

So wird die Herzbewegung kraftloser und ist bald am Ende. Diese Gefahr des secundären Herzstillstandes ist vorzüglich bei allen jenen Fällen vorhanden, wo das Pericard offen ist, seine Wunde aber nur einen ungenügenden Abfluss des Bluts nach Aussen gestattet.

Dieses Verhältniss trifft häufig zu für Stichwunden und Schusswunden durch kleines Kaliber.

Ich konnte bei meiner zweiten Herznaht, welche 9 Stunden nach der Verletzung stattfand, beobachten, dass die Herzbewegungen ganz auffallend gering waren, namentlich die Bewegung um die Längsaxe, sehr im Gegensatz zu meinem ersten Fall, wo ganz excessive Herzbewegung festgestellt wurde. Die Erklärung dafür ist einfach. Im zweiten Fall handelte es sich um ein müdes Herz in gespanntem, blutgefülltem Pericard, im ersten Fall war das Herz nicht belastet, weil das Blut genügend aus dem Pericard in den Thorax abfliessen konnte. Eine wichtige Beobachtung stammt von Mancini und Janari. Das Herz des Verletzten stand vollkommen still und fing nach Entleerung des Herzbeutels wieder an zu schlagen.

An welchen Symptomen erkennen wir die Spannung im Herzbeutel? Wir finden sehr charakteristische Beschwerden. Die Patienten klagen über Schmerzen im linken Arm, ein bekanntes Symptom bei Herzkranken. Sie klagen über Oppressionsgefühl und präcordiale Schmerzen, namentlich beim Ausathmen. Druck auf die Herzgegend steigert diese Schmerzen.

Viele jammern über heftige Schmerzen im Leib, namentlich linksseitig. Dabei findet man eine ausgesprochene reflectorische Spannung in den oberen Theilen der Bauchmusculatur, sodass einige Male die Bauchhöhle irrthümlich geöffnet wurde. Erfahrene Chirurgen wissen, dass reflectorische Spannung der Bauchmuskeln bei Erkrankungen der Brustorgane gar nicht selten beobachtet wird.

Endlich klagen die Patientin über Atemnoth, obwohl die Lungen frei sind.

Die Betrachtung der Patienten giebt weitere Anhaltspunkte Der Herzdruck bewirkt Cyanose vom leichtesten bis zum schwersten

Grad. Die Halsvenen sind mehr oder weniger gefüllt. Der Puls ist dünn, aussetzend bis zum Verschwinden. Gesicht und Extremitäten sind kühl.

Die Atemnoth steigert sich bis zur Orthopnoe. Der Patient wird endlich soporös oder fällt in tiefe Ohnmacht.

Mit einem Worte, wir finden Störungen im kleinen und grossen Kreislauf, und zwar vom leichtesten bis zu dem schwersten Grade.

Dementsprechend werden wir nach einer Vergrösserung der Herzdämpfung suchen. Anfänglich wird der percutorische Nachweis Schwierigkeiten begegnen, und das fällt leider bei den dringlichsten Fällen schwer in die Wagschale. Deshalb muss der allergrösste Werth auf eine Röntgenaufnahme gelegt werden. Das Röntgenbild giebt schon früh eine Aufklärung. Im Falle eine Aufnahme nicht zu ermöglichen ist, muss um so sorgfältiger auch palpatorisch percutirt werden, und zwar in kurzen Intervallen. Unter sorgfältiger Berücksichtigung der Allgemeinerscheinungen achte man auf „pericarditisches Reiben“ in der Sternalgegend, auf eine Dämpfung in dem oberen Theil des Brustbeins. Es handelt sich ja darum, die gefährlichen Fälle zu erkennen, wo zur Dehnung des Pericards die Zeit fehlt, wo es sich nicht um Stunden, sondern um Minuten handelt. Mit der Dehnung des Herzbeutels giebt auch die Percussion sichere Anhaltspunkte. Man wird erkennen, dass die Herzdämpfung rechts hinüberrückt, und zwar in einem steilen, leicht nach aussen convexen Bogen. Links zieht die Begrenzungslinie schräg von der Herzbeutelspitze nach aussen, sodass die grösste Dämpfungsbreite nach dem Zwerchfell hin liegt.

Bei weiterer Ausdehnung des Herzbeutels wird die schräge Linie nach aussen convex, etwa der äusseren Schultercontour entsprechend. Unterdessen aber ist die Füllung des Herzbeutels auch hinten an der Thoraxwand zu erkennen. Der linke untere Lungenlappen wird mehr oder weniger comprimirt. Man hört dort Bronchialathmen.

Wir sehen, der Herzdruck bedingt grosse Gefahren für unsere Patienten in zweierlei Hinsicht, einmal durch Beschränkung resp. Aufhebung der Blutzufuhr zum Herzen, zum anderen durch die Ermüdung des Herzens bis zum Stillstand. Es ist kein Zweifel,

der Herzdruck spielt bei den meisten Herzverletzungen eine beherrschende Rolle.

Wer den Verlauf vieler Herzverletzungen verstehen will, der muss sich die Symptome des Herzdrucks einprägen. Er muss ihn im Beginn seiner Wirkung zu erkennen suchen, sich im Wechsel der klinischen Erscheinungen zurecht finden, aber auch im Moment, wo er in höchster Bedrohlichkeit auftritt, mit einem Blick erfassen und die richtigen Maassregeln treffen.

Denn ein Mensch mit starkem Herzdruck ist gleich einem Menschen in höchster Erstickungsgefahr. Nicht jeder Arzt kann eine Herznaht machen, aber man sollte wünschen, dass ein jeder im gegebenen Falle einen gespannten Herzbeutel entlasten kann, um den jähen Tod abzuwenden. Doch davon soll später die Rede sein.

Das Bild der Herzverletzungen würde nicht vollständig sein, wenn wir nicht kurz jene Fälle erwähnten, wo die Symptome des Herzdrucks gar nicht in Erscheinung treten.

Es giebt eine Reihe Mittheilungen von nicht perforirenden Herzwunden, welche wenig Blutung im Gefolge hatten, es sei denn, dass ein grösseres Herzgefäss verletzt wurde.

Hauptsächlich aber habe ich jene Fälle im Auge, wo eine grosse Pericardwunde es gar nicht zu einer Spannung im Herzbeutel kommen lässt. Es sind einige wenige Fälle bekannt, dass eine solche Wunde extrapleural lag. Für gewöhnlich fliesst das Blut in die eine oder andere Pleurahöhle. Es besteht ein Hämothorax oder ein Hämopneumothorax.

Wir haben die Zeichen einer inneren Blutung. Man wird genau erwägen, ob die Umstände der Verletzung eine Herzwunde annehmbar oder möglich erscheinen lassen.

Ein Symptom, das bis jetzt noch nicht erwähnt wurde, kann hier den Ausschlag für unser Handeln geben. Das ist das Auftreten abnormer Geräusche am Herzen. Man wird ja immer in erster Linie daraufhin untersuchen. Viele Beobachter haben sie wahrgenommen und verschieden geschildert. Bald klingt es wie pericarditisches Reiben, bald wie ein Aneurysmengeräusch, bald wie ein Klappen, Rasseln.

Es wird besonders charakteristisch, wenn Luft im Herzbeutel (Mühlengeräusch) ist, dann verschwindet die Herzdämpfung und

wir haben die Symptome des Pneumopericards. Man darf aber nicht vergessen, dass Geräusche auch extrapericardial entstehen können. Auf ein Symptom hat Nietert aufmerksam gemacht. Er hörte ein systolisches Plätschergeräusch im Thorax, welches von dem aus dem Herzen strömenden Blut erzeugt wurde. Das Geräusch kann nur bei einem Pneumothorax zu Stande kommen. Man wird in Zukunft sehr darauf achten müssen, da seine Bedeutung zweifellos ist.

Im Uebrigen zwingt uns eine rasch wachsende Blutung stets das Messer in die Hand. Man muss das Blut zu stillen suchen, gleichviel wo seine Quelle ist.

Schlussbetrachtung über die Diagnose der Herzwunden.

Tritt nach einer Verletzung gleichviel welcher Art rasche Füllung und Spannung des Herzbeutels mit den Symptomen des Herzdrucks ein, so ist die Diagnose der Herzverletzung gesichert.

Eine starke anhaltende Blutung aus einer äusseren Wunde der Herzgegend weist auf eine extrapleurale Verletzung des Herzens hin, während das Ausströmen schäumigen Blutes nur den Schluss auf eine Blutung aus dem Innern der Brust gestattet. Die Blutung kann aus dem Herzen stammen.

Das Röntgenbild, namentlich das stereoskopische, kann bei den unsicheren Ergebnissen der Herzpercussion im Beginn einer Füllung des Pericards entscheidende Aufschlüsse geben. Es zeigt auf das Deutlichste die Vergrösserung der Herzdämpfung, es giebt Aufschluss über Fremdkörper im Herzen.

Wir können mit einer gewissen Wahrscheinlichkeit auf eine Herzwunde schliessen, wenn die äussere Verletzung der Herzgegend entspricht und die Art und Richtung der Verletzung uns einen Schluss erlaubt, wenn neben dem Symptom eines Hämo- oder Hämo-Pneumothorax abnorme Geräusche am Herzen wahrzunehmen sind.

Was die Geräusche betrifft, so können sie sowohl extra- als intrapericardial entstehen, selbst die Zeichen eines Pneumo-Pericard sind nicht beweisend für eine Herzverletzung. Die Diagnose gewinnt an Sicherheit, je mehr die präcordiale Wunde sich dem Sternum nähert, d. h. den mehr fixirten Theilen des Herzens, oder

wenn sie das Sternum durchbohrt. Ein systolisches Spritzgeräusch hat hohen Werth für die Diagnose, wird aber wohl nicht allzu oft zu hören sein.

2. Wie haben wir uns den sehr verschiedenartigen Verletzungen gegenüber zu verhalten, vor allem den im Herzen steckenden Fremdkörpern?

Beschäftigen wir uns nun kurz mit den Herzverletzungen, welche Gegenstand unserer Behandlung sind. Es ist sehr lehrreich, die vorliegende Casuistik durchzugehen. Ein verletzendes Instrument kann nur an einer kleinen Stelle Herzbeutel und Herz treffen, ohne die Pleura oder die Lunge in Mitleidenschaft zu ziehen, es sei denn, dass Abnormitäten im Verhalten der Pleuren oder Verwachsungen bestehen.

Durchbohrungen des Sinus pericardiaco-costal. verlaufen für uns oft symptomenlos. Lungenverletzung setzt einen Pneumothorax, der aber sehr rasch verschwinden kann. Auf diese Verhältnisse brauche ich hier nicht einzugehen; sie sind einem Jeden von Ihnen bekannt.

Verletzungen der Arteria mammaria, einer intercostalis sind oft genug als Complicationen beobachtet.

Was die Verletzungen des Herzens durch Nadeln betrifft, so wissen wir, dass sie garnicht ungefährlich sind. Eine von aussen erreichbare Nadel ist schleunigst herauszuziehen; ist sie abgebrochen, von aussen nicht zu erreichen, so muss ihre Entfernung unbedingt versucht werden. Wie verhalten wir uns den abgebrochenen Messerklingen, Dolchen etc. gegenüber? Sollen wir sie sofort aus dem Herzen herausziehen? Ich muss diese Frage entschieden verneinen. Sie sollen nicht eher entfernt werden, bis der Operateur das Herz genügend freigelegt hat oder im Moment freilegen kann.

Ich habe gute Gründe für meine Ansicht, vor allem meine eigene Erfahrung. Es steckt in den alten Ueberlieferungen ein ganz richtiger Kern und man darf der Erzählung vom Tode des Epaminondas und des Julianus-Apostata Glauben schenken. Höchst wahrscheinlich hätte die Kaiserin von Oesterreich länger gelebt, wenn man ihr die Eisenfeile nicht aus dem Herzen gerissen hätte. Es ist eine bekannte Erfahrung, dass im Moment der Extraction dem

schneidenden Instrumente ein heftiger Blutstrahl zu folgen pflegt. Es kann zwar keinem Zweifel unterliegen, dass das Instrument bei jeder Herzbewegung lädirt, aber es fixirt auch das Herz, vor allen Dingen es verstopft die Herzwunde.

Sobald aber das Instrument aus dem Herzen gezogen wird, erfolgt eine vehemente Blutung, welche auf das Rascheste tödten kann. Man soll also nicht nur mit der Entfernung des Instrumentes warten, bis alles zur Herznaht bereit ist, sondern man soll erst das Herz freilegen, ehe man extrahirt, selbst wenn man seine Operationsmethode darnach einrichten muss.

Andernfalls riskirt man einen beträchtlichen Blutverlust, dessen Vermeidung angestrebt werden muss.

Endlich dürfen wir nicht vergessen, dass Herzverletzte in trostlosem Zustand zu uns gebracht werden können, Patienten, welche mehr todt als lebendig sind. Tiefe Bewusstlosigkeit hält sie im Banne. Sie befinden sich im Stadium schwersten Herzdrucks. Die Erfahrung hat gelehrt, dass man hier an der Rettung nicht verzweifeln soll. Man kann bei diesen Patienten ohne Narkose das Herz freilegen. Sobald der Herzbeutel entleert wird, fängt das Herz wieder an lebhaft zu arbeiten. Der Sopor, die Ohnmacht schwinden und man muss zur Narkose greifen. Auf alle Fälle muss die Rettung versucht werden.

Unbedingt erfordern alle Verletzungen, welche die Symptome des schweren Herzdrucks hervortreten lassen, mindestens die Pericardiotomie. Nur in höchsten Nothfällen darf man sich damit begnügen. Hauptindication bleibt die Blutstillung. Wir können nicht wissen, ob wir eine perforirende oder nicht perforirende Wunde finden, ob es sich um eine Blutung aus der grossen Herzvene oder einer Coronararterie handelt. Wir wissen nur, dass es unsere Pflicht ist, einzugreifen. Auch ohne die Erscheinungen des Herzdrucks ist der Herzbeutel freizulegen, sobald eine gefahrdrohende innere Blutung festgestellt ist, und Herzgeräusche event. Sitz der äusseren Wunde auf eine Mitbetheiligung des Herzens hinweisen. Der Herzbeutel ist auf blutigen Inhalt zu untersuchen. Je nach dem Befund erfolgen weitere Maassnahmen. Die genannten Indicationen sind zwingende. Es ist ganz gleichgültig, welcher Art die Verletzung war, ob es sich um eine Nadel oder einen Dolch handelt, um eine Schussverletzung oder um eine Contusion.

Nun giebt es aber eine Reihe Verletzungen, wo eine Herzwunde sehr wohl möglich, ja wahrscheinlich ist, ohne dass eine zwingende Indication zum Eingriff vorliegt.

Hier bleibt es dem Ermessen und dem Gewissen des Chirurgen anheimgestellt, zu operiren oder abzuwarten.

Bestimmte Regeln lassen sich nicht aufstellen. Nur eins kann man sagen: Es ist immerhin besser, wenn man einmal eine vergebliche Probeperikardiotomie macht, als wenn man eine Herzverletzung übersieht. Es ist verschiedenfach operirt worden, ohne dass eine Herzwunde vorlag, öfters noch ist die Herzwunde verkannt und erst bei der Autopsie nachgewiesen worden.

Die Statistik der Herzwunden kann in ihren Zahlenangaben nur einen bedingten Werth beanspruchen. Immerhin erlaubt sie doch einige bestimmte Schlüsse. Dass Spontanheilungen in einem gewissen Procentsatz vorkommen, ist bekannt. Er schwankt je nach dem verletzenden Instrument. Nadelverletzungen geben eine bessere Prognose als Stichwunden und letztere eine bessere als Schusswunden. Es leuchtet ein, dass nicht perforirende Wunden eher heilen als perforirende.

Allein eine sich selbst überlassene Herzwunde hat doch sehr grosse Missstände im Gefolge. Ich will absehen von der Gefahr einer eitrigen oder nichteitrigen Pericarditis, von den üblen Folgen ausgedehnter Verwachsungen. Aber es besteht bekanntlich bei diesen Patienten stets die grosse Gefahr einer secundären Blutung. Endlich hat die spontan geheilte Herzwunde, auch die nicht perforirende, sofern sie von einiger Ausdehnung ist, eine schlechte nachgiebige Narbe im Gefolge. Diese Narbe bleibt stets ein Locus minoris resistentiae und kann bersten oder zum Sitz eines Aneurysmas werden.

Loison hat 9 solcher Todesfälle zusammengestellt. Ein Mensch mit genähtem Herzen befindet sich also in günstigeren Verhältnissen als ein spontan geheilter. Das steht ausser Frage. Es ist nur folgerichtig, wenn diese Erfahrung uns in zweifelhaften Fällen beeinflusst und zwar im activen Sinne. Allerdings kommt es dann wesentlich auf die äusseren Umstände an. Nur unter den sorgsamsten Vorbereitungen, wie wir sie in unseren Anstalten gewohnt sind, darf man zu einer solchen Operation schreiten. Es

handelt sich um prophylaktische Operationen, welche den Operateur mit einer grossen Verantwortung belasten.

Wenn man in einem solchen Falle wegen Schussverletzung operirt, so soll man sich daran erinnern, dass erhebliche Verletzungen des Herzens ohne Durchlöcherung des Pericards vorkommen. Der Herzbeutel muss angeschnitten werden. Doch davon später!

Bei zwei Patienten, welche den Verdacht auf eine Herzverletzung erweckten, habe ich nicht operirt, da keinerlei beunruhigende Erscheinungen vorhanden waren. Unter vorsichtigem Verhalten und genauer Beobachtung wurde abgewartet und auch später kein Anlass zum Eingriff gefunden.

Zoege Manteuffel hat aus seinen Erfahrungen im mandschurischen Krieg über 8 Fälle berichtet, welche er als Herzverletzungen ansprach. Sie zeigten glatten Heilungsverlauf ohne Operation. Indessen scheint mir die Diagnose nicht über alle Zweifel erhaben.

3. Die Freilegung des Herzens und die Probe-Pericardiotomie.

Wir kommen nun zu der vielumstrittenen Frage, wie das Herz freigelegt werden soll.

Die Fülle von Vorschlägen und Methoden beweist, dass die Sache nicht so ganz einfach ist.

Versuchen wir, einige leitende Gesichtspunkte zu gewinnen!

Hier weist eine äussere Verletzung auf eine Wunde in der Nähe der Herzspitze oder auf eine — vielleicht extrapleurale — Ventrikelwunde hin, dort müssen wir auf eine Vorhofswunde gefasst sein. Hier sitzt die äussere Wunde links dort rechts, bald in der oberen, bald in der unteren Herzgegend. Der eine Patient kommt in höchst bedrohlichem Zustande in unsere Behandlung, bei dem anderen ist Zeit vorhanden, die Blutung nur mässig oder zum Stillstand gekommen. Bei einem Dritten ist eine Herzverletzung sehr möglich, aber keineswegs sicher.

Es wäre ja eine höchst einfache Lösung unserer Aufgabe, wenn wir uns auf den Standpunkt stellen dürften, für alle Operationen am Herzen empfiehlt sich einzig diejenige Methode, welche das Herz am ausgiebigsten für alle Eventualitäten freilegt. Ich

würde eine solche Methode selbst dann für falsch erklären, wenn wir stets im Schutz der Sauerbruch'schen Kammer oder mit dem Brauer'schen Tisch operiren könnten.

Der oberste Grundsatz muss sein, in möglichst schonender Weise das Herz für die betreffende Operation frei zu legen. Es ist meines Erachtens principiell falsch, eine Sternumresection oder Aufklappung vorzunehmen, wenn nicht eine dringende Indication vorliegt. Es ist verwerflich, einen grossen Lappenschnitt anzuwenden, wenn man mit Resection einer Rippe auskommen kann. Wir müssen uns endlich klar werden, dass es keine Methode giebt, welche allen Herzverletzungen gerecht wird.

Damit scheint mir schon viel gewonnen.

Dann werden nicht mehr die Fälle vorkommen, dass ein Operateur mit einem linksseitigen grossen Lappenschnitt operirt, wenn die äussere Verletzung rechts sitzt, dann werden auch die Klagen verstummen, dass die eine oder andere Lappenmethode nicht genügend Platz giebt, d. h. der Herzwunde nicht entsprochen hat.

Wie können wir nun den sehr verschiedenen Anforderungen gerecht werden? Einzig und allein, wenn wir uns von den Verhältnissen des vorliegenden Falles leiten lassen. Dabei bleibt nicht ausgeschlossen, dass wir in zwingenden Fällen das Herz weit zugänglich machen.

Einer freundlichen Mittheilung unseres Herrn Collegen Barth entnehme ich die erfreuliche Thatsache, dass ich mich mit dem erfahrenen Chirurgen in voller Uebereinstimmung befinde.

Welche Umstände beeinflussen also unser Vorgehen bei der Freilegung des Herzens?

1. Die mehr oder minder grosse Gefahr, in welcher sich der Patient befindet.

2. Die Art der Verletzung und der Sitz der äusseren Wunde, ob rechts, ob links, ob am Sternum, ob an der Seite, am Rücken oder am Bauch, event. das Fehlen einer Wunde bei Contusionen.

3. Der begleitende Hämo-Pneumothorax event. Spannungs-Pneumothorax.

4. Elasticität oder Starrwandigkeit des Thorax, breite oder enge Zwischenrippenräume.

5. Die Rücksicht auf die Erhaltung einer knöchernen Bedeckung des Herzens; sie steht in letzter Linie.

Wenn man einen Menschen in höchster Gefahr operiren muss, und es weist eine äussere Wunde auf die Verletzung hin, dann werden die meisten Chirurgen der Sachlage entsprechend vorgehen, den Wundkanal rechts oder links verfolgen und möglichst rasch trachten, an die blutende Herzwunde zu kommen.

Genügt ein Zwischenrippenschnitt, so ist es gut, kommt man mit Entfernung einer Rippe aus, wie das mehrfach der Fall war, so kann man doch nicht mit einem theoretischen Raisonnement dem Operateur einen Vorwurf machen, kurz die Hauptsache ist, dass man sich je nach der vorliegenden Verletzung rasch und energisch genügenden Platz verschafft. Nur eins soll man ängstlich vermeiden, die Verletzung beider Pleuren. Ist mehr Zeit vorhanden, so haben wir uns von vornherein zu entscheiden, ob wir extrapleural vorgehen wollen oder nicht. Es giebt Autoren, welche grundsätzlich auf die Erhaltung der Pleura verzichten, andere welche auf alle Fälle auch trotz bestehenden Hämo-Pneumothorax extrapleural das Herz freilegen wollen. Weder das eine noch das andere ist für alle Fälle passend.

Wenn die Umstände des vorliegenden Falles es gestatten, so sollte die Verletzung der Pleura vermieden werden. Mehrere namhafte Autoren sagen, dass das leicht sei. Ich kann dem nach meinen Erfahrungen nicht ganz beistimmen. Wollen wir auch die mannigfachen Variationen im Verhalten der mediastinalen Pleurablätter und des Sinus pericardiaco-costalis ausser Betracht lassen, so bestehen doch grosse Verschiedenheiten bezüglich der Ablösbarkeit der Pleuren.

Selbst bei Leichenversuchen gelingt es bei Weitem nicht immer, die Pleura unverletzt zu erhalten. Immerhin ist es bei einigen Herzoperationen gelungen.

Es wird individuell verschieden sein, ob es leicht ist oder nicht. In anderen Fällen werden Verödung des Herz-Pleura-Sinus durch Verklebungen der Pleurablätter, Zurückweichen der Pleura durch den Herzbeutel-Erguss unseren Bestrebungen zu Hülfe kommen, von einer Sicherheit des Gelingens sind wir weit entfernt. Wir haben in Betracht zu ziehen, dass nur ein kleiner Theil der Herz-

verletzungen die Pleura unverletzt lässt. Zwar ist kein Pneumothorax vorhanden, aber die Pleura ist durchbohrt und dies zeigt sich, sobald wir sie ablösen wollen. Vielleicht kann trotzdem ein grosser Pleuraeinriss vermieden werden. In der Regel wird beim Aufklappen der Rippe der Pleurariss vergrössert werden, und alle Versuche zum Verstopfen machen das Uebel schlimmer.

Nun giebt es aber Fälle, welche geradezu das Einschneiden der Pleura erheischen, damit nicht eine Verletzung im Thoraxinnern übersehen wird. Ich habe einen Fall operirt, wo starke Anämie, ein rasch wachsender Hämothorax, Herzgeräusche und Schussrichtung auf eine Herzverletzung hinwiesen. Bei der Operation wurde ein nicht perforirender Herzbeutelstreifschuss gefunden. Das Pericard war leer. In der Nähe des linken Lungenhilus blutete eine grosse Vene. Die Blutung wurde durch Tamponade gestillt und der Patient ohne weitere Complication geheilt.

Man denke aber nur an Fälle mit Verletzungen der Lungen, des Zwerchfells und der Bauchorgane.

In vielen Fällen kommt der Patient mit einem grossen Pneumothorax oder Hämothorax in unsere Hand.

Selbst in diesen Fällen will Sandulli extrapleural auf das Herz eingehen.

Die Zukunft wird lehren, wie weit sich diese Absicht verwirklichen lässt.

Wenn wir alle Thatsachen zusammenfassen, so müssen wir sagen, die Erhaltung der Pleura soll in geeigneten Fällen angestrebt werden. Der Versuch ist etwas zeitraubend. Er wird öfters misslingen. Gelingt er aber, so hat das entschieden Vortheile für den Patienten.

Denn es mögen viele Todesfälle auf Rechnung der breiten Eröffnung der Pleura und deren Folgen zu setzen sein. Wir wollen aber nicht vergessen, dass auch die eitrige Pericarditis allein manchen Patienten dahingerafft hat.

Schliesslich ist die Möglichkeit, ein grosses Blutextravasat zu entfernen, die Einsicht in die Pleurahöhle bezüglich anderweitiger Verletzungen nicht gering einzuschätzen. Es wird Alles darauf ankommen, dass wir während der Operation und der Nachbehandlung zweckentsprechend vorgehen. Wenn möglich, müssen wir nach Sauerbruch und Brauer operiren. Ist dies nicht

möglich, so haben wir doch gelernt, selbst ohne Hülfe der Athmungsapparate diese Gefahren sehr herabzumindern. Die Entfaltung der Lunge während und nach der Operation hat sich bestens bewährt.

Der Art der Verletzung und dem Sitz der äusseren Wunde werden wir auf jeden Fall einen grossen Einfluss auf unsere Maassnahmen einräumen müssen. Bei einer grossen klaffenden Wunde der Herzgegend sind wir nicht zweifelhaft, was zu thun ist. Bei abgebrochenen Messerklingen etc., welche im Herzen stecken, werden wir unseren Eingriff entsprechend einrichten, und zwar in der Art, wie oben erwähnt wurde. Man muss das Herz freilegen, ehe man das verletzende Instrument entfernt. Wenn wir Anhaltspunkte gewinnen können über Beschaffenheit des verletzenden Instruments, ob es sehr tief gedrungen ist, so kann das sehr wichtig sein.

Es muss berücksichtigt werden, ob die Verletzung von rechts oder links oder durch das Sternum stattgefunden hat, ob in der oberen, mittleren oder unteren Herzgegend.

Nun wird es sicherlich sehr darauf ankommen, ob wir an einem jugendlichen elastischen oder einem starren Brustkorb operiren, ob wir weite oder enge Zwischenrippenräume finden.

„In jedem Fall aber ist es besser und schonender, mit subperiostaler Resection mehrerer Rippen das Herz frei zu legen, als mit Bildung eines grossen Knochen-Weichtheillappens".

Das ist festzuhalten!

Als die Herzchirurgie in begreiflicher Weise das Interesse der Chirurgen zu fesseln begann, da entstand ein löblicher Eifer im Suchen nach geeigneten Operationsmethoden. Auf Grund von Leichenstudien und Thierexperimenten wurde mühelos gefunden, wie schön ein Herz zugänglich gemacht werden kann. Dazu kam noch, dass jeder Operateur, welcher ein bisher gerühmtes Verfahren bei einer Herzoperation unpraktisch gefunden hatte, ein neues erfand.

So sind wir denn glückliche Inhaber der verschiedensten Methoden, welche aufzuzählen Sie mir wohl erlassen werden. Sie unterscheiden sich in der Grösse des umschnittenen Lappens, gliedern sich in costale und sterno-costale, und haben je nachdem ihre Basis nach oben oder unten, innen oder aussen. Die einen

Lappen lassen sich ganz aufklappen, es sind theils die am wenigsten empfehlenswerthen, mit doppelter Durchschneidung der Rippen und der Basis nach oben oder unten, theils Lappen mit der Basis nach innen. Die anderen Lappen lassen sich nur abziehen, falls man nicht die Rippen einbricht.

So zahlreich die Methoden sind, so sparsam sei man in ihrer Anwendung!

Haben wir uns entschlossen, das Herz freizulegen, dann rathe ich zuerst zu einem Zwischenrippenschnitt, der möglichst den Verlauf der äusseren Wunde zu berücksichtigen hat und vom Sternum nach aussen verläuft. Liegt die äussere Wunde entfernt oder handelt es sich um eine Contusion etc., so mag dieser Schnitt im V. linken Intercostalraum liegen. Ist ein Hämothorax oder gar ein gespannter Pneumothorax vorhanden, so dringt der Schnitt sofort in das Cavum pleurae ein, und die Lunge wird gefasst und nach aussen angezogen unter starkem Auseinanderziehen der Rippen. Der Schnitt kann beliebig nach aussen verlängert werden. Es wird sich nun zeigen, ob man genügend Platz hat, ob man event. mit Resection einer oder mehrerer Rippen oder partieller Resection des Sternums auskommt. Findet man, dass das Herz noch weiter zugänglich gemacht werden muss, so bei starker Blutung, bei einer Verletzung unter dem Sternum, so wird sofort ein Längsschnitt in der Mitte des Brustbeins geführt und die Weichtheile abgelöst. Der Schnitt beginnt nach Bedarf in der Höhe des oberen Randes der 3. Rippe und endigt event. am oberen Rande der 6. Rippe. Die Rippenknorpel der betreffenden Rippen werden dicht am Brustbein durchschnitten und die Knochenweichtheillappen stark nach oben und unten aussen zurückgezogen. Die Art. mamm. kann geschont werden. Oeffnet man nun den Herzbeutel mittelst Längs- oder Kreuzschnitt, so hat man eine gute Uebersicht, die sich durch Abkneifen des Sternalrandes noch erweitern lässt (s. Fig. 3).

Man kann nun das Herz luxiren und soweit anziehen, dass der grösste Theil des rechten Vorhofs, der Sulcus coronarius, die grossen Arterien, die Herzkammern von jeder Seite und auch der linke Vorhof z. Th. zugänglich werden.

Will man mit Schonung der Pleura vorgehen, so wird man am Rande des Sternums den ersten Schnitt vertiefen und mit

vorsichtiger Ablösung der Pleura costalis und pericardiaca Schritt für Schritt weiter gehen, die Rippen am Sternum abtrennen und nach Bedarf reseciren. Mit ganz besonderer Vorsicht sollte man die Pleura vom Pericard ablösen, und so mag es in günstigen Fällen gelingen, eine Pleuraverletzung zu vermeiden.

Fig. 3.

Die Freilegung des Herzens.

Das wäre also schliesslich eine Schnittführung, wie sie Durante angegeben hat.

Nach vielen Ueberlegungen und Leichenstudien bin ich dazu gekommen, Ihnen in der geschilderten Weise die Freilegung des Herzens zu empfehlen. Ich halte es für selbstverständlich, dass man bei einer rechts gelegenen Wunde, wenn nicht genügende Gründe dagegen sprechen, von rechts eingeht.

Sie gewährt den Vortheil, dass sie den verschiedenen Verletzungen angepasst werden, dass man sich mit einem Intercostalschnitt (Wilms) begnügen kann, event. mit Aufklappen einer oder mehrerer Rippen. Sie kann auf das Schnellste zu einer Freilegung des Herzens ausgedehnt werden. Sie erlaubt unter Berücksichtigung der äusseren Wunde vorzugehen und gestattet unter günstigen Umständen eine Schonung der Pleura.

Schlussfolgerungen bezüglich der Freilegung des Herzens.

Operationen in der Sauerbruch'schen Kammer oder mit dem Brauer'schen Tisch geben uns die grössten Vortheile.

Selbst mit diesen gewichtigen Hülfsmitteln bleibt der Grundsatz bestehen, dass das Herz in möglichst schonender Weise freigelegt werden soll, und zwar dem einzelnen Fall entsprechend.

Die Knochenlappenmethoden sollen in möglichster Beschränkung zur Anwendung kommen und nur unter zwingender Indication.

Sie sind sehr eingreifend und infectionsgefährlich. Stets soll man vorher versuchen, mit dem kleinsten Eingriff auszukommen. Dass dieser Versuch nicht auf Kosten der sicheren Blutstillung fortgesetzt werden darf, ist einleuchtend.

Allein es wird Fälle geben, wo wir noch viel vorsichtiger zu Werke gehen müssen.

Wir haben gesehen, dass bei einer nicht unbeträchtlichen Anzahl von Herzverletzungen die Diagnose schwankend ist. Nehmen wir den Fall an, dass die äussere Wunde entfernt vom Herzen liegt. Hier ist die Probe-Pericardiotomie am Platz. Sie muss auf eine Weise ausgeführt werden, welche die meiste Sicherheit bietet, sowohl für die Schonung der Pleuren, sowie für gute Entleerung des Herzbeutels.

Diese Bedingung erfüllt meines Erachtens eine Methode, welche ich Ihnen schildern will.

Ein bogenförmiger Schnitt verläuft am unteren Rande der 7. linken Rippe, ca. 6 cm lang nach der Basis des Proc. ensiformis hin und quer über diesen hinweg. Der Schnitt wird so vertieft, dass der 7. Rippenknorpel dicht an seinem Sternalansatz durchschnitten werden kann. Die Art. mamm. wird geschont. Der Finger dringt nun unter Abdrängung der Weichtheile unter das Sternum, also zwischen den unteren Partien des Muscul. trian-

gular. sterni und den sternalen Partien des Zwerchfells. Das Lig. sterno-pericard. inf. giebt event. eine gute Leitung. Mit der Kneifzange wird ein Stück des Sternums und des 7. Rippenknorpels abgetragen, und event. noch der 6. Rippenknorpel resecirt. Geht man nun unter Abziehung der 7. Rippe und des Sternums direct

Fig. 4.

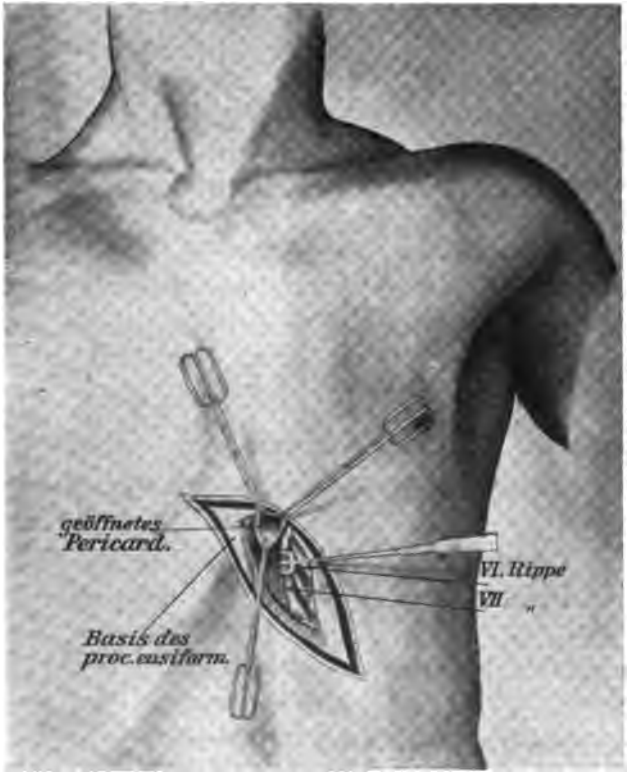

Die (Probe-)Pericardiotomie.

im Zellgewebe nach oben, so findet man unter einer mehr oder minder dicken Fettschicht den Herzbeutel am sichersten frei von dem Pleuraüberzug (s. Fig. 4). Je mehr der Herzbeutel gefüllt ist, desto leichter ist die Operation. Man muss sich unter dem Brustbein nur immer nach oben halten, um nicht die Peritonealhöhle zu verletzen. Es ist ausserordentlich leicht, hier den Herz-

beutel zu öffnen und sich von seinem Inhalt zu überzeugen. Es ist ebenso leicht, ihn zu schliessen als gut zu drainiren. Hier ist nun auch die Gelegenheit zu erörtern, wie eine gute Drainage des Herzbeutels beschaffen sein muss. Es genügt durchaus nicht, dass man, wie bisher, nur links den Herzbeutel geöffnet hat, denn es kann sich nach rechts hin sehr leicht eine Absackung bilden. Man muss vielmehr den Herzbeutel so drainiren, dass der Pericardialraum sowohl rechts wie links entleert werden kann. Eine Sicherheit giebt nur die empfohlene Methode, indem man von dem geschilderten Operationsschnitt aus nach rechts über die V. cava infer., und nach links ein Drainrohr einführt. Zugleich hat man den Herzbeutel an seiner tiefsten Stelle geöffnet.

Hat man nun bei der Pericardiotomie den Eindruck gewonnen, dass es sich um eine Verletzung des Herzens handelt, so kann man sofort zu der Freilegung des Herzens in der oben geschilderten Weise schreiten, indem man den 6. Rippenknorpel an seinem Ansatz durchschneidet.

Mag man nun das Herz frei gelegt haben, wie man will, mit dem Anschneiden des Herzbeutels kommt ein kritischer Augenblick. Man muss auf eine stärkere Blutung gefasst sein.

4. Die Beherrschung der Blutung bei grösseren Herzwunden und die Herznaht.

Damit kommen wir zu einer Erörterung, welche m. E. für die weitere Entwicklung der Herzchirurgie die allergrösste Bedeutung beansprucht. Es handelt sich um die Beherrschung der Blutung aus dem Herzen. Es handelt sich darum, blutsparend zu operiren, ja so seltsam es klingen mag, es kommt darauf an, dass wir im Nothfall im Stande sind, für Momente blutleer zu operiren. Denn wir müssen sehen, wo die Wunde sitzt, wie sie beschaffen ist, wir müssen die Nadel richtig führen, einen Fremdkörper erkennen u. s. w.

Für eine Anzahl Herzwunden ist diese Bedingung ohne Weiteres gegeben. Die Blutung ist gering. Sie kann nach Anziehen der ersten Nahtschlinge durch Fingerdruck oder Einführen eines Fingers in die Herzwunde beherrscht werden. Es liegen aber eine Anzahl Berichte vor, wo die Blutung eine ganz ausserordentliche war. Die Patienten verbluteten sich auf dem Tisch.

Noch mehr starben kurz nach der Operation oder sie wurden in Folge des Blutverlustes widerstandslos gegen eine Infection. Auch ich kann aus Erfahrung reden. Ich habe manche Blutung in meiner chirurgischen Thätigkeit gesehen, aber noch nie eine solche, wie ich sie bei meiner zweiten Herznaht erlebte. Wie aus einer Quelle ergoss sich ein breiter Blutstrom, die ganze Herzoberfläche bedeckend. Es war unmöglich, etwas von der Herzwunde zu sehen. Nur der Finger konnte nothdürftig orientiren. Man legt die erste Naht und zieht die Fadenschlinge an. Die Blutung hält unvermindert an. Der Assistent führt den Finger in die Wunde. Die Blutung bleibt in gleicher Stärke. Das sind Momente, die man nicht vergisst! Man näht mühsam weiter. Mit der Verkleinerung der Wunde spritzt das Blut in hohem Bogen aus dem Herzen. Endlich nachdem 10 Nähte gelegt sind, steht die Blutung. Wer eine kleine Stichverletzung des Herzens, eine Schussverletzung aus kleinem Kaliber genäht hat, der kann sich noch lange keine Vorstellung machen, wie grosse Herzwunden bluten.

Wie können wir dieser eminenten Gefahr begegnen? Ist es möglich, blutsparend, ja blutleer am Herzen zu operiren?

Die Beantwortung dieser Frage hängt von zwei Umständen ab:

1. Wie verhält sich der Herzmuskel, wenn die Blutzufuhr vermindert oder aufgehoben wird?
2. Wie verhalten sich dabei die empfindlichsten Nervencentren?

M. H.! Schon unsere klinischen Erfahrungen sprechen für die Möglichkeit. Wir müssen uns nur erinnern, wie sehr bei einem stark gespannten Herzbeutel die Blutzufuhr zum Herzen vermindert ist; dass in den schlimmsten Fällen von Herzdruck immer noch Minuten vergehen, ehe der Tod eintritt. Und nun bitte ich Sie, die Verhältnisse bei meinem zweiten Fall von Herznaht zu berücksichtigen. Die Wunde begann $1^1/_2$ cm unterhalb der Ursprungsstelle der A. pulmonalis und verlief in grosser Ausdehnung der Ventrikellänge entsprechend. Sie gewährte dem Blut einen weit bequemeren Ausgang als die A. pulmonalis, und ganz sicher ist nur eine minimale Menge Blut von der Eröffnung des Herzbeutels resp. der Entfernung des abgebrochenen Messers bis zur Voll-

endung der Naht weiter befördert worden. Während dieser Minuten schlug das Herz ruhig weiter, obwohl doch in seine Coronararterien sehr wenig Blut gelangen konnte. Die Nervencentren aber zeigten sich nach der Operation völlig ungestört.

Wir können aber noch weitere Beweise bringen. Während mässige Blutungen aus dem Herzen schon durch das einfache Hervorheben aus dem Herzbeutel zum Stillstand kamen, so wurden bei starken Blutungen verschiedene Maassnahmen getroffen, welche sich als wirksam erwiesen.

Einige Operateure halfen sich durch gewaltsame Compression des Herzens, sie versuchten durch den Druck auf die Herzkammern die Wunde zu schliessen. Es ist wohl kein Zweifel, dass während dieser Compression die Herzthätigkeit aufgehoben wurde. Aus den Versuchen von Ziemssen's an dem Herzen der Catharina Serafin wissen wir, dass eine kurze starke Herzcompression sofort ein Delirium cordis zur Folge hatte, welches allerdings rasch vorüberging.

Andere Chirurgen sahen die Blutung stehen, wenn sie das Herz fassten und kräftig nach Aussen anzogen oder nach dem Brustbein hin abknickten.

Bei den geschilderten Maassregeln sind jedoch einige Male sehr bedrohliche Erscheinungen eingetreten. Die Patienten schienen sterbend. Allein wer wollte die Chirurgen tadeln, welche in einem Augenblick höchster Noth zu heroischen Mitteln griffen? Wenn wir kein anderes Mittel hätten, eine Blutung aus dem Herzen zu beschränken, so wären wir im gegebenen Moment verpflichtet, immer wieder darauf zurückzukommen. Ich glaube aber, es giebt ein anderes Mittel, welches schonender und sicherer ist. Man vermeidet die heftigen mechanischen Insulte und kommt sicherer zum Ziel, wenn man das Atrium venosum dextrum, d. h. die Vv. cavae bei ihrer Einmündung in den rechten Vorhof comprimirt. Ehe ich hierauf weiter eingehe, will ich erörtern, inwiefern ein kräftiges Anziehen des Herzens eine Blutung mässigt oder aufhebt. Leichenversuche geben uns leicht die Erklärung. Ein Zug der Längsachse des Herzens entsprechend nach aussen und abwärts bewirkt, dass die Vena cava inf. platt wie ein Band wird und eine Drehung erleidet. Der Zug pflanzt sich auf die Vena cava sup. fort, auch die Venae pulmonal. namentlich die rechten werden gespannt. In geringem Grade strecken sich die A. pulmonal. und die Aorta. Je

mehr der Zug nach aussen wirkt, desto stärker wird die Vena cava inf. gespannt. Die Spannung überträgt sich auf den Vorhof. Bei der Abknickung des Herzens auf das Brustbein spannt sich wiederum zuerst die V. cava inf. und je nachdem von rechts oder links abgebogen wird, in besonderem Maass die V. v. pulmonal. sin. oder dextr. Die V. cava sup. und die grossen Arterien werden weniger beeinflusst.

Es ist einleuchtend, dass durch kräftiges Anziehen, sowohl wie durch Abknicken des Herzens eine Blutung aus demselben mit ziemlicher Sicherheit herabgesetzt werden kann. Denn zum Mindesten wird die Zufuhr aus dem grossen Gebiet der V. cava inf. sehr beschränkt oder aufgehoben.

Ich kann Ihnen jedoch diese Methoden nicht empfehlen. Wenn auch das menschliche Herz, wie wir erfahren haben, mannigfache mechanische Insulte ohne dauernden Schaden verträgt, so halte ich es doch für die erste Pflicht eines Chirurgen, sie auf ein möglichst geringes Maass herabzusetzen.

Die Fixation des Herzens, also auch die Möglichkeit das Herz nach aussen zu ziehen, schwankt nicht sowohl dem Alter nach, sondern scheint auch individuell verschieden. Man kann mit einem gewaltsamen Zug oder einer Abknickung unberechenbare Wirkungen hervorbringen.

Zur Entscheidung der Frage, wie sich ein Herz bei abgeschnittener Blutzufuhr verhält, wie es eine Compression des rechten Vorhofs verträgt, bedurfte es des Thierexperiments. Die Resultate, welche einzelne Forscher bei Unterbindung einer Coronar-Arterie erhielten, führten zu dem Schluss, dass die Unterbrechung der Blutzufuhr in einem Stamm der Coronar-Arterien den Herztod zur Folge habe. Das Hundeherz fängt an zu flimmern und steht still. Tigerstedt sagt dagegen sehr richtig, dass das Herz lange nicht in dem Maasse von der Blutzufuhr abhängig ist, als man es sich früher gedacht hat.

Zum Beweise dafür unterbrach er bei einem Kaninchen während 6 Minuten die Blutzufuhr zum Herzen und sah danach das Herz sich erholen.

Nach ihm gelingt es ein Herz, das 10 Minuten und länger aus der Circulation ausgeschaltet ist, durch Speisung mit arteriellem Blut wieder zu beleben und zu kräftiger Contraction anzuregen.

Ich entnehme weiter einer Arbeit von v. Frey, dass T. beim Hund 2 Minuten lang die Vorhöfe abgeklemmt hat. Das Herz nahm nach Lösung der Klemme seine normale Thätigkeit wieder auf.

Das Flimmern und Absterben des Hundeherzens kann demnach nicht auf eine Unterbrechung der Blutzufuhr zurückgeführt werden. (Tigerstedt - v. Frey.)

Der höchst interessante Versuch Deneke's zeigt, dass das herausgeschnittene menschliche Herz wieder zum Schlagen zu bringen ist.

Für unsere Zwecke kann ja nur in Betracht kommen, wie sich ein Herz bei verminderter Blutzufuhr verhält resp. wie es eine kurz dauernde totale Ausschaltung der Blutzufuhr verträgt.

Es ist bekannt, dass das Hundeherz ganz ausserordentlich empfindlich ist. Wir haben deshalb Hunde zu unseren Versuchen benutzt.

Das Resultat der Versuche ist folgendes:

Bei einem Hunde wurde unter Compression des rechten Vorhofs blutleer eine Wunde des linken Ventrikels genäht. Der Versuch gelang vollkommen. Der Hund ging an Infection zu Grunde. Bei einem zweiten Hunde, dessen Herz von vornherein schlecht arbeitete, wurde der Vorhof 40 Secunden comprimirt. Der Hund lebt noch und befindet sich wohl. Ein dritter alter Hund blieb auf dem Tisch. Der linke Ventrikel war von oben bis unten geschlitzt und sollte unter Blutleere operirt werden. Der Herzmuskel aber vertrug keine Naht. Eine jede Naht schnitt durch.

Herr College Gottlieb in Heidelberg hatte nun die Güte, in seinem Institut drei Versuche vorzunehmen.

Protokoll der am 4. März 1907 im pharmakologischen Institut in Heidelberg ausgeführten Experimente.

(Prof. Gottlieb, Prof. Magnus, Dr. Noetzel.)

1. (Operateur Prof. Magnus): Mittelgrosser Pinscher. Athmungsapparat. Aethernarkose (Morphium). Spaltung des Sternums.

Vollkommene Compression des rechten Vorhofs 2 Minuten lang. Das Herz schlägt weiter.

Pause von 3 Minuten.

Darauf Stich in den linken Ventrikel, starke Blutung, dieselbe wird durch nicht vollkommene Compression des rechten Vorhofs fast vollkommen, durch gleichzeitigen leichten Druck auf die Wunde ganz vollkommen gestillt,

sodass die Naht ausgeführt werden kann (Prof. Magnus), die Compression dauert 3 Minuten.

Das Herz schlägt weiter.

Das Thier lebt noch 15 Minuten, darauf Durchschneidung beider Vagi, Flimmern, Exitus.

II. (Operateur Dr. Noetzel): Ueberdruckapparat. Aethernarkose (Morphium), grosser Jagdhund.

Fenster in den Thorax links neben dem Sternum, Rippenknorpel durchtrennt, Rippen zur Seite gezogen, sehr bequemer Zugang. Spaltung des Herzbeutels, Fadenzügel durch die Herzspitze zum Anziehen. Stich in den linken Ventrikel, vollkommene Compression des rechten Vorhofs, Blutung steht vollkommen, Compression $1^1/_2$ Minuten, Herz schlägt weiter. Naht.

Nochmalige Compression gleich darauf bewirkt Flimmern und Tod.

III. (Operateur Prof. Magnus): Spaltung des Sternums.

Umschnürung des rechten Vorhofs an den Hohlvenenmündungen mit Bindfaden, vollkommen fest 1 Minute lang.

Nach ca. 40 Secunden Herzstillstand. Die Minute wird abgewartet, worauf nach Lösung der Fadenschlinge das Herz weiterschlägt.

Pause von 3—4 Minuten.

Darauf noch einmal feste Abschnürung, Stich in den rechten Ventrikel, die Blutung steht vollkommen, Naht der Herzwunde unter vollkommener Blutleere. Das Herz schlägt weiter. Dauer der Compression 1 Min. 40 Sec.

Darauf nach einer Pause von ca. 6 Minuten werden die langgelassenen Fäden der Naht noch einmal angezogen:

Auf Anziehen der Fäden der Naht folgt Flimmern und Herzstillstand.

Diese Versuche haben also ergeben:

1) Durch Compression des rechten Vorhofs kann die Blutung aus jeder Herzwunde gestillt, bei unvollkommener Compression immerhin so weit beherrscht werden, dass die Naht fast blutleer ausgeführt werden kann.

2) Die unvollkommene Compression verträgt das Hundeherz bis zu 4 Minuten sicher, wahrscheinlich noch länger, die vollkommene sicher 1—$1^1/_2$ Minuten lang, darüber hinaus unsicher.

3) Zweifellos verträgt das menschliche Herz viel mehr. Beim Hundeherzen ist speciell das „Flimmern" das deletäre, eine Erscheinung der Muskelinsufficienz, die nur beim Hunde fast irreparabel, bei Kaninchen und Katzen eine vorübergehende ist.

M. H.! Unsere Erfahrungen sowohl, wie das Thierexperiment geben uns die Berechtigung, in gefahrdrohenden Augenblicken die Compression des rechten Atrium venosum in Anwendung zu

bringen. Ich für mein Theil würde in einem Falle heftiger Blutung ohne Bedenken dazu schreiten.

Die Compression ist leicht auszuführen. Es bedarf allerdings einiger Vorübung an der Leiche. Am Besten bedient man sich wohl der Finger, obwohl eine Compression vermittelst einer mit luftgefüllten Drainageröhren armirten Klemme weniger Platz erfordert.

Während man das Herz sanft mit der rechten Hand aus dem Herzbeutel hebt, geht man mit der linken Hand von unten in den Herzbeutel. Sofort fühlt man die Vena cava inf. und ihre Einmündungsstelle in den rechten Vorhof. Es ist nichts leichter, als sie zwischen Zeigefinger und Ringfinger zusammenzudrücken. Durch Hinaufschieben der Finger verlegt man die Einmündung der Vena cava superior. Es ist zweckmässig, dass man dicht an der Wand der Vena cava inf. nach oben geht, um nicht die Einmündungsstelle der Vena magna cordis zu verlegen.

Wir haben es nun völlig in der Hand, die Blutzufuhr nach Bedarf zu beschränken oder sie völlig aufzuheben. Wir können auch die völlige Compression der Vena cava inf. ausführen, ohne die obere Hohlvene zu beeinträchtigen.

Dass man eine totale Unterbrechung der Circulation nicht ohne dringenden Grund und dann nur für Momente ausführen wird, bedarf keiner Erörterung.

Jedenfalls haben wir in der Compression des rechten Atrium venosum ein Mittel, um die schwerste Herzblutung sofort zum Stehen zu bringen.

Ueber die Herznaht selbst kann ich mich kurz fassen.

Wir haben ja erfahren, dass man einem Herzen viel zumuthen kann. Ich bin völlig der Meinung, dass wir gegebenen Falls ganz energisch zufassen müssen. Denu es handelt sich ja oft darum, einer furchtbaren Situation gerecht zu werden. Allein was wir dem Herzen ersparen können, das müssen wir ihm ersparen. Das Fassen der Herzwunde mit Klemmen oder Zangen ist bedenklich. Es ist Ihnen ja allen bekannt, dass man durch Anziehen des Herzbeutels das Herz nach der Brustwunde bringen kann und das ist wohl die schonendste Methode, ein Herz zur Naht in die richtige Lage zu bringen.

Oft ist mit der ersten richtig sitzenden Naht die Hauptschwierigkeit überwunden.

Die Warnung, bei der Naht das Endocard mitzufassen, beruht doch wohl zu sehr auf grauer Theorie. Die Hauptsache ist, dass man nur an beiden Wundrändern nicht zu wenig fasst! Hat man ein brüchiges Herz vor sich, so wird der Patient verloren sein, wenn man nicht mit Einnähen des Pericards eine haltbare Naht zu Stande bringt.

Eine fortlaufende Naht anzuwenden, halte ich für gewagt. Eine Drahtnaht, wie sie in Anwendung gekommen ist, muss ich dringend widerrathen. Das Richtige ist natürlich die Knopfnaht und ich würde feine Seide dazu nehmen. Das Nachgeben einer Catgut-Naht hat in einem Falle den Tod zur Folge gehabt (Schönborn). Man soll nie vergessen, dem Herzen, welches während der Naht unregelmässig arbeitet, Erschöpfungszeichen bietet, nach Möglichkeit eine Ruhepause zu gönnen, indem man es in seine natürliche Lage zurücksinken lässt und sich aller Manipulationen enthält.

5. Statistik.

Derselben sind 124 Fälle von Herznaht zu Grunde gelegt. Ausserdem wurden Herzoperationen ohne Herznaht 10mal ausgeführt, davon 6mal wegen Schussverletzung, 4mal wegen Stichverletzung; 8 von diesen Fällen hatten günstigen Ausgang, 2 starben.

Von den 124 Fällen von Herznaht sind

geheilt : 49 = ca. 40 pCt.
gestorben : 75 = ca. 60 pCt.

Tabelle 1.

	Zahl der Fälle	Geheilt	pCt.
Es waren:			
Stichverletzungen (u. 1 Pfählungsverletzung)	109	43	39,4
Schussverletzungen	15	6	40
Es betrafen:			
den linken Ventrikel	55	25	45
den rechten Ventrikel	50	16	32
den linken Vorhof	3	2	—
den rechten Vorhof	4	2	—
Schuss durch das Septum ohne Eröffnung der Ventrikel	1	1	—
Ohne specielle Angabe	11	3	—

Die Tabelle ergiebt, dass Stich- und Schusswunden des Herzens fast gleiche Resultate ergeben haben. Wunden des linken Ventrikels sind etwas häufiger, als die des rechten und haben einen höheren Heilungsprocentsatz.

2 Herzwunden waren bei 16 Patienten vorhanden, davon 10 mal der Einschuss an der Vorderwand, der Ausschuss an der Hinterwand des Herzens. Bei den Patienten von Walker (Hahn) bestanden 8 Stichwunden des linken Ventrikels, davon 2 in denselben penetrirend. Nicht in das Herzlumen penetrirend bezw. nicht sicher penetrirend waren die Herzwunden bei 12 Fällen (geheilt 6).

Die Pleura war primär nicht verletzt und wurde auch bei der Freilegung des Herzens nicht eröffnet in 9 Fällen (geheilt 3, gestorben 6); dabei wurde genäht: der rechte Ventrikel in 5, der linke in 4 Fällen. Bei 2 dieser extrapleural operirten Patienten wurden bei der Section ausgedehnte alte pleuritische Verwachsungen constatirt.

Das Herz wurde von rechts her freigelegt, weil die äussere Verletzung an der rechten Thoraxseite ihren Sitz hatte, in vier Fällen, von denen 3 den rechten Ventrikel, 1 den rechten Vorhof betrafen.

Zweimal wurde die Arteria coronaria sinistra unterbunden bezw. umstochen (Pagenstecher II und Capellen), beide Patienten starben in Folge Infection. Die Frage, ob der Hauptstamm einer Coronararterie unterbunden werden kann, ohne dass das Herz versagt, kann nicht mit Sicherheit beantwortet werden. Wie die vortrefflichen stereoskopischen Bilder von Jamin-Merkel zeigen, bestehen beim Menschen bezüglich der Anastomosen individuelle Verschiedenheiten. Es ist aber keine Frage, dass wir gegebenen Falls die Unterbindung versuchen müssen. Aeste der Coronararterien kann man wohl sicher ohne Schaden unterbinden. Eine Verletzung der Vena magna cordis muss mittelst Naht der Wand behandelt werden.

Die Drainage.

Zählt man von den 124 Fällen von Herznaht 16 ab, bei denen der Tod vor Beendigung der Operation oder innerhalb der 1. Stunde nach derselben eintrat, ferner 18 Fälle ab, bei denen

über Versorgung des Pericards und der Pleura nichts Näheres bekannt ist, so bleiben 90 Fälle, die in der Frage der Drainage statistisch verwerthbar sind.

Tabelle 2.

	Zahl der Fälle	geheilt	gestorben
1. Pericard und Pleura völlig geschlossen .	21	12	9
2. Pericard und Pleura drainirt	28	17	11
3. Pericard geschlossen, Pleura drainirt . .	18	5	13
4. Pericard geschlossen } über die Versorgung	7	4	3
5. Pericard drainirt } der Pleura nichts Sicheres bekannt.	7	3	4
6. Bei den 9 extrapleural operirten Fällen			
wurde das Pericard geschlossen	4	3	1
drainirt	5	—	5

Ich wage nicht, aus den kleinen Zahlenreihen bindende Schlüsse zu ziehen. Ich muss aber doch darauf aufmerksam machen, dass die extrapleuralen Herzverletzungen $66^2/_3$ pCt. Mortalität ergaben und dass dieser schlechte Prozentsatz mit der Drainage des Pericards zusammenfällt. Denn sämmtliche drainirten Fälle sind gestorben. Ein ungünstiges Resultat haben ferner die Fälle ergeben, bei denen das Pericard geschlossen und die Pleura offen gelassen wurde. Ueberwiegend Heilungen wurden erzielt durch völligen Verschluss der Pleura und des Pericards, noch bessere Resultate durch Drainage beider Höhlen.

Unsere Zahlen werden sich mit zunehmendem statistischen Material voraussichtlich bald verschieben und so möchte ich trotz No. 2 der Tabelle für primären Schluss der Pleurahöhle stimmen, es sei denn, dass eine unstillbare Blutung im Brustraum zur Tamponade zwingt. Freilich ist vor dem Schluss die Pleura sorgfältig zu entleeren. Ferner empfiehlt es sich sehr, in den ersten Tagen der Nachbehandlung etwaige Luft oder Flüssigkeit, die sich nicht resorbiren will, durch Aspiration zu entfernen. Was nun die Versorgung des Pericards betrifft, so ist dasselbe insgesammt in 50 Fällen geschlossen (geheilt 24, gestorben 26), in 40 drainirt (geheilt 20, gestorben 20).

Von den primär mit völligem Verschluss behandelten Fällen musste später der Herzbeutel wieder geöffnet werden in 3 Fällen

(Vogel, Zoege v. Manteuffel, Pic et Romme). Es muss bei den drainirten Fällen überhaupt in Rechnung gezogen werden, dass es sich in einer Anzahl derselben um eine Drainage durch Tampon gehandelt hat, und dieser Tampon führte mehrmals zu Secretverhaltung und in Folge dessen bedrohlichen Erscheinungen (Borchardt, Gibbon). Ein Operateur beobachtete, dass sich ein Gazestreifen strangulirend um das Herz wickelte. Man wird also besser mit Gummiröhren drainiren.

Ich glaube, dass die bisherige Art der Drainage ihren Zweck nicht vollkommen erfüllte und zwar aus Gründen, welche ich bei Besprechung der Pericardiotomie angeführt habe. Eine Drainage vom tiefsten Punkt wird wohl sicherlich bessere Resultate bringen. Wir müssen überlegen, dass wohl nach jeder Freilegung des Herzens eine seröse Pericarditis mässigen Grades folgt. Je nachdem das Pericardium viscerale mehr oder weniger mechanisch insultirt oder inficirt wird, müssen wir auf mehr oder weniger starke Exsudation gefasst sein. Man hat also in jedem einzelnen Falle zu erwägen, ob eine Drainage des Pericard rathsam ist oder ob man es schliessen kann. Im letzteren Falle sollte man den Herzbeutel neben dem Schwertfortsatz des Brustbeins einnähen, damit man ihn jederzeit eröffnen und drainiren kann.

Eine vollkommene Schliessung des Pericards bei offener Pleura ist sehr gefährlich. Das erklärt sich, wenn man bedenkt, dass die so oft eintretende Infection der Pleurahöhle leicht die Herzbeutelwunde inficiren und zu einer Eiterung im geschlossenen Pericard Veranlassung geben kann.

Complicationen bei den geheilten Fällen (49).

Nur in der Minderzahl der Fälle war der Wundverlauf völlig ungestört. Man liest von Heilungen in 12 bezw. 15 Tagen. Ein Patient verliess schon am 10. Tage nach der Operation das Bett, was gewiss nicht unbedenklich war. Im Uebrigen war die Nachbehandlung meist eine mehr oder weniger mühsame.

Entzündung des Pericards ist sehr häufig beobachtet. Dass die secundäre Wiedereröffnung des Herzbeutels nothwendig werden, und dass es zu Secretverhaltung hinter Tampons im Herzbeutel kommen kann, ist schon oben erwähnt.

Auch seröse Pleuritis wurde mehrmals constatirt und machte die Punction nothwendig.

Der Patient von Schachowski überstand seröse Pericarditis und Pneumonie, der von Borchardt Pericarditis externa, doppelseitige Bronchopneumonie und Pleuritis.

Empyem der linken Pleura trat bei 6 Fällen hinzu, Behandlung: Rippensection, Pleurotomie.

Eitrige Pericarditis und Pleuritis machten 3 Patienten durch, Schwerin's Patient ausserdem noch eine Pneumonie.

Delirien nach der Operation erwähnt bei seinem Patienten: Hill, eine Psychose: Somerville, krampfartige Anfälle: Schubert.

Die Secundärnaht der äusseren Wunde war zweimal, ebenso zweimal Plastik der Thoraxwunde nothwendig.

Ich hatte bei meiner ersten Herzoperation die grössten Bedenken, dass Embolieen von der Nahtstelle aus eintreten könnten. In der Litteratur sind darüber jedoch nur sehr wenige Beobachtungen zu finden. Vogel giebt an, dass er bei seinem Patienten in der 2. und 4. Woche einen links- und einen rechtsseitigen Lungeninfarct constatirte. Ueber Embolien siehe auch im folgenden Abschnitt.

Complicationen und Todesursachen bei den gestorbenen Fällen (75).

Die Statistik der Todesursachen ist besonders bemerkenswerth. Von 75 Patienten starben 16 auf dem Operationstisch resp. innerhalb der ersten Stunde p. o., 17 einige Stunden bis zu 2 Tagen p. o., infolge des Blutverlustes und Collapses, also 44 pCt. In Folge Infection starben 30, also 40 pCt. Mithin starben von den 75 Patienten 84 pCt. an den Folgen des Blutverlustes und der Infection.

Wir wollen hoffen, dass es uns in Zukunft gelingt, bei unseren Operationen den Blutverlust einzuschränken, dann würde immerhin noch ein weiterer gewisser Procentsatz Herzverletzter dem Leben erhalten werden.

Was die Infection betrifft, überhaupt die Sicherheit der Herzoperationen, so hat uns Sauerbruch den Weg gewiesen, der uns zweifellos zu besseren Resultaten führen wird.

Die in Folge Infection gestorbenen 30 Patienten sind fast alle an eitriger Pericarditis und Pleuritis zu Grunde gegangen, bei 12 von diesen war das Pericard primär geschlossen worden.

Bei dem Patienten von Giordano fanden sich (am 19. Tage p. o. gestorben) multiple Lungenabscesse, Pleuritis purulenta, Pericardverwachsungen in ganzer Ausdehnung. G. giebt, wie noch einige andere, selbst an, dass die Asepsis in Folge der Eile bei der Operation mangelhaft gewesen sei, es sei keine Desinfection des Operationsfeldes möglich gewesen.

Der eine Patient von Fontan machte einen Lungeninfarct rechts durch, dann ein Empyem links (Thoracotomie), später eine Phlebitis am linken Bein. Patient schien geheilt, da erkrankte er noch nach 5 Monaten p. o. an eitriger Meningitis und starb an dieser am 4. Tage. Als Ursache der Meningitis wurde ein Gehirnabscess im rechten Schläfenlappen festgestellt. Es fand sich ferner ein abgekapselter eitriger, pleuritischer Herd, „Symphyse péricardique“ an der ganzen Vorderfläche des Herzens, aber locker. „Herzwand im Niveau der Narbe an Dicke vermindert. Innen ist auf der Narbe ein organisirtes, flottirendes Blutgerinnsel implantirt, ca. 2 cm lang, fest an seiner Basis, bröcklig an seiner Spitze.“ Pericard und Pleura waren primär geschlossen.

Dolcetti fand bei der Section seines Patienten partielle subphrenische eitrige Peritonitis, eitrige Mediastinitis, beginnende serösfibrinöse Pericarditis, auch Cimoroni constatirte einen subphrenischen Abscess.

An Bronchopneumonie starben 2 Patienten, 1 an schon vor der Operation bestehender Pneumonie, 1 an Myocarditis chronica (Potator); auch sonst wurde mehrfach bei Sectionen complicirende chronische Myocarditis constatirt (Weinlechner, Pagenstecher). Bei dem Patienten von Zulehner schnitten in Folge der Myocarditis alle Nähte durch, Patient verblutete sich auf dem Operationstisch.

An Peritonitis infolge Magenverletzung starb der Patient von Rothfuchs, auch sonst wurde mehrfach, namentlich unter den ad exitum gekommenen Schussverletzungen, Peritonitis als Complication festgestellt.

Wunden im Interventricularseptum wurden bei der Section gefunden in den Fällen von Parozzani und Sultan, auch der Patient

von Liscia hatte eine Wunde im Septum, die in den rechten Ventrikel perforirte.

Milesi constatirte die Durchschneidung eines dicken Papillarmuskels der Tricuspidalis und eine Wunde im Interventricularseptum. Er schreibt den Tod des Patienten der starken Insufficienz der Tricuspidalis zu, ausserdem bestand grosse hochgradige Anämie. Wolff (Barth) giebt im Sectionsbericht seines Falles I an, dass ein starker Trabekel ganz, und der vordere Zipfel der rechten Atrioventricularklappe zur Hälfte durchschnitten waren; Patient starb an doppelseitiger Pleuritis und an Herzschwäche.

Morestin konnte bei seinem Falle nur die Section des Herzens ausführen. Es wurde kein Ausschuss, die Kugel aber auch nicht im Herzen gefunden. Der Tod erfolgte nach vorhergehendem Wohlbefinden am nächsten Morgen p. o. plötzlich, wie bei einer Lungenembolie. M. nimmt deshalb eine Embolie des Geschosses in die Lunge an.

Schloffer hat einen Fall von nicht operativ behandeltem Herzschuss veröffentlicht, bei dem es zu einer Embolie des Geschosses in die rechte Arteria subclavia (axillaris) und zu einer ischämischen Lähmung des rechten Vorderarmes kam. Er bespricht dabei ähnliche, übrigens äusserst seltene Fälle aus der Literatur. In einem Falle von Schmidt war das Projectil durch eine Lungenvene eingedrungen, hatte das Herz passirt und war in die Arteria cruralis geschleudert.

Der Patient von Travers starb nach sonst glattem Verlauf am 11. Tage an Herztamponade durch ein Blutgerinnsel, das sich über der Nahtstelle gebildet hatte, trotz freier Drainage des Herzbeutels.

Gerzen's Patient starb am 53. Tage in Folge unerwarteter Blutung. Sectionsbefund: Perforation des linken Ventrikes, ausserdem Verwachsung der Herzbeutelblätter, begrenztes Empyem, Nephritis.

Spätbefunde bei den geheilten Patienten mit Herznaht.

Um ein zusammenfassendes Bild über das spätere Befinden der Herzoperirten zu erlangen, habe ich an die betreffenden Operateure eine Umfrage ergehen lassen. Allen Herren, die die Freundlichkeit hatten, uns Auskunft zu geben, spreche ich an

dieser Stelle meinen verbindlichsten Dank aus. Theilweise waren die Patienten nicht mehr aufzufinden, einige sind an intercurrenten Krankheiten zu Grunde gegangen. In der Tabelle 3 sind eine Anzahl „Spätbefunde“ zusammengestellt.

Ta-

No.	Name des Operateurs	Wann operirt?	Percussion des Herzens	Auscultation des Herzens	pericardiale Verwachsungen
1.	Wilms	vor 3/4 J.	normal.	normal.	—
2.	Sultan	vor 1 J.	do.	do.	—
3.	Wendel	vor 1 1/2 J.	do.	do.	—
4.	Göbell	vor 1 3/4 J.	do.	do.	sicher para-, wahrscheinlich pericardiale.
5.	Kappeler	vor 3 1/4 J.	do.	do.	—
6.	Noll	vor 4 1/2 J.	do.	do.	—
7.	Hill	vor 4 1/2 J.	do.	do.	—
8.	Schwerin	vor 4 3/4 J.	do.	do.	Einziehung des Spitzenstosses (Pericarditis externa schon vor der Operation).
9.	Riche	vor 5 J.	normal, nur ist d. Herzachse vertic. geword., Spitzenstoss nahe d. Stern.	do.	systolische Einziehung der Herzspitze.
10.	Isnardi-Colombino	vor 5 J.	normal (geringe Verbreiterung nach rechts).	do.	sichere Zeichen pericardialer Verwachsungen.
11.	Rehn	vor 10 1/2 J.	geringe Verbreiterung nach rechts u. links.	Laut. systol. Geräusch a. d. Spitze, auch diastolisch. an der Basis.	—
12.	Hesse (2. Fall)	vor 1 1/4 J.	geringe Verbreiterung nach rechts.	normal.	pericardiale Verwachsungen, Verlagerung des Herzens n. oben.

Launay's Patient ist 2 Jahre nach der Operation an typhösem Fieber verstorben. Er hatte während der 2 Jahre nur ein wenig Oppressionsgefühl beim Treppensteigen und raschen Laufen. Die Auscultation und Percussion des Herzens hatte stets normale Be-

belle 3.

pleurale Verwachsungen	Art der Drainage	a) Beschwerden? b) Herzthätigkeit?	Sonstige Bemerkungen
—	keine Drainage.	a) Herzklopfen, Schmerzen im l. Arm. b) normal.	Rippendefect in der Gegend d. Spitzenstosses.
—	Pericard geschlossen, Lungenlappen angenäht.	a) öfter Schmerzen i. d. Arm ausstrahlend. b) normal.	—
—	Pericard geschlossen, Extrapleural.	a) bisweil. leicht. Schmerz in der Herzgegend. b) kräftig, ruhig.	partiell in d. Narbe freiliegendes Herz.
—	Pericard und Pleura drainirt.	a) keine. b) regelmässig.	Thürflügelnarbe, an den Korpeln kleine Buckel.
pleurit. Schwarten l. h. u. (Empyem!)	Pericard geschlossen, Pleura drainirt.	a) keine. b) ruhig.	—
—	Pericard und Pleura drainirt.	a) keine. b) regelmässig.	1 normaler Partus seit der Operation.
—	Pericard geschlossen, Pleura drainirt.	a) keine. b) kräftig, regelmässig.	—
Pleuritis chron. adhaesiva schon vor der Operation.	Pericard und Pleura tamponirt.	a) keine. b) ruhig, regelmässig.	—
—	keine Drainage.	a) keine. b) normal.	2 Partus seit der Operat. Consolidation des Lappens unvollkommen.
—	Pericard und Pleura drainirt (Pericard u. Lungenrand an die äussere Wunde genäht).	a) nur leichte Athemnoth bei schwerer u. langer Arbeit. b) normal.	Herznaht mit Metallnähten!
Abschwächung des Schalls u. Athemgeräusches h. l. u. (Empyem!)	Pericard und Pleura drainirt.	a) keine. b) ruhig, regelmässig.	Pat. war kurz vor Operation wegen Mitralinsufficienz v. Militär entlassen.
—	Pericard und Pleura drainirt.	a) Insufficienzerscheinung. d. Herzmuskels, ausserordentliche Erregbarkeit der Herzaction.	s. Zimmermann (Sitzung des ärztl. Vereins Nürnberg. 1. November 1906. Münch. med. Woch. 1907. S. 297).

funde ergeben. Pericard und Pleura waren drainirt gewesen, die Drains nach 48 Stunden entfernt. Section des Herzens: Fast totale Adhäsion des Pericards. Der Verlauf der Narben in der Herzwand zeigt, dass die Kugel schräg durch die Ventrikelwand gegangen, deshalb hatte es nur in der Diastole geblutet. Die Narben sowohl an der Vorder- wie an der Hinterwand sind fest und zeigen keinen „schwachen Punkt".

Auch Wennerstroem konnte das Herz einer Patientin sehen, bei der er 2 Jahre vorher zwar keine Herznaht, aber eine Jodoformgazetamponade des Herzbeutels gemacht hatte. Sie starb an einer Lungenentzündung. Es fanden sich keinerlei Pericardialverwachsungen.

Mehrere Operateure gaben bereits in ihren Veröffentlichungen an, dass ihre Patienten auch bei späteren Nachuntersuchungen völlig gesund und beschwerdefrei befunden seien, so: Pagenstecher, Ramoni, Watten, Giuliano, Picqué, Borchardt, Schachowski, Gibbon.

Tscherniachowski constatirte 10 Monate p. o. Klagen über Herzklopfen und zeitweilige Schmerzen in der Herzgegend. Herzdämpfung nach beiden Seiten etwas verbreitert. Wachtelschlagrhythmus der Herztöne im 3. Intercostalraum. Venenpuls am Halse. (Pericard und Pleura waren drainirt, der Heilungsverlauf ohne besondere Complicationen.)

Lisanti hörte 2 Monate nach der Operation bei seinem Patienten ein diastolisches Herzgeräusch und diagnosticirte ein partielles Herzaneurysma.

6. Als casuistischen Beitrag füge ich die Krankengeschichte des zweiten von mir operirten Falls von Herznaht bei.

Der 30jährige Maurer B. wird am 3. 11. 1906 nach zweistündiger Eisenbahnfahrt auf einem Sesselwagen ins städtische Krankenhaus gebracht. Er gibt an, immer gesund gewesen zu sein, heute früh um 9 Uhr sei er in einer Scheune beim Abschneiden eines Seiles, das geöffnete Messer in der rechten Hand, von einer Leiter herunter auf Stroh gesprungen, ausgeglitten und in das Messer gefallen. Er sei sofort wieder aufgestanden und in das 10 Meter entfernte Wohnhaus gegangen. Hier habe er das Messer seinen Angehörigen gezeigt, sich dann, weil er sich matt gefühlt habe, aufs Bett gelegt. Die Brustwunde habe garnicht geblutet. Jetzt habe er Schmerzen in der linken Brustseite und linken Schultergegend, seine Kraftlosigkeit sei so gross, dass er sich kaum mehr aufsetzen könne, auch sei ihm bange in der Herzgegend.

An der grossen Klinge des mitgebrachten gewöhnlichen Taschenmessers fehlt die ca. 2 cm lange Spitze.

Status praesens: 3 Uhr p. m. Die Körpergrösse beträgt 179 cm, der Knochenbau ist stark, die Musculatur kräftig, das Fettpolster dürftig entwickelt. Die Gesichtsfarbe blass, die Lippen sind blassroth, die Hände und Füsse fühlen sich kühl an.

Die linke Unterbrustseite erscheint vorgewölbt. Auf der linken Hälfte des Sternums findet sich dicht neben der Mittellinie in der Höhe des 4. Intercostalgelenkes eine annähernd querverlaufende, glattrandige, 1,2 cm lange, wenig klaffende, nicht blutende Wunde. Die Betastung der Umgebung der Wunde und der ganzen Herzgegend, besonders des 3. Intercostalraumes ist schmerzhaft, kein Emphysem. Die Herzdämpfung reicht bis zur Mitte des Sternums, dem oberen Rand der 4. Rippe und einer ca. einen Querfinger breit einwärts von der Mammillarlinie gelegenen Verticallinie. Der Spitzenstoss ist weder sicht- noch fühlbar, auch sonst kein palpatorischer Befund über dem Herzen. Die Herztöne sind ziemlich laut und rein. Ueber dem Bezirk der Herzdämpfung, am deutlichsten im 4. Intercostalraum ist ein scharfes, schabendes und kratzendes, der Herzthätigkeit synchrones, von den Athmungsphasen unabhängiges Geräusch zu hören. Der Puls ist kräftig, wechselnd in Füllung und Frequenz (60—80 pro Minute), er setzt spätestens alle 6, häufig schon den 3. und 4. Schlag aus. Blutdruck 110 ccm Hg. (Riva-Rocci). Die Athmung ist oberflächlich, mässig beschleunigt (18—25 pro Minute), die linke Brusthälfte bleibt dabei zurück. Die Bauchdecken sind, namentlich links oberhalb des Nabels gespannt. Der Lungenbefund ist ohne Besonderheiten, nur ist das Athmungsgeräusch über der linken Lunge, entsprechend der Schonung dieser Seite, leiser. Die flüchtige Untersuchung des kurzaufgesetzten Patienten ergiebt links hinten unten vollen, hellen Lungenschall, kein Compressionsathmen.

4 Uhr p. m. Erbrechen von ca. 50 ccm Mageninhalt.

5 Uhr p. m. Der Puls ist kleiner und frequenter geworden (80—100 pro Minute), er setzt jetzt alle 2—3 Schläge aus. Klagen über starkes Beklemmungsgefühl, am stärksten bei der Ausathmung, ferner über Schmerzen in der linken Seite von der Schulter bis gegen die Darmbeinschaufel herunter. Die Augen liegen tiefer, die Blässe des Gesichtes hat zugenommen. Die Athmungsfrequenz beträgt ca. 26. Die Herzdämpfungsgrenzen liegen am unteren Rand der 3. Rippe in einer Linie fingerbreit lateral vom rechten Sternalrand, und annähernd in der Mammillarlinie. Die Herztöne sind leiser.

L. H. U. Compressionsathmen oder Schallabschwächung nicht nachzuweisen (Professor Dr. Lüthje).

Das stereoskopische Röntgenbild ergibt eine stark verbreiterte, einem massigen Kegel mit fehlender Spitze gleichende Herz-Herzbeutelfigur. Die Messerspitze steckt parallel der Stichwunde der Haut, also in einem zur queren Richtung wenig geneigten Winkel, hinter der Gegend des 4. linken Sternocostalgelenkes.

Diagnose: Hämatopericard und Herzverletzung.

Da Erscheinungen von zunehmendem Herzdruck vorliegen, wird zur Operation vorbereitet: 0,01 Morph., $^1/_2$ Spritze Digalen.

Narkose: 8 g Chloroform zur Annarkotisirung, dann im Brauer'schen Ueberdruckapparat Sauerstoffäthertropfnarkose (Aetherverbrauch 100 g.).

Operation: 5 Uhr 30 p. m. (Professor Dr. Rehn): Horizontalschnitt vom rechten Sternalrand über die Hautwunde weg und durch den 3. linken Intercostalraum hindurch bis in die linke Mammillarlinie. Freilegen der vierten linken Rippe, Durchschneiden ihres Knorpels etwa 4 cm vom Brustbein entfernt, ebenso Freilegen der fünften Rippe, Durchschneiden derselben an der Knorpelknochengrenze, Umklappen der beiden Rippenknorpel in ihren Brustbeingelenken und Auseinanderziehen der Wundränder. Keine Blutung aus den Haut- und Intercostalarterien. Auch die Blutung aus der vorliegenden verletzten Art. mam. interna ist kaum nennenswerth. Abbinden dieser Arterien. Die Pleura costal. sinistra ist breit eröffnet. Die Lunge entfernt sich aber bei ca. 8 cm Wasserüberdruck nicht über Fingerbreite von der Thoraxwand. Herzbeutel und pericardiales Fettgewebe durch Bluttsuffusion beträchtlich verdickt. Die Messerspitze steckt an der bezeichneten Stelle (Röntgenbild) fest hinter dem Brustbein, sie reicht durch das Pericard in die Herzmusculatur hinein und hält das Herz gewissermassen am Brustbein fest. Ziemlich mühsame Entfernung der Messerspitze mit den Fingern. Rasche Eröffnung des Herzbeutels durch ca. 7 cm langen Schnitt in der Richtung der Herzachse. Im Herzbeutel massenhaft schwarzes, theilweise locker geronnenes Blut. Das Herz schwimmt auf dem Blut, es sind schwache seitliche Bewegungen an ihm zu fühlen, seine Consistenz ist ziemlich weich. Wegen abundanter Blutung ist eine Verletzungsstelle am Herzen nicht zu sehen. Dagegen fühlt die Hand hinter dem Sternum ein für den Daumen durchgängiges Loch in der Wand des rechten Herzens rechts vom Conus pulmonalis. Die Wunde verläuft annähernd in der Längsachse des Herzens; wie weit sie dem Vorhof oder der Kammer angehört, ist nicht zu entscheiden, da in dickem, das ganze Gebiet sofort überschwemmendem, continuirlichem Strome schwarzes Blut aus ihr herausschiesst. Während das Loch, soweit es geht, mit dem Finger zugehalten wird, wird die erste Seidenknopfnaht in den unteren Wundwinkel mit runder Nadel gelegt. Der Faden wird als Zügel zum Anziehen des Herzens benutzt, da die Wunde ganz hinauf hinter das Brustbein sich erstreckte, die übrigen Fäden lassen sich jetzt leichter legen, es müssen 10 Fäden im Ganzen gelegt werden, bis die Oeffnung, aus der mit nach oben vorschreitender Verkleinerung in immer dünnerem, stärkerem Strahle synchron mit der Systole schwarzes Blut herausspritzt, vollständig verschlossen ist. Die Herzcontractionen, die bisher schwach gewesen waren, werden nach Schluss der Wunde allmählich wieder energischer, und das vorher ziemlich schlaffe Herz wird nach kurzen Intervallen wieder hart. Austupfen des Blutes und der zur Abspülung verwendeten physiologischen Kochsalzlösung aus dem Herzbeutel. Naht des Herzbeutels mit 7 Catgutknopfnähten. Adaption der Rippenstücke, Fixirung der Wundflächen des vierten Rippenknorpels durch einen Catgutfaden. Die Brustmusculatur und -Fascie wird unter Verstärkung des Ueberdrucks auf 14 cm Wasser mit Catgutknopf-

nähten, die Haut mit fortlaufenden Seidenfäden vernäht. Dermatol. Bindenverband.

Während der Operation 3 Kampferätherspritzen, da der Puls klein und frequent, während der Herznaht selber zeitweise unfühlbar geworden war.

6 Uhr 15 p. m. Sofort nach der Operation beträgt die Pulsfrequenz 120, der Puls ist klein, er setzt aber nicht mehr aus. An Stelle des Reibegeräusches ist ein klapperndes (Mühlen-) Geräusch getreten. Die Herzdämpfung reicht nur mehr zum rechten Sternalrand, und zum oberen Rand der vierten Rippe. Athemfrequenz 40.

6 Uhr 20 p. m. Radialpuls kaum fühlbar, etwa 110 pro Minute. Von der beabsichtigten Kochsalzinfusion wird vorläufig Abstand genommen, da die Venen der Extremitäten strotzend gefüllt sind (Erschwerung des Abflusses in das durch die Naht verkleinerte rechte Herz) 2 Spritzen Kampheräther.

6 Uhr 30 p. m. Puls leidlich kräftig, ganz regelmässig, 112 pro Minute, keine Stauung in den Extremitätenvenen mehr zu bemerken. Extremitäten kühl, Einwicklung derselben mit Flanellbinden, Hochlagerung der Beine, Kochsalzcognacklysmata, $^1/_2$ Spritze Digalen, Sauerstoffinhalation.

8 Uhr p. m. Patient reagirt auf Anrufen. Athmung oberflächlich und frequent 40, Puls klein und frequent (120 pro Minute). 500 ccm Kochsalzlösung mit 5 Tropfen Adrenalin 1 : 1000 intravenös. Klagen über Durst und Schmerzen beim Athmen in der linken Brustseite und in der Nabelgegend. 0,01 Morph., Champagner.

4. 11. 1 Uhr a. m. Patient ist trotz seiner Schwäche sehr unruhig und bewegt andauernd Arme und Beine, und macht immer wieder vergeblich Versuche, sich bald auf die eine, bald auf die andere Seite zu legen, Puls 112, ziemlich kräftig. Athemfrequenz 42. Patient trinkt viel.

7 Uhr a. m. Klagen über Uebelkeit, Aufstossen, Schmerzen in der Milz- und linken Nierengegend, sowie über Schwerathmigkeit. Schleimhäute weisslich, Puls wieder kleiner, frequenter geworden (122). Abgang von Blähungen, 400 ccm Kochsalzlösung intravenös, Kochsalzcognacklysma, 1 Spritze Digalen.

10 Uhr a. m. Klagen über Aufstossen, sowie über Schmerzen in der Magengegend und in der linken Brustseite bis in die Weichengegend herunter. Leib aufgetrieben, Magen gefüllt. Puls leidlich kräftig. Herzthätigkeit gut sicht- und fühlbar. Spitzenstoss im V. J. C.-Raum, 1 Finger breit einwärts von der Mammillarlinie. Herzdämpfung: Rechter Sternalrand, oberer Rand der 4. Rippe. Herztöne rein und ziemlich laut. Im Bereich der Herzdämpfung ist ein schabendes Geräusch zu hören, das sich bei der Inspiration verstärkt. Links seitlich unten abgeschwächtes Athmen. Die Menge des seit der Aufnahme entleerten Urins beträgt 400 ccm. Der Urin enthält weder Eiweiss noch Zucker. Einlauf kommt gefärbt zurück. 0,001 Atropin mit 0,01 Morph. sucutan, Kaffee, Champagner.

6 Uhr p. m. Puls klein, 140 pro Minute, Blutdruck 96 ccm Hg. Athemnoth. Zahl der Athemzüge auf 52 gestiegen.

Herzthätigkeit nicht mehr zu sehen, an der Stelle der Operationswunde findet sich inspiratorische Einziehung. Herztöne rein und leise. In der linken

Seite Dämpfung bis gegen die mittlere Axillarlinie herauf, in der Achselhöhle Bronchialathmen, links oberhalb der 4. Rippe Vesiculärathmen, Patient wird aber nicht aufgesetzt. Atropin 0,001 mit 0,01 Morph., 400 ccm Kochsalzlösung intramusculär.

In der Nacht grosse motorische Unruhe und immer wieder Klagen über Schmerzen in der linken Rumpfhälfte. Der Puls, der sich nach der letzten Infusion kaum gehoben hatte, wird zusehends schlechter, trotz aller dagegen angewandten Mittel, ebenso wird die Athmung frequenter und oberflächlicher. Die Haut wird kühl, die Schultergegend bedeckt sich mit kaltem Schweiss. Da der Dämpfungsbezirk in der linken Brustseite unverändert geblieben ist, so wird 12 Uhr p. m. in der mittleren Axillarlinie punktirt, und es werden ca. 900 ccm blutiger Flüssigkeit aspirirt. Die Athmung scheint im Anschluss hieran vorübergehend freier, die Pulsfrequenz geht jetzt auf 112 herunter, zugleich aber wird der Puls kleiner, bis er am 5. 11. 2 Uhr 50 a. m. ziemlich plötzlich ganz aussetzt.

Sectionsprotokoll (Prof. Dr. Albrecht): Ziemlich grosse, sehr kräftig gebaute, gut genährte männliche Leiche. Das Gesicht blass-cyanotisch, die übrige Haut etwas blasser.

$1^1/_2$ cm unterhalb der Höhe der linken Mammille verläuft eine 18 cm lange, zwischen Mammillar- und Axillarlinie beginnende, zuerst etwas nach vorn und innen, dann quer zur Längsaxe des Körpers verlaufende, bis zur Mitte des Sternums reichende, durch Seidennähte frisch vereinigte Schnittwunde. Das Abdomen etwas vorgewölbt und gespannt. Nach Durchtrennung der Nähte zeigt sich eine zweite, gleichfalls quer verlaufende Naht, den Pectoralis major durchsetzend. Nach deren Ablösung liegen die Knorpel der 4. und 5. Rippe bloss, die erstere etwa 1 cm nach innen von der Knorpelknochengrenze durchschnitten und wieder mit Catgut vereinigt, in ihrer Articulation mit dem Sternum gelöst und aufklappbar, an ihrer Hinterfläche die unterbundenen Mammargefässe frisch thrombosirt. Der Knorpel der 5. Rippe entsprechend gelöst und wieder vereinigt, gleichfalls umklappbar. Nach ihrer Zurücklegung zeigt sich in der ungefähr viereckigen, etwa handtellergrossen Oeffnung das präpericardiale, von Blut durchsetzte und leicht ödematöse, mässig entwickelte Fettgewebe, im äusseren oberen Winkel die eröffnete Pleurahöhle, in welcher medial die mit dem Herzbeutel und Zwerchfell leicht verklebte, mit letzterem leicht fibrös verwachsene, nach oben und innen gedrängte linke Lunge etwas über fingerbreit sichtbar ist; während der übrige sichtbare Theil der Pleurahöhle von sehr sehr stark blutig gefärbter Flüssigkeit grösstentheils ausgefüllt erscheint. Nach Abtragung des Sternums zeigt sich das Mediastinum anterius in nach oben zu abnehmendem Grade leicht sulzig und hämorrhagisch verdickt, das Pericard in der Gegend des rechten Vorhofs stark halbkugelig nach rechts gewölbt, in etwa 2 Fingerbreite dem durch den rechten Leberlappen nach oben gedrängten Theil der rechten Zwerchfellkuppe aufliegend. Die rechte Pleurahöhle leer mit glatter Serosa, die Pleura pericardiaca dextra ziemlich lebhaft injicirt, glatt, die linksseitige Pleura überall lebhaft geröthet, mit weinhefefarbigen dünnen fibrinösen Auflagerungen, besonders über

dem Zwerchfell und den hinteren Partien bedeckt. Die Menge der in der linken Pleurahöhle enthaltenen Flüssigkeit beträgt ca. 1300 ccm. Die vordere Wand des Herzbeutels durchsetzt, schief von links und hinten nach vorn und rechts etwa 6 cm weit verlaufend, eine Serie von Catgutnähten (dickes Catgut), von welchen eine in der Ausdehnung von etwa 1 cm das Pericard an die Vorderwand des rechten Ventrikels fixirt. Der Herzbeutel enthält kein Blut, sondern etwa 2 Weingläser einer leicht getrübten gelblichen Flüssigkeit, die mit Fibrinflocken untermengt ist. Das ganze Pericard ist mit einer bis etwa 1 mm dicken, weisslichen, in den hinteren Partien rosafarbenen, theilweise ziemlich zäh haftenden Fibrinschicht überzogen. Beide Ventrikel contrahirt, die Vorhöfe klein, der rechte breit, der linke nur eben mit dem Herzrohr vorliegend; an das letztere grenzt der zwischen Pflaumen- und Hühnereiweite stehende Conus pulmonalis. Am caudalen Ende der dadurch bedingten Vorwölbung beginnt die ziemlich parallel und etwa 1 cm von der Interventricularfurche verlaufende Naht der Wand des rechten Ventrikels, welche etwa 4 cm lang erscheint; entsprechend der Vorwölbung des Conus ist der obere, etwa 5 cm lange Theil der vorderen Gefässfurche unter einem Winkel von etwa 120 Grad gegen den apicalen Theil abgeknickt. Im rechten Ventrikel und Vorhof mässig reichlich flüssiges Blut- und Speckgerinnsel von schwarzrother Farbe, in der linken Kammer Spuren von Blut- und spärlichem Speckgerinnsel. Musculatur beiderseits kräftig, blassbraunroth und sehr saftig, von heller Tonfarbe; in der Septumwand des rechten Ventrikels zeigt sich dicht oberhalb des oberen Endes der furchenförmig eingezogenen Naht eine zum Theil von postmortalem Gerinnsel, zum Theil von stecknadelkopf- bis erbsengrossen, verschieden fest anhaftenden, ziemlich glatten hellen Thromben bedeckte bezw. umgebene Oeffnung, welche in einen ungefähr sagittal gestellten und etwa $1^1/_2$ cm oralwärts im Centrum verlaufenden Spalt in der Musculatur führt. Die Ränder des Spalts ziemlich glatt. Auf der linksseitigen Septumwand keine entsprechende Veränderung. Zwischen zwei benachbarten Trabekeln im Conus ein nicht ganz linsengrosser, nicht adhärenter frischer Thrombus. Die Klappen mit Ausnahme leichter Verdickungen der Mitralis gehörig, ebenso die Aorta. Vorhof o. B. Die Zwerchfellkuppe links im 5., rechts im 4. Intercostalraum.

Die Milz klein mit gerunzelter Kapsel, weich, von blasser Schnittfläche.

Die Leber gross, von gehöriger Consistenz, auffallend blassgrauer Farbe. Die Schnittfläche mit spärlichem wässerigen Blute, prononcirter Acinuszeichnung mit verbreiterten centralen Partien. Gallenblase in mittlerer Füllung.

Die Nieren etwas blutreich und saftig, sonst o. B. Die linke Lunge auf etwa die Hälfte des normalen Volumens verkleinert, besonders im Unterlappen, Consistenz überall mässig vermehrt, elastisch, die Oberfläche mit feinsten Fibrinauflagerungen. Auf der Schnittfläche ist der Oberlappen stark saftreich, der Saft überall klar. Der Unterlappen zum grössten Theil ganz oder fast luftleer von mässigem Blutgehalt, der stark vermehrte Saft stellenweise leicht getrübt.

Die rechte Lunge im Mittellappen und in den vorderen Randpartien des Oberlappens gebläht, in der Spitze des Oberlappens mit mehreren ziemlich tiefen narbigen Furchen, denen auf der Schnittfläche mehrere bis kirschrothe käsig-kreidige Herde entsprechen. Die hinteren Theile des Oberlappens und der ganze Unterlappen ziemlich stark ödematös, gegen den Hilus des Unterlappens zu eine etwa pflaumengrosse Atelektase. Die Bronchialdrüsen o. B.

Magen und Darm stark gebläht, Peritoneum glatt. Im unteren Ileum eine Anzahl leicht vergrösserter Follikel.

Halsorgane o. B.

Zusammenfassung: Ausgedehnte Blutung in die linke Pleurahöhle mit Compression der linken Lunge im Anschluss an Verletzung der Vorderwand und des Septums der rechten Herzkammer im Anfange des Conus pulmonalis. Herznaht. Geringe Thrombenauflagerungen an der Innenfläche des rechten Ventrikels. Acute serofibrinöse Pericarditis und Pleuritis sinistra. Naht des Herzbeutels. Durchtrennung des 4. und 5. Rippenknorpels, secundäre Wiedervereinigung des 4. Rippenknorpels. Hochgradiger Meteorismus von Magen und Darm. Oedem der Lungen, beginnendes entzündliches Oedem im linken Unterlappen, umschriebene Atelektase im rechten Unrterlappen, käsig-tuberculöse Herde und Narben der rechten Spitze. Anämie aller Organe.

Literatur.

Ich verweise auf die grosse Literaturzusammenstellung (142 Nummern) von Wendel, Zur Chirurgie des Herzens, Archiv f. klin. Chirurgie, Bd. 80, S. 215. und füge nur die dort nicht vorhandenen Arbeiten hinzu.

1. Bardenheuer (Frank), Sitzung des allgemeinen ärztlichen Vereins zu Köln. Ref. Münch. med. Wochenschr. 1904. S. 1534.
2. K. Borszécky, Ueber Stich- und Schussverletzungen des Thorax. Beiträge zur klinischen Chirurgie. Bd. 40 (1903). S. 243.
3. Brézard et Morel, Plaie du coeur et du poumon gauche par coup de feu. Suture du coeur. Mort. Bull. et mém. de la soc. d'anat. de Paris. 1905. Nov. Ref. Centralbl. f. Chirurgie. 1906. S. 888.
4. Bufalini, Herznaht. Riforma med. No. 49. Ref. Deutsche med. Wochenschrift. 1907. No. 3. S. 117.
5. Curschmann, H., Zur Beurtheilung und operativen Behandlung grosser Herzbeutelergüsse. Die deutsche Klinik, 14. Vorlesung.
6. Dolcetti, Ein Fall von Herznaht. Centralbl. f. Chirurgie. 1906. S. 566.
7. Durand, De la résection préliminaire du cinquième cartilage costal pour aborder le péricarde dans les interventions à pratiquer sur cet organe. Revue de chirurgie. 1896. No. 6. Ref. Centralbl. f. Chirurgie. 1896. S. 820.

8. Fontan, Contribution à la chirurgie du coeur. Bull. de l'académie de méd. Année LXVI. Série III. No. 6. Ref. Centralbl. f. Chirurgie. 1902. S. 948.
9. Fourmestraux, J., de et C. Liné, Contribution à l'étude de la suture des plaies du coeur. Gazette des hôpitaux. 1906. No. 37. Ref. Centralbl. f. Chirurgie. 1906. S. 1158.
10. Gerzen, Medizinsk. obosrenije. 1904. Kn. 7. Ref. v. Tscherniachowski, s. d.
11. Giordano, E., Sulla nella del lembo per aggredin il cuore. Riforma medica. 1898. No. 13. Ref. Centralbl. f. Chirurgie. 1899. S. 211.
12. Göbell, Ueber Herzschussverletzungen. Archiv f. klin. Chirurgie. Bd. 79. S. 1106, und Verhandlungen des XXXV. Congresses der Deutschen Gesellschaft f. Chirurgie. 1906.
13. Guidone, Gazetta intern. di medic. pratica. Neapel, April 1900. Ref. Guibal, La chirurgie du coeur, Revue de chirurgie. 1905.
14. Herz, H., Ueber die nach Verletzungen zurückbleibenden Veränderungen des Gefässapparates. Centralbl. f. d. Grenzgebiete d. Medicin u. Chirurgie. 1903. S. 401.
15. Lenormant, Gazette des hôpitaux. 1906. No. 104.
16. Léo, M. G., Contribution à l'étude du traitement chirurgical des plaies du coeur. Thèse de Paris. 1904. Ref. Centralbl. f. d. Grenzgebiete der Medicin und Chirurgie. 1904.
17. Manteuffel, Zöge v., Die Behandlung der Gefässverletzungen im Kriege 1905/06. Archiv f. klin. Chirurgie. Bd. 81. S. 306.
18. Momburg, Eine penetrirende Brust- und Bauchschussverletzung. Archiv f. klin. Chirurgie. Bd. 69. S. 235.
19. Derselbe, Die Symptomatologie und Diagnostik der percutanen Herzverletzung. Deutsche Zeitschr. f. Chirurgie. Bd. 82. S. 564.
20. Neuhaus, Zur Frage der Herzverletzungen und ihrer Behandlung nebst experimentellen Untersuchungen über die Resorbirbarkeit pericardialer Blutergüsse. Veröffentlichungen aus dem Gebiete des Militär-Sanitätswesens. Heft 35. 1906.
21. Niemier, Plaie du ventricle droit par coup de couteau. Mort. Arch. de méd. et de pharm. militaires. 1906. März. Ref. Centralbl. f. Chirurgie. 1906. S. 787.
22. Parisot, Plaies du coeur. Revue méd. de l'Est. 1904. Oktober 1. Ref. Centralbl. f. Chirurgie. 1905. S. 129.
23. Pic et Romme, Plaies du coeur. Soc. de chir. 11. Oct. 1905. Ref. Bull. et mém. de la soc. de chir. de Paris. 1905. No. 28. S. 818, und Hildebrandt's Jahresberichte. 1906. S. 616.
24. Picqué, Plaie pénétrante du ventricle gauche. Bull. et mém. de la soc. de chir. de Paris. October 1905. Ref. Centralbl. f. d. Grenzgebiete der Medicin und Chirurgie. 1907. S. 111.
25. Quénu, Plaie du coeur; plaie pénétrante du ventricle gauche; suture; guérison. Bull. et mém. de la soc. de chir. de Paris. März 1906. Ref. Centralbl. f. d. Grenzgebiete der Medicin und Chirurgie. 1907. S. 111.

26. Savariaud, Congrès français de Chirurgie. 1902. Ref. v. Guibal, s. d.
27. Salomoni, Sulla Chirurgia del Cuore. Clinica chirurgica. 1906.
28. Schachowski, Wratschebnij Wiestnik. 1904. No. 21. pag. 344. Ref. v. Tscherniachowski, s. d.
29. Schloffer, Ueber embolische Verschleppung von Projectilen etc. Beiträge zur klinischen Chirurgie. 1903. Bd. 37. S. 698.
30. Spangaro, Sulla tecnica da seguire negli interventi chirurgici per ferite del cuore e su di un nuovo processo di thoracotomia. La clinica chirurgica. 1906. No. 3. Ref. Centralbl. f. d. Grenzgebiete der Medicin und Chirurgie. 1907. S. 110.
31. Steyner, Pamietnik lekarsk. towarzystwa Warszawskiego. 1903. S. 969. Ref. v. Tscherniachowski, s. d.
32. Sultan, C., Mittheilungen über Herzverletzungen und Herznaht. Beiträge zur klinischen Chirurgie. Bd. 50. S. 491, und Verhandl. d. XXXV. Congr. d. Deutschen Gesellschaft f. Chirurgie. 1906.
33. Tigerstedt, Lehrbuch der Physiologie des Kreislaufs.
34. Travers, Suture of perforating wound of the heart, death on the eleventh day. The Lancet. 1906. Sept. Ref. Centralbl. f. Chirurgie. 1906. S. 1342.
35. Tscherniachowski, Ein Fall von Herznaht wegen Herzverletzung. Deutsche Zeitschr. f. Chirurgie. Bd. 83. S. 288.
36. Umber, Herzbeutelentzündung und cardiomediastinale Verwachsungen. Die deutsche Klinik, Erkrankungen des Herzens. 17. Vorlesung.
37. Watten, Deutsche med. Wochenschr. 1901. No. 37.
38. Wilms, Die Freilegung des Herzens bei Herzverletzungen. Centralbl. f. Chirurgie. 1906. No. 30.

XXI.

(Aus der chirurgischen Universitätsklinik zu Kiel. — Prof. Helferich.)

Zur Totalexstirpation von Pankreascysten.[1]

Von

Dr. Rudolf Göbell,

Oberarzt und Privatdocent.

Vor 25 Jahren hat Bozeman (1) die erste Totalexstirpation einer Pankreascyste erfolgreich ausgeführt, und im Dezember desselben Jahres behandelte Gussenbauer (2) zum ersten Male planmässig eine Pankreascyste mit Einnähung, Incision und Drainage. Die Gussenbauer'sche Operation ist für die Behandlung der sogenannten Pankreascysten das Normalverfahren geworden. Sie wurde 190mal ausgeführt und brachte 183 Patienten (96,5 pCt.) Heilung, gewiss ein glänzender Erfolg eines Operationsverfahrens.

Es existiren indessen doch einige Berichte über das spätere Schicksal von Patienten, bei welchen das Gussenbauer'sche Verfahren Anwendung gefunden hatte [Mayo Robson (3), Exner (4)], welche erkennen lassen, dass die Endresultate nicht immer so günstig lauten, wie diese Statistik erwarten lässt.

Von 6 in der Kieler chirurgischen Klinik mit Einnähung, Incision und Drainage einer Pankreascyste behandelten Patienten behielt eine Frau ihre Fistel 7 Monate, ein Mann hat sie bereits schon 6 Jahre und eine Patientin starb $1^1/_2$ Jahr nach der Operation an Verblutung aus einem Aneurysma spurium der Arteria lienalis in die Fistel.

[1] Vorgetragen am 3. Sitzungstage des XXXVI. Congresses der Deutschen Gesellschaft für Chirurgie, 5. April 1907.

Es ist deshalb begreiflich, dass es meinem Chef, Herrn Geheimrath Helferich erging wie vielen anderen, dass er in der Gussenbauer'schen Operation nur einen Nothbehelf, und in der Exstirpation, wenn sie möglich, die Idealmethode sah. Er versuchte deshalb auch im Jahre 1901 in einem Falle die Totalexstirpation. Aber es handelte sich um zwei miteinander communicirende Cysten, die hintere kleinere zu entfernen war nicht möglich. Er exstirpirte deshalb die vordere grössere und nähte die hintere ein, die durch Drainage nach 2 Monaten ausheilte.

Seitdem ist durch zahlreiche anatomische Untersuchungen und klinische Beobachtungen, ganz besonders aber durch die bekannten hervorragenden Arbeiten von Körte (5), Lazarus (6), Truhart (7) und Honigmann (8), die Erkenntnis über die Pathogenese der Pankreascysten ganz ausserordentlich gefördert worden. Man weiss jetzt, dass die traumatischen Pankreascysten (Honigmann) und die Mehrzahl der Pankreascysten entzündlichen Ursprungs keine „wahren Cysten", sondern Pseudocysten (Körte) oder Cystoide (Lazarus) sind, d. h. sie haben keinen Epithelbelag und heilen deshalb durch Incision und Drainage meist aus. Diese Erkenntniss hat die Indicationen zur Totalexstirpation stark eingeschränkt. An eine Radicaloperation konnte man nur dann denken, wenn die Cyste nicht traumatischen und nicht entzündlichen Ursprungs war und, nach Körte, wenn die Cystenwand nicht zu innige Verwachsungen mit der Umgebung eingegangen war, oder wenn die Geschwulst eine Art Stiel hatte.

Nach dieser Indicationsstellung bin ich im August 1906 bei einem 23jährigen Mann[1]) in Vertretung meines Chefs Herrn Geheimrath Helferich verfahren. Bei ihm war weder ein entzündlicher Process noch ein Trauma, noch eine allgemeine Infectionskrankheit vorausgegangen, und es hatte sich ganz allmählich eine sehr grosse Pankreascyste entwickelt. Dieselbe füllte den ganzen Bauchraum aus und wurde zunächst in der medicinischen Klinik als Ascites punctirt. Der charakteristische Inhalt wies der Diagnose den richtigen Weg. Nach 3 Wochen hatte sich eine Geschwulst links im Oberbauchraum hinter Magen und Colon gebildet. Patient wurde deshalb am 24.8. 1906 in die chirurgische Klinik verlegt. J.-No. 1087/1906.

Anamnese: Schon im Frühling 1905 hatte Patient bemerkt, dass ihm der Leib anschwoll, aber es fehlten jegliche Beschwerden. Die Anschwellung nahm allmählich zu. Erst Mitte Juni 06 stellten sich Druckgefühl und Stiche

[1]) Fall 7 unserer Casuistik.

in der linken Brustseite ein, bei Anstrengungen kam Athemnoth dazu und beim Liegen traten Rückenschmerzen auf. Bis zum 21. 7. 06 hat Patient noch gearbeitet. Der Appetit war immer gut. Am 25. 7. 06 wurde Patient in die hiesige medicinische Klinik aufgenommen. Man fand die untere Thoraxwand weit auseinandergedrängt, der Rippenwinkel betrug ca. 135°, die Athmung war vorwiegend costal. Die Lungen-Lebergrenze war nicht nach oben verschoben, das Abdomen war stark aufgetrieben, der Umfang in Nabelhöhe betrug 94 cm. Ueberall war der Schall leer, mit Ausnahme einer kleinen Zone tympanitischen Schalles über der Leber ausserhalb der rechten Mammillarlinie. In der Milzgegend wurde eine undeutliche Resistenz, sonst überall Fluctuation nachgewiesen. Der Urin enthielt weder Eiweiss noch Zucker. Der Stuhl war etwas angehalten. Oedeme waren nicht nachweisbar. Am 28. 7. 06 wurde das Abdomen in der Medianlinie etwas unterhalb des Nabels punctirt, es wurden 8 Liter einen braunroten Flüssigkeit vom spec. Gewicht 1016 und einem Eiweissgehalt von 4,5 pCt. entleert. Mikroskopisch liessen sich darin massenhafte Erythrocyten, daneben Leukocyten und spärlich verfettete Epithelzellen nachweisen, ausserdem reichliche Cholestearinkrystalle. Nach der Punction war der Bauch schlaff, die Leber war nicht fühlbar, an Stelle des rechten Leberlappens war tympanitischer Schall vorhanden. Am 18. 8. 06 fand man links eine elastische Resistenz, die nach abwärts bis 3 cm vom Leistenband nach der Mitte bis einen Querfinger breit vom Nabel reichte und oben unter dem linken Rippenbogen verschwand. Patient klagte über Spannungsgefühl und brennende Schmerzen in der linken Bauchhälfte. Bis zum 22. 8. 06 hatte sich die Resistenz erheblich nach rechts vorgeschoben und an Intensität zugenommen. Ueber der Resistenz war der Schall wieder leer, Fluctuation war wieder deutlich nachweisbar. Es wurde eine hämorrhagische Cyste ausgehend von der linken Niere oder mit mehr Wahrscheinlichkeit vom Pankreas angenommen.

Status: Mässig kräftiger Patient mit etwas grauer Gesichtsfarbe. Zunge etwas belegt. Untere Thoraxapertur ist auseinandergedrängt, linker Rippenbogen stärker gewölbt als der rechte. Brustorgane ohne besonderen Befund. Abdomen ist stark aufgetrieben und ist links oben bedeutend stärker vorgewölbt als rechts. Links besteht eine Dämpfung, die nach rechts von einer nach rechts convexen Bogenlinie: Spina oss. il. ant. sup. sin. — Nabel — Mitte des Epigastrium, begrenzt wird und in die Leber und Milzdämpfung übergeht. Vom Magen ist noch ein kleiner Bezirk als tympanitische Zone im Traube'schen Raum nachweisbar. Man fühlt links im Bauchraum unter dem linken Rippenbogen hervortretend eine übermannskopfgrosse glattwandige, elastische, deutlich fluctuirende Geschwulst. Sie ist respiratorisch nicht verschieblich. Das Colon verläuft vorn schräg über die Geschwulst. Im Urin kein Eiweiss, kein Zucker. Beide Nieren functioniren und geben gleichwerthigen normalen Urin.

Behandlung: Operation (26. 8. 06) in Chloroformnarkose. In Oberbauchlage wird mit grossem Flankenschnitt der linken Bauchseite unterhalb und parallel dem Rippenbogen das Abdomen eröffnet. Die von Serosa bedeckte

Cyste stellt sich sofort ein. Die Cyste wird mittelst Troikart etwas entleert. dann kann die Cystenwand in den hinteren unteren Winkel der Bauchwunde gezogen werden und extraperitoneal breit eröffnet und entleert werden. Es fliessen 6 Liter braunrother Flüssigkeit vom gleichen Charakter wie der der früher durch Punction entleerten ab. Die Cystenwand ist innen glatt und glänzend, schleimhautartig und schillert in einem bestimmten Bezirk in Regenbogenfarben. Es gelingt, den innersten Theil der Cystenwand von dem übrigen Balg zu lösen. Der Rand des letzteren kann mit dem Peritoneum parietale durch Anklemmen vereinigt werden, so dass sich die Operation weiterhin zum grossen Theil extraperitoneal abspielt. Allmählich wird unter stetig zunehmendem Anziehen, unter stumpfem Zurückdrängen der benachbarten Gebilde, sowie nach Ligiren manches Stranges fast die ganze innere Cystenwand exstirpirt, dabei muss von den Mesocolongefässen und den Milzgefässen der Cystensack sehr sorgfältig abpräparirt werden. Oben reicht die Kuppe in die Bursa omentalis bis weit hinauf hinter den Magen, hier ist die Trennung der Cystenwand von der sie bedeckenden Serosa nicht möglich. Am innigsten ist der Zusammenhang mit dem Schwanz des Pankreas. Hier ist die Lösung nur durch scharfe Trennung der Pankreassubstanz möglich. Es sind deshalb auch zur Blutstillung eine Reihe von Umstechungen nothwendig. Schliesslich ist die Cyste total exstirpirt. Das Lager reicht nach oben bis hinter den Magen, links vom Pankreas ist der untere Nierenpol sichtbar, links oben liegt die Milz, rechts liegt das Mesocolon transversum und descendens, dessen Gefässe fast sämmtlich geschont sind. An das Pankreas wird ein Tamponstreifen gelegt. daneben zwei lange Drains, die mit dem Streifen aus dem untersten Wundwinkel hervorgeleitet werden. Das übrige Lager wird locker tamponirt. Vorn wird die Bauchwand sorgfältig schichtenweise vernäht. Steriler Verband.

Kochsalzinfusion 1000. Extr. Opii 0,03 als Suppositorium.

Am 29. 8. 06 Temperatursteigerung bis auf 39,0°, kein Erbrechen, etwas Aufstossen.

Die Temperatur fällt bis zum 5. 9. allmählich zur Norm ab.

7. 9. 06. Die Nähte zum grössten Theil entfernt. Tampons erneuert.

27. 9. 06. Der grösste Theil der Wunde ist fast verheilt. Von der tamponirten Wundhöhle ist bei allmählicher Verkleinerung der Tampons und Verkürzung der Drains nur noch ein 8 cm tiefer Granulationsgang übrig, der wenig secernirt. Allgemeinbefinden vorzüglich.

Am 5. 11. 06 Fistel geschlossen, Patient wieder arbeitsfähig.

Die Cystenwand ist 2—3 mm dick, inwendig glatt und glänzend, an einzelnen Stellen schillert sie in Regenbogenfarben, an der Stelle, an welcher die Lösung vom Pankreas erfolgte, haftet Pankreasgewebe.

Die Untersuchung des Cysteninhalts ergab den gleichen Befund, wie die Punctionsflüssigkeit vom 28. 7. 06. Nur konnte noch ein diastatisches und ein Fette spaltendes Ferment nachgewiesen werden. Der Cysteninhalt war steril.

Die Cystenwand besteht aus Bindegewebe, sie lässt nirgends einen Epithelsaum erkennen. Das der Cyste anliegende Pankreasgewebe ist stark

verändert, in einer Partie stark in die Länge gezogen und comprimirt, die Pankreaszellen sind hier vielfach vacuolisirt, das Protoplasma ist zum Theil homogen, meist gekörnt. Das interstitielle Gewebe ist in einem grossen Theil des Drüsenschnitts normal, nahe der Cystenwand ist das interstitielle Gewebe reicher an Bindegewebszellen, aber Leukocyten sind nur spärlich vorhanden.

Die Cystenwand besteht hier in der Nachbarschaft des Pankreasgewebes zunächst aus bindegewebereichem Fettgewebe, dann folgt zellreiches Granulationsgewebe, weiter einwärts eine Schicht, die weniger zellreich aus Leukocyten, jungen Bindegewebszellen und einzelnen neugebildeten Gefässen aufgebaut ist. Die innerste Schicht besteht aus Fibrin, Zellen mit geschrumpftem Kern und am weitesten einwärts aus Leukocyten.

An einer anderen Stelle, an welcher die Cystenwand unmittelbar an das Pankreasgewebe grenzt, liegt zellreiches Granulationsgewebe der äussersten auch von Granulationszellen durchsetzten Bindegewebsschicht des Pankreas dicht an. Die nächstfolgende Schicht zeichnet sich durch viele grosse, junge Bindegewebszellen, Plasmazellen und Fibroblasten aus, am weitesten einwärts liegt wieder die aus Leukocyten, Zelltrümmern und Fibrin bestehende Schicht.

Die schillernde Cystenwandpartie besteht aus einer breiten Zone zellarmen Bindegewebes, der sich eine schmale Zone etwas kernreicheren Bindegewebes anschliesst. In der nächstfolgenden Schicht sind zahlreiche, verschieden grosse, meist elliptische Räume von Riesenzellen eingeschlossen. Es handelt sich um Fremdkörperriesenzellen, die Krystalle umschliessen. Die innerste Schicht wird von langen Fibrinfasern, rothen Blutkörperchen, einzelnen Leukocyten und vielen Krystallen gebildet.

Nirgends sieht man epithelartige Elemente, nur dann und wann könnte man versucht sein, eine Reihe von schmalen Bindegewebszellen als Endothelschicht anzusehen.

In der Cystenwand ist meist in der zellärmeren Partie ziemlich reichlich elastisches Gewebe nachweisbar, das aber keine zusammenhängende Schicht darstellt. — Immerhin wird dadurch die Dehnungsfähigkeit der Cystenwand erklärt.

Die Cystenwand wird demnach gebildet von Gewebe, welches das Product einer chronischen Peritonitis nicht specifischen Charakters ist, mit der Besonderheit, dass viele Krystalle umgebende Fremdkörperriesenzellen in einem bestimmten Bezirk zu finden sind.

Die mikroskopische Untersuchung hat demnach die Annahme, es handele sich um eine mit Epithel ausgekleidete Cyste, nicht bestätigt.

Allerdings nehmen Körte, Lazarus, Tilger (9), Diekhoff (10) u. A. an, dass das Epithel in den Pankreascysten durch die verdauende Wirkung des Inhalts zu Grunde geht. Im Allgemeinen ist es indessen von vornherein nicht wahrscheinlich, dass das Epithel, welches am widerstandsfähigsten gegen den Pankreas-

saft ist, zu Grunde geht. In unserem Falle beweist das reichliche Vorhandensein von Fibrin in der innersten Schicht der Cystenwand, dass die verdauende Kraft des Cysteninhalts nicht einmal das Fibrin zu verdauen vermocht hat, noch weniger wird der Inhalt im Stande gewesen sein, Epithelzellen zu vernichten. Es ist deshalb anzunehmen, dass es sich in diesem Falle um keine echte Pankreascyste, sondern um ein sogen. Pankreascystoid gehandelt hat.

Von unseren 7 Patienten mit sogen. Pankreascysten erkrankten 5 unter Erscheinungen, welche darauf hindeuteten, dass ein entzündlicher Process in der oberen Bauchhöhle sich abspielte. Dreimal gingen Pankreassequester nach der Entleerung der Cyste ab. In diesen Fällen, 3, 4 und 6, hatte es sich demnach sicher um eine Pankreasnekrose gehandelt, im Fall 3 wurde Bact. coli commune und Staphylococcus im Cysteninhalt nachgewiesen, im Fall 4 war der Inhalt steril. Im Fall 1 war der Inhalt steril, obwohl der Beginn der Krankheit ein entzündlicher gewesen war, es fand sich keine Pankreasnekrose. In den Fällen 1, 2, 4 und 7 wurde die Cystenwand mikroskopisch untersucht, es fand sich kein Epithel. Es handelte sich in allen unseren Fällen um Pankreascystoide (Lazarus) oder Pseudocysten (Körte).

Honigmann hat 70 Fälle traumatischer Pankreascystoide zusammengestellt. Weitere 6 Fälle sind bisher beobachtet. Somit sind 76, d. h. fast ein Drittel der 232 operativ behandelten Pankreascysten traumatischen Ursprungs.

Die Zahl der wahren, genuinen, mit Epithel ausgekleideten Pankreascysten schrumpft immer mehr zusammen und neue Beobachtungen sind die grössten Seltenheiten.

Lazarus stellte 1904 21 Fälle von Proliferationscysten zusammen, aber Edling (15) reducirte 1905 die Zahl der anatomisch sicheren Fälle auf 11. Einen zwölften hat Malcolm (16) durch Exstirpation geheilt.

Die durch Stauung entstehenden Retentionscysten, die durch Entartung sich entwickelnden, mit Epithel ausgekleideten, lobulären Erweichungscysten scheinen ebenfalls grosse Seltenheiten zu sein und geben zum chirurgischen Eingreifen selten Veranlassung.

Hochhaus (11) konnte bei einem Patienten, der in 19 Stunden an einer sogen. Pankreasblutung starb, feststellen, dass nicht die

Blutung, sondern die Nekrose das Wesentliche und Primäre der Affection ist.

Nach Truhart muss man sich die Entstehung der Pankreasnekrose folgendermaassen denken: Der Pankreassaft tritt vorwiegend durch Diffusion aus den Drüsenläppchen aus, nachdem örtliche (Anämie, Ischämie) oder durch allgemeine Krankheitsursachen bedingte Ernährungsstörungen die vitalen Eigenschaften der Drüsenzellen geschädigt und diese nunmehr der Eigenverdauung zugängig gemacht haben.

Die Pankreasnekrose kann ohne Mitwirkung von Bakterien (aseptisch) und durch Infection (bakteriell) zu Stande kommen. Die schwersten Krankheitsbilder, wie der Hochhaus'sche Fall oder der erste Fall Reuterskiold's (17), welcher innerhalb 55 Stunden letal endigte, und diejenigen, in welchen sich ein Cystoid mit oder ohne makroskopisch nachweisbaren Pankreassequester entwickelt, sind nur dem Grade und wohl auch der Localisation nach verschiedene Formen derselben Krankheit der Pankreasnekrose. Am schwersten scheint der Krankheitszustand bei der Nekrose im Pankreaskopf zu sein, am leichtesten bei der im Pankreasschwanz. So kann es geschehen, dass am Pankreasschwanz Nekrosen auftreten, die selbst ganz geringfügig, so geringe klinische Erscheinungen machen, dass dem Patienten die Erinnerung an den Moment des Eintritts dieser Nekrose, die sich vielleicht nur in einem geringen Uebelsein geäussert hat, geschwunden ist.

Auch in dem von mir operirten Fall ist die primäre Ursache wahrscheinlich ebenfalls eine geringfügige Pankreasnekrose gewesen. Das Vorhandensein von verfetteten Epithelzellen in der Punctionsflüssigkeit der Cyste ist wohl eher dadurch zu erklären, dass primär bei der Entstehung der Cyste Pankreasepithelien verfettet sind, als dadurch, dass diese Epithelzellen durch Verdauung einer die Cyste etwa auskleidenden Epithelschicht in den Cysteninhalt gelangt wären. Besonders klar ist der Zusammenhang zwischen Pankreasnekrose und Cystoidbildung in den Fällen, in welchen man nekrotisches Pankreasgewebe in der Cystoidflüssigkeit findet, wie in unseren Fällen 3, 4 und 6.

Noch mehr Bedeutung haben die Fälle, in welchen die acuten Erscheinungen der Pankreasnekrose zur Laparotomie zwangen, und nach der Entleerung von blutig-seröser Flüssigkeit aus der Bursa

omentalis und nach Tamponade derselben Heilung eintrat, nach einiger Zeit aber eine zweite Operation nothwendig wurde, weil sich ein Pankreascystoid mit Pankreassequester [Barling (12)] oder ein solches ohne nachweisbares Pankreasgewebe [Morestin (13)] entwickelt hatte.

Aus den Ergebnissen der Pankreaspathologie der letzten Jahre, aus klinischen Erfahrungen, wie sie oben mitgetheilt wurden, ist man berechtigt, zu folgern, dass das aseptische oder inficirte intra-, peri- oder parapankreatische Cystoid das Product einer aseptischen oder bakteriellen Pankreasnekrose ist, und dass die meisten aller zur Beobachtung kommenden sog. Pankreascysten aseptische oder inficirte Pseudocysten oder Cystoide sind. Sie sind chirurgisch einem Abscess gleich zu achten und darum mit Incision und Drainage zu behandeln.

Ein Recht zur primären Totalexstirpation hat man nur,

1. wenn man annehmen kann, dass ein proliferirendes Kystom oder eine wahre Pankreascyste vorliegt,

2. wenn die Exstirpation leicht ausführbar ist, wie bei den im Schwanz eines beweglichen Pankreas sitzenden Cysten und Cystoiden.

Wenn eine Pankreasfistel nach Incision einer Pankreascyste sich nicht schliessen will, so kann man, wie Exner vorgeschlagen, Bardenheuer (14) und Mayo Robson (3) bereits mit Erfolg ausgeführt haben, eine secundäre Exstirpation vornehmen. Doyen hat sogar die Fistel präparirt und dann in den Magen geleitet. Aber vorher ist zu empfehlen, die von Wohlgemuth (18) inaugurirte, von Karewsky (19) und Heineke (20) erprobte antidiabetische Behandlung, verbunden mit Absaugen des Secretes zu versuchen.

Die Totalexstirpation ist zweifellos dadurch ausgezeichnet, dass, wenn sie gelingt, sie den Patienten schneller gesund und arbeitsfähig macht.

Aber die Mortalität der Totalexstirpationen (3 : 28 = 10,7 pCt.) und der unvollständigen Exstirpationen (5 : 9 = 55,5 pCt.), also der Exstirpationen überhaupt = 18,9 pCt., warnt davor, stark verwachsene Pankreascysten zu exstirpiren.

Literatur.

1. Bozeman, Med. Record. Jan. 14. 1882.
2. Gussenbauer, C., Zur operativen Behandlung der Pankreascysten. Archiv für klin. Chir. Bd. 29. S. 355.
3. Mayo Robson, The pathology and surgery of certain diseases of the Pancreas. Lancet 1904. März 19. 26. April 2.
4. Exner, Zur Casuistik und Therapie der Pankreascysten. Wiener klin. Wochenschr. 1905. No. 30.
5. Körte, W., Die chirurgischen Krankheiten und die Verletzungen des Pankreas. Deutsche Chirurgie. Lieferung 45d. — Die chirurgischen Krankheiten und die Verletzungen des Pankreas. Handbuch der practischen Chirurgie. 3. Aufl. 1907. Bd. 3.
6. Lazarus, P., Beitrag zur Pathologie und Therapie der Pankreaserkrankungen. Berlin 1904.
7. Truhart, Pankreaspathologie. Theil 1. Wiesbaden 1902.
8. Honigmann, Zur Kenntniss der traumatischen Pankreascysten. Deutsche Zeitschr. f. Chir. Bd. 80. S. 19.
9. Tilger, Beiträge zur. pathol. Anatomie u. Aetiologie der Pankreascysten. Virch. Arch. Bd. 137. S. 348.
10. Diekhoff, Beiträge zur pathol. Anatomie des Pankreas. Dissertation. Rostock 1895.
11. Hochhaus, Weitere Beiträge zur Pathologie der Pankreasnekrose. Münch. med. Wochenschr. 1904. No. 15.
12. Barling, Observations on pancreatic necrosis with a report of two cases. Brit. med. Journ. 1906. Febr. 24.
13. Morestin, XVIII. französischer Chirurgencongress zu Paris von 2.—7. 10. 1905. Revue de Chirurgie. 1905.
14. Bardenheuer und Fraune, Ein Beitrag zur Lehre von den Pankreascysten. — Festschrift zur Eröffnung der Academie für pract. Medicin in Köln. 1906.
15. Edling, L., Zur Kenntniss der Cystadenome des Pankreas. Virch. Arch. Bd. 182. Heft 1.
16. John D. Malcolm, Complete Removal of multilocular Cyst of Pancreas. Brit. med. Journ. May 19. 1906.
17. Reuterskiold, A., Zwei Fälle von Pankreasblutung. Hygiea. Jahrg. 66. Folge 2. Jahrg. 4. S. 457.
18. Wohlgemuth, Untersuchungen über das Pankreas des Menschen. Berliner klin. Wochenschr. 1907. No. 2.
19. Karewsky, Subcutane Verletzung des Pankreas. Berl. klin. Wochenschr. 1907. No. 7.
20. Heineke, Zur Behandlung der Pankreasfisteln. Centralblatt f. Chir. 1907. No. 10.
21. Laue-Greisen, Ueber einen Fall von Pankreascyste mit den Erscheinungen des Choledochus-Verschlusses. Inaug.-Dissert. Kiel 1900.

22. Gravemann, Ein Beitrag zur Lehre der Pankreascysten. Inaug.-Dissert. Kiel 1902.
23. Arthur Burgess, A case of Pancreatic cyst. Laparotomy and Drainage. Brit. med. Journ. 1904. Febr. 13.
24. Steiner, Berl. klin. Wochenschr. 1903. S. 1063.
25. Douth, Ein Beitrag zur Pankreaschirurgie. Prag. med. Wochenschr. 1905. No. 45.
26. Kellock, Traumatic Pancreatic Pseudo-Cyst. Brit. med. Journ. 16. 12. 1905.
27. Low, Brit. med. Journal. 16. 12. 1905.
28. Neumann, Zur Diagnose der Pankreaserkrankungen. Centralblatt f. Chir. 1904. No. 32.
29. Morton, Pankreascyste mit Icterus. Brit. med. Journ. Nov. 28. 1903.
30. Jasinski, Pankreascyste. Centralblatt f. Chir. 1903. No. 4.
31. F. Cahen, Pankreascyste. Münch. med. Wochenschr. 1904. No. 26.
32. Villar, Des Cystes glandulaires du Pankreas. Arch. provinc. de Chirurg. Juli-Aug. 1904.
33. Adler, Zwei Fälle von Pankreascyste. Virchows Archiv. 177. Bd. Suppl.
34. Schmidt, Ein Fall von Pankreasfistel nach operirter Pankreatitis haemorrhagica. Deutsche med. Wochenschr. 1906. No. 38.
35. Tilton, The operative Treatment of Diseases of the Pankreas. Annals of Surgery 1902. July.
36. Martin, Pankreascyste. Münch. med. Wochenschr. 1904. No. 26.

Anhang.

Krankengeschichten.

Fall 1. J.-No. 66/99. W. B., $3^1/_2$ J. alt, Arbeiterssohn aus G. Aufn 2. 3. 99. Entl. 14. 4. 99.

Anamnese: Am 3. 1. 99. Schmerzen im Leib, dann Erbrechen. Behandlung wegen verdorbenen Magens mit Brechmitteln, 3 Tage lang. Am 7. 1. 99 Fieber mit Delirien, Schmerzen rechts im Leibe. Allmähliche Besserung. Etwa Anfang Februar ausser Bett. Seit Mitte Februar 1899 wurde der Leib stärker. Es traten wieder Schmerzen im Leib auf und nach dem Essen häufig Erbrechen. Starke Abmagerung.

Status: Schlecht genährter Junge. Bauch sehr stark aufgetrieben, besonders in der Oberbauchgegend, sein Umfang 66 cm, am Nabel 55 cm. Etwas mehr rechts gelagert fühlt man in der Oberbauchgegend einen grossen, rundlichen, fluctuirenden Tumor, der sich in einen zweiten, ebenfalls fluctuirenden, weiter unterhalb und links gelegenen Tumor fortsetzt. Auch letzterer fluctuirt. Beide Tumoren geben gedämpften Schall, der rechte obere lässt sich nicht von der Leber abgrenzen, aber beide Tumoren zeigen keine respiratorische Verschieblichkeit. Der Magen liegt im linken Epigastrium und ist vom Colon

durch den 2. Tumor getrennt. Im unteren Abdomen und in den seitlichen Bauchpartien tympanitischer Schall.

Punction des Tumors 1 ergiebt eine bluitg-seröse Flüssigkeit. Urin frei von Eiweiss und Zucker.

Behandlung: 17. 3. 99. Aethernarkose. 15 cm lange mediane Laparotomie legt den Magen frei, der von einem bläulich durchscheinenden Tumor vorgewölbt wird. Es zeigt sich, dass es ein einziger grosser Tumor ist, der das Ligamentum gastrocolicum nur mässig gedehnt und das Colon nur wenig nach abwärts gedrängt hat. Die Leber ist aufwärts geschoben und hängt mit dem Tumor nicht zusammen. Da es nicht gelingt, den Tumor zwischen Magen und Colon einzustellen, wird oberhalb des Magens durch das Omentum minus auf den Tumor stumpf eingegangen und die Cyste mit starkem Troicart punctirt. Es entleerten sich 2—3 Liter einer blutig-serösen Flüssigkeit. Nachdem Alles entleert ist, bildet die Cyste einen grossen schlaffen Sack, der mit der hinteren Bauchwand in der Gegend des Pankreas zusammenhängt. Die Wandung ist 2 mm dick, innen glatt und glänzend. Eine Exstirpation der Cyste ist unmöglich. Die Cystenöffnung wird deshalb breit im oberen Wundwinkel eingenäht. Drainage. Schluss der übrigen Bauchwunde. Cysteninhalt steril. Verlauf günstig.

25. 3. 99 erster Verbandwechsel. Verband serös durchtränkt. Seitdem täglicher Verbandwechsel nothwendig. — Die Secretion lässt aber allmählich immer mehr nach. Schon am 4. 10. hat sich die Höhle so weit geschlossen, dass ein Drain nicht mehr eingeführt werden kann. Die Secretion ist sehr gering.

14. 4. 99 geheilt entlassen.

Fall 2.[2]) J.-No. 1711/1899 u. 1324/1900. 46jähr. Fränlein erkrankte am 21. 8. 07 ganz plötzlich mit heftigen Schmerzen im Leib, die nach einigen Stunden abnahmen und sich in geringerer Intensität nach 6 Tagen wiederholten, während dieser Zeit Stuhlverhaltung. Seit Mai 1898 Icterus von immer gleicher Intensität. Karlsbader Cur ohne Erfolg (Mai, Juni 1898). Am 1. 8. 99 Aufnahme in die chir. Klinik zu Kiel.

Status: Stark icterische, noch gut genährte Person. Abdomen stark aufgetrieben, Leber stark vergrössert mit handbreitem, zungenförmigem Lappen rechts bis 4querfingerbreit unterhalb Nabelhöhe. In der Gallenblasengegend ein harter höckriger Tumor. Urin stark gallig. Spur Eiweiss.

Diagnose: Choledochusverschluss durch malignen Tumor.

Operation: Ergiebt eine $^3/_4$—1 l graugrüne dickliche Flüssigkeit enthaltende Cyste im Pankreaskopf, die den Duct. choledochus comprimirt hat. Cholecysto duodenostomie und Einnähung der Cyste.

Nach 2 Monaten war die Gelbfärbung fast völlig verschwunden.

---

[1]) Die ausführliche Krankengeschichte und das Sectionsprotokoll dieses Falles findet sich in den Dissertationen Greisen, Kiel 1900, und Gravemann, Kiel 1902. In letzterer sind auch Fall 3 und 4 bereits veröffentlicht.

Die Fistel blieb offen. Die Secretion aus der Fistel war wechselnd, jedoch immer ziemlich reichlich. Am 1. 1. 01 leichte Blutung, am 6. 1. 01 starke Blutung, die sich nach Wiederaufnahme in die hiesige Klinik noch mehrfach wiederholte, sodass am 1. 2. 01 der Tod eintrat.

Autopsie ergiebt: Durchbruch eines Aneurysma spurium der A. linealis in einen hinter dem Pylorus gelegenen Hohlraum. Operationsfistel dieses Hohlraumes nach aussen, weiter Durchbruch der Höhlung nach dem Duodenum. Starke Blutung in und aus dieser Höhle. Chronische Pankreatitis mit Verödung.

Fall 3. J.-No. 48/1901. S. L., 48 J., Kaufmann aus T. 30. 1. bis 1. 4. 01.

Anamnese: Bis zum November 1900 Patient gesund. Nur hatte Patient in den letzten Jahren zuweilen, etwa 10mal ein dumpfes Druckgefühl in der rechten Oberbauchgegend, welches verschwand, wenn Patient aufstossen musste. Vor 1 Jahr hatte Pat. einen kurz dauernden Kolikanfall in der rechten Seite.

Am 7. 11. 00 hatte Pat. sehr heftige kolikartige Schmerzen in der Lebergegend, welche vom Arzt für eine Gallensteinkolik gehalten wurde. Pat. war 4 Tage bettlägerig, war dann 8 Tage lang auf und wurde wieder krank. Die Schmerzen, dies Mal in der Magengrube waren weniger heftig, kein Erbrechen. Der Stuhl war weiss, die Conjunctiven waren gelb.

Am 16. 12. 00 war Pat. soweit wieder hergestellt, dass er wieder im Geschäft thätig sein konnte, aber er war appetitlos, schlaflos und matt.

Anfang Januar 1901 bekam Pat. wieder neue Schmerzen in der Magengrube, welche vom Essen unabhängig, den Patienten oft nicht schlafen liessen. Seit dem 11. 1. 01 wurde Pat. in der Kieler med. Klinik behandelt.

Status: 30. 1. 01. Grosser, mässig kräftiger Mann. Brustorgane ohne besonderen Befund. Abdomen im oberen Theil und rechts voller, etwas mehr vorgewölbt als links. Leber: unterer Rand schneidet die Mittellinie dicht unter dem Nabel, die Mamillarlinie 4querfingerbreit unterhalb des Rippenbogens und verläuft horizontal nach hinten. Leberdämpfung beträchtlich vergrössert, rechter Lappen 16 cm, linker Lappen 17 cm. Milz wenig vergrössert. Leber ist mässig derb. Oberhalb des Nabels und rechts von der Mitte fühlt man eine Partie, die derber ist als das übrige Lebergewebe. Man fühlt in der Leberincisur eine druckempfindliche, fluctuirende Geschwulst.

Der Magen reicht aufgebläht bis zum Nabel, das Epigastrium wölbt sich bei der Aufblähung nicht stärker vor. Beim Auftreiben des Dickdarms mit Luft tritt der untere Leberrand höher, und das Colon transversum wölbt sich dicht am Rand vor. Der Magen muss demnach vom linken Leberlappen überlagert sein.

Behandlung: 2. 2. 01. Chloroformnarkose. Mediane Laparotomie im Epigastrium. Der normal gelagerte Magen ragt unter der normal grossen Leber hervor und ist durch einen grossen fluctuirenden, hinter dem Magen gelegenen

Tumor vorgewölbt. Das Lig. gastrocolicum ist gedehnt. Es wird durchtrennt und der hinter dem entzündlichen starren Peritoneum gelegene Tumor durch Vernähung des Peritonealüberzugs mit dem Peritoneum pariteale eingestellt. Jodoformtamponade des Trichters. Schluss der übrigen Bauchwunde durch Etagennähte.

7. 2. Eröffnung der Cyste: Es entleert sich etwa 1 Liter bräunlichgrünlich-grauer sämiger Flüssigkeit, auf welcher einzelne Fetttropfen schwimmen. Beim Eingehen mit dem Finger fühlt man zunächst vorn und seitlich glatte Wandungen, bei tieferem Eindringen hinten bröckliche Massen. Letztere werden gelöst und herausgespült, es sind gelbliche, z. Th. schwärzliche talgartige Massen mit einzelnen härteren Körnchen.

Cysteninhalt: Untersuchung des Herrn Prof. Klein. Die durch Cartonpapier filtrirte Flüssigkeit ist gelblich mit einem Stich ins Röthliche. Es lässt sich in ihr Blutfarbstoff nachweisen. Sie giebt die Biuretreaction, was auf Pepton hindeutet. Sie enthält ferner Eiweiss, ein diastatisches, ein peptonisirendes Ferment, kein fettspaltendes Ferment.

Mikroskopisch enthält der Inhalt: Fetttröpfchen, Detritus, Körnchenzellen und mit einem grossen Fetttropfen beladene Zellen.

Bakteriologisch: Staphylocossus pyogenes aureus und Bact. coli. Mikroskopisch kann man in den Talgmassen noch den Pankreasbau erkennen.

30. 3. 01 mit 6 cm tiefer Fistel entlassen, die noch reichlich leicht gelbgefärbtes Secret von süsslichem Geruch entleert, welches die Umgebung andaut.

27. 7. 02. Patient hat an Gewicht gewonnen, 178 Pfd. gegen 131 Pfd. Fistel besteht noch, 15 cm tief, secernirt reichlich wässrig-eitrige Flüssigkeit, sodass zweimal täglich ein Verband erneuert werden muss. Das Secret ist stark alkalisch, stark eiweisshaltig, spaltet Fett, peptonisirt Eiweiss und führt rasch Stärke in Zucker über.

16. 3. 07. Fistel noch offen, noch reichliche Secretion, sodass Patient oft zweimal täglich Verband wechseln muss. Dabei Magen immer in guter Ordnung. Patient kann seinem Geschäft nachgehen.

Die Flüssigkeit riecht unangenehmer als früher.

Fall 4. J.-No. 454/1901. A. S., 54 J., Landmannsfrau aus R. 3. 6. bis 22. 7. 01.

Anamnese: Früher stets gesund. Im November 1900 und im Januar und April 1901 heftiges Erbrechen, starke Leibschmerzen, Meteorismus, Stuhlverstopfung, normaler Puls, kein Fieber. — Diese Erscheinungen, welche der Arzt für die Zeichen eines Darmverschlusses ansah, verloren sich jedes Mal nach einigen Tagen wieder vollständig. Damals konnte nie eine Geschwulstbildung constatirt werden. Erst vor etwa 8 Tagen wurde ein grosser Tumor im Leib festgestellt, die Patientin selbst hatte schon vor 6 Wochen ein Stärkerwerden beobachtet, aber erst jetzt den Arzt wieder aufgesucht. Angeblich ist Patientin in der letzten Zeit sehr abgemagert.

Status: Grosse, kräftig gebaute, etwas abgemagerte Frau mit leicht ikterisch verfärbten Skleren. Abdomen kugelig aufgetrieben, besonders rechts. Die Auftreibung ist bedingt durch eine harte, etwa kindskopfgrosse Resistenz, über der die Bauchhaut frei beweglich ist. Im Bereich der Geschwulst Dämpfung. Die Geschwulst ist in geringem Grade nach oben, fast gar nicht nach unten verschieblich, keine respiratorische Verschieblichkeit. Tumor steht ausser Zusammenhang mit der Leber, Milz und den Genitalorganen, auch die Lendengegenden sind frei. Zwischen Tumor und der Leber, sowie der Milz tympanitischer Schall. Leber und Milz nicht vergrössert. Stuhl angehalten. Kein Erbrechen. In den abhängigen Bauchpartien tympanitischer Schall. Keine Oedeme an den Beinen. Der Magen reicht aufgebläht nicht über die linke Mamillarlinie hinaus, ist also nach links verschoben, das Colon transversum liegt am unteren Rand des Tumor. Kein Schwirren über dem Tumor.

Diagnose: Pankreastumor (am wahrscheinlichsten).

5. 6. 01. Operation in Chloroformnarkose: 18 cm langer Schnitt, 4 cm rechts von der Mittellinie, 5 cm unter dem Proc. xiph. beginnend, eröffnet das Abdomen und legt die verwachsene Geschwulst frei. Eröffnung derselben. Es entleeren sich 3—4 Liter einer braunschwarzen Flüssigkeit. Grosser Sack mit glatter Innenwand, die mit schwarzen Massen belegt ist. Ausspülung, Reinigung. Es gelingt, die Wand zu isoliren und zu lösen, sodass schliesslich ein kindskopfgrosser Sack isolirt ist. Dieser zeigt durch eine ca. fünfmarkstückgrosse Oeffnung eine Fortsetzung nach der Tiefe, und hier gelangt man in einen zweiten Sack von fast Kindskopfgrösse, der sich weit unterhalb des linken Leberrandes und tief unter den linken Rippenbogen erstreckt. Diesen Sack zu entfernen, erscheint unmöglich, deshalb Reinigung — Drainage mit umwickeltem Rohr. Tamponade der grossen extraperitonealen Wundfläche. Verschluss des Peritoneums, soweit es oberhalb und unterhalb der Cyste eröffnet ist. Situationsnaht.

Der ganze Befund spricht für eine Pankreascyste.

Der Cysteninhalt enthält Hämatin, verwandelt Stärke in Maltose, hat aber keine fettespaltende und keine peptonisirende Eigenschaft. Die Cystenwand besteht von aussen nach innen

1. aus Fettgewebe,

2. aus einer breiten Schicht von aussen derberem und kernärmerem, nach innen zu immer kernreicherem jüngerem Bindegewebe,

3. aus einer etwas schmaleren Schicht von schollig-körnigem Fibrin, in welches Leukocyten eingelagert sind. An der Grenze von 2 und 3 beginnende Organisation mit reichlichen Gefässsprossen.

Patientin wird am 22. 7. mit einer 12—15 cm tiefen engen Fistel, die innerhalb 24 Stunden kaum einige Tropfen secernirt, entlassen.

Die Fistel schloss sich nach 3 Wochen.

Am 5. 8. 02 hatte Patientin etwa 30 Pfd. zugenommen. Die Operationswunde gut geheilt.

Am 13. 4. 04 Diabetes.

Damals Mattigkeit, Appetitlosigkeit, Durst. Diese Beschwerden verschwanden nach Einhalten entsprechender Diätvorschriften. Im November 1906 zum letzten Mal Zucker im Urin, im Februar 1907 Urin zuckerfrei. Trotzdem Klagen über Appetitmangel, Aufstossen und Magenschmerzen.

Kein Bauchbruch, keine Fistel, keine neue Cyste.

Fall 5. J.-No. 1645/1905. J. L., 41 J. alt, Former aus D. 26. 1. bis 26. 2. 06.

Anamnese: Bis zum Sommer vorigen Jahres war Pat. völlig gesund, dann stellten sich Schmerzen oberhalb des Nabels, bald jedoch in der linken Lendengegend ein, die im Liegen verschwanden, sich tags bei der Arbeit wieder einstellten und ca. 4 Wochen nach Beginn der Schmerzen auch in der rechten Lendengegend auftraten. In der letzten Zeit häufiger Harndrang, vor ca. 20 Jahren Tripper.

Status: Dürftig genährter Mann (96 Pfd. gegen 136 Pfd. im Frühjahr 1905). Brustorgane ohne besonderen Befund, Urin frei von Eiweiss und Zucker.

Cystoskopie: Mässige Trabekelblase, beide Ureteren agiren. Keine Harnröhrenstrictur.

Abdomen in der Umgebung des Nabels kuppelförmig vorgewölbt besonders links vom Nabel. Die Vorwölbung ist bedingt durch eine grosse, reichlich kindskopfgrosse, pralle, etwas fluctuirende Geschwulst, von ungefähr rundlicher Gestalt, die anscheinend auf der Wirbelsäule oder in deren Nähe fixirt und nur wenig verschieblich ist. Ueber der Geschwulst, zu ihren beiden Seiten und nach abwärts Schall tympanitisch, nach aufwärts Dämpfung, die in die Leberdämpfung ohne deutliche Abgrenzung übergeht. Nirgends Druckempfindlichkeit, keine Entzündungs-, keine Stauungserscheinungen. Leber anscheinend nicht vergrössert.

31. 1. Morphium-Chloroform-Narkose. Mediane Laparotomie über der Höhe der Prominenz. Freilegung der von einigen stärkeren Venen überzogenen, anscheinend nicht sehr starken Cystenwand. Umsäumung derselben mit Catgut- und Seidennähten am Peritoneum parietale. Partielle Etagennaht der Laparotomiewunde.

6. 2. Punction der Cyste. Entleerung von 400 ccm einer dunkelbraunen, leicht fadenziehenden, stark alkalischen Flüssigkeit. Sehr reichliches chocoladefarbenes Sediment, welches aus Blutresten und fettig degenerirten Zellen besteht.

13. 2. Cyste hat sich nicht wieder vergrössert, doch ist noch deutliche Fluctuation nachweisbar. Abermalige Punction. Es werden ca. 300 ccm einer wiederum sehr sedimentreichen mit Flocken und nekrotischen Gewebsfetzen gemischten Flüssigkeit entleert. Erweiterung der Punctionsöffnung, Ausspülung der Höhle mit steriler Kochsalzlösung, es entleeren sich noch reichliche alte Blutcoagula und Gewebsfetzen. Einführen eines mit Jodoformgaze umwickelten Drains.

16. 2. Aus der Cyste entleert sich nur noch wenig dunkelbraunes flokkiges Secret.

22. 2. Drains entfernt. Secretion gering.

26. 2. Allgemeinzustand wesentlich gebessert, Secretion völlig sistirt. Entlassen.

Fall 6. 285/1906. K. F., 26 J., Fischersfrau aus N. Aufn. 26. 4. 06. Entl. 19. 6. 06.

Anamnese: Am 8. 4. 06 Morgens etwa 2 Stunden nach dem Frühstück heftiges Erbrechen, danach starke Schmerzen in der Magengegend. Das Erbrechen war sehr sauer, zuletzt gallig, enthielt kein Blut. Auch im Stuhl kein Blut. Am 9. 4. 06 wieder Erbrechen. Nach ärztlicher Behandlung kein Erbrechen mehr bis zum 24. 4. 06, an diesem Tage schleimig-galliges Erbrechen. Während der ganzen Zeit Schmerzen, die in Touren von etwa 10 Minuten auftraten mit nur einige Minuten währender schmerzloser Pause, Drücken und Klopfen in der Magengegend. Keine Temperaturerhöhung, Schlaflosigkeit, starke Abmagerung und Mattigkeit. Erst in den letzten Tagen hat Pat. das Entstehen einer Geschwulst in der Magengegend bemerkt.

Keine Anzeichen für Lues. Mit Hunden nicht verkehrt.

Status: Grosse, gut genährte, kräftige Frau. Abdomen im Bereiche des linken Meso- und Epigastrium vorgewölbt. Man fühlt einen von der Leber nicht zu trennenden Tumor, der sich mit der Athmung verschiebt, elastische Consistenz hat und fluctuirt. Im Bereich des Tumors Dämpfung, welche in die Leberdämpfung übergeht. Links oberhalb des Tumors eine 4 querfingerbreite Zone Magenschalls, die untere Grenze der Leber und des Tumors bildet eine von der vorderen rechten Axillarlinie am Rippenbogen beginnende, die Mittellinie 2 cm unterhalb des Nabels schneidende und den linken Rippenbogen in der hinteren Axillarlinie treffende, nach abwärts convexe Bogenlinie. Die Magenaufblähung gelingt nicht, da Patientin sofort erbricht. Im Erbrochenen freie HCl.

Urin ohne Eiweiss und ohne Zucker.

Diagnose: Pankreascyste.

26. 4. 06. Behandlung: In Choroform-Narkose Querschnitt dicht oberhalb des Nabels über die Mediane hinweg. Eröffnung des Abdomens. Der vorgedrängte Magen liegt frei. Daher Längsschnitt nach abwärts links vom Nabel. Schon vor der vorderen Rectusscheide kleine linsengrosse Nekrosen im Fett sichtbar. Kein Exsudat in der Bauchhöhle. Ueberall im präperitonealen Fett, durch die Serosa schimmernd kleine Fettnekrosen. Die Cyste liegt hinter dem Magen. Durchtrennung des Lig. gastro-colicum. Einstellung des unteren Cystenpols. Tamponade dos Trichters. Sonst Etagennaht der Bauchwand.

10. 5. 06. Punction der Cyste. Reichlicher Inhalt einer grauen Flüssigkeit über 1 Liter bestehend aus Detritus und seröser Flüssigkeit. Dieselbe enthält alle 3 Pankreasfermente (Nachweis durch Herrn Prof. Klein). Drainage.

28. 5. 06. 12 cm langer, 2 cm breiter, aus nekrotischem Pankreasgewebe mit reichlicher Bindegewebeentwicklung bestehender Gewebssequester abgegangen.

5. 6. 06. Fistel hat sich geschlossen. Aber Temperatursteigerung und Pleuritis serosa rechts.

10. 6. 06. Fistel bricht Nachts auf, entleert eine Menge gallig gefärbten Eiters.

19. 6. 06. Seither wieder fieberfrei. Mit Drain gebessert entlassen. Die Fistel schloss sich am 12. 11. 06. Pat. hat keine Glykosurie. Das Allgemeinbefinden ist sehr gut, Pat. hat 10 kg zugenommen und verrichtet alle häuslichen Arbeiten ohne irgendwelche Hülfe.

XXII.

Zur Chirurgie des Herzbeutels.[1]

Von

Professor Gluck (Berlin).

(Mit 6 Textfiguren.)

M. H.! Im Juni 1898 habe ich einen Fall veröffentlicht, bei dem ich 3 Jahre zuvor eine Reihe tuberculöser Localprocesse operirt hatte, u. a. einen käsigen Process auf dem Brustbein ausgeräumt. Alle Herde heilten, aber am Sternum entwickelte sich im Januar 98 eine colossale fistulöse Schwellung und Phlegmone. In zwei Sitzungen habe ich das Sternum total resecirt mit Resection der Rippenknorpel und doppelseitiger Ligatur der Vasa mammaria interna und Exstirpation der tuberculösen Haut. Aus dem Mediastinum anticum wurden mächtige tuberculöse Massen ausgeräumt und die Pericarditis externa tuberculosa mit Löffel und Messer entfernt, an zwei Stellen das Pericard resecirt, sodass das Herz im grösseren Umfange freilag. Herr Dr. Cowl hat später wiederholt Cardiogramme von dem freiliegenden Herzen aufgenommen. Die Pleuren hatten sich infolge der chronischen Entzündungen zurückgezogen, sodass eine Verletzung derselben nicht erfolgte, trotzdem das Herz in über Handtellergrösse freilag. Patientin hat den Eingriff $1^1/_2$ Jahre überlebt und ist dann an ihrer Lungentuberculose gestorben.

Einen zweiten Fall von geheilter Schussverletzung des Herzens mit grossem Haematopericardium, welchen ich behandelt habe, will ich hier nur beiläufig erwähnen.

Verletzungen des Herzbeutels und des Herzens, sowie pathologische Processe am Brustbein und vordern Mediastinum recht-

[1] Vorgetragen am 1. Sitzungstage des XXXVI. Congresses der Deutschen Gesellschaft für Chirurgie, 3. April 1907.

fertigen je nach der Lage des Falles ausgiebige Freilegung der Pericardialgegend oder des Herzens selbst, um an die Quelle der Blutung oder an die Wurzel des Herdes radical zu gelangen und die Situation zu beherrschen. Für derartige Eingriffe, wo der Patient im eigentlichen Sinne des Wortes mit blutendem Herzen auf den Operationstisch kommt, sind breite Fensterung und gute Uebersicht der gesammten verletzten Region die einzig massgebenden Gesichtspunkte und hierbei ist gelegentlich z. B. die Bildung eines Hautmuskelknochenlappens aus dem das Herz deckenden Thoraxabschnitte durchaus zu befürworten. Es unterliegt keiner Discussion, dass man auch ohne quere Resection des Brustbeines und ohne Unterbindung der Mammaria interna mit Rippenresectionen allein allerdings unter principiellem Verzicht auf Schonung der Pleura zum Ziele kommt, und dass überhaupt nach verschiedener Methode die Lage der äusseren Wunde die Führungslinie abgiebt für die Wahl des Vorgehens. Wo es sich aber um einen pericardialen Erguss handelt, der einen chirurgischen Eingriff erfordert, da wird man a priori absehen von complicirten Operationen und die Punctio pericardii oder, wie wir principiell empfehlen, die Pericardiotomie nach vorausgegangener subperiostaler Rippenresection in Aussicht nehmen.

Der intrapleurale Raum, der dabei in Frage kommt, ist nun in seinen Grenzen sehr schwankend (cfr. darüber u. a. Terrier-Reymond 1898, Chirurgie du coeur et du péricarde). Kocher empfiehlt die Ansatzstelle des 6. Rippenknorpels am Brustbein als Resectionsstelle, auf welche als ersten Akt einer correcten Pericardiotomie man immer losgehen solle, weil dort in der grossen Mehrzahl der Fälle weder grössere Gefässe noch Pleura noch Lunge sich zwischen Thoraxwand und Herzbeutel schieben. Als beste Punctionsstelle (die Punction hat die 1—2 cm vom Sternalrande liegenden Vasa mammaria interna zu vermeiden) empfiehlt Kocher die Stelle dicht am Sternalrande im 6. Intercostalraume. Macht man die Punction lateral 6 cm vom Sternalrande im vierten bis fünften Intercostalraume, so trifft man nach Kocher sicher die Pleura und gelegentlich den Lungenrand. Macht man sie im fünften Intercostalraume und aufwärts davon, so kann das Herz verletzt werden. Kocher glaubt, wie er hervorhebt, mit seinen Vorschlägen speciell der Pericardiotomie ein Verfahren angegeben zu

haben, welches so rasch wie möglich mit einem Minimum von Nebenverletzungen zum Pericard gelangt und für alle Fälle genügt. Dem ist nun nicht so und dieser Ueberzeugung habe ich wiederholt Ausdruck gegeben; lange bevor die ausgezeichnete Monographie von Curschmann 1906 erschien: „Zur Beurtheilung und operativen Behandlung grosser Herzbeutelergüsse".

Das Herz ist in seiner Lage so befestigt, dass es auch bei beträchtlichster Füllung des Herzbeutels mit Flüssigkeit oder Luft verhältnissmässig wenig seine Stellung ändert. Schon 1898 sprach ich es auf Grund von Beobachtungen aus, dass das Herz bei vorhandenen Ergüssen in der Rückenlage nicht zurücksinkt, sondern im Gegentheil zum Beispiel bei Pericardiotomie sich in die Herzbeutelwunde hineindrängt. Es erweckt den Eindruck, als ob auf dem Exsudat gewissermaassen das Herz schwimmt, wie etwa die Patella bei einem Hydrops genu. So liegt also bei all den bisherigen Methoden die Gefahr der Herzverletzung vor und jedenfalls die Nothwendigkeit, an dem bei der Operation freiliegenden Herzen Manipulationen vorzunehmen, um das Exsudat zu erreichen und zu entleeren, sowie technische Schwierigkeiten bei der Drainage und Nachbehandlung. Curschmann sagt ausdrücklich, ein Zurücksinken des Herzens im Ganzen gegen die hintere Brustwand in die Tiefe des Thoraxraumes ist wegen seiner Befestigungsmittel (mit dem Zwerchfell durch die Cava inferior, nach oben besonders durch die Aorta und die Cava superior) geradezu unmöglich. Daher ist eine nennenswerthe Ansammlung von Flüssigkeit an seiner hinteren und über seiner vorderen sternalen Fläche nicht möglich. Aus diesem Grunde bleiben auch bei grossen Exsudaten Reibegeräusche in einem oft recht ausgedehnten Bezirke hörbar und bei Lagewechsel des Patienten lässt sich ein Ueberfliessen von Exsudat aus der linken nach der rechten Herzbeutelhälfte constatiren.

Im Gegensatze zu Kocher richten wir unser Verfahren der Punction und Incision stets nach dem einzelnen Falle. Weder diejenigen Methoden, welche die Punction möglichst nahe am sternalen Rande zwischen ihm und den Vasa mammaria interna ausführen, noch die, welche die Einstichstelle nach aussen von den Gefässen, also zwischen dieselben und die Plica pleuromediastinalis sinistra verlegen, sind empfehlenswerth. Dieulafoy führt im vierten oder fünften Intercostalraume 6 cm vom Brustbein den Troicart ein.

Man geht am besten noch weiter nach aussen und selbst nach unten, um gegen Herzverletzung gesichert zu sein. Aus dem einen Bilde, welches ich Ihnen demonstrire, geht hervor, dass ein Eingehen nach innen von der Mammillarlinie an der Dieulafoy'schen Stelle selbst bei unvergrössertem Herzen in gefährlichster Nähe an dem Herzen vorbei führt. Mit wachsendem Ergusse weicht (erhaltene Beweglichkeit vorausgesetzt) der vordere und untere Lungenrand ungemein stark zurück. Die Folge davon ist die dichte Berührung der Pleurablätter auf der von ihm verlassenen Stelle. Die Blätter sind förmlich verklebt und ohne Gefahr zu durchstechen. So gelangt man, wenn man bei mittleren Exsudaten in der linken Linea mammillaris, bei grossen mehr oder weniger nach aussen von ihr eingeht, in den massigsten Theil des Herzbeutelergusses. Diesem von Curschmann formulirten Standpunkt können wir uns aus vollster Ueberzeugung anschliessen. Bereits im Jahre 1881 wird in einer Arbeit über Punctio pericardii und die tuberculöse Pericarditis die operative Entleerung des Ergusses warm empfohlen, da dieser Eingriff in vorsichtiger Hand mit leicht zu vermeidenden Gefahren verbunden sei. Verfasser citirt aus der Literatur 37 Fälle, in denen ohne Nachtheil für die Patienten die Punction zur Ausführung gelangte. Umso bedauerlicher sind die bei Operationen vorgekommenen technischen Misserfolge. Dass das Herz nicht nur, wenn ein diagnostischer Irrthum vorliegt, z. B. bei Dilatatio cordis, sondern auch bei degenerirter Musculatur und vorhandenem Exsudat durch eine Punction tödtlich verletzt werden kann, habe ich zweimal an von anderer Seite punctirten Fällen leider gesehen, aber auch eine Pericardiotomie loco classico vermag zu einem operativen Missgeschick zur Eröffnung und Drainage des rechten Ventrikels statt des Pericards Veranlassung zu geben, sodass wir allen Grund haben, vor diesen möglichen und vorgekommenen Kunstfehlern uns zu schützen, selbst auf Kosten einer evtl. unvermeidlichen Pleuraverletzung.

Diese Erfahrungen und Erwägungen waren es, nach welchen ich schon am 24. 10. 1901, also vor 6 Jahren, einen neunjährigen Knaben operirte.

Die Dämpfung reichte nach rechts 2 cm über den rechten Sternalrand, nach oben bis zum Unterrand der dritten Rippe, nach links $1^1/_2$ Querfinger über die Mammillarlinie und zwar ist der

Bezirk über dem rechten Sternalrand und die Mammillarlinie hinaus sehr intensiv verkürzt, während der übrig bleibende centrale Theil Schenkelschall zeigt. Dieser Befund wäre vielleicht dahin zu deuten, dass der intensiveren Dämpfung die Herzlage der Schallverkürzung ein Erguss entspricht, ein wenigstens für infantile Thoraxverhältnisse gewiss zu beherzigendes differentiell diagnostisches Moment.

Fig. 1. Fig. 2. Fig. 3.

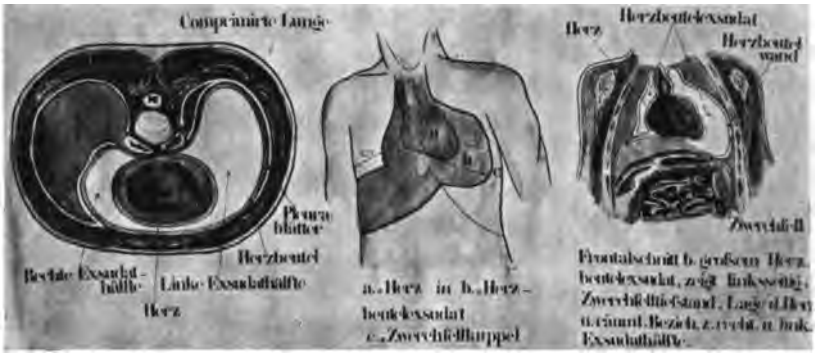

Nach Curschmann.

Fig. 4. Fig. 5. Fig. 6.

a = Art. + Vv. mammar. int.
b = vorderer Lungenrand.
c = vord. Grenze der pleuromediastinalen Falten.

L. m. = Linea mammillaris. v. = Costa V resecirt.
Operation der Pericardiotomie nach aussen von der Linea mammillaris in Fall II.

Narbe nach Pericardiotomie von Fall II.

Zur Sicherung der Diagnose wurde im linken vierten Intercostalraume 1 cm ausserhalb der Mammillarlinie eine Probepunction vorgenommen und grüngelber Eiter ohne Blutbeimengung aspirirt. Im Anschluss daran subperiostale Resection der 5. Rippe von der Mammillarlinie ab und 4 cm nach aussen von ihr. Ausgiebige Eröffnung des Pericards ohne Pleuraverletzung, Entleerung einer enormen Menge übelriechenden Eiters (mit Streptokokken). Das nach innen von der Pericardwunde freiliegende Herz pulsirt kräftig und wurde bei der Operation in keiner Weise berührt. Zunächst war der Erfolg befriedigend, das Kind erlag aber später einer allgemeinen Streptokokkeninfection. Vor jetzt 3 Monaten habe ich bei einem 56jährigen Patienten nach denselben Principien operirt und einen ausgezeichneten Erfolg erzielt. Ich will von dem complicirten Falle nur das hier Interessirende berichten und lege die Temperaturcurve vor. Patient ist heute, Ende Juli 1907, vollkommen gesund und das Resultat als ein definitives zu betrachten.

Besonders ausgeprägt waren in diesen beiden Fällen der pericardiale Reflexhusten, die Schlingbeschwerden, die Stauungsleber (in Sonderheit intensiver Schmerz und Schwellung am linken Leberlappen) welche im Fall 1 sogar zur operativen Freilegung desselben verleitete, endlich die Compression der linken Lunge. Trotz des mächtigen Exsudates waren in beiden Fällen über dem Herzen Reibegeräusche vorhanden.

Die Punction nach aussen von der Mammillarlinie ergab ein blutig trübes Exsudat. Bei der Pericardiotomie wurde ein Hautmuskellappen gebildet mit der Basis in der Mammillarlinie in der Höhe des 4. Intercostalraumes und die 5. Rippe nach aussen von der Mammillarlinie 3 cm lang resecirt; die Pleura wurde dabei nicht verletzt. Nach Eröffnung des Herzbeutels lag, trotzdem so weit nach aussen operativ vorgegangen war, das Herz mit seinem linken Rande vor und verschloss ventilartig die angelegte Herzbeutelwunde, sodass kein Tropfen Flüssigkeit sich entleerte. Erst nach Eingehen mit dem Finger zwischen Herzwand und Herzbeutel und nach Abdrängen des linken Herzrandes entleerte sich in breitem Strome das Exsudat. Drainage führte in 6 Wochen zur Heilung und Vernarbung. Vor der Operation bestand ein höchst arhythmischer Puls von über 150 Schlägen (Delirium cordis).

Digalen und Morphium wurden vor und auch nach dem Ein-

griffe gegeben bis zur Regulirung der Herzthätigkeit und Verschwinden des Fiebers. Wir hätten in diesem Falle von der Mammillarlinie noch weiter nach aussen vorgehen können, dann hätte das Herz, welches ventilartig die Pericardwunde schloss, den freien Abfluss des Exsudates nicht gehindert.

Ich theile diese beiden Fälle mit, weil sie mir besonders wichtig erscheinen für die von mir 1901 aufgestellte These, dass man nämlich bei wegen Exsudaten angezeigter Pericardpunction oder Pericardiotomie, um Herzverletzungen zu vermeiden, möglichst weit nach aussen im Bereiche der Dämpfungsgrenze sowohl die Punction als auch die Pericardiotomie auszuführen verpflichtet ist. Fall 1 war mir von Herrn Prof. A. Baginsky zur Operation überwiesen, in Fall 2 hatte Herr Geheimrath Krauss die Indication zu dem operativen Vorgehen gestellt. Für besondere Fälle Verlagerung, Verwachsungen der Pericardblätter, Thoraxdeformitäten können natürlich Schwierigkeiten erwachsen. Es wird dann, wie Curschmann schreibt, nöthig werden können, rechts vom Sternum zu punctiren und bei Pericardiotomien würden wir dann complicirtere Eingriffe benöthigen. Für die grosse Mehrzahl der Fälle würde ich jedoch glauben, dass nicht nach den bisherigen Gesichtspunkten, sondern nach den hier vorgetragenen technischen Principien sowie dem von Curschmann so klar durchgeführten allgemeinen klinischen Gedankengange verfahren werden sollte. Die beste Stelle zur Probepunction und auch zur Pericardiotomie ist von Fall zu Fall zu bestimmen. Wir operiren am Orte der Wahl, etwas medial von der äussersten Dämpfungsgrenze, entsprechend der Höhe etwa der 5. bis 6. Rippe. Hier vermeiden wir sicher das Herz, und das ist der einzig maassgebende Gesichtspunkt und mit grösster Wahrscheinlichkeit bleibt die Pleura unverletzt (auch ohne von Sauerbruch's vortrefflichen Vorschlägen Gebrauch zu machen dürfte eine Pleuraverletzung reactionslos verlaufen). Das einzige Verfahren, welches mit dem hier geschilderten erfolgreich concurriren könnte und dabei noch den Vortheil bietet die Ergüsse beider Pericardialrecessus (des rechten wie des linken) von einem Punkte aus zu entleeren und zu drainiren ist das von Rehn in seinem Referate über Herz und Herzbeutelchirurgie angegebene, welches von der 7. Rippe aus unterhalb der Herzspitze den Herzbeutel eröffnet.

Um nochmals zu resumiren: pathologische Processe am Sternum oder im Mediastinum anticum, Herzverletzungen und der Eingriff zur Cardiolyse erheischen mehr oder weniger völlige Freilegung der Herzregion, um eventl. das Organ selbst in Angriff nehmen zu können.

Im diametralen Gegensatz hierzu hat die Punctio pericardii und die Pericardiotomie nur den Herzbeutel mit möglichst minimaler Nebenverletzung zu treffen resp. breit zu eröffnen, um ihn von seinem pathologischen Inhalte zu befreien. Die Operation, welche häufig ohne Narkose ausgeführt werden muss, weil das Herz sehr oft von Endocarditis und Muskeldegeneration befallen und dilatirt sowie insufficient ist, darf das Organ möglichst weder berühren noch vor Allem verletzen, sonst dürfte das traditionelle neuerdings als unrichtig befundene hyppokratische Dogma „si cor praeciditur letale est" in operatione zu einer traurigen modernen Wahrheit wieder auferstehen.

Liegt nach Eröffnung des Pericards ein Grund vor, die Oeffnung grösser zu gestalten, so vermag dies in einfachster Weise auf der Linie der Dämpfungsintensität und Grenze zu geschehen. Während bei anderem Vorgehen, wenn nach der Eröffnung des Pericardialsackes das Herz vorliegt und kein Exsudat abfliesst, die fernere Operation sich nicht nur technisch schwierig gestaltet, sondern auch mit neuen Gefahren verknüpft ist. Der geübte Chirurg mag nach eigenem Ermessen handeln, will man aber eine, wie Kocher sagt, für alle Fälle und alle Fachgenossen genügende Methode angeben, dann ist ihrer Einfachheit und Gefahrlosigkeit für das Herz wegen das Ihnen soeben vorgetragene Verfahren gewiss durchaus rationell und empfehlenswerth.

XXIII.

Ueber Atresia ani et communicatio recti cum parte prostatica urethrae (Atresia ani urethralis) und über multiple Darmatresien und Stenosen.[1]

Von

Dr. H. Stettiner (Berlin).

(Mit 3 Textfiguren.)

Unter den angeborenen Missbildungen des Afters und Mastdarms nehmen diejenigen, welche mit einer Communication mit dem uropoetischen System einhergehen, ein besonderes Interesse in Anspruch. Einmal stellt sich ihre Prognose nach der bekannten Statistik von Anders[2]) besonders ungünstig — unter seinen 100 Fällen finden sich 12 Fälle von Atresia ani vesicalis bezw. urethralis mit einer Mortalität von 75 pCt. —, sodass die Frage auftritt, ob nicht durch eine Verbesserung der operativen Technik die Prognose gebessert werden kann. Zweitens stellen sie auch in entwicklungsgeschichtlicher Beziehung ein besonders interessantes Object dar, welches geeignet ist, in der strittigen Frage der Entstehung dieser Missbildungen einiges Licht zu verbreiten.

Wenn ich mit der letzteren Frage beginne, so möchte ich mich in Bezug auf dieselbe recht kurz fassen, zumal die einschlägigen Verhältnisse erst kürzlich wieder in einer Arbeit von Lotsch[3])

[1]) Abgekürzt vorgetragen am 4. Sitzungstage des XXXVI. Congresses der Deutschen Gesellschaft für Chirurgie, 6. April 1907.

[2]) Anders, Das operative Verfahren bei congenitaler analer und rectaler Atresie, sowie Ausmündungen des Rectums in das Urogenitalsystem. Langenbeck's Arch. f. klin. Chir. 1893. Bd. 45.

[3]) F. Lotsch, Ueber Atresia ani vesicalis. Deutsche Zeitschr. f. Chir. Bd. 81.

ausführlich erörtert sind. Während man früher allgemein das Zustandekommen der angeborenen Missbildungen des Afters und Mastdarms durch Hemmungen in der Entwickelung dieser Theile erklärte, eine Auffassung, der auch von Esmarch[1]) in seiner Bearbeitung in der deutschen Chirurgie Ausdruck giebt, wenn er auch für einen Theil der Fälle mit Cruveilhier meint, dass auch abnorme Druckverhältnisse oder fötale Entzündungszustände eine Verwachsung schon offener Canäle herbeiführen können, suchte Rudolf Frank[2]) im Jahre 1892 die Auffassung der Atresien als einfache Hemmungsbildungen als irrige hinzustellen. Er gab vielmehr der Meinung Ausdruck, dass der angeborene Darmverschluss stets durch Verwachsung fötaler Anlagen entstehe. Wenn er auch mit dieser Ansicht etwas über das Ziel hinausschoss, so bleibt ihm doch, abgesehen von der klaren Beschreibung der einzelnen Missbildungen und der reichlichen casuistischen Zusammenstellung das Verdienst, zuerst auf den Unterschied zwischen den inneren und äusseren Ausmündungen des blind endigenden Rectums hingewiesen zu haben. Der Auffassung von Frank sind Keibel[3]), Reichel[4]), und auf Grund dieser Forschungen Stieda[5]) entgegengetreten. Sie wiesen nach, dass der Irrthum von Frank hauptsächlich dadurch verursacht war, dass er fälschlich annahm, dass die entodermale Kloake auch eine Oeffnung nach aussen habe, was thatsächlich nicht der Fall ist. Denn die sogenannte ectodermale Kloake ist eigentlich gar keine Kloake im gebräuchlichen Sinne dieses Wortes. Sie zeigten, dass die Atresia ani sive recti in der That eine Hemmungsbildung sei, und dass sich trotz derselben die Harn- und Genitalorgane einerseits und der Damm andererseits völlig normal entwickeln könnten. Während Frank und Stieda darin übereinstimmen, dass sie diese ersteren als innere Ausmündungen bezeich-

[1]) v. Esmarch, Die Krankheiten des Mastdarms u. des Afters. Deutsche Chirurgie. Lieferung 48. 1887.

[2]) R. Frank, Ueber die angeborene Verschliessung des Mastdarms und die begleitenden inneren und äusseren Fistelbildungen. Wien 1892.

[3]) Keibel, Zur Entwicklungsgeschichte des menschlichen Urogenitalapparates. Arch. f. Anat. u. Physiol. 1896/97.

[4]) Reichel, Die Entwicklung des Dammes und die Bedeutung für die Entstehung gew. Missbildungen. Ztschr. f. Geb. u. Gyn. Bd. 17. 1888. 7 A. — Die Entstehung der Misssbildungen der Harnblase und Harnröhre. Arch. f. klin. Chir. Bd. 46.

[5]) Stieda, Ueber Atresia ani congenita und die damit verbundenen Missbildungen. Langenb. Arch. f. klin. Chirur. Bd. 70. 1903.

neten Complicationen der Atresien als Kloakenreste auffassen, hält Stieda die Erklärung Frank's der äusseren Nebenmündungen als Ueberreste der Spalte zwischen den paarigen ectodermalen Anlagen (Reichel'sche Furche) für unrichtig. Er hält sie, gestützt auf die Untersuchungen Keibel's und auf Grund der mikroskopischen Untersuchung eines von ihm mitgetheilten Falles für Ergebnisse pathologischer Processe. Dieser Anschauung tritt in einer neueren Arbeit wieder A. Läwen[1]) entgegen, welcher der Auffassung Frank's den Vorzug giebt unter besonderem Hinweis auf die Fälle, in denen gleichzeitig mit Atresia ani bezw. recti bei demselben Individuum Missbildungen beobachtet sind, welche sicher auf Störungen im Verschluss der Genitalrinne (Hypospadie) oder der Geschlechtswülste (Scrotalspalten) zurückzuführen sind. Wenn die von Läwen angeführten Argumente gegen die Auffassung von Stieda auch recht schwerwiegende sind, so scheint mir die Eintheilung der Missbildungen nach Stieda doch die klarste, und will ich sie daher hier noch einmal recapituliren.

Wir unterscheiden nach ihm

I. Atresia ani sive recti simplex mit den Unterformen
   a) Atresia ani simplex
   b) Atresia recti simplex
   c) Atresia ani et recti simplex.

II. Atresia ani sive recti complicata cum communicationibus und zwar:
   a) Atresia ani et communicatio recti cum vagina
   b) Atresia ani et communicatio recti cum vesica urinaria
   c) Atresia ani et communicatio recti cum parte prostatica urethrae.

III. Atresia ani s. recti complicata cum fistulis, welche je nach der Ausmündung der Fistel benannt werden als
   a) Atresia ani cum fistula perineali
   b) Atresia ani cum fistula scrotali
   c) Atresia ani cum fistula suburethrali
   d) Atresia ani cum fistula vestibulari.

---

[1]) A. Läwen, Ueber die äusseren Fisteln bei angeborener Atresia ani s. recti und über die Darstellung des congenital verschlossenen Rectums im Röntgenbilde. Bruns' Beiträge zur klin. Med. Bd. 48. H. 2.

In der 2. Gruppe sind also diejenigen Missbildungen enthalten, welche als Kloakenreste aufzufassen sind. Die hierher gehörige Communication des Rectums mit den Harnorganen kann an 3 Stellen stattfinden, am Blasengrunde, am Scheitel der Blase und an der Pars prostatica urethrae. Greifen wir wieder auf die Statistik von Anders zurück, so hatte unter seinen 12 Fällen die Verbindung mit dem Blasengrunde 9 Mal, also in 75 pCt., mit dem Scheitel der Blase 1 Mal, also in $8^1/_3$ pCt., mit der Harnröhre 2 Mal, also in $16^2/_3$ pCt. der Fälle stattgefunden. Der in der bereits erwähnten Arbeit von Lotsch mitgetheilte und mit so glänzendem Erfolge operirte Fall stellt eine Verbindung des Rectums mit dem Blasenscheitel dar. Sie kommt nach ihm dadurch zu Stande, dass sich bei der Theilung der Kloake in den Sinus urogenitalis und den Sinus anorectalis die Plica recto-vesicalis s. Douglasii nicht, wie gewöhnlich, einsenkt, sondern nur die von unten sich verschiebenden Rathke'schen Falten die Theilung des caudalen Abschnittes der Kloake übernehmen. Für gewöhnlich liegt die Communication tiefer, an der Stelle, wo die Plica Douglasii und die Rathke'schen Falten zusammenstossen sollen, um die Theilung vollständig zu machen, das ist am Blasengrunde bezw. im Anfangstheile der Urethra. Weshalb sie einmal höher, einmal tiefer liegt, wissen wir nicht. Ob dies auch daran liegt, dass die Plica Douglasii bald weniger tief nach unten, bald stärker herabsteigt und dementsprechend die Rathke'schen Falten einmal höher herauf, das andere Mal weniger hoch wachsen, sodass der sogenannte Reichelsche Kloakengang einmal höher, einmal tiefer im Sinus urogenitalis mündet, oder ob die Verschiedenheit durch die in dieser Zeit noch nicht abgeschlossene Entwickelung von Harnblase und Harnröhre, welche beide aus dem Sinus urogenitalis entstehen, bedingt ist, darüber sind die Untersuchungen noch nicht abgeschlossen. Im Grossen und Ganzen aber erscheint die entwicklungsgeschichtliche Entstehung dieser Missbildungen geklärt und die Auffassung derselben als Hemmungsbildungen gesichert.

Die Atresia ani complicata cum communicatione recti cum parte prostatica urethrae scheint, wie bereits erwähnt, unter den Verbindungen des Darms mit dem Harnapparat an zweiter Stelle zu figuriren. In der Anders'schen Statistik finden sich zwei Fälle dieser Missbildung, was also einer Häufigkeit von 2 pCt. unter den

congenitalen Missbildungen des Rectums entspräche. Dagegen spricht Lejars[1]) in seinem Lehrbuche von der relativen Häufigkeit der congenitalen Recto-Urethralfisteln, sodass dieser Prozentsatz wohl etwas zu niedrig gegriffen ist. Von den beiden bei Anders mitgetheilten Fällen wurde in dem einen die Colotomie ausgeführt. Er kam nach 14 Tagen ad exitum. In dem zweiten Falle wurde die Proktoplastik ausgeführt. Er gilt als geheilt, doch scheint eine Trennung der Communication zwischen Harnröhre und Mastdarm nicht vorgenommen zu sein. Lejars berichtet über ein Kind, welches am Tage nach der Geburt wegen Atresia ani operirt worden war, ohne dass auf die bestehende Verbindung zwischen Rectum und Urethra Rücksicht genommen war. Erst als das Kind ein Alter von 5 Jahren erreicht hatte, hat er die ca. 4—5 mm grosse Fistel zwischen Rectum und Urethra beseitigt. Er fügt hinzu, „dass bei einer gut gelegenen und leicht zugänglichen Communication es bei einem kräftigen Kinde möglich wäre, anstatt einfach das Ende der Ampulle in den Darm einzunähen, die vordere Wand des Rectums abzulösen, die Brücke zu durchtrennen, wobei man darauf achten müsste, die Wand des Rectums stark herunterzuziehen und möglichst die beiden Nahtlinien nicht nebeneinander zu lagern. Das wird jedoch immer eine zu complicirte Operation, als dass man sie bei einem Neugeborenen versuchen könnte unter den Verhältnissen, unter denen wir diese Atresien meist zu sehen bekommen, und es wird viel klüger sein, sich mit dem Aufsuchen und der Eröffnung der Ampulle zu begnügen.“ v. Esmarch räth dagegen trotz der sich darbietenden Schwierigkeiten, deren Grösse auch von König[2]) betont wird, auch wenn der Mastdarm weiter oben in die Scheide, Urethra oder gar in die Blase mündet, um jeden Preis zu versuchen, das Endstück abzulösen und herabzuziehen, weil nur dadurch die Gefahren der abnormen Communication zu beseitigen sind. Soweit ich nun die Literatur überblicke, ist aber diese einzeitige Operation nach v. Esmarch niemals mit Erfolg ausgeführt, sondern man hat sich eben mit der Anlegung eines

[1]) Lejars, Dringliche Operationen. Deutsche Uebersetzung v. Strehl 1906. — La cure opératoire des fistules recto-uréthrales. Société de Chirurgie. 18. Juli 1899.

[2]) F. König, Lehrbuch der speciellen Chirurgie.

Anus begnügt und die Trennung der Communication auf ein späteres Lebensalter verschoben, einmal wohl in der Hoffnung, dass jene Verbindung auch spontan obliteriren könne, zweitens durch den Umstand bestimmt, dass merkwürdiger Weise die Bespülung der Urethra, ja selbst der Blase mit Darminhalt nicht immer zu einer Infection der Harnorgane zu führen braucht. — Es sei auch hier auf den bekannten Fall von Page [1]) hingewiesen, dessen Patient bei relativem Wohlbefinden 54 Jahre seine Fäces durch eine Scrotalfistel der Urethra entleert hat und sogar Kinder gezeugt hat. Immerhin wird man die Gefahr der Entstehung einer Cystitis nicht unterschätzen dürfen, andererseits die Hoffnung auf Spontanheilung als eine sehr geringe erachten müssen. So erscheint mir als der richtige Ausweg ein zweizeitiges Vorgehen in dem Sinne, dass die zweite Operation der ersten möglichst bald folgen soll. Dies hat sich auch mir in einem Fall bewährt, dessen Mittheilung mir auch in anderer Beziehung bemerkenswerth erscheint.

Krankengeschichte.

Am 28. 2. 06 Morgens wurde ich von Herrn Dr. Menke zu dem Knaben F. M. gerufen, der am 26. 2. Abends, also vor ca. 36 Stunden ohne ärztliche Hülfe geboren war. Weder von der Hebamme, noch von den Angehörigen war das Fehlen einer Aftermündung bemerkt worden. In der ersten Windel fanden sich geringe Mengen von Kindspech. Erst am 28. 2., da die weitere Entleerung von Kindspech aufhörte, der Leib aufgetrieben wurde, das Kind zu erbrechen begann, stellte die Hebamme fest, dass keine Darmöffnung vorhanden war. Als ich dann auf Veranlassung von Herrn Dr. Menke das Kind sah, fand ich einen mässig kräftig entwickelten Knaben vor. Die das Kind umhüllende Windel zeigte 3—4 stecknadelkopfgrosse Punkte von meconiumähnlicher Farbe. Die schwärzliche Färbung des Orificium urethrae externum zeigte, dass dieselben aus der Harnröhre stammten. An der Stelle des Afters befand sich eine Andeutung der Rima ani, die bei oberflächlichem Hinsehen einen Anus vortäuschen konnte. Dieselbe zeigte sich jedoch ohne Andeutung einer Oeffnung von normaler Haut bekleidet. Ein Hervorwölben der Haut beim Schreien des Kindes war nicht zu beobachten. Der Leib war hart, aufgetrieben, die Bauchhaut geröthet, stark druckempfindlich. Von Zeit zu Zeit erbrach das Kind geringe Mengen von gelblich-grüner Farbe. Ich veranlasste die Ueberführung des Kindes in die Säuglingsklinik des Vereins zur Errichtung eines Säuglingskrankenhauses. — Anamnestisch ist noch nach-

[1]) Page, Report of a case from congenital deformity. British medical journal. Oct. 1888.

zutragen, dass die Eltern des Kindes beide gesund sind und bereits zwei gesunde Kinder, einen Knaben nnd ein Mädchen haben, dass ferner, soweit den Eltern bekannt, weder im näheren noch im ferneren Familienkreise Missbildungen irgend welcher Art vorgekommen. Auch bei dem Knaben war, abgesehen von einer Phimose, keine Abnormität festzustellen.

I. Operation am 28. 2. 06. Die Operation wurde von mir am 28. 2. Mittags, also ungefähr 40 Stunden nach der Geburt ausgeführt. Während sich in der Zwischenzeit noch öfters aus der Harnröhrenmündung mit Meconium vermischter Urin entleert hatte, kam aus dem in die Urethra glatt in die Blase gleitenden dünnen Metallkatheter klarer Urin zu Tage, sodass die Vermuthung nahe lag, dass die Verbindung zwischen Blindsack und Harnorganen in der Urethra lag. Nach üblicher Desinfection führte ich nunmehr in Steinschnittlage genau in der Mittellinie einen Schnitt vom Scrotalansatz bis zum Steissbein, allmählich schichtweise in die Tiefe dringend. In einer Tiefe von ca. 6 cm gelangte ich auf den prall gespannten Blindsack des Rectums, durch dessen Wandung der blau-schwarze Inhalt durchschimmerte. Nachdem ich denselben stumpf etwas frei gemacht hatte, führte ich zwei Seidenfäden durch die Serosa. Ein Versuch, den Blindsack an diesen etwas vorzuziehen, oder ihn noch weiter stumpf frei zu präpariren, misslang. Ich hatte die Empfindung, als ob er sich nach vorn und oben umschlang, und hier an der Verbindungsstelle mit der Urethra festsass. Die Verhältnisse, wie sie sich bei der ersten Operation darboten, zeigt Fig. No. 1[1]).

Da also ein weiteres Vorziehen des Blindsackes, dessen dünne, prall gespannte Wandung jeden Augenblick zu platzen drohte, nicht möglich war, machte ich zwischen den beiden angeschlungenen Darmstellen mit einem spitzen Messer eine Incision, die ich durch eine gespreizte Kornzange erweiterte, worauf sich wahre Ströme von Meconium entleerten. Während der Operation hatte sich wiederholt aus der Harnröhre Meconium und etwas Blut entleert. Die Meconiumentleerung hörte nach der Eröffnung des Darms auf, während der Urin noch eine Zeit lang blutig gefärbt war. Nachdem die Wunde und ihre Umgebung mit sterilem Wasser abgespült und ausgetupft war, und die Meconiumentleerung nachgelassen hatte, wurden die Darmwandungen mit Péans vorgezogen, was hinten leichter ging als vorn. Nach Verkleinerung der Wunde wurde möglichst Darmschleimhaut mit äusserer Haut vernäht. Vorn gelang dies wegen der Spannung nicht in dem gewünschten Maasse; doch wurde hierauf kein besonderer Werth gelegt, da sogleich die Absicht bestand, in einer zweiten Operation die Trennung der Communication mit der Harnröhre vorzunehmen, wobei dann auch die exacte Proktoplastik ausgeführt werden konnte. Nachdem dann noch die Operation der Phimose vorgenommen, wurde das Kind, das durch Transport und Operation recht angegriffen war, in das Bett gebracht.

---

[1]) Die Zeichnungen sind auf Grund der Esmarch'schen Schemata nach dem Befunde bei den Operationen von der Kunstmalerin, Frl. Clara Arnheim gezeichnet, der ich auch an dieser Stelle meinen Dank ausspreche.

I

II

Der Verlauf war ein reactionsloser. Das Kind wurde zuerst auf Anordnung des leitenden Arztes, Herrn Dr. Julius Ritter, dem ich für seine Unterstützung bei der Nachbehandlung auch an dieser Stelle meinen Dank ausspreche, mit abgedrückter Milch ernährt, und, nachdem es sich etwas erholt hatte, vom dritten Tage an bei der Anstaltsamme angelegt. Das Körpergewicht stieg denn auch in 4 Wochen von 3080 g bis ca. 3400 g. Die Function des Darms war eine geregelte; jedoch ging von Zeit zu Zeit, wie das ja auch nach einem Blicke auf Fig. 2, welche den Status nach der ersten Operation zeigt, erklärlich ist, Urin durch den neu angelegten After, und Koth durch das Orificium externum urethrae ab. Es schien sich ein ventilartiger Verschluss gebildet zu haben, der bald die Harnröhre gegen den Mastdarm abschloss, bald den Urin nach dem Darm, bald den Darminhalt nach der Harnröhre durchliess.

Prophylaktisch erhielt das Kind zur Verhütung einer Cystitis ein leichtes Decoct von Folia uvae ursi. Der Urin wurde in Reagensgläsern aufgefangen und täglich controllirt. Er zeigte ganz leichte Trübung. Nur am 6. 3. wurden im Sediment reichliche Eiterkörperchen gefunden. Die Darmentleerung war eine normale. Nur in der letzten Zeit mussten, da die Darmöffnung durch Zurückziehung der Schleimhaut und Granulationsbildung sich stark verengerte, Eingiessungen gegeben werden, um Stuhlentleerung zu erzielen. So wurde dann am 24. 3. 06 zur

II. Operation geschritten. In leichter Aethernarkose, die nach kurzer Zeit unterbrochen wurde, wurde die Haut wiederum in der Mittellinie vom künstlichen Anus an bis zum Scrotalansatz gespalten. Nach Erweiterung des sehr verengten Anus entleert sich noch etwas Darminhalt, weshalb eine Darmausspülung vorgenommen wird. Von dem Orificium externum urethrae wird ein Metallkatheter eingeführt, der diesmal von der Urethra nicht, wie bei der ersten Operation, in die Blase, sondern in den Darm dringt. Es entleert sich etwas dünner Darminhalt durch denselben. Nunmehr wird theilweise stumpf, theilweise scharf vorgehend der Hautschnitt vertieft, und sich eng an die vordere Rectalwand haltend, diese nach der Blase zu verfolgt, bis man auf den Metallkatheter gelangt. Derselbe, dessen peripheres Ende also in der Urethra, dessen centrales im Rectum lag, wird herausgezogen, und es zeigt sich, dass die Harnröhre an dieser Stelle, welche also der Communicationsstelle zwischen Blindsack und Urethra entspricht, völlig durchgerissen war (siehe Fig. 3, welche die Verhältnisse bei Ausführung der zweiten Operation veranschaulichen soll).

Nach vielem Suchen gelingt es, beim Uriniren das centrale Ende der Urethra[1]) zu finden. Dasselbe ist umrahmt von der Prostata. Von der äusseren Harnröhrenmündung aus wird ein Nelatonkatheter durch die Urethra in die Wunde und von ihr aus durch den centralen Theil der Harnröhre in die

[1]) Es war dem vor dem Kinde sitzenden Operateur nicht möglich, die Stelle, aus welcher der Urin kam, zu sehen. Der seitlich stehende, mir freundlichst assistirende College Muskat konnte von seinem Standpunkt aus die Stelle klarer sehen und durch eine Sonde fixiren.

Blase geführt und, nachdem der Blindsack des Rectums völlig abpräparirt ist, die Harnröhre über dem Nelatonkatheter mit einigen dünnen Seidennähten zusammengenäht; darauf wird auch die Oeffnung in dem Darm verschlossen und das auch im sacralen Theil mobilisirte Darmende angezogen und eine typische Proktoplastik ausgeführt. Die Hautwunde zwischen Darm und Harnröhre wird durch einige tiefgreifende und oberflächliche Nähte geschlossen. Durch eine Blasenspülung wird festgestellt, dass der Katheter, der in der Blase gelassen werden soll, durchgängig ist und in der Harnblase liegt; es entleert sich aus demselben klarer Harn.

Das Kind war nach der Operation recht schwach, erholte sich aber bereits am nächsten Tage. Während die ersten Tage ohne Zwischenfall verliefen, wurde am 28. 3., also am 4. Tage, der Dauerkatheter herausgepresst. Ich hielt es nicht für richtig, den Versuch zu machen, einen neuen Katheter einzuführen. So entwickelte sich am 29. 3. eine perineale Urinfistel, aus der sich nunmehr aller Harn entleerte. Durch die dauernde Benetzung mit Urin wichen die Hautnähte auseinander. Die granulirende Wunde wurde dreimal täglich mit 3proc. Lösung von Argent. nitricum gepinselt, wodurch eine gute Heilung per secundam intentionem erzielt wurde, sodass die Wunde am 15. 4. bis auf die stecknadelkopfgrosse Urinfistel geheilt war. Die Fäden am After wurden 8 Tage nach der Operation entfernt. Hier war der Heilungsverlauf ein guter, die Stuhlentleerung normal. Erst 4 Wochen nach der Operation machte ich den Versuch, die Harnröhre zu bougiren. Am 28. 4. kam ich mit

einem sehr dünnen Bougie bis zu der Nahtstelle der Urethra; es gelang nicht, dieselbe zu passiren. Jedoch folgte dem herausgezogenen Bougie etwas Urin, und das Kind entleerte nunmehr wieder einen Theil des Urins durch das Orif. ext. Am 28. 4. gelang es, einen dünnen Nelatonkatheter, in welchen ich ein filiformes Bougie als Mandrin geschoben, in die Blase zu führen und nach Herausziehen des Bougies dort zu lassen. Nach 48 Stunden presste das Kind wieder den Katheter heraus; aber die Fistel am Damm hatte sich unterdessen wieder geschlossen. Das Kind wurde nunmehr weiter bougirt, aber meist ohne Erfolg. Der Urin kam zwar durch das Orif. ext., aber nicht im Strahle. Ende Mai bekam das Kind einen Darmkatarrh, der mit Fieber- und Collapserscheinungen einherging und dasselbe sehr herunterbrachte. Erst Darreichung von Buttermilch neben der Ammenmilch brachte es wieder in die Höhe. Während dieser ganzen Zeit wurden keine Bougirungen, die das Kind stets sehr anstrengten, vorgenommen. Dann wurde das Kind zur Erholung nach unserer Sommerstation in Weissensee geschickt und erst Ende September, nachdem es sich wieder erholt hatte, wurden neue Bougirungen, wiederum meist mit negativem Resultate vorgenommen. Am 30. 9. wurde das Kind mit einem Endgewichte von 6810 g entlassen. Die Bougirungen wurden nunmehr regelmässig 2mal wöchentlich vorgenommen, und seit Anfang November gelang es, regelmässig in die Blase zu kommen. Seit Mitte November habe ich die an der Nahtstelle vorhandene Verengerung bis zu Charrière No. 11 dilatirt. Das Kind lässt seitdem in gutem Strahle Urin. Die Bougirungen werden in Intervallen von 14 Tagen bis 4 Wochen wiederholt und ist bisher keine Veränderung zu constatiren. — Was die Schliessfähigkeit des Darms anbetrifft, so ist die Beurtheilung derselben im Säuglingsalter nicht ganz leicht. Die Beobachtung in der Klinik, in welcher die Nahrungsaufnahme eine sehr regelmässige war, zeigte, dass das Kind sich nicht häufiger schmutzig machte, als die übrigen Altersgenossen. Nach Beobachtung der Mutter scheint der Knabe dünnen Stuhl noch nicht völlig halten zu können. Ich habe das Kind wiederholt heftig schreien sehen, ohne dass sich Koth aus dem Darm entleerte. Eine jetzt im Alter von 13 Monaten vorgenommene Untersuchung zeigt ein körperlich gut entwickeltes Kind von etwas blasser Farbe. Der Mund ist noch zahnlos. Die Knochenentwicklung ist eine ziemlich gute. Fontanelle noch nicht geschlossen. Das Kind geht und spricht noch nicht, kennt aber seine Eltern und Geschwister. Der After ist etwas weiter als normal, es besteht geringer Schleimhautprolaps. Dem vordringenden Finger setzt der Anus nur wenig Widerstand entgegen. Im Ganzen hat man den Eindruck eines etwas zurückgebliebenen Kindes; doch hat es den Anschein, dass es sich zu einem normalen Kinde entwickeln wird, und ist anzunehmen, dass bei zunehmender Intelligenz auch die Darmcontinenz eine normale werden wird[1]).

In dem beschriebenen Falle handelt es sich also um eine Atresia ani urethralis oder genauer gesagt um eine Atresia ani et

[1]) Das Kind wurde in der Sitzung vorgestellt.

communicatio recti cum parte prostatica urethrae. Es sei noch einmal auf Figur 1 hingewiesen. Es bestehen einige Abweichungen von dem Esmarch'schen Schema. Während dort eine canalförmige Verbindung zwischen Blindsack und Urethra gezeichnet ist, fand sich eine solche in unserem Falle nicht. Die Darmöffnung lag dicht an der Harnröhrenöffnung und hatte etwa die Grösse des Orificium urethrae externum. Ob vielleicht ursprünglich ein canalförmiger Gang bestanden hat, der durch das sich anhäufende Meconium allmählich erweitert und so in das Rectum hineingezogen ist, lässt sich nicht entscheiden. Jedenfalls hat das Fehlen dieses Canals den Zwischenfall der zweiten Operation, die völlige Durchreissung der Urethra, begünstigt. Die Naht der zarten, 4 Wochen alten Harnröhre, vollzog sich ohne Schwierigkeiten, und wenn auch keine Heilung per primam erfolgte und sich nach der Heilung zunächst eine verengerte Stelle an der Naht gebildet hatte, so ist das Endresultat doch ein völlig befriedigendes. Selbstverständlich wird es sich empfehlen, noch lange Zeit hindurch prophylaktische Bougirungen der Harnröhre vorzunehmen, um einer Strictur vorzubeugen. — Auch in der Zeichnung des Blindsackes bin ich etwas von der Esmarch'schen Zeichnung abgewichen. Das tiefste Ende desselben lag tiefer als die Communicationsstelle, weil es durch das Meconium nach unten vorgedrängt war. So hatte man bei der Operation die Empfindung, als ob sich der Blindsack nach oben umschlinge. — Die Symptome, welche die fehlende Darmöffnung hervorrief, waren die gewöhnlichen. Durch die dünne Oeffnung konnten sich nur geringe Mengen von Kindspech entleeren, und so entwickelten sich die Erscheinungen eines Ileus. — Die Diagnose des Sitzes der Communication war in diesem Falle leicht zu stellen. Die verfärbte Mündung der Harnröhre wies auf die Harnorgane hin. Doch kann auch ein Fistelgang einmal sich unter der Haut bis zum Orificium externum urethrae fortsetzen und hier endigen. Es würde sich dann um eine in die 3. Gruppe dieser Missbildungen gehörende Form handeln. So muss stets eine genaue Inspection der Genitalien und der Darmgegend vorgenommen werden, damit derartige Gänge nicht übersehen werden. Der in die Blase geführte Katheter zeigte durch den klaren Urin, den er zu Tage förderte, in unserem Falle, dass die Communication distal an der Blase liegen musste. Schwieriger wird es sein, festzustellen, ob

die Communication im Blasengrunde oder Blasenscheitel liegt. Doch muss man annehmen, dass bei einer Communication am Blasenscheitel der durch den Katheter entleerte Urin stärkere und bei etwaigen Blasenspülungen längere Zeit anhaltende Beimengungen von Meconium enthalten wird. Auch kommen hier die von Jacubowitsch und von Lotsch bestätigten Erfahrungen über Verengerung des Beckenausgangs bei hoch endigendem Rectalblindsack, wie dies bei einer Communication am Blasenscheitel der Fall sein muss, zur Stellung der Differentialdiagnose in Betracht. — Die Wahl des Zeitpunktes der zweiten Operation wird von dem Allbefinden des Kindes und den Symptomen, die sich von Seiten der Blase zeigen, abhängen. Hier möchte ich auf den grossen Werth einer mit allem nöthigen Zubehör ausgestatteten Säuglingsabtheilung hinweisen. Während die täglichen Wägungen sowohl der Menge der aufgenommenen Nahrung, wie des ganzen Körpergewichtes den besten Aufschluss über das Allgemeinbefinden geben, muss eine stete Controlle des mit Reagengläsern aufgefangenen Urins stattfinden. Ist ersteres gut, findet eine Körpergewichtszunahme statt und stellen sich keine Zeichen einer Cystitis ein, so kann man mit dem zweiten Eingriffe 4—6 Wochen warten. Irgend welche Zeichen von Cystitis werden zu früherem Eingreifen veranlassen. Auch eine wieder eintretende starke Verengerung des Lumens des Afters kann zu einem früheren Eingreifen Veranlassung geben. Denn es wird bei der ersten Operation wegen der starken Spannung der vorderen Rectalwand durch ihre Befestigung an Urethra bezw. Vesica meist nicht gelingen, eine exacte Proktoplastik auszuführen. So wird durch Zurückweichen der Schleimhaut und Granulationsbildung der Anus sich ziemlich schnell wieder verkleinern und verengern. — Was die Operationstechnik anbetrifft, so sei noch einmal darauf hingewiesen, dass die Schnittführung genau die Mittellinie inne halten soll, um den trotz fehlender Aftermündung meist doch angelegten Sphincter nicht an mehreren Stellen zu verletzen. — Für die Trennung der Communication kommt es darauf an, dass die Nahtlinien von Urethra oder Blase und Rectum nicht aufeinander liegen, weil sonst leicht von Neuem Fisteln zwischen den beiden Organen entstehen. — Dass auf die Nachbehandlung, d. h. auf die geeignete Nahrungszufuhr und die ganze Abwartung bei derartig schwer operirten Säuglingen der grösste Werth zu

legen ist, sei noch einmal betont. Ich glaube, dass in dieser Beziehung die mustergiltigen Einrichtungen (gute Ammenmilch und gut geschulte Säuglingspflegerinnen) der Säuglingsklinik des Berliner Vereins zur Errichtung eines Säuglingskrankenhauses[1]) unserem Kinde mit das Leben erhalten haben.

Nach den Erfahrungen von Lotsch und dem eben Dargelegten dürfte sich bei den urogenitalen Missbildungen des Mastdarms und Afters, die mit einer Communication mit den Harnorganen einhergehen, folgendes operative Vorgehen empfehlen:

Handelt es sich um eine Communication mit dem Blasenscheitel, bei welcher der Blindsack hoch oben liegt, empfiehlt sich ein Vorgehen per Laparotomiam, Trennung des Blindsacks von der Blase, Naht derselben und Durchschieben des Blindsacks nach dem Damm mit anschliessender Proktoplastik. Bestehen keine sichere Symptome dafür, dass der Blindsack wirklich hoch oben liegt oder ist eine Communication mit dem Blasengrunde oder der Pars prostatica urethrae diagnosticirt, dann ist die Operation vom Damm her vorzunehmen, und zwar empfiehlt sich hier ein zweizeitiges Vorgehen. Die erste Operation bezweckt nur die Anlegung der Darmöffnung; die zweite, welche der ersten in 14 Tagen bis 6 Wochen folgen soll, hat die Trennung der communicirenden Organe zu vollziehen und muss mit einer exacten Proktoplastik schliessen. —

In dem zweiten Falle handelte es sich um ein ziemlich complicirtes Bild, das durch multiple Atresien und Stenosen des Darmcanals hervorgerufen war.

Krankengeschichte.

Von dem Charlottenburger Collegen Lubowski wurde der Säuglingsklinik ein Kind überwiesen, das in der Nacht vorher etwa einen Monat zu früh geboren war. Die Eltern des Kindes waren, soweit es sich ermitteln liess, gesund. Das erste Kind derselben war ebenfalls einen Monat zu früh geboren, hatte sich aber gut entwickelt, bis es nach $^3/_4$ Jahr an einer acuten Krankheit gestorben. So hatten die Eltern den grossen Wunsch, dies Kind am Leben

[1]) Ich möchte auch an dieser Stelle auf die Wichtigkeit der Säuglingskrankenhäuser nicht nur für die Verminderung der Säuglingssterblichkeit überhaupt, sondern auch speciell für die Säuglingschirurgie hinweisen in einer Zeit, in der man mit Recht danach strebt, die Missbildungen möglichst früh durch operative Eingriffe zu beseitigen. Ich erinnere an den Vorschlag von W. A. Lane, die Gaumenspalte bereits am zweiten Lebenstage zu operiren.

zu erhalten und sahen die Missbildung auch nicht für sehr schlimm an, da ein Kind einer Cousine, das mit einem Mastdarmverschluss geboren, durch einen kleinen Schnitt am Leben erhalten war. Auch hier hofften sie von einer Operation Rettung.

Das 2690 g wiegende, 47 cm lange Kind, zeigt bei der Aufnahme die Erscheinungen von Ileus, verbunden mit Peritonitis. Es erbrach in kurzen Zwischenräumen gelb-grünliche Massen. Der Leib war hochgradig aufgetrieben, gespannt wie eine Blase. Deutliche Zeichen von Ascites. Die Beine waren ödematös geschwollen. Eine Untersuchung des mittelst Katheters entleerten Urins ergab das Fehlen von Eiweiss. Der After war sehr klein angelegt. Es gelang kaum, mit dem kleinen Finger einzugehen. In der Höhe von 4 cm gelangte man auf eine Falte, die jedoch überwunden wurde. Der tastende Finger fühlte nirgends eine gefüllte Darmschlinge. Der untere Abschnitt des Darms war völlig leer. Nur etwas weisslicher Schleim befand sich an dem Finger und wurde durch Eingiessungen von Wasser, von dem nur eine sehr geringe Menge aufgenommen wurde, herausbefördert. Abgang von Blähungen wurde nicht beobachtet. Unter diesen Umständen erschien es wahrscheinlich, dass es sich um eine hoch sitzende Verengerung handelte und wurde die Anlegung eines Anus praeternaturalis in der Regio iliaca sinistra beschlossen. Aus äusseren Gründen konnte die Operation erst am Nachmittage vorgenommen werden und hatte die Spannung des Abdomens bis dahin noch sehr zugenommen.

Operation: Schnitt links parallel dem Lig. Pouparti. Nach Eröffnung der Bauchhöhle entleert sich eine grosse Menge blutiger, röthlichbrauner Flüssigkeit, welche sich frei in der Bauchhöhle befand. Dieselbe wurde theilweise ausgedrückt, theilweise durch mit heisser Kochsalzlösung getränkte Compressen ausgetupft. Der eingeführte Finger fühlt in der Tiefe einige dünne Stränge, andererseits zwerchfellartige Membranen. Ziemlich nahe der Wunde liegt eine erweiterte, bläulichroth verfärbte Darmschlinge, welche nach Lage und Weite für das Colon descendens bezw. Flexur gehalten wird. Diese Schlinge wird eingenäht. Die Eröffnung sollte wegen der Brüchigkeit der Darmwand erst am nächsten Morgen vorgenommen werden. Der Bauch war jetzt weich. Das Erbrechen hielt während der Nacht an. Temperatur hoch, nahe an 40°. Am nächsten Morgen waren die Oedeme geschwunden, der Leib war weich; die Darmschlinge wurde eröffnet. Es entleerte sich etwas Flüssigkeit von ähnlicher Beschaffenheit, wie die Ascitesflüssigkeit, gemischt mit dem Darmschleim. Das Erbrechen hielt an. Magenausspülungen hatten keinen Erfolg. Das Kind, das dauernd in der Couveuse lag, erhielt etwas abgedrückte Milch, die aber sofort wieder erbrochen wurde. So tauchte die Frage auf, ob ein erneuter operativer Eingriff vorzunehmen sei. Ich nahm aber von demselben Abstand, da nach dem ganzen Krankheitsbilde die Vermuthung vorlag, dass es sich um multiple Stenosen handelte. Das Kind starb 72 Stunden nach der Geburt, 60 Stunden nach der Operation.

Sectionsprotokoll (Dr. Niemann): Leiche eines normal entwickelten Kindes von 47 cm Länge. Haut und Sclera der Augen gelblich gefärbt. Ab-

domen stark aufgetrieben, links tympanitisch, rechts in den abhängigen Partien gedämpfter Schall. In der linken Unterbauchgegend eine 2 cm lange Wunde, die in der Richtung von der Symphyse zur Spin. ant. sup. verläuft und $^3/_4$ cm weit auseinanderklafft. An den Rändern zahlreiche Fäden, durch welche röthliche Darmschleimhaut in der Wunde fixirt ist.

Nach Eröffnung der Bauchhöhle entleeren sich wenige Kubikcentimeter einer röthlichen trüben Flüssigkeit. Das Bauchfell ist in seiner ganzen Ausdehnung mit den Därmen verwachsen. Die Serosa der Därme ist nicht glänzend, mit fibrinösen Auflagerungen bedeckt, stellenweise dunkelblauroth gefärbt.

Im oberen Theile des Abdomens zieht eine Dünndarmschlinge von rechts nach links hinüber, die Wandungen derselben sind besonders stark blauroth verfärbt. Die Darmschlinge selbst ist sehr stark erweitert (bis zu 4 cm Durchmesser). Die Schleimhaut im Innern ist stark geröthet und mit fibrinähnlichen Massen bedeckt. In der linken Bauchseite lässt sich diese Darmschlinge dann nach abwärts verfolgen bis zu der Wunde an den Bauchdecken, in welcher sie eingenäht ist. Hier zeigen sich in der Umgebung der Wunde zahlreiche Verwachsungen zwischen beiden Blättern des Peritoneums. Nach Lösung derselben zeigt das Gewebe eine dunkelrothe Farbe. Von der Wunde aus zieht die Darmschlinge dann quer über den Unterleib oberhalb der Blase nach rechts immer noch stark erweitert und dann wieder nach oben. Jetzt verengert sie sich etwas, und endigt dann blind. Das blinde Ende ist mit mehreren anderen Dünndarmschlingen zu einem Knäuel verwachsen. Verfolgt man die beschriebene Darmschlinge von ihrem quer über den oberen Theil des Abdomens verlaufenden, stark erweiterten Theile aus nach der anderen Seite, so findet man, dass sie sich bald stark verengt und in Dünndarmschlingen von normaler Weite übergeht. Die Darmwandungen sind noch eine Strecke weit blauroth gefärbt, und auch der schleimige Darminhalt zeigt eine rothe Farbe. Später wird die Farbe der Darmwandungen blasser, mehr weisslich; auch der Inhalt zeigt eine weissgraue Farbe.

Verwachsungen der Dünndarmschlingen sind auch weiterhin in ausgedehntem Masse vorhanden; stellenweise finden sich stark verengte Stellen, die nur für eine dünne Sonde durchgängig sind, hier sind die Darmschlingen umeinander und um ihre Achse gedreht, dort sind sie schlangenförmig und spiralig gewunden. Am Uebergange vom Dünn- zum Dickdarm zeigen sich normale Verhältnisse, der Processus vermiformis ist 2 cm lang und von normaler Beschaffenheit. Auch die Serosa zeigt sich von hier aus normal. Auch ist der ganze Dickdarm völlig leer und zu einem federkieldünnen Strange zusammengeschrumpft. Hinter den Verklebungen der Dünndarmschlingen lässt er sich bis zum Rectum verfolgen, ohne, abgesehen von seinem dünnen Volumen, etwas Abnormes aufzuweisen. Auch am Rectum und Anus normale Verhältnisse.

Wenn man vom Magen aus, welcher normalen Befund bietet, den Darm verfolgt, so gelangt man in ein normales, mit gallig gefärbten Schleimmassen gefülltes Duodenum. Hieran schliesst sich der Dünndarm, welcher bald wieder

blaurothe Färbung und trübe Beschaffenheit seiner Wandungen zeigt. Etwa 75 cm unterhalb des Pylorus endigt der Dünndarm blind. Das blinde Ende liegt in demselben Knäuel von Verwachsungen, in welches hinein sich der blind endigende Darmtheil von der anderen Seite verfolgen liess, sodass die beiden blinden Enden ziemlich nahe aneinander gelagert sind, getrennt durch bindegewebige Verwachsungen.

Leber und Milz sowie die übrigen Organe zeigen normale Beschaffenheit. Knorpelknochengrenze normal.[1])

Der mitgetheilte Fall ist in mancher Beziehung bemerkenswerth. Der obere Abschnitt des Darmcanals, Magen, Duodenum und oberer Theil des Dünndarms bis zu seinem blinden Ende zeigen keine Veränderungen. Ob zwischen den direct beieinander liegenden, völlig mit Serosa bekleideten blinden Enden des Dünndarms ein Bindegewebsstrang verlief, liess sich bei den zahlreichen Verwachsungen nicht feststellen. Die hochgradig erweiterte Dünndarmschlinge lag distal von diesem blinden Ende. Ihre Wandung zeigte die stärksten Veränderungen. Es folgte dann der vielfach verschlungene, um seine Achse gedrehte Theil des Dünndarms. Bei seiner Entwirrung glaubte man vielfach, dass man es noch mit weiteren blinden Enden zu thun hätte, aber es bestand hier überall noch ein Lumen, oft jedoch nur noch für eine dünne Sonde durchgängig. An der Stelle der im Sectionsprotokoll beschriebenen Dämpfung lag ein Packet von engen, schlangenförmig gewundenen Dünndarmschlingen, denen dann das Coecum mit dem relativ grossen Processus vermiformis und der federkieldünne Dickdarm folgte.

Eine Durchsicht der Literatur, die in gewohnter Vollkommenheit in der Monographie von Wilms[2]) über Ileus in der Deutschen Chirurgie zusammengestellt ist, lehrt, dass der Fall nicht einzig dasteht. Schon v. Ammon[3]) theilt ähnliche Fälle mit. Aber mit Recht betont ja Schwalbe[4]) erneut in seinem Werke über Missbildungen, dass wir gerade aus der Aehnlichkeit der Missbildungen lernen können, sodass die Mittheilung jeder neuen Beobachtung berechtigt erscheint.

Ueber die Entstehung dieser congenitalen Darm-Atresien und Stenosen sind die Acten noch nicht geschlossen. Fötale Peritonitis,

---

[1]) Demonstration der Darmpräparate.

[2]) Wilms, Der Ileus. Deutsche Chirurgie. Lieferung 46. 1907.

[3]) v. Ammon, Die angeborenen chirurgischen Krankheiten des Menschen. Berlin 1842.

[4]) Schwalbe, Zur Morphologie der Missbildungen des Menschen und der Thiere. Jena.

Darmverschlingungen, Intussusception, Zug des Ductus omphalo-enterirus u. A. werden als Ursache angenommen. Was den mitgetheilten Fall anbetrifft, so möchte ich die Peritonitis für eine secundäre halten und glauben, dass es sich im wesentlichen um Hemmungsbildungen handelt. Dafür scheint mir vor Allem zu sprechen, dass der ganze Darm mit Ausnahme kleiner Abschnitte in seiner Entwicklung zurückgeblieben ist. Der Theil des Dünndarms, welcher vor dem Coecum lag, entsprach in seinem Aussehen dem Zustande, wie ihn die Embryologen für die Vergrösserung des Mitteldarms schildern. Für die Entstehung der blinden Endigung des Dünndarms dürfte der Zug des Ductus omphalo-entericus an dem sich entwickelnden Darm wohl eine Hauptrolle spielen. Durch ihn wird eine knieförmige Knickung des Darmrohrs bedingt und kann hier wohl leicht eine völlige Durchtrennung desselben entstehen. Hierfür spricht der Umstand, dass sich dieses blinde Ende in einer Anzahl von Fällen ziemlich in derselben Höhe des Darmcanals findet. Ob die Achsendrehung auch durch fehlerhafte Anlage oder auf andere Weise zu erklären ist, möchte ich nicht entscheiden. Die Erweiterung der Darmschlinge, wie die Peritonitis, ist durch die Circulationsstauungen zu erklären, welche durch diese Veränderungen hervorgerufen wurden.

Mit wenigen Worten möchte ich noch auf die operative Behandlung eingehen. Das operative Vorgehen in diesem Falle war entschieden ein falsches. Der Anus praeternaturalis lag unterhalb des blinden Dünndarmendes. Richtiger wäre es gewesen, nach dem Vorschlage von Braun[1]) einen Laparotomieschnitt in der Mittellinie zu machen und nach Orientirung über die Lage der Verhältnisse das weitere Thun zu gestalten. Es fragt sich allerdings, ob in diesem Falle, in dem die Orientirung selbst bei der Section grosse Schwierigkeiten machte, eine Uebersicht bei der Laparotomie in vivo überhaupt möglich gewesen wäre. Aber eine derartig vorgeschrittene Peritonitis, wie in unserem Falle, liegt ja nicht immer vor, und so wird man immer von Neuem versuchen müssen, auch in diesen Fällen durch operative Eingriffe Besserung und Heilung zu erzielen.

[1]) Braun, Ueber angeborenen Verschluss des Dünndarms und seine operative Behandlung. v. Bruns' Beitr. z. klin. Chir. 1902. Bd. 34.

XXIV.

(Aus der chirurgischen Klinik zu Halle a. S. — Director: Geh.-Rath Prof. v. Bramann.)

Die rechtsseitige Hernia duodeno-jejunalis.[1]

Von

Prof. Dr. F. Haasler.

(Mit 2 Textfiguren.)

Die retroperitonealen Hernien der Regio duodeno-jejunalis, die lange Zeit fast ausschliesslich anatomisches Interesse hatten, sind seit wenigen Jahren häufiger Gegenstand chirurgischer Diagnostik und Therapie geworden. Zwar sind hierüber auch früher nicht nur anatomische Beobachtungen gemacht worden, gelegentlich wurde auch von Chirurgen bei Operationen wegen Darmverschlusses der eigenartige Befund erhoben. Doch erst in neuester Zeit werden solche Operationen häufiger, die klinischen Beobachtungen fördern reicheres Material für die Symptomatologie und Diagnostik dieser seltsamen Bruchform. In den Fällen von Neumann, Narath, Haberer, Vautrin war der chirurgische Eingriff erfolgreich, die Patienten genasen.

In Folgendem will ich in Kürze über Beobachtungen und Untersuchungen über die duodeno-jejunalen Hernien, besonders die rechtsseitigen berichten; die anderen Arten der inneren Hernien bleiben unberücksichtigt.

Die richtige Beurtheilung der inneren Hernien ist, abgesehen von den Schwierigkeiten, die der einzelne Fall selbst bei der

[1] Vorgetragen am 1. Sitzungstage des XXXVI. Congresses der Deutschen Gesellschaft für Chirurgie, 3. April 1907.

Autopsie bieten kann, durch den Umstand sehr erschwert worden, dass der Zufall bei der Darbietung des Untersuchungsmaterials seit den Tagen von Treitz, des Klassikers dieses Themas, eine grosse Rolle gespielt hat; Duplicität der Fälle, Häufung gleichartiger Bruchformen finden sich lächerlich oft. So hatte Treitz unter seinen 7 Fällen nur linksseitige, Jonnesco beschrieb zwei Fälle von rechsseitiger Hernie, die einander so ähnlich sahen, dass die Beschreibung des einen für den andern völlig zutrifft, nur eine Wiederholung darstellen würde. Vautrin giebt für seine Fälle dasselbe an. Brösicke sah bei rechtsseitigen Hernien eigenthümliche Verwachsungen zwischen Duodenum und Anfangstheil des Jejunum, und zwar in zwei Fällen so gleichartig, dass er den Befund für ein wesentliches Merkmal dieser Bruchform hielt. Weiterhin hat die Auseinandersetzung der Autoren (Treitz, Eppinger, Gruber, Landzert, Waldeyer, Brösicke, Jonnesco u. A.) über die Entstehung dieser Hernien, über die Zahl und Formen der Bauchfelltaschen, die für die Bruchbildung in Frage kommen, vielfach verwirrend gewirkt, besonders da Jeder bemüht war, wieder neue Benennungen für dieselben Gruppen und Taschen einzuführen, sodass manche mit einer langen Reihe von Namen gesegnet ist. Wir werden sehen, dass für die diagnostische Beurtheilung, für die chirurgische Orientirung und das operative Vorgehen eine sehr vereinfachte Auffassung genügt.

Meinen Beobachtungen liegen zwei Fälle von rechtsseitiger H. duodenojejunalis zu Grunde, die ich innerhalb dreier Jahre zu sehen Gelegenheit hatte; ein dritter Fall, der dem Narath'schen ähnlich ist, und auch als retroperitoneale, in den Netzbeutel und durch das kleine Netz perforirte Hernie gedeutet werden könnte, wurde bereits früher in einer Dissertation aus der Hallenser Klinik veröffentlicht. Im Anschluss an diese Beobachtungen habe ich mich dann an Leichen Erwachsener und an Föten über diese Frage unterrichtet, die Bedingungen der Bruchbildung untersucht.

Auffallend ist es, dass nur vereinzelte Fälle von rechtsseitiger Hernie sicher beobachtet und in brauchbaren Abbildungen wiedergegeben sind, während von den linksseitigen Brüchen und ihren Bruchpforten eine grosse Anzahl genauer Darstellungen vorliegt. Jonnesco konnte 1890 schon gegen 50 Fälle zusammenstellen.

Dabei sind neuere Autoren der Ansicht, dass die rechtsseitigen Hernien durchaus nicht so viel seltener seien, als die linksseitigen. Bei manchen der bekannt gewordenen rechtsseitigen Hernien ist durch Ungunst der Verhältnisse eine genauere Untersuchung nicht möglich gewesen, bei anderen sind nur sehr dürftige Angaben gemacht, sodass eine Verwerthung nicht uneingeschränkt erfolgen kann. Bei meinen beiden Fällen hatte ich leider Gelegenheit, bei der Obduction den Befund des Genaueren festzustellen. Zwar war eine völlige anatomische Conservirung nicht möglich, doch konnten die gesammten Bauchorgane mit dem Peritoneum herausgenommen und möglichst in der Lage aufbewahrt werden, in der sie sich befunden hatten. Wenn somit für die anatomische Untersuchung möglichst günstige Bedingungen vorlagen, so boten doch auch in klinischer Beziehung die Fälle einiges Interesse.

Im ersten Falle handelte es sich um einen Nebenbefund bei einem 43jährigen Patienten mit Mastdarm-Carcinom, der 4 Tage nach der Operation an Lungencomplication zum Exitus kam. Für die Klinik der inneren Hernie ist der Fall nicht zu verwerthen, da durch die Symptome des zerfallenden Darmcarcinoms das Krankheitsbild beherrscht wurde. Ueber frühere Erscheinungen, die als Attacken einer Passagestörung in der Hernie gedeutet werden könnten, ergiebt die Anamnese nichts Brauchbares. Die Hernie scheint demnach völlig ohne Störungen bestanden zu haben. Es handelte sich um eine complette rechtsseitige duodeno-jejunale Hernie (parajejunalis, mesenterico-parietalis Brösicke — retromesenterialis Küppers).

Der Bruch war eine complette Hernie, die den gesammten Dünndarm bis auf das unterste Stück des Ileum enthielt, die Darmschlingen schimmerten durch die dünne Bruchsackwand hindurch, das Cöcum war nach der Mitte hin verzogen, das Colon umgab als Kranz den Bruchsack (Fig. 1).

Die Bruchpforte lag an der linken und hinteren Seite des Bruches, stellte eine weite länglich runde Oeffnung dar, die für die ganze Hand bequem durchgängig war.

Nach hinten hatte die Bruchpforte keinen ausgesprochenen Pfeiler, hier bildete das hintere Bauchfellblatt die Begrenzung; im oberen Abschnitt lag das Duodenum, das frei von Verwachsungen war und ohne ausgesprochene Flexura duodeno-jejunalis aus dem

Horizontaltheil ins Jejunum überging. Im Bogen über das Duodenum weg zog der vordere Pfeiler der Bruchpforte, namentlich in seinem oberen Theil als derber Strang, weiter nach unten zu weicher und weniger ausgesprochen strangförmig. In diesem Pfeiler verlief die Art. mesenterica superior. Ihr Hauptast zog, als rundliche Verdickung kenntlich, über die Vorderfläche des Bruchsackes zur Ileocöcalgegend. Die Bruchpforte begleitete einer der untersten

Fig. 1.

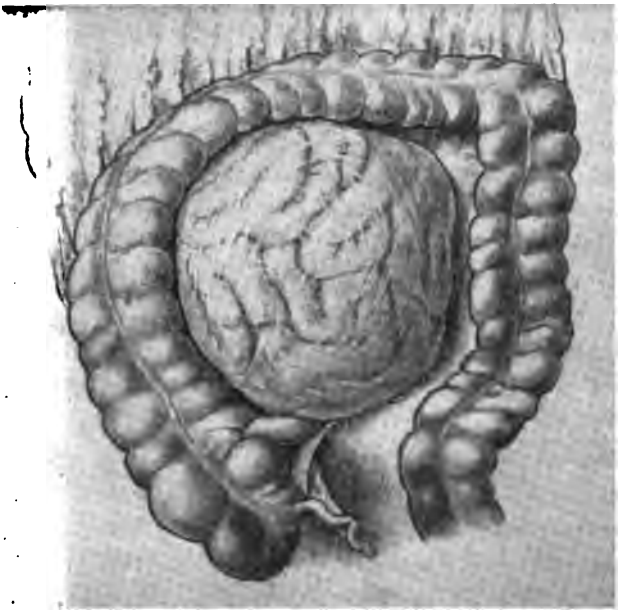

Darstellung des Befundes im ersten Falle. Die Peritonealtaschen der Ileocöcalregion sind deutlich ausgebildet. Im zweiten Falle verlief die Bruchsackruptur über die untere mittlere Partie des Bruchsackes.

Ileumäste. Die Därme liessen sich ohne Schwierigkeit aus dem Bruchsacke herausziehen, das untere Ileum war über die Bruchpforte abgeknickt, doch nicht erheblich. Adhäsionen oder sonstige Zeichen von Entzündungen fehlten. Der Bruchsack erstreckte sich nach oben bis etwa zur Mitte der rechten Niere, noch über den Hilus hinaus ihre Vorderfläche deckend; nach oben innen bis zur Unterfläche des Pankreas.

Von den Falten der Regio duodeno-jejunalis war die Plica duodeno-jejunalis deutlich ausgeprägt, auch unter ihr der Recessus als tiefe Grube ausgebildet. Das sog. untere Horn (Plica duodeno-mesocolica) fehlte, die Falte verlor sich in dem hinteren Bauchfellüberzug.

Die Peritonealblätter an Hinter- und Vorderwand der Hernie zeigten das typische Verhalten: Das hintere Blatt zog als zarte Bedeckung über die hintere Bauchwand und ihre Organe. Das Vorderblatt bildete mit dem Mesenterium eine einheitliche dünne Membran; beide Serosablätter waren durch feine Bindegewebszüge miteinander verlöthet. Es liess sich jedoch das Blatt, das dem Bruchsack angehörte, ohne Mühe von dieser Verbindung lösen; auch an der Umschlagstelle gegen Cöcum und Colon ascendens hin gelang diese Auslösung an Vorder- und Hinterfläche bequem, und man hatte dann das Bild eines kugligen richtigen Bruchsackes. Es scheint mir dieser Befund für die Erklärung der Entstehung dieser Hernien von Bedeutung zu sein.

Der zweite Fall, der einen 10jährigen Knaben betraf, bietet klinisch manches Interessante. Charakteristische Anfälle waren dem finalen Darmverschluss voraufgegangen, der Krankenbefund hätte auf innere Hernie gedeutet werden können; doch wurde die Diagnose erst bei der Operation gestellt, da durch Bruchsackberstung, Vorfall des Bruchinhaltes in die freie Bauchhöhle, Axendrehung des vorgefallenen Darmes, Abknickung des Ileum an der Bruchpforte das klinische Bild sehr complicirt war. Auch in diesem Falle handelte es sich um die gleiche Art der inneren Hernie, um rechtsseitige duodeno-jejunale. Der anatomische Befund hatte grosse Aehnlichkeit mit dem ersten Falle.

Ich lasse zunächst die Krankengeschichte und den Sectionsbefund folgen:

Herm. K., 10jähr. Arbeiterkind aus Halle.

Anamnese: Keinerlei hereditäre Belastung. Patient hat in früheren Jahren Masern gehabt. Von früher Kindheit an ist er mit dem Magen in Unordnung gewesen, sodass die Mutter oft mit Extradiät, Milch, Cacao, Eier, Wein nachhelfen musste. Trotzdem blieb der Junge „dürre". Nahm auch in Zeiten, in denen er reichlich ass, nicht recht zu.

Seit Jahren hatte er Anfälle von Leibschmerzen in der Nabelgegend, die aufhörten, sobald Stuhlgang erfolgte; dies trat dann so plötzlich und reichlich

ein, dass der Junge auch als 10jähriger noch sich häufig beschmutzte. An Hemd und Bettzeug hat die Mutter nie Schleim oder Blut nach solchen Attacken bemerkt. Erbrochen hat er bei diesen Anfällen nicht.

Seit etwa $^1/_2$ Jahr traten die Anfälle häufiger auf. Patient klagte öfters über Leibschmerzen, die aber nach reichlichen, nicht diarrhoischen Stühlen stets bald wieder verschwanden. Die Eltern nahmen deshalb keine weitere Notiz davon. Der Stuhlgang war ab und zu angehalten. Urin bis jetzt immer ohne Besonderheiten. Vor ca. 14 Tagen soll Patient auf der Strasse gefallen sein; er klagte gleich darauf über leichte Leibschmerzen, die denn auch bald wieder vorübergingen. Vor 4 Tagen bekam Patient wieder Leibschmerzen; er kam vom Baden, war vom hohen Sprungbrett gesprungen; localisiren konnte er die Schmerzen nicht. Er brach einige Male (Speisereste); fühlte sich matt und blieb zu Bett liegen. Fieber soll er nicht gehabt haben. Der zugezogene Arzt verordnete Bettruhe und Diät. Am Tag darauf war Besserung eingetreten; da Pat. seit 2—3 Tagen keinen Stuhlgang gehabt hatte, wurde ein Einlauf gemacht, worauf etwas Stuhlgang erfolgt sein soll. Pat. brach 2mal. Vor 2 Tagen verschlimmerte sich der Zustand wieder mehr; es trat häufigeres Erbrechen ein. Pat. klagte über Schmerzen im Leib, besonders etwas unterhalb des Nabels. Stuhlgang war nicht vorhanden; Winde sollen nicht abgegangen sein. Der Zustand verschlimmerte sich immer mehr; Pat. brach fast Alles, was er genossen hatte, bald wieder aus. Der behandelnde Arzt überwies deshalb den Patienten der Klinik.

Status: Seinem Alter entsprechend grosser, magerer, blass und etwas verfallen aussehender Junge. Temperatur 37,8°. Kalter Schweiss auf der Stirn. Zunge belegt, Foetor ex ore. Athmung oberflächlich, etwas beschleunigt. Lungenbefund ohne Belang. Herzdämpfung nicht vergrössert. Herztöne leise, rein. Puls regelmässig, klein 130. Abdomen mässig aufgetrieben, etwas gespannt. Meteorismus besonders im Epigastrium, linkerseits und links unten. Hier sieht man deutliche Darmschlingen sich abzeichnen. Pat. klagt anfallsweise über Schmerzen, die er nach der Nabelgegend verlegt. Rechts von der Linea alba, unterhalb des Nabels, hat man das Gefühl einer undeutlichen Resistenz, die nach keiner Richtung hin abgrenzbar ist. Der Percussionsschall über dieser Partie ist abgekürzt, doch noch leicht tympanitisch. In den abhängigen Partien des Abdomens Dämpfung. Die Untersuchung per rectum ergiebt keine deutliche Resistenz.

Kurz nach der Einlieferung des Patienten 2mal Erbrechen. Das Erbrochene sieht grünlich-braun aus, riecht nicht kothig.

Blut ist im Stuhlgang nie beobachtet worden.

Etwa 1 Stunde nach der Einlieferung

Operation (Prof. Haasler): Schnitt in der Mittellinie, oberhalb des Nabels beginnend bis beinahe zur Symphyse. Nach Eröffnung des Peritoneums stellen sich stark geblähte, dunkel-blauroth verfärbte Darmschlingen ein, collabirter Darm kommt nicht zu Gesicht.

Zur genaueren Orientirung wird im unteren Theil des Längsschnittes ein querer Schnitt nach rechts von ca. 5 cm Länge nöthig. Aus den abhängigen

Theilen der Bauchhöhle entleert sich trübe seröse Flüssigkeit. Es findet sich nun Folgendes:

Die geblähten, dunkel verfärbten Dünndarmschlingen sind durch einen Schlitz im Mesenterium vorgefallen und haben eine Axendrehung von ca. 180° erfahren. Es handelt sich anscheinend um die Hauptmasse des Dünndarms. Die vorgefallenen gedrehten Darmschlingen füllen die linke Bauchseite und das Becken an. Es zeigt sich, dass der Mesenterialschlitz in der Nähe des Colon beginnend, in ca. 12 cm Länge nach oben (innen) verläuft. Das Cöcum ist stark nach oben und gegen die Mitte hin, etwa zur Nabelgegend verzogen, vom Ileum ist nur das unterste Stück noch weiter nach oben hin zu verfolgen, dann scheint es strangulirt und abgeknickt durch einen platten festen Strang mit gerundetem Rande.

Dieser äusserst verworrene, durch den Meteorismus des Dünndarms noch complicirte Befund klärt sich auf, als die Axendrehung behoben ist, und der vorgefallene Darm reponirt wird. Jetzt zeigt es sich, dass der Mesenterialschlitz durch Bruchsackberstung einer inneren Hernie entstanden ist, dass der Strang, an dem das unterste Ileum abgeknickt ist, der untere Theil des vorderen Pfeilers der Bruchpforte ist, die unter der Radix mesenterii liegt.

Das Zurückholen der in die freie Bauchhöhle vorgefallenen Schlingen in den Bruchsack gelang nun ohne grössere Schwierigkeit, indem ich mit einer Hand in die weite Bruchpforte einging und den Darm von hierher anzog, während die andere Hand die Darmschlingen durch den Schlitz im Bruchsack dirigirte. Nachdem die Reposition gelungen war, vernähte ich den Riss im Bruchsack. Einen Verschluss der Bruchpforte führte ich nicht aus, da die Pforte für die Hand bequem durchgängig, ausserdem bei den Repositionsmanövern nach unten aussen stumpf erweitert war. Der Zustand des Kindes forderte rasche Beendigung der Operation. Die Torsion war beseitigt, die Abknickung des Ileum an der Bruchpforte war durch die Reposition ebenfalls behoben. Gangränverdächtige Stellen waren an der Strangulations- und an der Torsionsstelle nicht zu sehen. Das Abdomen wurde bis auf den untersten Wundwinkel, der drainirt wurde, vernäht.

Der Kranke wurde warm eingepackt, in jeder Weise excitirt. Trank nach Erwachen aus der Narkose, ohne zu erbrechen; gegen Abend wurde er sehr unruhig. Erbrechen trat einmal auf. Der Puls blieb klein und sehr beschleunigt. In der Nacht trat Exitus ein.

Bei der Section wurde das genaue Detail über Bruchsack und Bruchpforte festgestellt, wie es in der Abbildung wiedergegeben ist. Nach Aufnahme des Bauchsitus wurden die gesammten Bauchorgane zusammen mit Peritoneum, retroperitonealen Organen und Zwerchfell herausgenommen und in toto zu genauerer Nachuntersuchung aufbewahrt.

Der Bruch hatte grosse Aehnlichkeit mit dem zuerst beschriebenen, nur seine Dimensionen waren auch relativ geringer, zur Aufnahme des gesammten Dünndarms, auch im nicht geblähten Zu-

stande, war er wohl nicht geräumig genug. Bei der Section lag nur ein Theil des Dünndarms in ihm, ohne an der Bauchpforte beengt zu sein; der übrige Dünndarm lag in der linken Seite der Bauchhöhle und im Becken. Auch bei diesem Bruch liessen sich die beiden Serosablätter, die an seiner Vorderseite zu einer zarten Membran vereinigt waren, durch einfachen Zug leicht trennen; auch hier bekam man den Eindruck, es mit einem einheitlichen rundlichen Bruchsack zu thun zu haben. Das Hinterblatt des Bruchsackes, der nach unten-aussen im Ileo-Cöcalwinkel sein Ende erreichte, zog als zarte Membran, frei von Adhäsionen oder sonstigen pathologischen Veränderungen nach oben, vor Ureter und Vena cava hinziehend, bis zur rechten Niere, deren unteren Pol und Innenwand bis zum Hilus hin deckend. Cöcum und unterster Theil des Colon ascendens waren, wie ja schon aus dem Operationsbefunde erhellt, beweglich. Das Mesenterium verlief zum unteren Ileum, etwa 10 cm von der Bauhin'schen Klappe. Unter seiner Radix fand sich die Bruchpforte, in deren oberer Rundung das Duodenum verlief mit flacher Flexura duodeno-jejunalis austretend. Das Jejunum ist frei beweglich, ohne jede Verwachsungen. Plica und Fossa duodeno-jejunalis waren gut ausgebildet, unteres Horn der Plica (Plica duodeno-mesocolica) nicht vorhanden. Der Treitz'sche Gefässbogen schimmert durch das Bauchfell, liegt weit links von der Bruchpforte, die hintere Begrenzung der Bruchpforte bildet die Hinterwand des Abdomens, nach vorne ist der Pfeiler der Bruchpforte sehr scharf ausgeprägt; dieser vordere Pfeiler, der im Bogen über das Endstück des Duodenum wegzieht, lässt in seinem Rande durch die Serosa hindurch ein starkes Gefäss erkennen, das sich bald gabelt (Arteria mesenterica superior) um mit dem Hauptaste, der Ileocolica, den Rand der Bruchpforte bis nach unten hin zu begleiten, während ein starker Nebenast seitlich abzweigt. Die Bruchpforte, nach unten hin durch Einreissen des Bauchfells etwas erweitert, ist für die Hand durchgängig.

Nach diesen Beobachtungen kann ich den Ansichten Brösicke's über das Wesen und die Entstehung der rechtsseitigen Hernien, die von den meisten Autoren acceptirt worden sind, nicht in allen Punkten beistimmen. Die Verhältnisse an der Bruchpforte, besonders am Duodenum und Anfangstheil des Jejunum erfüllen nicht

die Bedingungen, die Brösicke als wesentlich für diese Bruchform ansieht.

Was den Bruchsack anlangt, so war seine Lagerung, seine Form und Wandung nicht wesentlich abweichend von den bisher beschriebenen rechtsseitigen Brüchen. In beiden Fällen bestand nur ein gradueller Unterschied. Im ersten zog das hintere Blatt des Bruchsackes bis hinter das Pankreas, dann über die rechte Niere hin gegen Flexura coli hepatica, Colon ascendens, Coecum.

Im zweiten Falle war die Ausdehnung etwas geringer. Das vordere peritoneale Doppelblatt des Bruchsackes war in beiden Fällen dünn und zart und liess den Bruchinhalt, die Dünndarmschlingen, durchscheinen.

An der Bruchpforte interessirt vor allem das Verhalten des Duodenum. In beiden Fällen zog der vordere Pfeiler der Bruchpforten im Bogen über das untere Querstück des Duodenum hinweg, die Flexura duodenojejunalis war im zweiten Falle wenig ausgebildet, im ersten fehlte sie völlig, so dass das unterere Querstück gleich ins Jejunum überging, Von einer Verwachsung des Anfangstheiles des Jejunum mit der Pars ascendens duodeni oder der Hinterseite der Bauchwand fand sich in beiden Fällen nicht das geringste. In beiden Fällen war sowohl im Bruchsack, als auch an der Bruchpforte von pathologischen Adhäsionen nichts nachzuweisen, auch im Bereich der freien Bauchhöhle nichts.

Das Verhalten der Gefässe zur Bruchpforte war nicht völlig übereinstimmend in beiden Fällen. Bei der kleineren Hernie (Fall 2) entsprach der Befund der bisher für gewöhnlich gegebenen Beschreibung[1]). Es zog im vorderen Pfeiler der Pforte die Art. mesenterica superior und ileocolica als deutlich sichtbarer Strang; in der vorderen Wand des Bruchsackes markirte sich der unterste Colica-Ast. Bei der grösseren Hernie verlief im oberen Theil der Bruchpforte ebenfalls die Art. mesenterica superior. Ihre stärkste Fortsetzung, die Ileocolica, verlief jedoch in der Vorderwand des Bruchsackes, während ein starker Ilea-Ast im unteren Abschnitt die Bruchpforte begrenzte; zwischen diesem Gefässast

[1]) Klob, Jonnesco, Neumann.

und der Ileocolica lag noch eine breite Fläche vorderer Bruchsackwand.

Zu der viel discutirten Frage, in welcher Bauchfelltasche die Entstehungsstätte der rechtsseitigen retroperitonealen Hernien zu suchen sei, möchte ich auf Grund der beiden Beobachtungen, zahlreicher Leichenuntersuchungen und eingehender Durchsicht der Literatur kurz Stellung nehmen. Für die linksseitigen Hernien ist diese Streitfrage als gelöst zu betrachten. Nach den langen Auseinandersetzungen zwischen der Prager und Petersburger Schule, zwischen Treitz und Eppinger auf der einen, Gruber und Landzert auf der anderen Seite, ist durch die weiteren eingehenden Arbeiten, besonders von Jonnesco und von Brösicke, sowie durch eine reichhaltige neuere Casuistik eine einheitliche Auffassung in den wesentlichen Punkten herbeigeführt worden; die Bedeutung des Treitz'schen Gefässbogens für die Bruchpforte der grösseren Brüche wird wohl allgemein anerkannt. Ueber die rechtsseitigen Brüche dagegen sind die Ansichten noch sehr von einander abweichend: Nach Landzert ist die Bildungsstätte die Fossa duodenojejunalis (die F. duodenojejunalis posterior Brösicke's), Klob und Jonnesco lassen die Brüche ihren Ausgang nehmen vom unteren Horn der Fossa duodenojejunalis Treitz's. Klob nimmt dabei eine abnorme Entwicklung des rechten unteren Theiles der Grube an, bei Obliteration des linken oberen Abschnittes. Jonnesco nennt sie Fossette duodénale inférieure non vasculaire, dont le sommet touche à la racine du mesentère. Jonnesco sagt: „L'angle duodéno-jejunale mal soutenu par le muscule de Treitz tombe et favorise ainsi le déplacement de la portion ascendente du duodénum".

J. erwähnt dann weiter, wie das lockere und reichliche Zellgewebe an der Radix mesenterii ein leichtes Abdrängen von der hinteren Abdominalwand gestattet.

Auch Gruber nimmt eine Verlagerung der Fossa duodenojejunalis an. Brösicke lässt die Jonnesco'sche Fossette duodénale inférieure non vasculaire, die er als Recessus duodenomesocolicus inferior bezeichnet, nicht als Ursprungsstelle der Brüche gelten, sondern spricht als solche einen Recessus parajejunalis seu mesenterico-parietalis an, der sich nur bei Verlöthung des Anfangstheiles des Jejunum vorfinden soll und wohl

recht selten ist; Brösicke selbst hat ihn nur zwei Mal angetroffen.

Diese Ansichten haben nur den Werth von Hypothesen, weil es bei den rechtsseitigen Hernien völlig an Anfangsstadien der Bruchbildung mangelt, an kleinen Hernien, wie sie an der linken Seite mehrfach beobachtet wurden und dann die Entwicklung in einer bestimmten Bauchfelltasche deutlich erkennen liessen. Bei den rechtsseitigen Brüchen fehlen solche Zwischenstufen völlig. Die weiten Bruchpforten der gewaltigen Brüche lassen die ursprüngliche Ausgangsstelle nur vermuthen. Soviel kann man jedoch nach unseren Fällen und auch nach den von Jonnesco beschriebenen (Quénu, Gérard-Marchant) und dem von Neumann sagen, dass für diese die Annahme eines Recessus parajejunalis seu mesenterico-parietalis nicht zutreffen kann, da die Vorbedingung, die Verlöthung des Jejunum-Anfangstheiles, fehlt. Auch bei Jonnesco ist von einer derartigen Verwachsung nichts erwähnt, die Beschreibung (cf. oben) ist vielmehr so zu verstehen, dass, wie in unseren Fällen, eine abnorme Senkung des Duodenum und der Flexura duodeno-jejunalis vorhanden war. Die Abbildung J.'s ist sehr schematisirt und für die Entscheidung dieser Frage kaum heranzuziehen. Im Falle Neumann's ist ebenfalls eine derartige Verwachsung nicht beobachtet worden.

Wenn man durch Leichenuntersuchungen sich über die vielfach beschriebenen Peritonealtaschen der Duodeno-Jejunal-Region orientirt, wird man überrascht durch die Häufigkeit der tiefen Recessus, die nach chirurgischer Erfahrung durchaus geeignet scheinen zur Aufnahme von Darmschlingen, zur Ausbildung von Hernien. Wenn man bedenkt, wie beispielsweise bei Hernia cruralis oder obturatoria minimale Taschen zur Bruchbildung hinreichen, so erscheint es auffallend, dass Brüche der Duodenojejunal-Region nicht weit häufiger beobachtet werden. Allerdings bestehen ja erhebliche Unterschiede für die Bruchbildung bei äusseren und inneren Hernien.

Ist jedoch erst der Anfang gemacht, so steht für die Weiterentwicklung die fast unbegrenzte Dehnungs- und Wachtsthumsfähigkeit des Bauchfells zur Verfügung, die wir wie bei rasch wachsenden Geschwülsten, bei der Gravidität, so auch bei anderen Bruchsackbildungen beobachten können, oft sogar unabhängig von

der Schwere, von der Bauchpresse und ähnlichen Momenten, gewaltige Taschen formend, wie beispielsweise bei grossen präperitonealen Inguinalhernien, die bis zum Rippenrande aufsteigen.

Ich habe am Leichenmaterial des Eberth'schen Instituts mich über diese Frage informiren dürfen; ich konnte in wenigen Wochen eine Reihe derartiger Recessus sehen, die nach chirurgischer Erfahrung, nach Analogie anderer Bruchbildungen durchaus geeignet schienen, eine Darmschlinge aufzunehmen, die Bildung einer rechtsseitigen Hernie einzuleiten. In einigen Fällen war der Recessus duodeno-mesocolicus fingerlang, sein Eingang für zwei Finger durchgängig, stellte also schon einen recht geräumigen Bruchsack dar. Er lag öfters an der rechten Seite der Wirbelsäule und erstreckte sich nach rechts (und nach unten) hin. In einigen Fällen waren 2 derartige Taschen vorhanden. (Brösicke's Ansicht, dass eine grosse Zahl von Taschen in dieser Gegend besteht, ist durchaus zutreffend.) Wenn man also die Entstehung der rechtsseitigen Hernien von einem Recessus ableiten will, so würde dieser sehr häufige und gelegentlich so geräumige unter der Plica duodeno-mesocolica gelegene als Ursprungsort anzusprechen sein. Dieser Recessus duodeno-mesocolicus (inferior) ist wohl identisch mit der foss. duod. inf. (Jonnesco), der Tasche am unteren Horn der Treitz'chen Fossa duodeno-jejunalis, dem Rec. duod. inf. (Enderlen-Gasser). Die Bruchpforte muss bei der Entwicklung des Bruches eine Drehung erfahren, aus der Querrichtung durch Zug des Bruchinhaltes mehr und mehr der Längsrichtung genähert werden. Dabei schwindet die Plica duodeno-mesocolica und ist bei grossen Brüchen, bei starker Bruchpfortenwanderung nicht mehr angedeutet. Unsere Ansicht stimmt wohl mit der Jonnesco's überein, der die Entstehung der rechtsseitigen Hernien von seiner Fossette duodénale inférieure non vasculaire ableitet, die dem Recessus duodeno-mesocolicus entsprechen dürfte. Ein gewichtiger Einwand gegen diese Auffassung bleibt allerdings das Fehlen der Anfangsformen der rechtsseitigen Brüche: Trotz der Häufigkeit des Recessus unter der Plica duodeno-mesocolica sind, wie es scheint, kleine Brüche in ihm nicht beobachtet worden. Bevor derartige Beobachtungen vorliegen, kann eine Entscheidung der Frage kaum getroffen werden.

Die Annahme einiger Autoren, dass die rechtsseitigen Bruch-

säcke in ihrer grossen Ausdehnung schon vom Embryonalzustand präexistiren, ist nicht von der Hand zu weisen; dagegen spricht aber, dass derartige leere Peritonealtaschen hinter dem Mesocolon ascendens meines Wissens nicht bekannt geworden sind; nur bei Embryonen sind sie beobachtet. Wahrscheinlicher ist es, dass, wie linkerseits an zahlreichen Uebergängen beobachtet ist, aus kleinen Bauchfelltaschen sich die grössten Bruchsäcke bilden.

Auf die anatomischen Details der Peritonealfalten und Recessus soll hier nicht näher eingegangen werden. Durch die Entwickelung des Mesenteriums an der Kreuzungsstelle des Darmtractus, durch Faltenbildung über den zahlreichen und starken Blutgefässen dieser Gegend ist es bedingt, dass Peritonealfalten hier besonders häufig sind (Waldeyer); der Uebergang von fixiertem zu frei beweglichem Darmrohr kommt hierbei sicher auch in Frage, ähnlich wie bei den Falten- und Taschenbildungen der Ileo-Cöcalgegend. Es lässt sich daher in der Regio duodeno-jejunalis eine Anzahl von derartigen Taschen unterscheiden, die zum Theil nebeneinander bestehen können. Jonnesco zählt mit Unterabtheilungen drei oder vier, Brösicke ist der Meinung, dass in dieser Abdominalregion eine grössere Anzahl von Recessus vorkommen, von denen ein jeder seine Existenzberechtigung, d. h. eine genügend ausgeprägte Individualität besitzt; er beschreibt sechs verschiedene Arten.

An unseren beiden Präparaten ist bei der Weite der Bruchpforten von den unteren Bauchfelltaschen der Duodeno-jejunal-Region nichts mehr zu sehen, das Peritoneum zieht an der Hinterwand glatt nach unten; scharf ausgeprägt ist in beiden Fällen die Plica duodeno-jejunalis und die unter ihr gelegene Tasche. Diese zeigt keine Verwachsungen, wie in dem Falle von Klob. Die Falte, auf der Fig. 2 auch deutlich zu sehen, verliert sich nach unten hin, ihr Fortsatz nach rechts unten hin (Plica duodeno-mesocolica) ist völlig verstrichen. Es ist wohl möglich, dass er bei Beginn der Bruchbildung die untere Begrenzung der Bruchpforte bildete und bei der Vergrösserung der Bruchpforte durch Druck und Zug des Bruchinhaltes zum Schwinden gebracht wurde. Es spricht nach meiner Ansicht nichts dagegen, dass in einem Recessus duodeno-mesocolicus, einer fossette inf. non vasculaire (Jonnesco) die Bruchbildung ihren Anfang genommen

hat. Die Annahme Jonnesco's, dass ein Erschlaffen des Treitz-schen Muskels, ein Herabsinken des Duodenum der Bruchbildung voraufgeht, scheint mir nicht wahrscheinlich; ich meine, dass durch die Masse des Bruchinhaltes, durch den Zug am Brucksackhalse das Tiefertreten des Duodenum und der Flexura duodeno-jejunalis besser erklärt wird. Der Ansicht Brösicke's von der Anlötung

Fig. 2.

Darstellung der Bruchpforte des zweiten Falles. Der Verlauf der Art. mesenterica sup. und Art. ileocolica im vorderen Pfeiler der Bruchpforte ist zu erkennen. Die Plica duodeno-jejunalis ist scharf ausgeprägt, nach links von ihr markirt sich die Vena mesenterica inferior.

des Jejunum-Anfangstheiles und von der Fossa parajejunalis wiedersprechen, wie gesagt, unsere Befunde direct, ebenso der Ansicht Klob's von der Obliteration des linken oberen Abschnittes der Fossa duodeno-jejunalis.

Es ist wohl möglich, dass der Bruchsack in seiner späteren Ausdehnung schon seit der Fötalzeit besteht, dass die secundäre

Verlöthung zwischen Mesocolon, Vorderfläche des Duodenum, hinterer Bauchwand, ausgeblieben, und eine Lücke unter der Radix mesenterii, die Bruchpforte, bestehen geblieben ist. So nimmt Neumann für seinen Fall an, dass die Anheftung der Radix mesenterii längs der Wirbelsäule vom Duodenalgekröse (d. i. vom Pankreas) weiter nach unten ausgeblieben ist, und, vielleicht dadurch bedingt: die Verlöthung des ganzen Mesocolon ascendens mit der parietalen Bauchfellplatte der hinteren Bauchwand. Er meint, dass Bruchhöhle sowohl wie Bruchpforte von Geburt an in der bei der Operation gefundenen Ausdehnung bestanden haben, dass mechanische Verhältnisse später weder eine secundäre Wanderung der Bruchpforte, noch eine secundäre Ausdehnung der Bruchhöhle zu Wege gebracht haben. Von vornherein sind Darmschlingen mit Leichtigkeit durch die Bruchpforte geschlüpft. Auch Küppers und Daniel meinen, dass nicht nur Bruchsack, sondern auch Bruchinhalt von Geburt an bestanden haben.

Es ist hier nicht der Ort, auf die Entwicklung des Darmes, auf die reichhaltige einschlägige Literatur einzugehen.

Ich möchte nur kurz einige Punkte berühren, die mir nach meinen Untersuchungen für das vorliegende Thema von Interesse scheinen: Wenn man eine Anzahl Embryonen auf die Entwicklung des Darmes und des Mesenteriums vergleicht, findet man sehr erhebliche zeitliche Abweichungen im Herabsteigen von Cöcum und Colon asc. und in der secundären Fixation ihrer Mesenterien. Bei Embryonen von Mitte des 4. Monats fand ich das Cöcum schon am unteren Nierenpol, bei 6 Wochen älteren noch an der Leberunterfläche bei völlig quer verlaufendem Colon. Im letzteren Falle ist der Dünndarm schon sehr weit in der Entwicklung vorgeschritten, ein grosses Convolut von Dünndarmschlingen erfüllt die Bauchhöhle. Bei Zwillingen von Anfang des 5. Monats fand sich eine erhebliche Differenz in der Lage des Cöcum, ebenso bei anderen Embryonen, die von fast gleicher Körperlänge waren: bei den einen lag das Colon noch quer an der Unterfläche der Leber, bei anderen gleich grossen hatte es den Descensus fast vollendet, war unter die Niere bis zur Fossa iliaca herabgestiegen, zeigte gute Fixirung. Man kann sich vorstellen, dass bei so spätem Descensus des Cöcum die Masse der Dünndarmschlingen, die rechterseits vor Niere und Cava inf. gelagert ist, ein Hinderniss

für das normale Herabsteigen des Cöcum und die Bildung der Mesenterien abgiebt, diese Theile nöthigt, über sie hinweg ihren Weg nach unten zu nehmen. Die secundäre Radix mesenterii muss dann im Bogen über diese Dünndarmschlingen nach unten — aussen ziehen und erst am untersten Ileum, wenn überhaupt, an die hintere Bruchwand fixirt werden. Hinter dem Mesocolon ascendens bliebe dann eine grosse Tasche bestehen — der Bruchsack, zwischen der Radix mesenterii und der hinteren Bauchwand eine Communication zwischen dieser Tasche und der freien Bauchhöhle — die Bruchpforte.

So nimmt Neumann ein Ausbleiben der Anheftung der Rad. mesenterii, der Verlöthung des ganzen Mesocolon ascendens mit der parietalen Bauchfellplatte der hinteren Bauchwand an. Küppers stellt sich vor, dass bei der Rechtswendung des Gekröses eine Dünndarmschlinge hinter der Mesenterialaxe zurückgeblieben ist.

Gegen die fötale Entstehung spricht jedoch neben anderen Gründen die Analogie der linksseitigen Bruchbildung, sowie das oben beschriebene Verhalten des Bruchsackes der rechtsseitigen Hernien.

Wenn man jedoch die Entwicklung der grossen rechtsseitigen Retroperitonealhernien aus kleinen Anfangsstadien gelten lässt, muss man sich vorstellen, dass erst allmählich bei weiterem Anwachsen des Bruches seine Lage und die seiner Bruchpforte eine ausgesprochene rechtsseitige wird. Die beginnende Hernie, die allerdings nicht beobachtet ist, könnte mehr medianwärts, entsprechend der Fossa duodeno-mesocolica (duodeno-jejunalis inferior) ihren Sitz haben, median vom Treitz'chen Gefässbogen, nach rechts zu. Für die Weiterentwicklung nach rechts findet der Bruch dann unter und neben dem Duodenum geringe Widerstände. Schon der wechselnde Füllungs- und Contractionszustand des Duodenum bei seiner fixirten Lage wird dem frei beweglichen, energischer arbeitenden Jejunum ein Vordringen neben dem Duodenum gestatten. Das lockere Gewebe zwischen der Radix mesenterii und der Hinterfläche der Bauchwand ermöglicht ein weiteres Vordringen nach rechts, und erst der festere Widerstand, der durch die Hauptarterie, die Mesenterica superior, bedingt wird, hemmt ein weiteres Vordringen nach vorn und bestimmt die vordere obere Begrenzung

der Bruchpforte, die in allen bisher bekannten einwandsfreien Fällen durch die Gefässgabel Aorta-Mesenterica superior gebildet wurde.

Schon frühzeitig ist eine Senkung der Pars ascendens duodeni zu erwarten, dadurch bedingt eine Drehung der Plica inferior, sodass aus dem Unterhorn ein rechtsseitiges wird. Je nach der besonderen Art der Tasche wird die Hernie sich nun vorne neben oder unter dem Duodenum weiter ausdehnen, aber stets nach rechts hin.

Für die Weiterentwicklung des Bruchsacks bis zu den enormen Dimensionen, wie sie bei diesen Brüchen fast die Regel bilden, findet sich dann kaum ein Hinderniss, sobald erst die Kuppe des Brucksackes die Gekrösewurzel passirt hat. Ein Ausbleiben der secundären Verlöthung von Mesocolon ascendens und transversum braucht man nicht anzunehmen. Nach Analogie anderer Bruchbildungen kann auch bei völlig abgeschlossener normaler Bildung des Mesocolon die Entwicklung dieser Hernien verstanden werden. Wohl aber werden durch Verschiedenheiten der Bildung des Mesocolon ascendens, vielleicht auch durch sehr frühzeitigen Beginn der Bruchbildung die abweichenden Formen der Brüche zu erklären sein, die sich gelegentlich hinter dem Colon ascendens weg bis über dessen rechten Rand hin ausdehnen (Brösicke).

Die linksseitigen Hernien können so gelegentlich bis über die Aussenseite des Colon descendens vordringen (Neubauer), oder oberhalb des Colon transversum (Landzert), oder nach dem Netzbeutel hin sich entwickeln (Narath).

Zur Symptomatologie und Diagnostik der retroperitonealen Hernien haben die neueren chirurgischen Beobachtungen werthvolle Beiträge gebracht. Links- und rechtsseitige duodeno-jejunale Hernien müssen hierbei gemeinsam betrachtet werden, da ihre voll entwickelten Formen, die completten Hernien, die grösste Aehnlichkeit zeigen, in ihren klinischen Symptomen kaum getrennt werden können, auch für die Therapie manche gemeinsame Gesichtspunkte bieten. Zwar wurde zumeist das klinische Bild getrübt durch schwere Complicationen, von denen sowohl die acute Einklemmung, häufig auch schlaffe Einklemmung, retrograde Incarceration, Bruchsackentzündung, dann auch Bruchsackberstung, Axendrehung, Invagination beobachtet wurden. (Näheres siehe bei

Jonnesco.) Bei zahlreichen Fällen fehlen brauchbare klinische Mittheilungen vollständig, nicht nur bei den Zufallsbefunden. Immerhin ist es seit dem Staudenmeyer'schen Falle in mehreren weiteren Fällen gelungen, die Wahrscheinlichkeitsdiagnose zu stellen. Verwerthbar ist: Krankheitsverlauf, Art der Stuhlentleerungen, Localbefund. Nur in Bezug auf den letzteren werden rechts- und linksseitige Hernien sich unterscheiden, doch nur, wenn sie klein sind.

Für einen charakteristischen Verlauf der Krankheit bildet unser zweiter Fall ein gutes Beispiel. Von klein auf war der Junge mit dem Magen in Unordnung gewesen, war nicht so gediehen, wie seine Geschwister; seine Mutter, eine Arbeiterfrau, hatte mit Cacao, Eiern, Wein häufig nachhelfen müssen. Trotz aller Fürsorge und trotz reichlicher Ernährung war der Junge stets „dürre" geblieben. Der Appetit war sehr ungleichmässig: tagelang ass er sehr wenig, dann wieder mit recht gutem Appetit und reichlich. Dies fiel zusammen mit Anfällen, die seit Jahren, wohl von frühester Jugend an, ihn häufig, oft alle paar Wochen wiederkehrend, quälten: Heftige Leibschmerzen traten auf, der Junge krümmte sich und hielt die Hände auf die Nabelgegend gedrückt, fand Erleichterung, sobald er Stuhlgang und Entleerung hatte. Diese stellten sich meist sehr plötzlich und reichlich ein, sodass er kaum das Closet erreichen konnte. Noch als grosser zehnjähriger Junge verunreinigte er bei solchen Anlässen häufig Hemd und Bett. Blutabgang hat die Mutter hierbei nie gesehen; ebensowenig Schleimfetzen oder andere auffällige Beimengungen.

Aehnliche Beobachtungen über voraufgehende Anfälle haben Staudenmeyer, Neumann, Vautrin gemacht.

Wenn, wie in einigen Fällen, es zutraf, gleichzeitig mit diesen Anfällen das Auftreten einer wohl charakterisirten Bauchgeschwulst festgestellt werden kann, sind die Bedingungen für die Diagnose des Leidens gegeben.

Während in unserem einen Fall die Art der Stuhlentleerung, weniger ihre Beschaffenheit charakteristisch war, betont Vautrin die symptomatische Bedeutung der Entleerungen. Er sah in seinen beiden Fällen Blutabgang, hält dies débâcle de gaz et des matières plus ou moins sanguinolentes als Abschluss der Attacken für ein wichtiges Symptom. Er macht einen Unterschied zwischen

diesen Blutungen und den nach behobener Einklemmung auftretenden; es läge keine Schädigung der Darmwand durch Einschnürung vor, sondern handelte sich um Circulationsstörungen, Thrombose, hämorrhagischen Infarct. Gewiss können die Blutungen verschiedenen Ursprungs sein, entweder aus incarcerirten, wieder frei gewordenen Dünndarmschlingen stammen, oder auch aus tiefen Darmpartien bei Verlegung ihres venösen Abflusses.

Der Localbefund war in der Mehrzahl der klinischen Fälle, bei denen die Kranken mit schweren Occlusionserscheinungen eingeliefert wurden, durch diese Symptome verdeckt. Meteorismusbestand, dilatirte Darmschlingen waren zu sehen und zu fühlen, gelegentlich wurde Steifung der Schlingen beobachtet, von einer inneren Bruchgeschwulst war zumeist nichts nachzuweisen. Immerhin gelang dieser Nachweis doch in einigen Fällen und führte dann auf die richtige Diagnose, so in den Fällen von Staudenmeyer, Haberer, Vautrin. Einige weitere führt Jonnesco an, doch sind sie meist nicht ganz einwandfrei. Als charakteristisch hat der Sitz des Tumors zu gelten, die Druckempfindlichkeit, weiche Consistenz bei tympanitischem Schall. Bei Fällen, in denen längere klinische Beobachtung stattfand, konnte Wechsel in Grösse, Consistenz, Empfindlichkeit des Tumors mit Attacken schlaffer Einklemmung einhergehend, beobachtet werden. In Haberer's Fall wurde die Bruchgeschwulst erst nach Beseitigung des Gastro-Duodenal-Meteorismus der Palpation zugänglich.

Alle bisher diagnosticirten Fälle von Duodeno-Jejunal-Hernie waren linksseitige. Hier liegen die Bedingungen für die Stellung der Diagnose günstiger, als bei den rechtsseitigen. Differentialdiagnostisch kommen, abgesehen von den weiter rechts und oben gelegenen Hernien des Foramen Winslowi, nur Geschwülste in Frage, die durch Form und Consistenz, vielleicht auch durch eine nachweisbare Zugehörigkeit zu einem Organ wohl charakterisirt sind. Namentlich gilt dies für Tumoren des Magens, des Colons und der Milz. Doch auch Pankreasgeschwülste, andere retroperitoneale Tumoren werden nicht die oben geschilderten Symptome der reinen Fälle geben. Am ehesten könnte noch eine chronische Invagination mit wiederkehrenden Attacken und spontaner Desinvagination ähnliche Erscheinungen bieten. Doch haben die Attacken der Invagination anderen Verlauf, die Entleerungen sind

durch Blut und Schleimmassen, Schleimhautnekrosen, event. Darmsequester charakterisirt, die Form und Consistenz des Tumors ist eine andere, besonders auch während der Anfälle; auch würde bei so tiefem Sitz Erschlaffen des Sphincter ani, Offenstehen des Anus, zu beobachten sein.

Die grossen rechtsseitigen duodeno-jejunalen Hernien werden in ihrer Symptomatologie den linksseitigen völlig gleichen.

Bei den kleineren rechtsseitigen Brüchen wird die Differentialdiagnose noch schwieriger sein als linkerseits, da die Zahl der zwischen rechtem Leberlappen und Ileo-Cöcalgegend in Frage kommenden Erkrankungen eine weit grössere ist, als im linken Hypochondrium. Bisher ist bei einer rechtsseitigen Hernie die klinische Diagnose noch nicht gestellt worden. Dass jedoch auch bei schwerer Complication sich noch eine Reihe von Anhaltspunkten findet, die für innere Hernie zu verwerthen sind, beweist unser zweiter Fall. Neben dem charakteristischen, tympanitischen Tumor wäre beim Localbefund vielleicht auch auf eine Verlagerung des Cöcums nach innen-oben, sein Fehlen an normaler Stelle zu achten.

Wenn hiernach zu erwarten ist, dass in Zukunft bei den subacut oder chronisch verlaufenden Fällen häufiger die klinische Diagnose gestellt werden wird, so werden doch wohl auch weiterhin die Fälle überwiegen, in denen acute Einklemmung, Axendrehung, schwere Bruchsackentzündung oder andere schwere Complicationen mit ihren rasch fortschreitenden Occlusions- oder Entzündungs - Erscheinungen eine exacte Diagnose unmöglich machen, und erst bei der Operation der Sachverhalt aufgeklärt wird.

Die Orientirung bei der Operation wird bei kleineren Brüchen und beim Bestehen der genannten Complicationen besonders schwierig. Die grossen Brüche mit ihrer charakteristischen dünnwandigen kugeligen Vorderwand, durch die die Darmschlingen durchschimmern, mit nur einem zur Bruchpforte austretenden Darmrohr sind ja unverkennbar. In anderen Fällen wird die Lage des Bruchsackes oder der Bruchsackreste einer geborstenen Hernie den Verdacht der paraduodenalen Hernie erwecken, und die Palpation, weiterhin die Inspection der Duodeno-Jejunal-Region die Situation klären. Mag man für die Entstehung der Brüche diesen oder jenen

Recessus annehmen, in der chirurgischen Praxis ist für die Orientirung allein wesentlich die Plica duodeno-jejunalis (duodeno-jejunalis superior) event. die Plica duodeno-mesocolica, vor Allem jedoch der Treitz'sche Gefässbogen und die Gefässgabel zwischen Aorta und Mesenterica superior. Nach diesen Gebilden haben sich in den wenigen operirten Fällen die Chirurgen orientirt, nach ihnen wird auch in den schwierigsten Situationen stets die Entscheidung zu treffen sein. Operationsbeschreibungen, bei denen auf diese Punkte nicht Rücksicht genommen wird, werden zweifelhaft bleiben. Zu berücksichtigen ist, dass bei grossen und completten Hernien durch die Masse der Bruchgeschwulst die Bruchpforte seitlich verschoben und nach hinten gedreht werden kann, sowie dass durch den Zug des Inhalts der untere Rand der Bruchpforte sich stark senken kann, die Pforte wandern kann (Brösicke).

Die Therapie wird, wenn derartige Fälle überhaupt zur Behandlung kommen, stets eine operative sein und sich den sehr wechselnden Bedingungen des einzelnen Falles anpassen müssen. Bei Bruchsackentzündungen sind Spaltungen, Abtragungen des Sackes ausgeführt worden; letzteres Vorgehen wählten Graff und Haberer. Bei gleichzeitigen Axendrehungen, bei Invaginationen, beim Vorhandensein fester Adhäsionen im Bruchsack ist diese Complication zu beheben. Wenn hierüber keine Vorschriften gegeben werden können, so liegt die Sache anders für zwei wesentliche Punkte: die Erweiterung der Bruchpforte und die Versorgung der Pforte nach Entleerung des Bruchsackes.

Bei den linksseitigen Brüchen ist der Treitz'sche Gefässbogen zu berücksichtigen; die Erweiterung wird am schonendsten nach oben-aussen vorgenommen werden, wenn nöthig, nach Unterbindung der Vena mesenterica inferior. So ist Haberer in seinem Falle mit Erfolg vorgegangen. Er fand dabei die Vene thrombosirt. Vautrin meint, dass bei grosser Bruchpforte die Gefässe voneinander gedrängt würden und man versuchen sollte, eine gefässfreie Stelle der Bruchpforte aufzufinden und zu incidiren. Bei den rechtsseitigen Brüchen müsste eine Erweiterung der Bruchpforte nach unten-aussen stattfinden, parallel und nach innen zum Verlauf der Art. ileocolica. Diese Erweiterung würde mithin auf eine weitere Ablösung der Radix mesenterii von der hinteren Bauchwand herauskommen. In meinem zweiten Falle habe ich so ohne Ein-

schnitt, durch stumpfes Ablösen der Radix, Einreissen des Peritoneums, die Erweiterung ausgeführt.

Wenn ich auf eine Versorgung der Bruchpforte aus besonderen Gründen (cf. oben) verzichtet habe, so würde ich doch eine Vernähung der Pforte nach Reposition des Bruchinhalts für das Normalverfahren halten, event. mit Drainage des Bruchsackes combinirt. Die Beseitigung der ganzen Hernie durch Abtragung der ventralen Fläche des Bruchsackes wird auch für gewisse Fälle angezeigt sein.

Die Pfeilernaht ist in mehreren Fällen (Vautrin bei 2 linksseitigen, Neumann bei rechtsseitiger Hernie) von bestem Erfolge gewesen. Dagegen konnte Knaggs, der bei linksseitiger Hernie die Bruchpforte verkleinert hatte, 9 Monate später, als sein Patient am Typhus verstarb, feststellen, dass die Naht ohne Erfolg geblieben war, die Bruchpforte hatte sich wiederhergestellt.[1]) Selbstverständlich muss der constante Gefässverlauf im vorderen Pfeiler der Bruchpforte bei der Naht berücksichtigt werden. Auch darf die Pforte nicht zu fest geschlossen werden, um Ansammlungen von Exudat im entleerten Bruchsack zu vermeiden. Gerade bei der Grösse und Ausdehnungsfähigkeit dieser Bruchform könnten, wie es bei retrocöcalen Hernien beispielsweise beobachtet ist, grosse cystische Tumoren zur Ausbildung kommen, die zu Compressionserscheinungen und Darmverlegung führen. Die Communication zwischen dem Bruchsack und der freien Bauchhöhle, oder gegebenen Falls nach aussen hin, darf nicht völlig aufgehoben werden.

Schon Treitz hat auf die Möglichkeit einer Strangbildung durch den Rest eines geborstenen Bruchsackes einer Hernia duodeno-jejunalis sinistra hingewiesen. Von Hesselbach ist ein derartiger Fall beschrieben, zweifelhaft bleibt eine Beobachtung Hauff's. Dann sind in neuerer Zeit von Palla und von Merkel solche Strangbildungen beobachtet worden, deren Entstehung aus Bruchsackresten Treitz'scher Hernien durch den charakteristischen Gefässverlauf sichergestellt wurde. In Merkel's Fall konnten im rechten lateralen Rande des Strangulationsringes, d. h. im vorderen Theil des Bruchpfortenringes die Vena mesenterica inferior und

[1]) Ueber eine ähnliche Erfahrung berichtete Borchardt auf dem letzten Chirurgencongress.

Arteria colica sinistra nachgewiesen werden. Im Falle Palla's war die Vena mesenterica inferior in dem Reste der Bruchpforte verödet, doch liess sich durch Injection der Anastomosen nachweisen, dass die Vene früher durch den Strang verlaufen sein musste und unter der dauerden Druck- und Zugwirkung bis zur Mündungsstelle der Vena haemorrh. sup. und der Vena colica sin. obliterirt war. Die normaler Weise bestehenden Anastomosen hatten sich erweitert, und ungestörter Abfluss des venösen Blutes hatte stattgehabt. Merkel meint mit Recht, dass derartige Stränge leicht verkannt, für peritonitische Residuen oder ähnlich aufgefasst werden könnten.

Bei den linksseitigen duodeno-jejunalen Hernien ist die Möglichkeit der Strangbildung bei Berstung oder allmählichem Einschmelzen der vorderen Bruchsackwand verständlich, bei den rechtsseitigen wird nur unter besonderen Umständen etwas ähnliches eintreten können, nämlich bei tief nach unten hinter dem untersten Ileum gegen das Becken herabsteigendem Bruchsack; der Strang müsste dann vom unteren Ileum zum Beckenperitoneum verlaufen. Falls der Brucksack bei gewöhnlicher Lage an seiner Vorderfläche zum Bersten kommt, müssen die Folgen ähnliche sein, wie in unserem zweiten Falle. Immerhin verdient die Entstehung von strangulirenden Bändern aus Bruchsackresten innerer Hernien die Beachtung der Chirurgen.

Literatur.

Die ältere Literatur findet sich ausführlich bei Jonnesco, Hernies internes rétro-péritonéales, Paris 1890 und bei Brösicke, Ueber intraabdominelle Hernien, etc., Berlin 1891.

Ferner sei verwiesen auf:

Abée, Inaug.-Dissert. Marburg. 1901.
Brüning, Inaug.-Dissert. Würzburg. 1894.
Daniel, Inaug.-Dissert. Bonn. 1904.
Enderlen u. Gasser, Stereoskopbilder z. Lehre v. d. Hernien. 1906.
Haberer, Wiener klin. Woch. 1905.
Herbet, Bull. soc. anat. 1903.
Hueter, Münch. med. Woch. 1905.
Knaggs, Brit. med. Journ. 1905.
Küppers, Inaug.-Dissert. Berlin. 1899.
Márski, Münch. med. Woch. 1893.

Merkel, Ibid. 1906.
Meyer, D. Zeitschr. f. Chirug. Bd. 53.
Narath, Chirug.-Congr. 1903 u. Langenb. Archiv. Bd. 71.
Neumann, D. Zeitschr. f. Chirug. Bd. 47.
Rose, D. Zeitschr. f. Chirug. Bd. 40.
Derselbe, Centr. f. Chirug. 1903.
Rüping, Inaug.-Dissert. Tübingen. 1894/95.
Tubby, Brith. med. Journ. 1898.
Vautrin, Rev. de Chirug. 1907.
Wilms, Der Ileus. 1906.

XXV.

Der retroperitoneale Abscess im Zusammenhang mit den Erkrankungen der Gallenwege.[1]

Von

Professor Dr. Sprengel (Braunschweig).

(Mit 4 Textfiguren.)

M. H.! Ich muss bezweifeln, ob selbst in einer Versammlung wie der gegenwärtigen viele sind, die mehrfach oder überhaupt Gelegenheit gehabt haben, die im eigentlichen Sinne retroperitoneale Entwicklung von Abscessen im Zusammenhang mit Erkrankung der Gallenwege zu beobachten. Ich sage absichtlich „retroperitoneal im eigentlichen Sinne", um die zweifellos nicht seltenen Fälle von vornherein auszuschliessen, in denen gewisse Abschnitte des complicirten subhepatischen Raumes durch vorgängige Verwachsungen abgekapselt, sozusagen extraperitonealisirt sind, sodass eine sich entwickelnde thatsächlich intraperitoneale Eiterung den Eindruck des retroperitonealen Fortschreitens machen könnte.

Dass jene ersteren Entzündungsformen, die ich bei meiner Besprechung ausschliesslich im Auge habe, bisher nur ganz ausnahmsweise gefunden sind, darf ich annehmen, theils nach einer ziemlich genauen Durchforschung der Literatur, theils nach meinen persönlichen, zwar auf diesem Gebiet nicht besonders umfassenden, aber immerhin auf der genauen Beobachtung von etwa 170 operativ behandelten Fällen von Gallensteinerkrankungen. Ich habe unter

[1] Auszugsweise vorgetragen am 3. Sitzungstage des XXXVI. Congresses der Deuschen Gesellschaft für Chirurgie, 5. April 1907.

ihnen nur einen einzigen, gleich zu beschreibenden einschlägigen Fall beobachtet.

Was die Erfahrung anderer angeht, so habe ich in der neueren, wohl als vollständig zu betrachtenden Zusammenstellung von Bardeleben[1]) aus dem Jahre 1906, welche die Literatur seit dem bekannten Werk von Langenbuch[2]) aus dem Jahr 1897, eine Ziffer von etwa 1000 Einzelarbeiten umfasst, vergebens nach einer einzigen Publikation über diesen Gegenstand gesucht und in dem Verzeichniss von Langenbuch finde ich nur 6 einschlägige, wenn auch nicht gleichartige Fälle, aus denen sich ein typisches Bild keineswegs ablesen lässt. Ich komme später auf sie zurück.

Mein eigener Fall war folgender:

Marie Th., 42 J., Ehefrau. Aufg. 5. 12. 06. Gest. 11. 12. 06.

Die Kranke leidet schon seit 12—15 Jahren an „Magenkrämpfen". Die jetzige Erkrankung hat am 22. November begonnen mit heftigen kolikartigen Schmerzen in der Oberbauchgegend, die in den Rücken ausstrahlen. Dabei Fieber. Kein Ikterus. In den letzten Tagen soll der Urin dunkel, der Stuhl dagegen nicht verändert gewesen sein. Abgang von Gallensteinen ist nicht beobachtet.

Status: Frau in gutem Ernährungszustand, ohne Icterus. Temp. 39°, Puls ca. 100. Urin ohne Eiweiss, Zucker und Gallenfarbstoff. Untere Lebergrenze nicht verschoben. Traube'scher Raum in Ordnung. Die rechte Bauchseite wird von einer, den Bauchdecken nicht direct anliegenden, oben von der Leber nicht abzugrenzenden, etwas druckempfindlichen Resistenz eingenommen, die vom Lig. inguinale durch eine mehrere Finger breite freie Zone abgegrenzt ist. Dämpfung besteht über dieser Resistenz nicht. Die übrigen Abschnitte des Bauches zeigen normales Verhalten.

Diagnose: Es wurde Cholelithiasis der Gallenblase mit einem auf die Umgebung fortgeleiteten entzündlichen Process angenommen; die Möglichkeit einer retroperitonealen Eiterung wurde nicht in Erwägung gezogen.

Operation am 6. 12. in Chloroformtropfnarkose. Der Befund wurde unmittelbar nach der Operation von mir diktirt.

Längsschnitt durch den rechten Rectus. Das Peritoneum erscheint wenig betheiligt, während man den Eindruck hat, als ob retroperitoneal eine stärkere Resistenz bestände. Die Gallenblase selbst ist in ihrem Fundustheil ziemlich frei, mit Steinen gefüllt, dagegen um so fester verwachsen, je weiter man nach hinten an den Hals der Gallenblase gelangt. Die Verwachsungen betreffen den pylorischen Abschnitt des Magens und das Duodenum, während das Colon und

---

[1]) v. Bardeleben, Erfahrungen über Cholecystektomie und Cholecystenterostomie nach 286 Gallensteinlaparotomien. Jena, Gustav Fischer.

[2]) Langenbuch, Chirurgie der Leber und Gallenblase. Deutsche Chirurgie. Lief. 45c.

auch das Netz nicht direct betheiligt sind. Als zur Isolirung der Gallenblase und zur Freilegung des Foramen Winslowii und des Lig. duodenohepaticum etwas stärkere Gewalt angewendet wird, kommt nahe dem untersten Theil des Gallenblasenhalses eine Spur gallig gefärbten Breis zu Tage, der den Eindruck erweckt, als könne es sich um eine intra operationem geschehene Verletzung der Gallenwege mit Austritt ihres Inhalts handeln. Es zeigt sich indessen

Fig. 1.

bald, dass die letzteren unverletzt geblieben sind und der gallig gefärbte Brei aus einem Hohlraum stammt, dessen genaue Lage erst klar zu stellen ist, nachdem man eine dicke, vor demselben liegende, wie es scheint präformirte (nicht rein entzündliche) Bindegewebslage quer durchtrennt hat. Es stellt sich weiterhin als zweifellos heraus, dass dieses dicke Bindegewebslager dem Lig. hepato-colicum, resp. phrenico-colicum entsprechen muss. Der erwähnte Hohlraum wird begrenzt nach hinten von der hinteren Bauchwand, nach aussen vom Lig. hepato-colicum (resp. von der rechten Niere), nach vorn von der Flexura hepatica und dem Colon ascendens; weiter nach oben von der Pars descendens duodeni.

Oben hat er offenbar in schmalem Umfange der Gegend des Gallenblasenhalses angelegen. Der Hohlraum ist mit gallig gefärbten Bindegewebsmassen, offenbar dem retroserösen Gewebe entstammend, gefüllt und reicht nach unten bis in die Mitte des Colon ascendens. Eigentlicher Eiter befindet sich nicht in demselben, wohl aber (cf. Fig. 1, der gestrichelte Theil soll den Umfang des Abscesses andeuten) etwas gallig gefärbte Flüssigkeit.

Die mikroskopische Untersuchung (Dr. Borrmann) ergab, dass die Gewebsfetzen aus Fibrin, Leukocyten, Blut und etwas bindegewebigem Substrat bestehen (viel Plasmazellen); ohne Specifität. Entzündliches Product.

Eröffnung der Gallenblase, Entfernung der Steine, Exstirpation der Gallenblase. Tampon auf den Stumpf des Cysticus. Tampon und Drain in die hinter dem Colon gelegene Höhle und an das Colon ascendens. Partielle Naht der Bauchdecken unter Benutzung von 2 durchgreifenden Silbernähten. Drain und Tampons werden durch eine oben offen gelassene Lücke des Laparotomieschnittes herausgeleitet.

Verlauf in den ersten 4 Tagen günstig. Am 10. 12. plötzlich Verschlechterung des Befindens unter Zunahme der Frequenz des kleiner werdenden Pulses. Schmerzen beim Urinlassen.

11. 12. Exitus unter nicht sehr deutlichen peritonitischen Symptomen.

Als Resultat der Autopsie wurde von Herrn Dr. Borrmann zusammengefasst:

Perforation des D. choledochus dicht neben der Einmündung des D. cysticus. Starke Dilatation des D. choledochus. Bronchopneumonische Herde im rechten Unterlappen. Pleuraadhäsionen links. Oedema pulmonum. Peritonitis fibrinosa non diffusa. Mässige braune Atrophie des Herzens.

Es ist hinzuzufügen, dass der Raum hinter dem Colon ascendens unregelmässige Wandungen aufwies und mit den beschriebenen gallig gefärbten Bindegewebsfetzen locker gefüllt war.

Von besonderem Interesse musste es sein, den Zusammenhang mit den Gallenwegen festzustellen. Diesem Theil der Section wurde daher eine ganz besondere Aufmerksamkeit zugewendet.

Ich lasse das von Herrn Dr. Borrmann dictirte Protokoll wörtlich folgen:

„Der D. choledochus wird vom Duodenum her aufgeschnitten. Es ergiebt sich, dass derselbe bis auf Kleinfingerdicke erweitert ist und wenig braungelbe, zähe Galle enthält. Von der Gallenblase ist ein 3 cm langer, oben vernähter Stumpf zurückgeblieben. Beim Einschieben einer Sonde in diesen Stumpf von oben her gleitet dieselbe durch den nur mässig erweiterten D. cysticus und kommt an normaler Stelle im D. choledochus heraus. An dieser Stelle findet sich nach links seitlich von der Einmündung an der hinteren Circumferenz des D. choled. eine ca. 3 mm im Durch-

messer haltende, fast kreisrunde Perforationsöffnung mit glatten Rändern, durch die man mit der Sonde in jene anfangs (im Protokoll) erwähnte Höhle gelangt, die tamponirt war und sich hinter dem Colon ascendens nach unten erstreckte. Der D. cysticus und

Fig. 2.

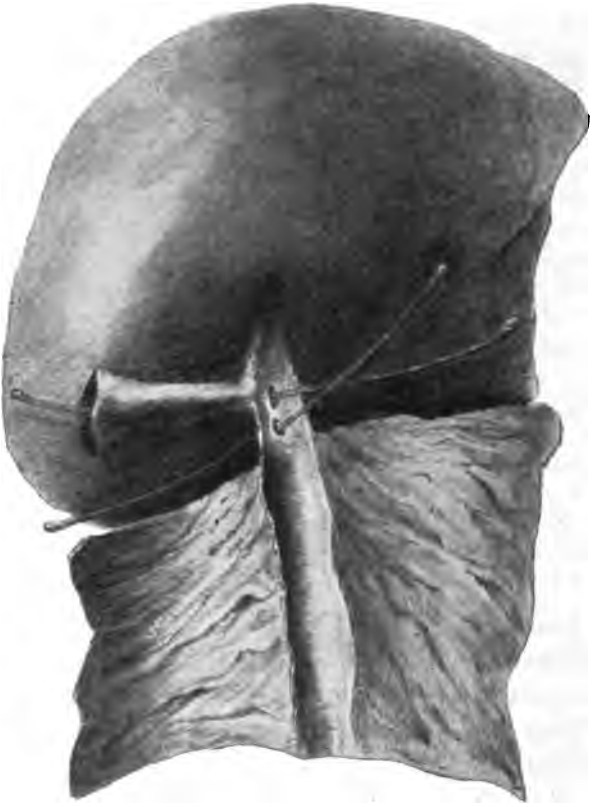

die Hepatici wie auch der übrige Choledochus sind ohne jegliche Veränderungen, auch finden sich keine Steine in ihnen."

Die nebenstehende schematische Zeichnung (Fig. 2) giebt eine Vorstellung von dem Befund.

Sie zeigt als zweifellose Ursache der retroperitonealen Affection eine ganz umschriebene, linsengrosse Perforation im D. choledochus, durch welche die Sonde frei in das mit Galle und Eiter imbibirte retroperitoneale Gewebe gelangt. Was aber am auf-

fallendsten erscheint, ist der Umstand, dass die Perforation in einem Choledochus stattgefunden hatte, der keinen Stein enthielt und (abgesehen von mässiger Erweiterung) auch nicht die Kennzeichen des chronischen Steinverschlusses aufwies; auch die Papille war frei, wie denn intra vitam kein Symptom von fehlendem oder mangelhaftem Gallenabfluss bemerkt worden war.

Ich kann demnach auch die Frage, wie die Perforation zu Stande gekommen war, nicht mit Sicherheit beantworten. Eine Vermuthung könnte man allenfalls aus dem Umstande gewinnen, dass die Stelle der Perforation genau in der Höhe der Einmündung des D. cysticus resp. an einer seitlich von ihm gelegenen Stelle der Choledochuswand ihren Sitz hatte (also etwas höher, als auf Fig. 2 angegeben), dass ferner, wie schon gesagt, die Gallenblase ziemlich prall mit kleinen und mittelgrossen Steinen gefüllt war, und die Kranke an häufig wiederkehrenden Gallensteinkoliken gelitten hatte.

Hält man diese Momente zusammen, so liegt die Möglichkeit nicht zu fern, dass ein den D. cysticus passirender Stein ungewöhnlich lange in der Mündung desselben stecken geblieben sein und eine Usur und schliesslich eine Perforation desselben herbeigeführt haben könnte.

Man müsste dann weiter annehmen, dass der Stein später in den D. choledochus eingewandert ist und die Papille passirt hat; denn er wurde weder in den tiefen Gallenwegen noch in dem retroperitonealen Hohlraum gefunden; eine Auswanderung des Steins in letzteren hat sicher nicht stattgefunden.

Ob sich der Vorgang, für den auch die Erweiterung des D. choledochus sprechen würde, thatsächlich so abgespielt hat, muss ich dahin gestellt sein lassen, bin aber für jede, aus einer reicheren Erfahrung stammende, bessere Erklärung dankbar. Bemerken will ich noch, dass eine Stenose des Choledochus, etwa duodenalwärts von der Einmündungsstelle des D. cysticus nicht vorlag, und dass für die Annahme, es könne sich um einen absonderlich geformten, etwa mit einem Fortsatz versehenen Stein gehandelt haben, wie ihn Reinhard — allerdings wohl in einem wesentlich grösseren Exemplar als hier in Frage kommen könnte — im Jahre 1899 der freien Vereinigung der Berliner Chirurgen vorgestellt hat, jeder Anhalt fehlt.

Im Uebrigen liegt für mich der Anlass zu der vorstehenden Besprechung nicht sowohl in der Thatsache und dem Mechanismus der Perforation, als vielmehr in dem retroperitonealen Entzündungsprocess, der sich an dieselbe anschloss, und der mehrere Fragen theoretischer und praktischer Natur bei mir angeregt hat.

Zunächst die theoretischen Fragen nach der Häufigkeit der in Rede stehenden Localisation der Entzündung und nach dem Mechanismus ihrer Entstehung.

Was die erstere anlangt, so habe ich bereits einleitend hervorgehoben, dass ich in der gesammten Literatur über Cholelithiasis und die durch sie bedingten Folgekrankheiten im Ganzen nur sechs Fälle habe feststellen können, welche genau genug beschrieben sind, um als einschlägig zu gelten.

Es sind die Folgenden, die ich nach den Werken von Courvoisier[1]) und Langenbuch (l. c.) habe auffinden, leider nur zu einem beschränkten Theil im Original habe einsehen können.

Der erste stammt von Mussey[2]) aus dem Jahre 1836. Es handelte sich um eine 70jährige Frau, die vielfach an Koliken gelitten hatte. Der Tod erfolgte nach fünftägigen epigastrischen Schmerzen, Fieber, Icterus. Es fand sich ein Stein im Choledochus. Die Perforation hatte ihren Sitz in der oberen Wand der Gallenblase, von wo aus sich ein perinealer, retroperitonealer Gallenerguss gebildet hatte.

Den zweiten Fall beschreibt Potain[3]) (1861); ich muss es indessen nach der Durchsicht der Originalarbeit als kaum berechtigt bezeichnen, ihn hier anzureihen, da die Perforation der Gallenwege nicht sicher nachgewiesen ist, vielmehr von einer ulcerirten Stelle der Gallenblasenmucosa eine Art Imbibition des Peritoneums und des Zellgewebes in der Umgebung des D. choledochus (?) bei gleichzeitiger Peritonitis stattgefunden haben soll. Die Darstellung ist so wenig verständlich, dass ich Bedenken trage, den Fall zu verwerthen.

Der dritte und vierte Fall stammen von M. Roth[4]) (1881). Es soll sich in dem dritten um einen subhepatischen Abscess bei

[1]) Courvoisier, Casuistisch-statistische Beiträge zur Path. und Chir. der Gallenwege. Leipzig, F. C. W. Vogel. 1890.

[2]) Mussey, Boston med. surg. journ. 1836. Vol. 14, p. 264—66.

[3]) Potain, Bull. soc. anat. 1861. p. 358—364.

[4]) M. Roth, Correspondenzbl. f. Schweizer Aerzte. 1881.

einem 29jährigen, an Typhus verstorbenen Mann gehandelt haben. Die steinhaltige Gallenblase war am Halse frei in die Bauchhöhle und ins retroperitoneale Gewebe perforirt.

Der vierte Fall betraf ebenfalls einen 29jährigen Mann; die kurze Epikrise lautet bei Roth: Perforation des D. choledochus in das retroperitoneale Zellgewebe; jauchige Pylephlebitis; Leberabscess; Peritonitis durch Perforation eines Leberabscesses.

Ueber einen fünften Fall finde ich bei Langenbuch nur die kurze Angabe, dass Trousseau einen von der Gallenblase aus angeregten perinephritischen Abscess beobachtet habe.

Am ausführlichsten kann ich über den sechsten Fall berichten, dessen Geschichte sich in Naunyn's[1]) Klinik der Cholelithiasis (1892) findet.

Es handelte sich „um eine 60jährige Frau, die mit Icterus und Ascites in die Klinik kam und dort nach einigen Tagen starb. Bei der Section fand sich im D. choledochus, dicht über der Portio duodenalis, ein grosser Gallenstein. Chol. sehr erweitert, mit breiter Oeffnung perforirt. Durch die Perforationsöffnung gelangt man in einen mit Bilirubinkalkniederschlägen und galligem Eiter gefüllten Sack, der mit einer gallig-eitrigen Infiltration des retroperitonealen Gewebes zusammenhängt. Letztere erstreckt sich nach unten lateralwärts hinter dem Colon ascendens bis zur Fossa iliaca hinunter (Proc. vermif. frei), medianwärts bis zur V. cava ascendens, deren Wand perforirt ist, und in welcher sich ein weicher Thrombus findet. In diesem finden sich, ebenso wie in dem retroperitonealen Infiltrate, gelbe, bröcklige Massen, anscheinend Bilirubinkalkniederschläge."

Der letzte Fall hat namentlich deshalb eine nahe Beziehung zu dem unsrigen, weil sich die „gallige Eiterung" nach unten lateralwärts hinter dem Colon ascendens bis zur Fossa iliaca hinunter erstreckte und auch die Perforationsstelle im D. choledochus gefunden wurde. In seinem weiteren Verlauf gewann er eine andere Wendung dadurch, dass sich die Entzündung bis gegen die V. cava ausbreitete, deren Wand perforirt war, und in der ein anscheinend Bilirubinkalkniederschläge enthaltender Thrombus gelegen haben soll.

---

[1]) Naunyn, Klinik der Cholelithiasis. Leipzig, Vogel 1892.

Sehen wir von diesen letzteren, in der Literatur einige Male (cf. Frerichs[1]) u. A.) erwähnten Vorkommnissen ab, so wird man annehmen dürfen, dass der anatomische Vorgang in dem Naunyn-schen Fall dem unsrigen ziemlich nahe gestanden haben muss.

Die übrigen werden sich in pathogenetischer Beziehung schon deshalb kaum ernstlich verwerthen lassen, weil die Perforation mit Ausnahme des einen, sehr fragmentarisch beschriebenen, durch Peritonitis complicirten Falls von Roth, stets in der Gallenblase erfolgt zu sein scheint.

Die literarische Ausbeute ist also auffallend gering. Sie lässt sich um etwas vergrössern, wenn man die Folgezustände traumatischer Perforationen der Gallenwege mit heranzieht.

Von den beiden aus der neuesten Zeit — und zwar beide aus dem Jahre 1903 — stammenden Arbeiten über die traumatischen, subcutanen Rupturen der Gallenwege von Florian Hahn[2]) und Lewerenz[3]) kommt vorwiegend die letztere wegen ihrer umfassenden statistischen Uebersicht für uns in Betracht.

Lewerenz erwähnt aus der Literatur folgende Fälle:

1. Fall von Wainwright (1799). Contusion der Magengegend durch Sturz mit dem Pferde. Allmählich zunehmende fluctuirende Schwellung des Leibes, Icterus, Brustbeklemmung. Tod nach 8 Wochen. Bei der Section präsentirt sich ein cystischer Tumor, welcher das ganze Hypogastrium und einen Theil der Nabelgegend einnimmt und ca. 12—15 Liter einer galligen Flüssigkeit enthält, die sich retroperitoneal bis ins kleine Becken gesenkt hat. Wegen ausgedehnter Verwachsungen der gesammten Baucheingeweide ist die Auffindung der Rissstelle, deren Sitz in dem leberwärts beträchtlich erweiterten Hepaticus (oder einem Hauptaste desselben) vermuthet wird, nicht möglich. Der retroperitoneale Sack soll sich auf der Rückseite des Colon ascendens nach abwärts bis ins Becken hinein erstreckt haben, um schliesslich umkehrend auf der Rückseite der Flexura sigmoidea und des Colon descendens aufwärts bis zur linken Zwerchfellkuppel sich fortzusetzen.

---

[1]) Frerichs, Klinik der Leberkrankheiten. Bd. II. S. 506.

[2]) Florian Hahn, Subcutane Rupturen der Gallenwege. Langenb. Archiv. Bd. 71 (1903). S. 1024.

[3]) Lewerenz, Ueber die subcutanen Rupturen der Gallenwege traum. Ursprungs, nebst einem casuist. Beitr. Langenb. Archiv. Bd. 71 (1903). S. 111.

2. Janeway 1874. Ruptur der Gallenblase nach Sturz. †. Obduction: An der rupturirten Gallenblase alte Adhäsionen, welche möglicherweise zur Verletzung des Organs disponirt haben. Reichlicher Gallenerguss (retroperitoneal?).

3. Dixon 1887. Ein 32jähriger Mann zeigte nach einem Sturz aus der Höhe ausser verschiedenen Wunden peritoneale Reizerscheinungen. Anschwellung des Leibes durch Flüssigkeitserguss, Icterus. Probepunction in der Ileocöcalgegend ergab Galle. Laparotomie; Cholecystectomie 8 Tage nach der Verletzung wegen Ruptur und starker Zerfetzung der Gallenblase. Nach der Operation nimmt der Icterus zu. † 17 Tage nach der Operation an Cholämie. Obduction: Im Choledochus sind 2 Concremente eingeklemmt, welche möglicherweise erst durch das Trauma dorthin verschleppt wurden. Die Galle war entlang dem hinteren Rande des Colon ascendens, also retroperitoneal, abwärts geflossen.

Auch in dem Fall von Florian Hahn hatte anscheinend aus dem tief unten verletzten Choledochus ein retroperitonealer Gallenerguss stattgefunden, der sich hinter dem Colon transversum nach abwärts und weiter durch einen Spalt wieder in den Peritonealraum ergoss. Der Fall gelangte zur Heilung; eine ganz genaue anatomische Feststellung konnte bei der schnell zu beendenden Operation nicht gemacht werden.

Damit ist die literarische Ausbeute — auch einschliesslich der traumatischen Fälle — so weit ich sehen kann, erschöpft. Ich habe selbstverständlich auch die neueren grossen Arbeiten der auf dem Gebiet der Gallensteinchirurgie besonders erfahrenen deutschen Autoren, namentlich die von Riedel, Körte und Kehr nach weiterem Material über den uns beschäftigenden Gegenstand durchforscht. Aber ohne Erfolg. Die genannten Autoren thun der retroperitonealen Entzündung im Anschluss an die Gallensteinerkrankung kaum Erwähnung. Kehr berührt in der Discussion vom Chirurgen-Congress 1904 und ebenso seiner „Technik der Gallensteinoperationen“ (1905) ganz gelegentlich die retroperitonealen resp. retroduodenalen Entzündungen, zu denen die Mobilisirung des Duodenum resp. die retroduodenale Choledochotomie eventuell Anlass geben können. Körte[1]), der dieses ablehnende Urtheil über

[1]) Körte, Beitr. zur Chir. der Gallenwege und der Leber. Berlin 1905. August Hirschwald.

die genannte Operation nicht theilt, streift auch nur aus diesem Anlass die retroperitonealen Entzündungen.

Viele andere deutsche Arbeiten, in denen man nach ihrem Titel eine Berücksichtigung der uns beschäftigenden Entzündungsform allenfalls erwarten sollte — ich nenne z. B. die Arbeiten von Loebker, Haasler (1899), Lefmann 1904, Lorenz 1905, Payr, Stieda, Rost 1904, Zurhorst 1903 — lassen das Thema der retroperitonealen Entzündung völlig unberücksichtigt.

Ob ich aus diesem Schweigen entnehmen soll, dass die in Frage stehenden Vorkommnisse den Autoren thatsächlich nicht vorgekommen sind, oder dass sie dieselben als practisch belanglos betrachten, lässt sich nicht entscheiden.

Richtig ist, dass die mir bekannt gewordenen Fälle so gut wie ausnahmslos unglücklich verlaufen sind und deshalb zunächst mehr das Interesse der Obducenten als das der Operateure beanspruchen. Indessen ich habe bei meinem Fall, der freilich auch einen schlechten Ausgang genommen hat, doch den Eindruck gewonnen, dass ich seiner vielleicht Herr geworden wäre, wenn ich über ähnliche Vorkommnisse aus eigener oder fremder Erfahrung verfügt hätte. Auch der Gedanke liegt nicht allzu fern, dass, wenn die retroperitonealen von den Erkrankungen der Gallenwege ausgehenden Entzündungen ein gewisses typisches Verhalten erkennen iessen, wenn man über den Mechanismus ihrer Entstehung oder ihres Verlaufs eine genauere Vorstellung hätte als bisher, vielleicht auch für ihre bessere Erkennung und Behandlung der richtige Weg gefunden werden möchte.

Aus dieser Ueberlegung bitte ich, die folgenden pathogenetischen Bemerkungen anzusehen, die ich zum Theil aus der Betrachtung meines eigenen und der wenigen einigermaassen genau beschriebenen Fälle in der Literatur, zum Theil aus einigen anatomischen Untersuchungen, die ich im Anschluss an meine eigene Beobachtung angestellt habe, herleite.

Recapitulire ich zunächst die obige Zusammenstellung, so muss ich zwar von vornherein bekennen, dass dieselbe schon deswegen recht unzulänglich erscheinen muss, weil die Autoren nur in wenigen Fällen eine für die nachträgliche Beurtheilung ausreichende Beschreibung ihrer Fälle geliefert haben. Auch der Umstand, dass die zur Verfügung stehenden Fälle ganz vorwiegend einer etwas

zurückliegenden Zeit entstammen, welche sich nicht in demselben Maasse wie die heutige die Betrachtung abdominaler Erkrankungen vom practischen Gesichtspunkt angelegen sein liess, fällt erschwerend ins Gewicht.

Trotz dieser Bedenken scheint mir der Hinweis nicht ganz werthlos zu sein, dass unter den von mir gesammelten 6 Beobachtungen im eigentlichen Sinne retroperitonealer gallig-eitriger Entzündung der einzige genauer beschriebene Fall Naunyn's, zugleich der einzige, in welchem die Perforationsstelle wie in unserem Fall im Choledochus sass, auch in seiner anatomischen, ausgesprochen retrocolischen Entwicklung dem unsrigen durchaus an die Seite zu stellen ist. Es dürfte des weiteren von einer gewissen Bedeutung sein, dass in den 4 traumatischen Fällen, die ich vorwiegend wegen ihres anatomischen Verhaltens hier anziehe, 2 Mal der retroperitoneale Gallenerguss ganz ausgesprochen im retrocolischen Zellgewebe sich localisirt hatte und in dem Falle von Fl. Hahn anscheinend dieser Gegend sehr nahe lag.

Füge ich hinzu, dass man in unserem Fall den Zusammenhang der Perforationsstelle mit dem retrocolischen Gewebe noch jetzt an dem Präparat deutlich erkennen und bei der Operation und Autopsie mit voller Sicherheit feststellen konnte, se wird man mindestens eine grosse Neigung der uns beschäftigenden Entzündungsform sich auf das retrocolische Gewebe fortzupflanzen, resp. in ihm vorwiegend sich zu entwickeln, zugeben dürfen.

Das wird durchaus verständlich, wenn man sich die anatomischen Beziehungen gegenwärtig hält, in denen das retroperitoneale Bindegewebe einerseits mit den Gallengängen, andererseits mit der retrocolischen Gegend sich befindet.

Bei oberflächlicher anatomischer Betrachtung möchte man sich sogar wundern, dass die an Perforationen sich anschliessenden Folgezustände sich ganz vorwiegend intraperitoneal und so selten retroperitoneal entwickeln und fortpflanzen. Die grossen Gallengänge treten bekanntlich auf ihrem Wege von der Gallenblase und der Leberpforte mit der nach hinten von ihnen gelegenen Pfortader und der neben ihnen verlaufenden A. hepatica zwischen die Blätter des Lig. duodenohepaticum, das die vordere Wand des Foramen Winslowii bildet. Sie sind locker eingeschlossen von den Maschen des subserösen Bindegewebes, das in gleicher Weise auch

die retroparietale Serosa des Bauchraums sozusagen unterfüttert. Erinnert man sich, dass die Blätter des Lig. duodeno-hepaticum, sobald sie nach unten an das Duodenum und Pankreas gelangen, auseinanderweichen, um theils diese beiden Organe von vorn her zu bedecken und zu extraperitonealisiren, theils das Foramen Winslowii umrandend, nach links die Hinterfläche der Bursa omentalis zu bekleiden, nach rechts das obere Blatt des Mesocolon transversum resp. die Peritonealfalten bilden zu helfen, welche sich zwischen Flexura hepatica, Niere und Leber ausbreiten, so scheint ein fast directer Weg von dem Bindegewebe des Lig. hepato-duodenale und dem subserösen Bindegewebe der rückwärtigen Bauchwand sich zu ergeben.

Man sollte denken, dass ganz besonders in den Fällen, wo die Perforation den intraligamentären Theil des Choledochus betrifft, in erster Linie also in einem Fall wie dem unseren, wo die Perforation am Zusammenfluss beider Kanäle, nach den geläufigen anatomischen Annahmen etwa in der Mitte des Lig. hepato-duodenale erfolgte, der eben beschriebenene Weg der gegebene sein müsste.

Trotzdem halte ich mich berechtigt anzunehmen, dass die Entstehung der retroperitonealen galligen Eiterung nicht auf diesem Wege erfolgt.

Aus mehreren Gründen.

1. Zunächst ergab die Beobachtung bei der Operation unseres Falles und lässt die Untersuchung des Präparats, wenn auch entsprechend weniger deutlich erkennen, dass die gallige Eiterung sich nicht auf dem Wege zwischen den Serosaplatten des Lig. duodeno-hepaticum auf das retroperitoneale Bindegewebe der Rückwand ausgebreitet, sondern dass mit der Perforation des D. choledochus gleichzeitig eine Perforation im hinteren Serosablatt des Ligaments stattgefunden hatte. Die Oeffnung mündete direct in die Abscesshöhle hinter dem Peritoneum; es muss also zunächst eine Verlöthung der Rückseite des Ligaments mit dem wandständigen Peritoneum an der Rückseite des Bauches, Destruction des letzteren und Eröffnung des Retroperitoneums stattgefunden haben. Die Umgebung des Duodenum und Pankreas war frei.

2. Versucht man durch Injection von Farbflüssigkeit zwischen die Blätter des Lig. hepato-duodenale den Weg zu zeichnen, den ein hier entstehendes entzündliches Infiltrat verfolgen müsste, so

gelingt es nicht ohne Weiteres, einen Zusammenhang zwischen dem intraligamentären Gewebe und dem subserösen Bindegewebe der Rückwand des Abdomens herzustellen. Ich habe diese Versuche an einer Reihe von mageren Leichen — nur diese eignen sich zu dieser Untersuchung — in etwas verschiedener Anordnung vorgenommen. Man kann entweder so vorgehen, dass man nach Aufklappen der Leber mit dem in das Foramen Winslowii eingeführten Finger das Lig. duodeno-hepaticum anspannt, um nun die Injection parallel mit dem bei derartigen Leichen meist gut

Fig. 3.



fühlbaren oder beim Ausdrücken der Gallenblase als leicht grünlicher Strang sichtbaren Choledochus vorzunehmen; oder aber man kann nach Eröffnung der Pars descendens duodeni sich die Papille aufsuchen, die Nadel in den D. choledochus einführen, die Wand desselben durchstossen und auf diesem Wege ebenfalls das intraligamentäre Bindegewebe erreichen.

Nach meiner Erfahrung ist der erstere, einfachere Weg ausreichend, um den Lauf der Injectionsflüssigkeit zu verfolgen. Man überzeugt sich leicht, dass der nach oben gelangende Theil derselben sofort an die Leberpforte strömt (Fig. 3), und hier auf ein unüberwindliches Hinderniss stösst; hält man sich gegenwärtig,

dass das Lig. hepato-duodenale als frontal angeordnete breite Platte von dem Querschenkel der bekannten H-Figur an der Unterfläche der Leber, also der eigentlichen Pforte, entspringt und frei zum Duodenum hinüberläuft, so ist diese Begrenzung selbstverständlich. Aber auch wenn man unter Wendung der Nadelspitze nach unten die Injectionsmasse gegen den unteren Ansatz des Lig. hepato-duodenale zu treiben sucht, so überzeugt man sich leicht, dass die Flüssigkeit zwar den Ansatz am Duodenum sehr leicht und schnell erreicht, dass es aber kaum oder nur unter Anwendung einer ganz besonderen Kraft, die einer Forcirung des Experiments nahe kommt, gelingt, die Farbflüssigkeit in das retroparietale oder gar das retrocolische Gewebe hinüberzutreiben. Dagegen verbreitet sich die Flüssigkeit in dem subserösen Bindegewebe der Rückwand leicht und weit und anscheinend mit ganz besonderer Vorliebe in den lockeren Gewebsmaschen des retrocolischen Raums bis an die Umschlagsfalte am Cöcum, sobald man von einem besonderen Einstich etwas nach rechts von der Vena cava, die bekanntlich dem Rand des Foramen Winslowii ziemlich genau gegenüber liegt, die Flüssigkeit eindringen lässt.

Fragt man nach dem Grunde, warum der Uebertritt der injicirten Flüssigkeit aus den Blättern des Ligaments in das subseröse Bindegewebe der Rückwand nicht, oder mindestens nicht leicht erfolgt, so muss ich eine ganz bestimmte Antwort schuldig bleiben. Indessen glaube ich mich nicht zu täuschen, wenn ich auf die nahen Beziehungen hinweise, welche zwischen dem Pankreaskopf, Duodenum und der diese beiden Organe von vornher unmittelbar überkleidenden Serosa bestehen. Von diesen Beziehungen sind auch die zwischen den Blättern des Lig. duodeno-hepaticum verlaufenden Gebilde abhängig. Der Begriff intraperitonealer und extraperitonealer Lagerung der Unterleibsorgane ist bekanntlich ein relativer, weil, wie schon Luschka hervorhob, „in Wahrheit sämmtliche Organe ausserhalb des Bauchfellsackes liegen und nur in wechselndem, sich nicht einmal immer gleichbleibendem Grade mittels Einstülpungen mehr oder weniger tief gegen sein Cavum hereinragen“. Erinnert man sich, dass der D. choledochus während seines intraligamentären Verlaufs nach der üblichen Bezeichnung zweifellos intraperitoneal, von seinem Eintritt ins Parenchym des Pankreas (v. Büngner) aber ebenso zweifellos extraperitoneal liegt, wie

dieses Organ und die Rückwand des Duodenum selbst, erwägt man ferner, dass der retroperitoneale Raum gerade in dieser Gegend nicht als das gewöhnliche lockere Zellgewebe hinter der Serosa liegt, sondern von dem festen, von straffem, interacinösem Gewebe durchflochtenen, mit dem Duodenum eng verbundenen Pankreas eingenommen wird, so wird man die Thatsache, dass die Injectionsflüssigkeit nicht ohne Weiteres in den Retroperitonealraum eindringt, sondern zunächst am Duodenum und Pankreas Halt macht,

Fig. 4.

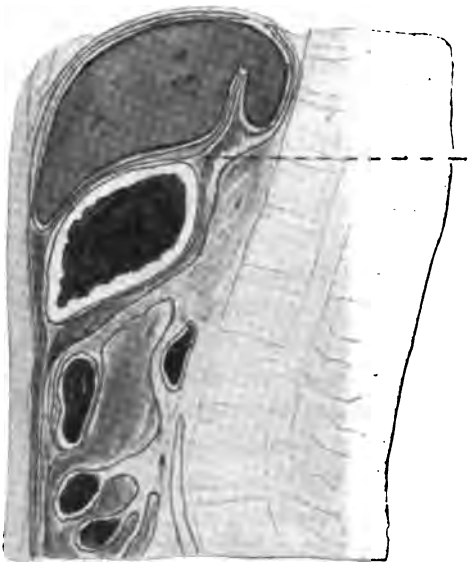

recht wohl begreiflich finden. Die nebenstehende Abbildung aus dem Spalteholz'schen Atlas (Fig. 4) ist des Weiteren geeignet, das Verständniss zu erleichtern, wenn man sich bemüht, die Ansatzpunkte des Lig. hepato-gastricum auf die Beziehungen des Lig. hepato-duodenale, welches ja nur die frontale Fortsetzung des ersteren auf das Duodenum bildet, zu übertragen.

Mag man sich aber den Vorgang bis auf Weiteres beliebig zurechtlegen, jedenfalls habe ich die beschriebenen Versuche in einer ganzen Reihe von Fällen mit so gut übereinstimmendem Resultat ausgeführt, dass an ihrer Zuverlässigkeit nicht wohl zu zweifeln ist. Man muss daraus folgern, dass der directe Uebertritt

eines entzündlichen, zwischen den Blättern des Lig. hepato-duodenale entstehenden Exsudats auf das retroparietale subseröse Gewebe nicht ohne Weiteres erfolgt, und man darf für unseren Fall — der für mich der Anlass war, diese Versuche zu machen — den gleichen Schluss ziehen.

3. In derselben Richtung lässt sich die folgende Ueberlegung verwerthen. Es ist bekannt, dass Körte die Entstehung vom Wurmfortsatz ausgehender, retroperitonealer Abscesse experimentell in der Weise darzustellen suchte, dass er „in den Processus eine Canüle einband und mit derselben von innen aus die Wand des Wurmfortsatzes an der Ansatzstelle des Mesenteriolums perforirte, sodass die Spitze der Canüle zwischen die Platten desselben vordrang. Lässt man nun mittels Trichters und Schlauches blaue Farbstofflösung in die Canüle einfliessen, so dringt die Lösung zunächst zwischen die Platten des Mesenteriolums und tritt von da in das Bindegewebe hinter dem Bauchfellüberzug der Darmbeingrube. Es entsteht vollkommen typisch eine Flüssigkeitsansammlung zwischen Peritoneum und M. iliacus, die ganz dem Bilde des sog. paratyphlitischen Abscesses entspricht.“ Der Körte'sche Versuch hat mich immer lebhaft interessirt und ist das Vorbild zu den eben beschriebenen Injectionsversuchen gewesen. Ich bestreite auch nicht, dass gelegentlich ein infectiöser Process auf diesem Wege ins Retroperitoneum sich fortpflanzen kann. Als die Regel aber möchte ich es, nach dem, was ich gesehen habe, nicht betrachten und ebenso wie ich in meinem Buch über Appendicitis[1]) vor zu weit gehenden Schlüssen aus diesem interessanten Versuch gewarnt habe, möchte ich es auch an dieser Stelle aussprechen, dass das zwischen den serösen Blättern der Mesenterien liegende Bindegewebe zur Entwicklung und Fortleitung eigentlich phlegmonöser Processe nicht inclinirt. Es betheiligt sich in der Form des Gewebsödems und kann sich mitunter enorm verdicken; kommt es aber zur eitrigen Einschmelzung, so werden die serösen Blätter meist relativ schnell durchbrochen — wie ich es in meinem Buch (S. 282) ebenfalls beschrieben habe — und der phlegmonöse Process wandelt sich schnell wieder in einen im eigentlichen Sinne intraperitonealen um. Wäre es anders, so müsste der Begriff der

[1]) Sprengel, Appendicitis, Deutsche Chir. Lief. 46d. 1906.

„Mesenteritis", um ihn einmal so zu nennen, ja ein ganz gewöhnlicher sein — das Gegentheil ist der Fall.

Wenn wir nun ein Recht haben, das peritoneale Aufhängeband der Gallenwege im anatomischen, wenn auch vielleicht nicht im physiologischen Sinne als das Mesenterium desselben zu bezeichnen, so wird es auch bis zum gewissen Grade erlaubt sein, die an dem übrigen Mesenterium gewonnenen Erfahrungen auf die Verhältnisse des Lig. hepato-duodenale durch Analogieschluss zu übertragen. Demnach möchte ich einen ähnlichen Vorgang, wie ich ihn für die Entstehung der retroperitonealen und retrofascialen Eiterung bei Appendicitis in einer Reihe von Fällen direct beobachtet habe und als die Regel ansehe, so auch für die retroperitonealen Abscesse in der Umgebung der Gallenwege annehmen. Wie ich dort gesehen habe, dass der Vorgang in der Regel sich so abspielt (s. Appendicitis S. 281), dass ein Theil des Wurmfortsatzes, gewöhnlich die Spitze, im Moment acuter Erkrankung mit dem wandständigen Peritoneum der Darmbeingrube verwächst, dasselbe an umschriebener Stelle zur Destruction bringt und auf diese Weise den entzündlichen Process auf das retroperitoneale Bindegewebe überträgt, so glaube ich, dass es bei entzündlichen Processen im Lig. hepato-duodenale zunächst zu einer — an sich bekanntlich keineswegs seltenen — Verlöthung des Ligaments mit der Rückwand des Peritoneums und allmählicher Durchschwärung des letzteren und Freilegung des Retroperitoneums kommt. Ist das geschehen, so wird der entzündliche Process ebenso wie die Injectionsflüssigkeit leicht den weiteren Weg finden und sich anscheinend mit Vorliebe hinter dem Colon ascendens ausbreiten, das bekanntlich — abgesehen von den Fällen mit weit hinaufreichendem Mesenterium commune — auf seiner Rückfläche des peritonealen Ueberzugs entbehrt.

Ob die von mir ausgesprochene Vermuthung — denn um etwas Weiteres kann es sich bei dem Mangel an beweisendem Material nicht handeln — durch die traumatischen Fälle bestätigt oder widerlegt wird, muss ich dahingestellt sein lassen. Die oben erwähnten neueren Arbeiten berühren die Frage nur nebenbei. Lewerenz meint, dass eine retroperitoneale Ansammlung von Galle nach ihrem Austritt aus den verletzten Canälen dann erfolge, wenn entweder das die durchtrennten Ausführungsgänge überziehende Bauchfellblatt nicht mitverletzt wurde oder wenn derbe

Adhäsionen den Weg nach der freien Bauchhöhle versperren. Lewerenz scheint demnach eine Imbition des retroperitonealen Gewebes von dem Lig. hepato-duodenale in directer Fortleitung anzunehmen. Für manche Fälle wird eine gleichzeitige Ruptur des Choledochus und Zerreissung des Peritoneums der Rückwand mit Verletzung des retroperitonealen Gewebes den Modus, wie ich ihn zu begründen versucht habe, näher liegend erscheinen lassen.

Es wäre zu wünschen, wenn bei weiteren, freilich schwer zu sammelnden Beobachtungen die von mir angeregte Untersuchung ausdrücklich berücksichtigt würde.

Die naheliegende Frage, wie sich die anscheinende Seltenheit der retroperitonealen gallig-eitrigen Entzündung erklärt, möchte ich schon deshalb nicht ausführlich erörtern, weil diese Seltenheit mir selbst nicht über allem Zweifel festzustehen scheint; es wäre immerhin möglich, dass andere Beobachter zu anderen Erfahrungen gelangt wären. Ganz übergehen kann ich diesen Punkt indessen nicht.

Mir scheint die Antwort im directen Zusammenhang zu stehen mit dem Mechanismus der Perforationen an den Gallenwegen überhaupt.

Lassen wir die traumatischen Perforationen hier ausser Betracht, deren Mechanismus im Einzelfall kaum jemals feststeht und halten uns an das weitaus häufigste Vorkommniss der Perforationen bei Cholelithiasis, so können wir wohl zwei Modalitäten unterscheiden. Einmal die Perforation des acut entzündeten, in seinen Wandungen schwer veränderten Hohlorgans, und andererseits die Perforation durch „Steindecubitus“ (Körte). Beide Modalitäten kommen nachgewiesenermaassen an der Gallenblase vor; vielleicht, wie man sich denken könnte, deshalb, weil die Steigerung des Innendrucks bei eintretender Behinderung des Gallenabflusses, auf dessen Wirkung die neueren Autoren (cf. z. B. Riedel, Körte) die Veränderung der Gallenblasenwandung beziehen, an den Gallenwegen sich nach rückwärts auf ein weit grösseres Gebiet vertheilt und aus diesem Grunde weniger deletär auf die Wandung einwirkt. Man hat also, kommt es zur spontanen Perforation der Gallenwege wohl eher an die Druckwirkung der stecken gebliebenen Concremente zu denken. Diese Druckwirkung tritt nun selbstverständlich nur dann ein, wenn die Steine

an umschriebener Stelle längere Zeit stecken bleiben. Haasler[1]) (1899) hat hierfür, soweit im Besonderen der D. choledochus in Betracht kommt, drei Prädilectionsstellen angesprochen, einmal die Papille, dann eine etwas proximalwärts gelegene Stelle dicht oberhalb des Diverticulum Vateri, und endlich die Gegend, wo der Choledochus in das pankreatische Gewebe eintritt, also im Wesentlichen den duodenalen oder retroduodenalen Theil des Ductus. Schon M. Roth (l. c.) bezeichnet die Pars intestinalis als diejenige Stelle des Choledochus, wo Steine sich leicht „einkeilen". Brüning[2]) (1905), der die Erfahrungen Poppert's mittheilt, scheint die erwähnten Angaben Haasler's bestätigen zu können, spricht aber zugleich von divertikelartigen Buchten des Choledochus, in denen die Steine, von Schleimhaut umgeben, liegen bleiben können, und hält die im Pankreasgewebe sich abspielenden indurativen Processe für besonders geeignet, um Veränderungen des Ganges und Hindernisse für die Fortbewegung der Steine zu schaffen. Riedel vertritt in der Discussion von 1904 die Ansicht, dass die Choledochussteine gewöhnlich lose sitzen; sog. Einkeilungen erkennt er nicht an. Nur bei Structuren, wie er sie z. B. am Uebergang vom extra- zum intraduodenalen Theil des D. choledochus gesehen hat, können hinter der Strictur die Steine stecken bleiben. Auch Körte kennt diese durch Vernarbung von Geschwüren entstandenen Stenosen des D. choledochus, hält aber doch für das Gewöhnliche das Steckenbleiben der Steine in den meist retroduodenal, nahe dem Endtheil des Ganges gelegenen Aussackungen seiner Wandung. Aehnlich Payr[3]) (1904).

Ich kann mich nach meiner persönlichen Erfahrung nur dahin aussprechen, dass der intraduodenale Theil des Choledochus, der sich manchmal zu einer weiten, für 5—6 mittelgrosse Steine Raum gewährenden Bucht umwandelt, als der Lieblingssitz der eingekeilten Choledochussteine angesprochen werden muss. Ausnahmen, in denen die Steine bis weit leberwärts, ja sogar in der Leber selbst gefunden werden, kommen vor, aber es sind eben

[1]) Haasler, Ueber Choledochotomie. Langenb. Archiv. Bd. 58.
[2]) Brüning, Beitrag zur Frage der Choledochotomie. Deutsche Zeitschr. f. Chir. Bd. 77. S. 323.
[3]) Payr, Die Mobilisirung des Duodenum nach Kocher zur Entfernung retroduodenal liegender Choledochussteine. Deutsche Zeitschr. f. Chir. Bd. 75. S. 1 (1904).

Ausnahmen, die die Regel nicht umstossen können, dass die Choledochussteine entweder flottiren oder sich im untersten Theil des Canals festsetzen, wahrscheinlich weil das straffer umschliessende Pankreasgewebe den Rückweg erschwert.

Trifft diese Regel zu, so giebt sie nach meinem Dafürhalten zugleich die Erklärung für die Seltenheit der retroperitonealen galligen Eiterung, denn die flottirenden, leberwärts gelegenen Steine geben keinen Anlass zur Usur der Wandung, und die fixirten Steine werden, wenn sie durchbrechen, den Weg ins Duodenum, von dessen Wandung sie sozusagen umgeben sind, viel näher haben, als den Uebertritt ins retroperitoneale Gewebe. Thatsächlich geben alle Zusammenstellungen der erfahrensten Untersucher (Courvoisier, Naunyn) Zeugniss von der Vorliebe, mit der die Choledochussteine ins Duodenum durchbrechen.

Es müssen schon besondere Umstände obwalten, wenn eine Usur des Ganges weiter leberwärts und damit die Möglichkeit der uns beschäftigenden Infection des retroperitonealen Gewebes eintreten soll.

Eine dieser Möglichkeiten — das Steckenbleiben im Ausgang des D. cysticus — habe ich oben als Erklärung für unsere Beobachtung zwar nicht bewiesen, aber vermuthet; als eine zweite möchte ich die im Endtheil des Cysticus liegen bleibenden Steine betrachten, deren Fortbewegung in dem faltenreichen, zur Obliteteration geneigten Gang (Kehr) sicherlich häufig auf Schwierigkeiten stösst. Einen Beweiss vermag ich freilich nicht zu erbringen.

Rechnet man hinzu, was nach sonstigen Erfahrungen über die entzündlichen Processe im Abdomen erlaubt ist, dass nicht bloss mechanische Momente, sondern auch die noch viel weniger zu übersehenden, völlig unwägbaren Modalitäten der Virulenz für den Eintritt oder das Ausbleiben von Verwachsungen und Einschmelzungen massgebend sind, so würde es an sich nicht wunderbar erscheinen können, dass man den retroperitonealen Eiterungen so selten begegnet, sind sie doch auch als Folgeerscheinung der Appendicitis viel seltener, als man früher annahm. Ob sie freilich bei den Entzündungen des Gallensystems thatsächlich so selten vorkommen, wie es nach der spärlichen literarischen Ausbeute den Anschein hat, möchte ich trotzdem bezweifeln. Vielleicht geben

diese Mittheilungen den Anlass, einschlägige Erfahrungen bekannt zu geben.

Der letztere Wunsch ist zugleich aus practischen Gründen berechtigt; denn wir stehen den retroperitonealen, vom Gallensystem ausgehenden Eiterungen bis jetzt ziemlich hilflos gegenüber, sowohl vom diagnostischen, als vom therapeutischen Standpunkt.

Ich kann nach der einen unglücklichen Erfahrung auch nur wenig zur Lichtung des Dunkels beitragen.

Was die Diagnose anlangt, so wird man vor der Hand wohl schwerlich über Vermuthungen hinauskommen. Uns fiel bei der Kranken, bei der wir eine auf Erkrankung der Gallenwege hinweisende Anamnese so sicher aufnahmen, dass wir an der Thatsache dieser Erkrankung keinen Zweifel hegten, der Umstand auf, dass die sicher nachweisbare Resistenz den Bauchdecken nicht unmittelbar anlag. Das muss gegenüber den gewöhnlichen Formen der pericholecystischen intraperitonealen Entzündung mindestens als regelwidrig bezeichnet werden. Die letzteren haben, entsprechend der Lage der Gallenblase eine ganz ausgesprochene Neigung, sich der vorderen Bauchwand anzulegen, und wenn sie zu dem Colon in Beziehung treten, so geschieht es meist auf dem Wege der intraperitonealen Agglutination, wobei das entzündliche Oedem der Colonwand und des Netzes die bekannte Rolle spielt. Niemals habe ich bei diesem als typisch zu bezeichnenden Befund über der Resistenz tympanitischen Percussionsschall nachweisen können. Er hätte uns auf die richtige Spur führen können und würde es vielleicht in einem zukünftigen Fall thun.

Einer differentiell-diagnostischen Schwierigkeit wäre zu begegnen. Es giebt Fälle von Appendicitis, bei denen das Cöcum nach oben geschlagen ist, der Wurmfortsatz in dem seitlichen, zwischen Colon ascendens und seitlicher Bauchwand gelegenen, von den Franzosen als Sinus pariétocolique bezeichneten Bauchraum bis nahe an die Leber reicht. Kommt es in diesen Fällen zu der Entwicklung eines entzündlichen Exsudats, so muss der objective Befund sich dem in unserem Falle beobachteten ausserordentlich ähnlich gestalten, und auch der tympanitische Schall wäre bei etwas geblähtem Cöcum und Colon ascendens keineswegs unmöglich. In solchen Fällen könnte wohl nur die Anamnese, in dem einen die appendicitische,

in dem anderen die hepatische, entscheiden; auch dürften sich die Vorgänge bei der Appendicitis präsumtiv in einem etwas schnelleren Tempo vollziehen. Zweifel sind indessen nicht ausgeschlossen, und über mehr oder weniger bestimmte Vermuthungen wird man wohl nur dann hinauskommen, wenn man durch einen kaum zu erwartenden Zufall mehrere dieser seltenen Fälle zu Gesicht bekäme.

Zum Schluss ein Wort über die Therapie.

Ich betrachte es als selbstverständlich, dass man einen Fall, wie den oben beschriebenen, falls man unter der Diagnose eines von den Gallenwegen ausgehenden Exsudats an ihn herantritt, von der Bauchhöhle aus in Angriff nimmt. Selbst wenn die Diagnose mit genügender Sicherheit zu stellen wäre, um den retrocolischen Charakter des Exsudats festzulegen, würde ich den peritonealen Weg für den gegebenen halten, weil es doch bei dem vermutheten Zusammenhang mit den Gallenwegen im Operationsplan liegen muss, diesen Weg zu verlegen und die Erreger des fortgeleiteten Entzündungsprocesses, nämlich die Gallensteine, nach den üblichen Regeln zu beseitigen. Eine Ausnahme würde nur dann erlaubt erscheinen, wenn das Exsudat als grössere Eiteransammlung vorläge. In solchem Fall wäre — etwa nach Analogie der Appendicitisbehandlung im Spätstadium — die vorläufige Entleerung des Eiters und Verschieben der radicalen Operation auf ein späteres Stadium zulässig. Soweit man nach unserem Befunde urtheilen kann, würde selbst eine definitive Ausheilung nicht zu den Unmöglichkeiten gehören, da es sich nur um eine enge, versteckte Verbindung mit den Gallengängen handeln kann und nur ein geringes Theilquantum der Galle sich in das retroperitoneale Gewebe eindrängt.

Freilich soll man mit der Prognose einer definitiven Ausheilung deshalb vorsichtig sein, weil einerseits die flächenhaften Wundhöhlen nach bekannten mechanischen Gesetzen an sich eine mangelhafte Heilungstendenz haben, und weil andererseits der Charakter der eitrigen Entzündung einigermaassen von dem abweicht, was man unter sonst ähnlichen Verhältnissen zu finden pflegt. Es handelt sich, und zwar, wie man nach sonstigen Beschreibungen und auch nach unserem Fall annehmen muss, anscheinend typisch, nicht sowohl um einen mit Eiter gefüllten Hohlraum, als vielmehr um eine mit Galle imbibirte, zerfetzte Gewebs-

masse, die mikroskopisch aus „Fibrin, Leukocyten, Blut und etwas bindegewebigem Substrat“ (Borrmann) besteht. Ob ein derartiges Gewebe zur Bildung einer festen Narbe tendirt, mag immerhin zweifelhaft sein. Schliesslich wäre aber der eben erwähnte Versuch erlaubt, zumal die bis jetzt erzielten ungemein traurigen Resultate auf eine Aenderung des Behandlungsmodus hindrängen.

Wichtiger als diese mehr theoretische Ueberlegung ist für mich die epikritische Frage, ob ich in der operativen Behandlung meines speciellen Falles richtig verfahren bin. Ich entsinne mich, intra operationem die zweckmässigste Versorgung des Entzündungsherdes und im Besonderen die Möglichkeit überlegt zu haben, an dem tiefsten Punkt, nämlich von der Lumbalgegend her die Ableitung der vorhandenen oder zu erwartenden Secrete zu bewirken. Vermuthlich bin ich davon abgekommen, weil man nicht eben gern einen zweiten Operationsschnitt anlegt; auch mag mich die günstige Erfahrung mit anscheinend noch viel bösartigeren peri- und paraappendicitischen Eiterungen zurückgehalten haben. In einem zweiten Fall, darüber bin ich nicht zweifelhaft, würde ich jenem Impuls folgen. Er bedeutete, rein technisch betrachtet, auch für die Gallenwege kein Novum. Haben doch bereits mehrere Autoren, wie ich den Arbeiten von Wiart[1]) und Lejars[2]) entnehme, den lumbalen Weg, wenn auch nicht eben als Methode der Wahl, so doch mit Erfolg beschritten.

Tuffier, der gewöhnlich in erster Linie genannt wird, obwohl ihm nach Angabe von Wiart die englischen Chirurgen Wright und Mears vorangegangen sein sollen, will sich an der Leiche davon überzeugt haben, dass man vom Lumbalschnitt aus den Choledochus ohne zu grosse Schwierigkeiten erreichen kann. Lejars hat in einem Fall fehlerhafter Diagnose die Gallenblase mit Erfolg von rückwärts punctirt, incidirt und eingenäht. Reboul konnte auf dem gleichen Wege nicht bloss die Gallenblase entleeren, sondern auch einen im Cysticus steckenden Stein entfernen und den Choledochus sondiren. Sencert soll [nach Dela-

---

[1]) Wiart, Recherches sur l'anatomie topographique et les voies d'accès du cholédoque. Thèse de Paris. 1899..

[2]) Lejars, Cholécystostomie par la voie lombaire. Bull. et mém. de la soc. de chir. 1898. p. 185.

génière[1]) ebenfalls die Drainage durch die Lumbalgegend nach hinten empfohlen haben. Von deutschen Autoren hat Loebker einmal bei starken vorderen Verwachsungen von der Lendengegend aus die Gallenblase eröffnet. Auch Kehr erwähnt das Verfahren, aber nur, um es als Methode der Wahl — worüber wohl alle Autoren einig sind — abzulehnen.

Wenn irgendwo, so hätte die Verwendung des Lumbalschnitts bei den Fällen retroperitonealer Eiterung seine Berechtigung. Meist wird sich auch bei ihnen sein Nutzen nicht vor der Operation, sondern erst am Abschluss derselben herausstellen. Weitere Erfahrungen müssten darüber entscheiden; sie werden nicht eben leicht zu erbringen sein, weil sie meist einen unangenehmen Beigeschmack haben. Vielleicht wird es aber auch hier so gehen, dass die bessere Bekanntschaft mit den anatomischen und pathogenetischen Vorgängen auch die operativen Resultate allmählich günstiger gestaltet.

---

[1]) Delagénière, De la cholédocotomie rétropancréatique, après mobilisation du duodénum, pour calculs enclavés dans la portion rétropancréatique du cholédoque. Arch. prov. de chir. 1906. No. 9. Ref. Centr. f. Chir. 1906. No. 14.

XXVI.

(Aus der ersten chirurgischen Abtheilung des Allgemeinen Krankenhauses Eppendorf. — Oberarzt: Dr. Kümmell.)

Erfahrungen mit der Füllung von Knochenhöhlen mit Jodoform-Wallratgemisch.[1]

Von

Dr. Kotzenberg,

Secundärarzt.

Ich berichte Ihnen in Folgendem über eine Anzahl von Fällen, die wir auf der I. chirurgischen Abtheilung des Eppendorfer Krankenhauses dem von Mosettig-Moorhof angegebenen Verfahren der Knochenplombirung unterworfen haben.

Wir hatten schon einmal vor mehreren Jahren Versuche mit der Methode unternommen, die jedoch fehlschlugen; in Folge dessen war das Verfahren in Misscredit gekommen. Angeregt durch die neueste Veröffentlichung Mosettig's in der Wiener klinischen Wochenschrift vom November 1906 haben wir die Versuche wieder aufgenommen und sind mit den Erfolgen recht zufrieden.

Erfolg und Misserfolg hängen unseres Erachtens lediglich von der Technik ab. So haben wir auch den Grund für unsere früheren Misserfolge mit Sicherheit erkannt in Fehlern, die damals bei der Zubereitung der Plombenmasse von uns gemacht worden sind. Das Verfahren bei der Zubereitung der Jodoform-Emulsion ist in der citirten Arbeit von Mosettig so genau beschrieben, dass ich darauf nicht näher einzugehen brauche. Peinlichste Asepsis resp. Antiseptik ist hier

[1] Vorgetragen am 3. Sitzungstage des XXXVI. Congresses der Deutschen Gesellschaft für Chirurgie, 5. April 1907.

das oberste Gesetz. Demjenigen, der nicht die Möglichkeit hat, die Masse von einem Apotheker herstellen zu lassen, der im Sterilisationsverfahren geübt ist, ist es daher zu empfehlen, die Mischung selbst zu bereiten. Die Zubereitung ist einfach und gelingt leicht, wenn man sich nur auf das Peinlichste an die (l. c.) Vorschrift hält.

Bei der Operation selbst gehen wir in der Weise vor, dass zunächst alles Kranke an den Weichtheilen inclusive Fistelgängen mit Messer und Scheere entfernt wird. Erst dann wird das Periost durchtrennt und zurückgeschoben und der Krankheitsherd im Knochen gereinigt.

Wir benutzen zur Ausarbeitung der Knochenhöhle ein Instrumentarium, wie es in kleinerem Maassstabe in der Zahntechnik Verwendung findet. Ich zeige Ihnen hier einige der Bohrstifte, wie sie sich leicht an jeder Trepanationsmaschine anbringen lassen. Unbedingt erforderlich sind diese Instrumente nicht. Man kann sich mit Meisseln und scharfen Löffeln vollkommen ausreichend behelfen.

Nachdem also die Knochenhöhle bis auf das Gesunde gereinigt und die Wandungen geglättet sind, wird sie gut ausgespült um Sägemehlt und Knochensplitter zu entfernen. Dann wischen wir die Höhle mit einem in reine concentrirte Carbolsäure getauchten Gazebausch aus und waschen sofort mit 96proc. Alkohol nach. Die Carbolsäure darf aber nur ganz kurz einwirken, da sonst die Aetzwirkung zu sehr in die Tiefe dringt, und zu Nekrosen Veranlassung giebt. Nachdem die Höhle ausgetupft ist, werden die Wandungen mit einem heissen oder kalten Luftgebläse vollends getrocknet. Trockener Knochen sieht matt und weisslich aus. Ist das erreicht, so giessen wir die vorher im Wasserbad von 45 bis höchstens 50° flüssig gemachte Plombenmasse langsam in die Knochenhöhle ein, lassen erstarren und vernähen Periost und Weichtheile über der Plombe. Eventuell kann man an einem Wundwinkel ein Loch lassen zum Abfluss der Wundsecrete.

Bei der Erwärmung der Plombenmasse muss man besonders sorgfältig zu Werke gehen; das Wasserbad darf unter keinen Umständen 50° an Wärme übersteigen. Uebérhitzt man die Masse, so zersetzt sich das Jodoform und die Masse ist unbrauchbar.

Weniger als 45° ist für das Wasserbad auch nicht zu empfehlen, denn nur die flüssige Masse vermag in die feinen Gruben und Spalten des Knochens einzudringen und die Plombe mit der umgebenden Wand gleichsam zu einem Körper verschmelzen zu lassen.

Wir haben in dieser Weise bisher 11 Fälle von Knochenmarkerkrankungen behandelt. Von diesen waren 7 chronische Osteomyelitiden, die schon vielfach operativ behandelt worden waren. Bei der Osteomyelitis sind die Erfahrungen mit primärer Heilung die schlechtesten gewesen. Es liegt jedoch auf der Hand, dass die Ursache dafür nicht in der Plombirungsmethode liegt, sondern in der Krankheit selbst. Es ist ja bekannt, dass man bei der Osteomyelitis meist nicht alles Krankhafte radical entfernen kann, dass meist noch nekrotische Knochentheile zurückbleiben. Dadurch erklärt es sich, dass nur 2 Fälle per primam intentionem verheilt sind. 2 weitere secernirten noch etwa 4 Wochen ein trüb seröses Exsudat aus dem offengelassenen Wundwinkel. Diese 4 Fälle lagen so, dass eine annähernde Vereinigung des Periostes über der Knochenplombe möglich war. Die Weichtheile konnten exact vernäht werden.

In den 3 übrigen Fällen von chronischer Osteomyelitis gelang es nicht, eine Vereinigung der Periosträndер zu erzielen. Es handelte sich bei allen Dreien um eine Erkrankung am proximalen Ende der Tibia. Die Höhle war sehr gross und lag vollkommen offen zu Tage mit einem Durchmesser von ca. 3—5 cm. Im Fall 5 war die Höhle zudem von aashaft stinkenden Massen erfüllt, auch die Wandungen der seit 30 Jahren bestehenden total verwahrlosten Höhlenwunde gangränös stinkend. Dieser Kranke verliess vorzeitig das Krankenhaus. Die beiden anderen Fälle, welche ähnlich lagen, befinden sich noch in Behandlung, die Jodoformplombe liegt offen zu Tage, die Granulation geht gut und schnell vor sich, trotzdem im Falle 6 noch ein Erysipel hinzugetreten war. Es war eben in diesen beiden Fällen möglich, das Kranke zu entfernen, so dass die Plombe sozusagen reactionslos eingeheilt ist. Fall 7 ist ausserdem noch deshalb interessant, dass der Kranke eine Idiosynkrasie gegen Jodoform hat, wie mir aus der früheren Behandlung bekannt war. Ich habe trotzdem die Jodoformfüllung benutzt von der Er-

wägung ausgehend, dass die Masse nur ganz langsam und in Spuren zur Resorption gelangt. Und in der That ist nur ein ganz minimales, lediglich auf die äussersten Wundränder der Haut, die direct mit der unbedeckten Plombe in Berührung stehen, beschränktes Ekzem aufgetreten, während früher der Kranke auf Jodoformgazetamponade sofort mit schwerem ödematösem Ekzem reagirt hatte.

Des Weiteren finden sich unter unseren Fällen 3 Knochentuberculosen und zwar sass bei zweien der Herd am Vorderarm und bei einer an der Hand.

Diese 3 Fälle sind alle per primam verheilt.

Der letzte Fall endlich betrifft eine Knochencyste am Unterschenkel, die eröffnet und sofort mit Plombenmasse gefüllt wurde. Die Heilung erfolgte per primam.

Der Heilerfolg wird unseres Erachtens abhängig zu machen sein abgesehen von der Technik, die sich ja jeder aneignen kann, von der Beschaffenheit des Knochenherdes im einzelnen Falle. Handelt es sich um scharf begrenzte Höhlen, die vom gesunden Mark scharf geschieden sind, so werden diese Fälle die günstigsten Aussichten auf primäre Heilung eröffnen; dabei scheint es auch gleichgültig, ob es sich um eine Osteomyelitis oder Tuberculose des Knochens handelt. Lässt sich jedoch eine scharfe Abgrenzung gegen das gesunde Mark nicht erzielen, wie das vielfach bei der infect. Osteomyelitis der Fall ist, und in unseren Fällen 3 und 4 der Fall war, so wird daraus eine länger dauernde Wundsecretion resp. Eiterung entstehen.

Aber es handelt sich ja auch bei der Methode nicht um ein neues und besonderes Operationsverfahren, sondern wir wollen mit der Plombenfüllung lediglich die Operation ergänzen. Statt dass wir nach einer Nekrotomie oder Auskratzung eines tuberculösen Knochenherdes die Höhle austamponiren und langsam granuliren lassen, bringen wir gleichsam einen resorbirbaren Tampon in die Höhle, der ausserdem noch antiseptisch wirkt. Dass die vorhin erwähnte überaus langsam aber stetige Resorption von Jod in den Körper zugleich günstig auf den Allgemeinzustand des Kranken wirkt, wie Mosettig annimmt, scheint mir etwas hoffnungsfreudig. Immerhin sehen wir ja aber auch bei Einspritzen von Jodoformglycerin in geschlossene Weichtheiltuberculosen günstigen Erfolg.

Es ist daher die Möglichkeit der Einwirkung der Jodresorption nicht ohne Weiteres von der Hand zu weisen. Heilen die Weichtheile über der Plombe nicht primär, so ist damit nichts verloren, wir haben dann einen Zustand, wie wir ihn hätten, wenn wir die Höhle mit Jodoformgaze austamponirt hätten, nur mit dem Vortheil, dass wir den Plombentampon nicht zu wechseln brauchen, weil er aus organischer Substanz besteht und resorbirbar ist. Das Jodoform aber regt die Granulationsbildung mächtig an, und ich bin überzeugt, dass die Heilung per Granulation bei der Plombirung rascher vor sich geht wie bei der Tamponade. Erfahrungen habe ich bis jetzt darüber noch nicht.

Auf alle Fälle aber, sei es nun dass die Heilung per primam oder secund. intent. erfolgt, erhalten wir den grossen Vortheil, dass die hässlichen, tief eingezogenen Narben, wie wir sie nach Tamponaden und auch nach plastischer Deckung der Höhlen zu sehen gewohnt sind, wegfallen. Die Narbe ist fein linear wie jede Operationsnarbe in den Weichtheilen. So ist Fall 2 mit der ausgedehnten Zerstörung des Femur schon 3 Wochen nach der Operation umhergegangen ohne Beschwerden mit einer idealen kleinen Narbe, während lange Fisteln bestanden hatten und die Narbe vorher an Hässlichkeit nichts zu wünschen übrig liess.

Wir haben also in dem Plombirungsverfahren ein Mittel gewonnen, durch das wir den überaus langwierigen Heilungsprocess bei Osteomyelitiden sowohl chronisch infectiöser wie tuberculöser Natur erheblich abzukürzen im Stande sind und durch das uns ermöglicht wird, die Bildung hässlicher tief eingezogener Knochennarben, die dem Kranken viel Beschwerden verursachen, zu verhindern.

(Tabelle s. umstehend.)

Fall Alter Prot.-No.	Tag der Aufnahme	Tag der Operation	Tag der Entlassung	Osteomyelitiden Anamnese	Verlauf und Resultat
I. 16 Jahre 4390/06	17. 3. 06	16. 12. 06	23. 1. 07	Vor 2 Jahren Keilosteotomie mit nachfolgendem osteomyelitischen Process. Mehrfach ausgekratzt. Tiefe Narbe mit eiternder Fistel, die in den Knochen führt.	Kleiner Herd an der Stelle der Fractur. Glatte Heilung mit linearer Narbe ohne Einziehung.
II. 25 Jahre 3720/07	28. 2. 07	6. 3. 07	—	Vor 2 Jahren erste Erscheinungen, Schmerzen im linken Oberschenkel. März 1906 Spontanfractur des Oberschenkels. Mehrfach operirt. Tief eingezogene Narbe an der Aussenseite des Oberschenkels, die stark eiternde Fisteln enthält.	Grosse Knochenhöhle, fast das ganze untere Fragment einnehmend. Plombirung heilt gut, der obere Wundwinkel war drainirt und secernirt, jetzt noch etwas seröses Exsudat. Im Uebrigen glatte, strichförmige, mit dem Knochen nicht verwachsene Narbe.
III. 34 Jahre 42/07	2. 1. 07	13. 3. 07	—	Vor 18 Jahren acute Osteomyelitis. Seitdem öfters behandelt und operirt. Rechter Oberschenkel trägt an der Aussenseite tief eingezogene Narbe mit 3 stark eiternden Fisteln.	Grosse Knochenhöhle im unteren Drittel des rechten Oberschenkels, die in die Condylen führt. Plombirung in der üblichen Weise. Drainage des unteren Wundwinkels. Narbe glatt, strichförmig, nicht verwachsen. In der Drainageöffnung noch trübes Exsudat.
IV. 838/07	12. 1. 07	15. 1. 07	7. 3. 07	Vor 30 Jahren Osteomyelitis. Oft operirt. Am rechten Oberschenkel eine tiefe, auf den Knochen gehende Narbe, die fast die ganze Länge des Oberschenkels einnimmt. Mehrere stark eiternde Fisteln.	Nicht abgegrenzte Knochenhöhle, die durch den grössten Theil der Markes des Oberschenkels geht. Plombirung, so weit möglich, bis ins Gesunde. Narbe gut, etwas eingezogen. In der Mitte blieb eine Fistel zurück.[1])
V. 1592/07	25. 1. 07	8. 2. 07	20. 2. 07	Vor 30 Jahren Osteomyelitis. Obere Epiphyse der rechten Tibia von einer gänseeigrossen Höhle eingenommen, die mit stinkenden gangränösen Massen ausgefüllt ist.	Die Höhle trägt total gangränöse Wandungen. Entfernung der abgestorbenen Partien bis ins Gesunde. Deckung mit Haut nicht möglich. Vorzeitig entlassen. Die Höhle ist noch grösstentheils mit Plombenmasse ausgefüllt, aber nicht bedeckt.
VI. 13 Jahre 13322/06	25. 8. 06	2. 3. 07	—	Acute Osteomyelitis im August 1906 nach Fall. An der Innenfläche der linken Tibia 20 cm lange Narbe tief eingezogen, mit dem Knochen verwachsen. Grosse Knochenhöhle im oberen Tibiaende.	Die Knochenhöhle ohne genügende Hautbedeckung. Ausfüllung mit Plombenmasse und austrocknendem Verband. Am 23. 3. Erysipel des Unterschenkels. 11 Tage anhaltend, trotzdem Plombenmasse unverändert in der Knochenhöhle. Granulation gut.

[1]) Anmerkung bei der Correctur: Seit Anfang Juli vollkommen vernarbt.

Fall Alter Prot.-No.	Tag der Aufnahme	Tag der Operation	Tag der Entlassung	Osteomyelitiden Anamnese	Verlauf und Resultat
VII. 32 Jahre	5. 9. 06	21. 3. 07	—	September 1904 Osteomyelitis im Anschluss an Fall. Wiederholt operirt. Am rechten Unterschenkel über hühnereigrosse Knochenhöhle, die nicht von Haut bedeckt ist und theilweise mit Granulationen ausgefüllt ist. Idiosynkrasie gegen Jodoform.	Die Höhle wird gereinigt. Kleiner Periost-Knochenlappen, derjedoch die Plombe nur zu $^1/_2$ bedeckt, reactionslos eingeheilt, trotz starker Reaction auf Jodoformgazetamponade während der früheren Behandlung. Die Plombe ist grösstentheils jetzt von den Seiten überwachsen.
				Caries der Knochen	
VIII. 2975/06	26. 5. 06	25. 2. 07	—	Seit $^1/_2$ Jahr fungöse Schwellung der linken Hand. Incision. Das Röntgenbild zeigt einen kirschkerngrossen Herd im 3. Metacarpus.	Ausräumung des Herdes. Plombenfüllung, 8 Tage lang seröses Exsudat. Dann Heilung.
IX. 37 Jahre 16777/05	29. 11. 05	19. 12. 06	—	Multiple Tuberculose führte zur Absetzung des linken Beines. Am linken Ellenbogen mehrere Fisteln, die in einen haselnussgrossen Herd in der Ulnaepiphyse führen.	Ausräumung des Herdes nach Excision der Fisteln. Naht. Primäre Heilung. Jetzt nach $3^1/_2$ Monaten ohne Recidiv.
X. 21 Jahre 1338/07	21. 1. 07	6. 3. 07	—	Absetzung des rechten Fusses wegen Fungus. Am linken Ellenbogen mehrere Fisteln und Tuberculose der Haut. Ohne Knochenherd. Am linken Radius in der Mitte mehrere Fisteln, die in eine 3 cm lange Höhle führen.	Glattwandige Knochenhöhle, die nach Excision der Fisteln plombirt wird. Naht. Heilung per primam.
				Knochencyste	
XI. 14 Jahre 3097/07	18. 2. 07	27. 2. 07	—	Seit 2 Jahren Schmerzen im linken Unterschenkel. Röntgenaufnahme zeigt 3 Höhlen in der Tibia.	Bogenförmiger Schnitt legt die Tibia frei. Eröffnung von drei miteinander communicirenden Knochenhöhlen, die mit seröser Flüssigkeit gefüllt sind. Auskratzung der Wandung u. Plombiren. Die mikroskopische Untersuchung ergiebt kein spec. Gewebe der untersuchten Granulationen. Naht. Heilung per primam.

XXVII.

(Aus dem pathologischen Institut des Städt. Krankenhauses am Urban. — Vorstand: Prof. Dr. Benda.)

Die arterielle Gefässversorgung des S. romanum in ihrer Bedeutung für die operative Verlagerung desselben.[1]

Mittheilung über eine Anastomose bei Mastdarmstenosen (Sigmoideo-rectostomia externa).

Von

Dr. Paul Manasse (Berlin).

(Hierzu Tafel I.)

Unter den Gefahren, welche die operative Entfernung des obersten Rectumabschnittes bezw. des Colon pelvinum mit sich bringt, spielt die nachträgliche Gangrän der zum Ersatze des Defectes heruntergeholten Flexura sigmoides eine verhängnisvolle Rolle. Diese Gefahr ist nach Ansicht erfahrener Chirurgen [Kümmell[2]), Gussenbauer[3]), Körte[4]), Rehn[5])] bisher mit Sicherheit nicht zu vermeiden gewesen.

Die dagegen empfohlenen Maassnahmen haben sich in einer Reihe von Fällen bewährt, in anderen aber im Stiche gelassen, so dass die Kranken an postoperativer Gangrän der Flexura sigmoides zu Grunde gegangen sind.

Es ist von mehreren Autoren schon darauf hingewiesen worden, dass die das S. romanum versorgenden Arterien aus einem

[1]) Vorgetragen am 1. Sitzungstage des XXXVI. Congresses der Deutschen Gesellschaft für Chirurgie, 3. April 1907.

[2]) Kümmell, Verhandl. des 28. Chirurgencongresses 1899. Theil II. S. 432.

[3]) Gussenbauer, Verhandl. d. 29. Chirurgencongresses 1900. Theil I. S. 37.

[4]) Körte, Verhandl. d. 35. Chirurgencongresses 1906. Theil I. S. 145.

[5]) Rehn, Verhandl. d. 35. Chirurgencongresses 1906. Theil I. S. 145.

grösseren Gefässe entspringen, welche in der Nähe dieses Darmabschnittes in einfachen oder mehrfachen Bogen (Arcaden) verläuft, und vermöge seiner Stärke und seiner directen Verbindung mit centralwärts abgehenden Arterien bei einer Durchtrennnng des Mesosigmoideums den collateralen Blutzufluss zu dem abgelösten Darmabschnitte ausreichend sichern kann. Hieraus ergiebt sich ohne Weiteres, dass das Randgefäss geschont werden muss.

Schuchardt[1]) rieth in diesem Sinne, das Mesosigmoideum „möglichst weit entfernt von dem Darme" zu durchschneiden. Rehn[2]) empfahl, bei der Lösung des Mesosigmoideums sich „in einiger Entfernung vom Darme" zu halten. Gleichzeitig wies er darauf hin, die ziemlich geradlinig im Mesosigmoideum von oben nach unten verlaufende Fortsetzung der Art. mesent. inf., nämlich die Art. haemorh. super. zu durchschneiden, da sie der Verlagerung des S. romanum nach abwärts Widerstand entgegensetzt und bei stärkerem Anspannen des Mesosigmoideums die Art. mesent. inf. an deren Abgangsstelle aus der Aorta spitzwinklig abknicken könne, ein für die Ernährung des Darmes gefährliches Moment. Rehn betonte, dass bezüglich einer collateralen Gefässversorgung das Colon pelvinum am schlechtesten gestellt sei, während die höher oben gelegenen Abschnitte des S. romanum durch stärkere Anastomosen günstigere Bedingungen hätten.

Aehnliche Anschauungen hatte schon früher Kümmell[3]) vertreten, nur meinte er, dass auch beim Fehlen jeglicher Spannung das Rectum und S. romanum nicht ohne Gefahr auf grössere Ausdehnung von ihrem Mesenterium zu lösen seien, wenngleich dies bei einzelnen Individuen ohne Nachtheil geschehen könnte, nämlich dann, wenn eine stärkere und kräftigere Gefässentwicklung, günstigere Circulationsverhältnisse, besonders kräftige Herzaction in Frage kämen. Während aber das Rectum und die Flex. sigmoides von den Arteriae haemorr. sup., med. und inf. durch senkrecht auf den Darm verlaufende Gefässe versorgt würden, nach deren Durchschdneidung keine genügende Collateralbahnen (Randgefäss) übrig blieben, sei längs des Colon descendens ein relativ starkes Randgefäss vorhanden, versorgt von einem starken Aste der Art. colica

[1]) Schuchardt, Verhandl. d. 29. Chirurgencongresses 1900. Theil I. S. 55.
[2]) Rehn, Verhandl. d. 29. Chirurgencongresses 1900. Theil II. S. 532.
[3]) Kümmell, s. a. a. O.

media, welches gestatte, einen grösseren Theil des Colon desc. von seinem Mesenterium ohne Gefahr zu trennen. (Lösung etwa 2 cm vom Colon entfernt vorzunehmen!) Bei Mobilisirung des Rectum oder S. romanum empfahl Kümmell daher, lieber einen grösseren Theil des Colon descendens von seinem Mesenterium abzulösen als die Flexura sigmoides oder den oberen Theil des Rectums.

Im Allgemeinen ist man aber aus naheliegenden Gründen dabei geblieben, den Defect nach Exstirpation des obersten Rectumabschnittes und des Colon pelvinum durch die Flexura sigmoides zu ersetzen.

Die Frage, wie man dabei die Gefahr der nachträglichen Gangrän der Flexura sigmoides vermeidet, ist, meines Erachtens, durch die genaueste Berücksichtigung der anatomischen Verhältnisse der Lösung näher zu bringen. Hierzu gehört, dass man die arterielle Gefässversorgung — auf diese kommt es wesentlich an — nicht an gewöhnlichen Injectionspräparaten studirt, welche nur ein undeutliches Bild geben, sondern an Corrosionspräparaten, welche die Arterien in Zusammenhang mit dem Darme zeigen.

Ich habe, Dank dem Entgegenkommen des Herrn Prof. Benda im patholog. Institut des hiesigen Krankenhauses am Urban an 46 Leichen verschiedener Alterstufen meine Untersuchungen vorgenommen und möchte deren Ergebnisse in Folgendem schildern.

Vergegenwärtigen wir uns in grossen Zügen das Schema der Dickdarmarterien, so unterscheiden wir 2 Hauptgebiete, das der Art. mesent. superior und das der Art. mesent. inferior (cf. Tafel I).

Die Art. mesent. super. entsendet nach aufwärts die Art. colica media zur Flexura coli dextra, schräg nach abwärts zum Ileocöcalwinkel die Art. ileo-colica, zwischen beiden (kaum in der Hälfte der Fälle) eine Art. colica dextra[1]). Diese Arterien versorgen das Cöcum, Colon ascendens und einen Theil des Colon transversum.

Die Art. mesent. infer. giebt zunächst die Art. colica sin. ab. Letztere stellt häufig nur einen kurzen Stamm dar, welcher sich in einen aufsteigenden und absteigenden Ast theilt. Der

[1]) Nicht selten geht als 1. Ast aus der Art. mesent. sup. eine direct auf das Col. transv. gerichtete Arterie hervor. (Art. colica med. accessor.) Waldeyer.

aufsteigende Ast giebt seine Zweige an das Colon descendens und die Flexura coli sin., um dann, nach rechts sich wendend, mit der Art. colica med. die grosse Anastomose für das Colon transversum zu bilden.

Der absteigende Ast der Art. colica sin. strebt auf die Anfangsstelle der Flexura sigmoides zu und ist theilweise für diese wie für den unteren Theil des Colon descend. bestimmt. Nur selten zieht der aufsteigende Ast der Art. colica sin. als einfaches Gefäss schräg nach aufwärts zum Colon descend. um den Darm dicht an dessen Rande zu begleiten. Meist hält sich diese Arterie nahe der Medianlinie und giebt quere oder schräg verlaufende Seitenäste ab, welche am Rande des Colon descend. auf ein stärkeres, längsgerichtetes Gefäss treffen, welch letzteres wiederum aus dem absteigenden Aste der Art. colica sin. hervorgeht. Aus dem „Randgefässe" entspringen feinere, senkrecht zur Längsachse des Darmes verlaufende Arterien, die sich in die Nischen zwischen die Haustra begeben und dabei seitlich mit einander anastomosiren. Theilt sich der aufsteigende Ast der Art. colica sin. frühzeitig in 2 annähernd gleich starke Zweige, welche ungefähr dieselbe Richtung nach oben innehalten, so haben wir eine dreifache Gefässreihe, in welcher das Randgefäss gewöhnlich am schwächsten entwickelt ist.

Der absteigende Ast der Art. colica sin. theilt sich, in in der Nähe des Darmes angelangt, in 2 unter einem spitzen oder mehr rechten Winkel auseinander weichende Zweige; der eine stellt das am Colon descend. nach aufwärts ziehende Randgefäss dar, der andere verläuft nach abwärts entlang dem S. romanum.

In einer Anzahl von Fällen wird der absteigende Ast der Art. colica sin. durch ein starkes, direct aus dem Stamme der Art. mesent. inf. hervorgehendes Gefäss ersetzt, welches sich an der Versorgung der Flexura sigmoides in bedeutendem Maasse betheiligt. Man kann dieses Gefäss dann als Art. colo-sigmoidea bezeichnen.

Wenden wir uns nun zu der Flex. sigmoides selbst, so finden wir hier 1—4 Arteriae sigmoid. Nach dem Vorgange von Waldeyer[1]) bezeichnen wir so diejenigen Arterien, welche primäre

[1]) Waldeyer, Die Colonnischen etc. Berlin 1900.

Aeste der Art. mesent. inf. darstellen und lediglich an der Flexura sigmoides sich verzweigen. Die Art. sigmoid. durchsetzen von einem gewissen Mittelpunkte aus, welcher ungefähr der Abgangsstelle der Art. colica sin. entspricht, radienförmig das Mesosigmoideum und verbinden sich auf ihrem Wege zum Darme gewöhnlich nicht durch Seitenzweige, abgesehen von den für die Ernährung des Mesosigmoideums bestimmten minimalen Arteriae propriae. Erst in der Nähe des S. romanum theilt sich jede Art. sigmoidea in 2 Aeste, die unter einem spitzen, rechten oder stumpfen Winkel auseinander streben. Je zwei sich entgegenkommende Aeste fliessen alsdann in ein Gefäss zusammen, wodurch Bogen oder Arcaden entstehen, welche in ihrer Gesammtheit das „Randgefäss" des S. romanum bilden. Den Anfang des Randgefässes liefert der eben erwähnte untere Ast der Art. colica sin. oder die ihn ersetzende Art. colo-sigmoidea, den Abschluss stellt die unterste Art. sigmoidea dar, die wegen ihrer chirurgischen Bedeutung als Art. sigmoidea ima besonders bezeichnet werden sollte. Sie ist meist ein sehr kurzes Gefäss. Aus den mehr oder weniger parallel dem S. romanum verlaufenden „Arcaden" entspringen feinere Aeste, welche entweder, immer feiner sich verzweigend, direct auf den Darm, senkrecht zu demselben, übergehen oder sich nochmals seitliche bogenförmige Verbindungen zusenden, die ihrerseits erst die eigentlichen Darmgefässe abgeben.

Niemals bilden diese seitlichen Verbindungen („Arcaden 2. Ordnung") analog dem „Randgefässe" eine continuirliche Reihe entlang dem S. romanum, auch besitzen sie nur ein sehr geringes Kaliber. Dagegen sind die Arcaden „2. Ordnung" an der Uebergangsstelle zum Colon descend. von grösserer Stärke.

Was nach Abgang der Art. sigmoidea ima von der Art. mesent. inf. übrig bleibt, wird Art. haemorrhoid. superior genannt. Letztere, nur wenig schwächer als die Art. mesent. inf., tritt an das Rectum heran, spaltet sich hier in 2—3 Aeste, die sich bis zum Anus hin verfolgen lassen und auf dem Wege dorthin mit der Art. haemorrh. media und inferior sowie mit Zweigen der Art. sacralis media Anastomosen eingehen.

Die Art. sigmoidea ima und die Art. haemorrh. superior umgrenzen einen annähernd 3seitigen Bezirk, welcher dem Colon pelvinum, d. h. dem vom Promontorium bis zum 3. Kreuzbein-

wirbel reichenden Abschnitte des S. romanum entspricht. In diesem Bezirke verlaufen die Gefässe lediglich senkrecht auf den Darm gerichtet, theils dichotomisch, theils unregelmässig sich theilend. Ein stärkeres Randgefäss, parallel dem Darme, existirt hier nicht (s. Tafel I).

Aus diesen anatomischen Verhältnissen lässt sich folgender Schluss ziehen:

Die vollständige Erhaltung des Randgefässes der Flexura sigmoides und damit die Sicherung der collateralen Blutzufuhr aus den höher oben gelegenen Aesten der Art. mesent. infer. ist bei Durchtrennung des Mesosigmoideums nur dann gewährleistet, wenn die Unterbindung der Art. mesent. infer. oberhalb des Abganges der Art. sigmoid. ima erfolgt. Denn die Art. sigmoidea ima bildet als Abschluss des „Randgefässes" zugleich einen wesentlichen Theil desselben und leitet das Blut aus ihm in die Art. haemorrh. super. über, sobald die Art. mesent. inf. durchschnitten ist. Erfolgt die Durchtrennung des Mesosigmoideums näher dem Darme, so wird die Art. sigmoidea ima bezw. die letzte Arcade des Randgefässes verletzt und Gangrän des Colon pelvinum ist die Folge.

Sehr häufig findet man nun das Randgefäss ziemlich dicht am S. romanum, in einer Entfernung von 1—2 cm von demselben, entweder genau dessen Krümmung nachahmend oder annähernd derselben gleichlaufend. Dies erklärt, warum ein Schnitt, welcher „in einiger Entfernung vom Darme" das Mesosigmoideum trifft, das ernährende Randgefäss in Zusammenhang mit dem S. romanum lässt. Hat letzteres eine Länge von 50 cm, was ebenfalls häufig vorkommt, so bekommt man leicht ein ausreichendes und gut ernährtes Stück Darm analwärts herunter.

Aber es giebt eine Reihe wichtiger Abweichungen von diesem Typus:

1. Die Art. sigmoid. ima betheiligt sich nicht nennenswerth an der Bildung des Randgefässes, letzteres wird vielmehr durch die nächst höher (centralwärts) gelegene A. sigmoidea abgeschlossen. Dadurch rückt die entsprechende Arcade bzw. das Randgefäss ganz beträchtlich vom Colon pelvinum und dem unteren Drittel der Flex. sigmoides nach der Wurzel des Mesosigmoideum hin ab (um 2—5 cm) und es entsteht eine Zone bis zur halben Höhe

und Breite des Mesosigmoideums, in welches die Gefässe, abgesehen von schwachen und kurzen queren Anastomosen, nur in senkrechter Richtung auf den Darm verlaufen. Trifft der Schnitt im Mesosigmoideum diese Zone, so trennt er das Randgefäss vom Darm und es erfolgt Gangrän der Flex. sigmoides bis zu deren Mitte.

2. Die Arcaden des Randgefässes verlaufen nicht annähernd parallel dem Darm, sondern ihre Spitzbogen springen centralwärts weit in das Mesosigmoideum ein. Hält der Schnitt sich nicht sehr nahe der Wurzel des Mesosigmoideums, so verletzt er die Spitzen des Randgefässes und zerstört dasselbe.

3. Im unteren Drittel, event. der unteren Hälfte des S. romanum existirt kein continuirliches Randgefäss oder es ist sehr schwach entwickelt.

4. Die Abgangsstelle der A. sigmoidea ima ist am Stamme der A. mesent. inf. weiter hinaufgerückt und dementsprechend die letzte Arcade des Randgefässes.[1])

Auch in diesen Fällen (ad 3 u. 4) muss die Durchtrennung des Mesosigmoideums viel weiter nach dessen Wurzel hin verlegt werden, soll nicht die Ernährung des zugehörigen Darmabschnittes gefährdet werden.

Ist es nun möglich, die hier geschilderten Verlaufsweisen des Randgefässes mit genügender Sicherheit am Lebenden zu erkennen?

Hierzu gehört in erster Linie die gänzliche Entfaltung der Flexura sigmoides. Wir wissen, hauptsächlich durch die Untersuchungen von Toldt (Denkschr. d. kaiserl. Akad. der Wissensch. Wien, Bd. 56 u. 60), dass das Mesenterium des Col. descend. und der Flex. sigmoides ursprünglich frei durch die Bauchhöhle verläuft, sowie wir es als Dauerzustand am Mesenterium des Jejunum und Ileum finden. Erst vom 5. Embryonalmonat an legt sich das Mesocolon descend. und das Mesosigmoideum nach links um und verklebt mit dem Periton. parietale der hinteren Bauchwand in grösserer, individuell verschiedener Ausdehnung. Der Anfangstheil des Flex. sigmoides und des Mesosigmoideums verwachsen ziemlich

---

[1]) Genauere Darlegung der Verhältnisse erfolgt mit Abbildung der Präparation an anderer Stelle.

regelmässig mit dem Peritoneum der linken Darmbeinschaufel, und nur selten erscheinen sie völlig frei. Man erkennt leicht die Stelle des Verwachsung an einem weisslich, sehnig-glänzenden, nicht ganz geradlinigen, längs verlaufenden Streifen des Periton. parietale dicht neben dem Darm, und zwar an dessen lateralem Rande. Eine Anzahl feiner, quergestellter Falten, zwischen denen grössere oder kleinere grubenförmige Vertiefungen (Recessus paracolici) erscheinen, spannt sich von jenem Streifen auf die Serosa des Darms hinüber.

Diese membranöse Anheftung des S. romanum ist hiernach ein normaler Befund hat nichts. mit Narben oder peritonitischen Adhäsionen zu thun, ebensowenig mit jener Fältelung des Peritoneums, welche sich durch Verziehung oder Verschiebung des Darms künstlich hervorrufen lässt.

Leicht gelingt es, durch sanftes Abschieben der Verklebungen oder durch Andrücken des Messers die Flex. sigmoides frei zu bekommen. Jetzt erst lässt sich dieselbe genügend weit aus dem Becken bzw. der Bauchwunde herausheben und in ihrer ganzen Ausdehnung frei übersehen.

Will man nun bezüglich der Arterien sich schnell orientiren, so berücksichtige man Folgendes:

Der Stamm der A. mesent. inf., welche in Höhe des 2.—3. Lendenwirbels aus dem vorderen Umfange der Aorta entspringt und vor der Aorta, gleichzeitig nachs links gerichtet, abwärts zieht, entsendet die A. colica sinistra an der Grenze des 4. und 5. Lendenwirbels, d. h. dicht an der Theilungsstelle der Aorta abdom. in die A. A. iliacae communes. Bei Beckenhochlagerung ist diese Stelle sehr bequem sicht- und fühlbar. Man verfolgt von hier aus den unteren Ast der A. colica sin. bezw. die ihn ersetzende Art. colo-sigmoidea, welche entlang dem Innenrande des linken M. psoas auf den Anfangstheil der Flex. sigmoides zustrebt, und begleitet das „Randgefäss" der Flex. sigmoides von der Beckenschaufel bis zur Medianlinie des Beckens, d. h. zum Stamme der Art. mesent. inferior am Promontorium. Hierbei verschafft man sich Aufschluss über die Zahl und die Art, sowie die Lage der Arcaden des Randgefässes; ausgenommen ist die letzte Arcade, welche von der A. sigmoid. ima gebildet wird. Denn diese entspringt meist in der Tiefe der Kreuzbeinhöhlung,

entsprechend dem 1. bis 2. Kreuzbeinwirbel, von der ihr dicht anliegenden A. mesent. inf., und ist erst erkennbar, wenn das Colon pelvinum von dem Kreuzbein weit abgelöst worden ist.

In denjenigen Fällen, wo man mit Sicherheit die Einzelheiten des „Randgefässes" feststellen kann, ergiebt sich die Schnittführung centralwärts desselben im Mesosigmoideum ohne Weiteres.

Wo aber in Folge zu starken Fettgehaltes des Mesosigmoideums oder aus anderen Gründen Ungewissheit über die topographischen Verhältnisse der Arcaden besteht, soll man an die Wurzel des Mesosigmoideums sich halten, die A. mesent. inf. am 5. Lendenwirbel doppelt unterbinden und durchtrennen, und hier den Schnitt durch das Mesosigmoideum nicht quer, sondern parallel dem unteren Aste der A. colica sin. verlängern, also in radiärer Richtung. Letztere Arterie, deren Verlauf leicht erkannt wird (s. oben), muss unbedingt geschont werden, während die etwaige Unterbindung dazwischen liegender A. sigmoideae ohne Belang erscheint. Sie müssen besonders dann geopfert werden, wenn sie wegen ihrer Kürze das Herabziehen des S. romanum hindern.

Dies ist der Gang der abdominalen Operation. Bei den dorsalen Methoden der Mastdarmresection operirt man mehr oder weniger im Dunkeln, sobald man an das S. romanum herankommt. Jedenfalls ist die Controlle der Arcaden des „Randgefässes" sehr unsicher, die hohe Durchtrennung der A. mesent. inf. mit Präcision kaum ausführbar. Unmöglich ist die Auslösung des S. romanum aus seinen Verklebungen auf der linken Dammbeinschaufel, und gerade diese Auslösung bringt ein beträchtliches Stück Darm zur Verfügung in jenen Fällen, wo das S. romanum an sich kurz ist. Bleibt man für die Exstirpation des obersten Mastdarmabschnittes und des Colon pelvinum dem bisherigen Vorgehen treu, so wird man es stets einem glücklichen Zufalle zu danken haben, wenn bei den dorsalen Methoden die Durchschneidung des Mesosigmoideums nicht von nachträglicher Gangrän der Flexura sigmoides gefolgt ist. —

Die bequeme und sichere Auslösung des S. romanum von oben her gestattet die Ausführung einer Operation, welche mir bei inoperablen Stenosen des Rectums, sei es in Folge maligner Tumoren oder von Lues, dann angezeigt erscheint, wenn eine

Ausschaltung der stenosirten Darmpartie nothwendig wird und sonst nur die Anlegung eines Anus praeternaturalis am Bauche in Frage käme.

Bei intraperitoneal gelegenen Stricturen des Rectums hat Bacon [1]) eine Enteroanastomose in der Weise vorgenommen, dass er im Bereiche des Cavum Douglasii, also noch intraperitoneal, die gesunde Flexura sigmoides in das Rectum, unterhalb der kranken Stelle, seitlich einpflanzte. Rotter [2]) und Kelly übertrugen die Methode auf die extraperitoneal gelegenen Stricturen des Mastdarmes. Sie schnitten das S. romanum quer durch, vernähten das abführende Ende für sich und führten das proximale Ende nach stumpfer Durchtrennung des Septum recto-vesicale bzw. recto-vaginale an der Strictur vorbei nach unten, wo sie unterhalb der letzteren das S. romanum in die vordere Mastdarmwand einpflanzten.

Schloffer [3]) hat dann bei einer tief sitzenden Mastdarmverengerung die ursprüngliche Bacon'sche Methode angewandt, indem er die Flex. sigmoides, ohne sie zu durchtrennen, durch das Septum recto-vaginale nach abwärts zog und unterhalb der Strictur seitlich in den Mastdarm einpflanzte. Bacon und Schloffer operirten nach dem Principe der Maisonneuve'schen Enteroanastomose, Rotter und Kelly machten eine unilaterale Darmausschaltung.

Ich habe folgenden Weg gewählt:

In Beckenhochlagerung eröffnete ich den Leib durch einen Schnitt parallel dem linken Lig. Poupart., durchtrennte die Flex. sigmoides oberhalb der Stenose und vernähte das abführende Darmende in sich. Dann durchschnitt ich das Mesosigmoideum an seiner Wurzel soweit, dass ich die Flex. sigmoides in geradliniger Fortsetzung des Colon descendens aus der Bauchhöhle über das Lig. Poupart. sin. hinweg bequem bis an den After bringen konnte. Ein zweiter Schnitt, ausgehend von der Bauchwunde, über das Lig. Poupart. geführt und zwischen linkem Oberschenkel und dem Damm durch das Cavum ischiorectale bis an die linke Seitenwand des Mastdarms verlaufend, schaffte den Raum für die aus

[1]) Bacon, Mathew med. quaterly. 1894. Bd. I.
[2]) Rotter, Dieses Archiv. Bd. 58. S. 336.
[3]) Schloffer, Beiträge z. Chirurgie. Bd. 31. S. 643.

dem Bauche verlagerte Flex. sigmoides, welche dann oberhalb des M. sphincter ani externus in den Mastdarm eingepflanzt wurde. Die Bauchwunde schloss ich durch Etagennähte, die übrige Wunde durch Knopfnähte.

Der Vortheil dieser Operation, welche dem Typus der unilateralen Darmausschaltung entspricht, gegenüber der Bacon-Rotter-Kelly'schen Methode liegt zunächst darin, dass eine peritoneale Infection mit Sicherheit vermieden wird. Die Operation verläuft im Wesentlichen „subcutan", während bei Bacon-Rotter-Kelly und Schloffer die Hauptacte der Operation sich im grossen bzw. kleinen Becken vollziehen. Dann aber ist meine Methode anwendbar in jenen Fällen, wo durch perirectale Infiltration, namentlich bei malignen Geschwülsten, der Raum neben dem Mastdarm so beengt ist, dass von einem Durchziehen des S. romanum durch das kleine Becken keine Rede mehr sein kann. Die Methode wird also besonders bei inoperablen stenosirenden Mastdarmcarcinomen in Frage kommen, wo die anderen, eben genannten Methoden völlig versagen, und wird die Anlegung des Anus praeternaturalis am Bauche ersparen, was sicherlich für viele Kranke von hohem Werthe ist. Man erzielt freie Passage für den normalen Darminhalt auf dem neugeschaffenen Wege und Ableitung der Secrete des kranken Darmabschnittes per anum.

Vorbedingungen für die Methode, die man als Sigmoideorectostomia externa bezeichnen dürfte, sind:

1. Intactheit des Mastdarms vom Anus an 4 cm nach aufwärts gerechnet,
2. ausreichende Länge des S. romanum.

Letzteres ergiebt sich durch directe Messung des S. romanum nach Eröffnung des Leibes. Zeigt es sich hierbei, dass das S. romanum, vom Lig. Poupart. sin. an bis zum Promontorium gerechnet, kürzer ist als der Weg vom Lig. Poupart. sin. bis zum Anus, so müsste man sich mit der Anlegung des Anus praeternaturalis am Bauche begnügen. Die Eröffnung des Leibes wäre dann nicht unnütz gewesen und würde dieser letzteren Palliativoperation dienen.

Ich habe die Methode bisher zweimal ausgeführt, bei einer carcinomatösen und bei einer syphilitischen Mastdarmstenose. In-

dem ich mir den genauen Bericht darüber vorbehalte — ein Fall ist noch in Behandlung —, bemerke ich, dass ich einen definitiven Operationserfolg bisher nicht erzielt habe. Dies liegt daran, dass ich die technischen Fehler, wie sie jeder neuen Methode anhaften, nicht vermieden habe.

Ich erwähne dies, weil ich glaube, dass die Misserfolge nicht gegen den praktischen Werth der Operation sprechen.

Sie wird, davon bin ich überzeugt, bei richtiger Ausführung gelingen und den Kranken Nutzen schaffen.

XXVIII.

Ueber die blutige Behandlung subcutaner Fracturen des Oberschenkels.[1]

Von

Prof. Dr. Fritz König,

Oberarzt der chirurgischen Abtheilung des städtischen Krankenhauses zu Altona.

M. H.! Nach den Ausführungen des Herrn Bardenheuer mag vielen von Ihnen die mir gestellte Aufgabe, zu untersuchen, ob und wieweit bei subcutanen Oberschenkelbrüchen eine frühzeitige blutige Reposition in Frage zu ziehen sei, undankbar oder gar überflüssig erscheinen. Aber sowohl nach eigenen Studien, wie auf Grund der Thatsache, dass im Ausland und Inland die Knochennaht zweifellos wieder an Terrain gewonnen hat, ist sie wohl zu rechtfertigen. Unsere Aseptik steht heute so hoch, dass wir mit mehr Recht als bei mancher kosmetischen Operation auch beim Knochenbruch eingreifen dürfen, um dem höchsten Ziel bester Heilung zuzustreben. Es muss aber immer verlangt werden, dass wir die Indicationen zum Eingriff, wie ich das auch in meiner früher erschienenen Arbeit[2]) betont habe, in ganz bestimmter Weise begründen, und so lassen Sie uns nun untersuchen, bei welchen Fracturformen am Femur die anatomischen Verhältnisse im Verein mit den für ihre Heilungsprognose gültigen Erfahrungen frühe Operationen — nur von diesen werde ich sprechen — in der Hand aseptisch arbeitender Chirurgen rechtfertigen können.

---

[1]) Vorgetragen am 3. Sitzungstage des XXXVI. Congresses der Deutschen Gesellschaft für Chirurgie, 5. April 1907.

[2]) Ueber die Berechtigung frühzeitiger blutiger Eingriffe bei subcutanen Knochenbrüchen. Arch. f. klin. Chir. Bd. 76. H. 3.

Soweit nicht Nerven-, eventuell auch Gefässdurchtrennungen besondere Anzeichen zum Eingreifen abgeben, sehe ich von den eigentlichen Schaftbrüchen ab; die von Bardenheuer empfohlenen Maassnahmen dürften dieselben — von schweren Weichtheilinterpositionen abgesehen — zur sicheren Heilung führen. Wenn Schlange[1]) innerhalb von 2 Jahren 4 Mal wegen Schaftfracturen das Femur freilegte, so auch bei Verzahnung von Querbrüchen, so möchte ich daraus noch keine allgemeine Empfehlung der blutigen Reposition für diese Bruchform ableiten. In Schlange's Fällen war die Operation einfach und leicht, aber das trifft durchaus nicht für alle Femurschaftbrüche zu. Wir werden noch von schwierigen Eingriffen bei solchen zu sprechen haben; und das verdient für die Indicationsstellung sehr ernste Würdigung.

Ganz besondere Aufmerksamkeit verlangen die Fracturen des sogenannten Schenkelhalses, deren Heilung durchaus eine Sonderstellung beansprucht. Noch öfter als man denkt fehlt bei ihnen nach unseren Untersuchungen[2]) die von Knochen und Markhöhle ausgehende Knochenwucherung, und fibröses Gewebe tritt an ihre Stelle. Am besten liegen die Verhältnisse bei den lateraltrochanteren Brüchen, hier kann auch im Röntgenbild nach einigen Jahren das gleichmässige Uebergehen der Knochenstreben in den Hals beweisen, dass unter ganz knöcherner Vereinigung die Frakturstelle unkenntlich geworden ist. Dagegen kann ich Ihnen hier mehrfache Präparate vorlegen, welche zeigen, wie bei den lateralen fest in den Trochantertheil bis gegen oder noch durch die äussere Corticalis eingekeilten Halsfracturen die knöcherne Vereinigung ausbleiben kann; obwohl Knochen gegen Knochen steht, so kommt es im Innern doch nur zu einer Bindegewebsentwickelung, theils zu intratrochanterer Pseudarthrose mit Höhlenbildung, theils zu straffer fibröser Narbe. Da hier vom Periost aus oder parostal eine Knochenbildung eintreten kann, so kann bei Betrachtung des unaufgesägten Knochens der falsche Anschein knöcherner Heilung erweckt werden.

---

[1]) Schlange, Die operative Behandlung frischer irreponibler Luxationen und Fracturen. Arch. f. klin. Chir. Bd. 81. II.

[2]) s. a. Frangenheim, Studien über Schenkelhalsfracturen. D. Ztschr. f. Chir. Bd. 83.

Diese Präparate zusammen mit meinen Nachuntersuchungen von nach unserer Ansicht geheilten Patienten machen es mir wahrscheinlich, dass wir in der Annahme anatomisch-knöcherner Heilungen bei Oberschenkelhalsbruch noch zu weit gehen, auch bei den Typen, welchen wir eine gute Prognose zu stellen gewohnt sind: wir überschätzen den Erfolg bei der Entlassung. Lassen Sie mich nur auf 2 Beobachtungen näher eingehen an eingekeilten Fracturen des mittleren Schenkelhalstheils. Bei einer kräftigen 41jährigen Frau liessen wir die feste Einkeilung unangetastet und behandelten sie mit 10wöchiger Bettruhe; sie wurde mit festem Bein und 2 cm Verkürzung entlassen. Nach 6 Jahren zeigt sie 4 cm Verkürzung, vermag nur $^1/_4$ Stunde ohne Stock zu gehen, das Röntgenbild ergiebt, dass die Fracturlinie noch jetzt als heller Streifen deutlich sichtbar ist. Der andere, ein kräftiger 51jähriger Patient kam mit in starker Aussendrehung eingekeilter Fractur; diese wurde in Narkose etwas corrigirt. Bei 8 Wochen dauernder Behandlung in Bettruhe wurde sie anscheinend fest, Pat. stand dann auf, zunächst ohne das Bein zu belasten. Jetzt nach $2\,^1/_2$ Jahren kommt er ohne Stock zur Untersuchung, er kann Märsche bis zu 2 Stunden machen, ehe Ermüdung eintritt — die Fractur ist anscheinend absolut fest. Aber das Röntgenbild zeigt uns auch hier die Bruchlinie als lichten Streifen; es handelt sich wieder zweifellos um feste, fibröse Heilung.

Wir sehen also, dass auch bei den scheinbar am günstigsten liegenden fest eingekeilten Brüchen trotz langer Bettruhe die fibröse Narbe eine grosse Rolle spielt. Das gilt noch mehr bei den ganz intracapsulären, medialen Fracturen mit Einkeilung. Auch die Präparate dieser, wie ich sie Ihnen vorlege, zeigen das; untersuchen Sie eine solche fest geheilte subcapitale Fractur, nach Durchsägung, eventuell mikroskopisch, oder auch nur mit Röntgenstrahlen, so wird noch manche der sogenannten knöchernen Heilungen ihren Nimbus verlieren. Solange noch ein lichter Streifen die alte Fracturstelle anzeigt, können wir nicht von knöcherner Heilung reden.

Viel schlimmer aber steht es bekanntlich um die intracapsulären Brüche ohne Einkeilung, und zwar, wie das schon

Kocher[1]) hervorhebt, auch bei jugendlichen Personen. Es kommt vor, dass jede Heilung ausbleibt, und wie ich bei Operationen sah, können interponirte Knochenstücke oder Weichtheilfetzen dazu beitragen: dann sind die Leute arbeitsunfähig. Tritt fibröse Verbindung ein, so hängt von ihrer Länge oder Kürze das Resultat ab. Ich zeige Ihnen ein Röntgenschema von einer 79jähr. Frau, die vor 4 Jahren eine 5—6 cm verkürzte Collumfractur erlitt, die auf 2—3 cm Verkürzung reducirt wurde: sie arbeitet, läuft in ihrer Wirthschaft umher, geht am Stock Treppen, das Femur steht leidlich fest. Am Röntgenbild aber sehen wir die durch Schwund des Collum verursachte Diastase zwischen Kopffragment und Halsrest, die also fibrös ersetzt ist — ein Zustand, den ich Ihnen auch in einem Präparate vorführe.

Diese Brüche kommen in jedem Lebensalter vor, wir haben sie schon unter 20 Jahren, und auch im Kindesalter gesehen, ohne dass Epiphysenlösung vorlag. Noch immer nicht hinreichend bekannt sind die unvollkommenen Brüche der Arbeiter im kräftigen Mannesalter, die, wenn nicht diagnosticirt, noch nachträglich zu schweren Folgen führen. Mögen wir nun auch bei alten Leuten ein geringeres Resultat befriedigend nennen, für jüngere ist es unsere Aufgabe, für eine gute Heilung die besten Chancen zu bieten. Das thun wir, indem wir die Bruchenden, fest wie bei der Einkeilung, aber anatomisch genauer, aneinanderstellen durch die frühzeitige Knochennaht.

Was man mit dieser 8 Tage nach dem Unfall ausgeführten Operation erreichen kann, habe ich an der total gelösten subcapitalen Fractur eines 69jährigen Mannes gezeigt. Zwei Drahtnähte fixirten Hals und Kopf, ausserdem Seidennähte durch die überkleidende Kapsel. 4 Wochen nachher konnte Patient sein Bein gerade erheben. Er verliess mit gebrauchsfähigem Bein das Krankenhaus. Einige Monate später starb er an Phthisis pulmonum — und so haben wir das Präparat gewonnen, welches ich Ihnen heute demonstrire. Am Röntgenbild sehen Sie die gute Stellung der geheilten Fractur und die fixirenden Drahtnähte. Am Präparat

[1]) Kocher, Beiträge zur Kenntniss einiger practisch wichtiger Fracturformen. Basel und Leipzig 1896.

selbst erwies sich Kopf mit Hals fest verbunden, auf dem Sägeschnitt aber sehen Sie, dass die Fixation in der vorderen Hälfte, welche von den Nähten gefasst war, völlig fest war, die hintere Hälfte des Knochens war nicht mehr mitergriffen von den Drähten und hier standen die Bruchflächen sich lose gegenüber. Auch an der genähten und ganz solide verheilten vorderen Hälfte spielt, wie das Mikroskop zeigt, das Bindegewebe noch eine starke Rolle bei der Callusbildung.

Ein solches, den besten Heilungen bei fester Einkeilung gleichkommendes Ergebniss können wir für die nicht eingekeilten intracapsulären Brüche mit sorgfältiger Naht garantiren; und die für die Indication nothwendige Diagnose ist heute durch das Röntgenbild sicherer noch als früher möglich. Noch immer werden reichlich viel Spätoperationen wegen schlechter Heilung intracapsulärer Schenkelhalsfracturen ausgeführt, wie die Publicationen von Freeman[1]) und von Schlange[2]) wieder beweisen. Dankbarer, verheissungsvoller und leichter ist die Operation am frisch gebrochenen Knochen. Durch die Lumbalanästhesie ist auch bei alten Leuten der Eingriff, bei sicherer Asepsis, heute nicht mehr schwer, ausgenommen bei starkem Fettreichthum. Die Auffindung der medialen Fractur mit dem Hueter'schen Schnitt zwischen Rectus und Tensor fasciae, den auch Trendelenburg zur Freilegung in Verbindung mit der Nagelung durch den Trochanter wählte, bietet keine Schwierigkeiten. Gillette und Böckmann[3]) haben 1898 den Trochanter temporär nach oben geklappt, und auch Schlange hat gleich ihnen eine alte Fractur in dieser Weise angegriffen. Besser als mit diesem Verfahren, dessen ich mich gelegentlich bei Tuberculose der Hüfte mit Vortheil bediente, kommt man nach meinen Leichenversuchen an die subcapitale Fractur mit dem einfachen vorderen Schnitt heran; am Lebenden bin ich immer so vorgegangen. Wir erweitern die Kapsel, entfernen den Bluterguss und etwaige Interpositionen aus dem Gelenk, und vereinigen die Bruchenden in richtiger Stellung durch möglichst tiefgreifende Drahtnähte. Auch Umschlags- und vordere Kapsel werden mit Seide

---

[1]) Freeman, The union of ununited fractures of the neck of the femur by open operation. Annals of surgery. 1904. October.

[2]) l. c.

[3]) s. König's spec. Chirurgie. Bd. 3. S. 485. 8. Auflage. 1905.

vernäht und die Wunde geschlossen. Das auf Schiene gelagerte Bein wird bald massirt; Bettruhe wird 10—12 Wochen innegehalten.

Leider habe ich diese Operation, wie ich glaube zum Nachtheil meiner Kranken, nicht wieder ausgeführt, um allen Vorwürfen zu häufigen Operirens zu entgehen. Soweit ich die Literatur übersehe, ist sie bei frischer Fractur auch anderwärts nicht gemacht worden. Gerade auf Grund neuer Erfahrungen halte ich die nicht eingekeilte intracapsuläre Schenkelhalsfractur für eins der wichtigsten Probleme der Naht und möchte ihre frühzeitige Vornahme den geschulten Chirurgen empfehlen.

Bei den weiter zu besprechenden Fracturen kommt nur die Unmöglichkeit der Reposition und Retention der Bruchenden, und die Frage, ob Heilung in fehlerhafter Stellung wirklich schwere Folgen nach sich zieht, in Betracht. Kurz berühren müssen wir zunächst den völligen Abbruch des Trochanter major, der nach Krüger's[1]) Mittheilung aus Riedel's Klinik durch Erschlaffung der inserirenden M. m. glutaeus med. und der Auswärtsroller erhebliche Schädigung herbeiführt. Es kann im Ernst gar kein Zweifel darüber bestehen, dass nur die alsbaldige operative Fixation, wie sie Kocher empfohlen hat, ein gutes Resultat garantirt.

Gleich unterhalb der Trochanteren bricht das Femur in Quer- und Schrägbrüchen. Während die ersteren oft zu einer ausgezeichneten Heilung führen — ich habe einen activen Infanterieofficier behandelt, welcher dienstfähig blieb —, ja, während diese Querbrüche selbst dann ein festes Bein erhalten, wenn wir aus äusseren Gründen einmal auf jeden eigentlichen Verband verzichten müssen, stehen die infratrochanteren langen Schrägbrüche mit Recht in einem sehr schlechten Ruf. Die Schwierigkeiten liegen in dem kurzen Hebelarm des oberen Bruchstücks und in der Interposition von Weichtheilen. Durch die starken Muskeln auf- und lateralwärts erhoben spiesst das obere Stück durch Periost und Muskeln, das untere geht nach hinten aufwärts, eventuell bis zum Tuber ischii. Diese Interpositionen

[1]) Zur Kenntniss der isolirten Fractur des Trochanter major. D. Ztschr. f. Chir. Bd. 3. H. 5 u. 6.

können zu starker Fixation führen. Rotschild[1]) hat anschaulich berichtet, wie in einem Fall der Rehn'schen Abtheilung die lange Spitze des unteren Fragments einer supracondylären Fractur den Semimembranosus hinten durchspiesst hatte; zog man am Bein, so sah man in der Wunde den Muskelschlitz sich immer krampfhafter zusammenschliessen, statt dass der Knochen befreit wurde. Ein Gleiches gilt auch für manche Verhakung bei den infratrochanteren Schrägbrüchen, und so erklären sich die vielen schiefen Heilungen und Pseudarthrosen. Durch den kurzen Hebelarm wird ferner jede Retention, insbesondere auch die Wirkung der Extensionsbehandlung sehr erschwert. Bardenheuer geht hier[2]) bis zur Anwendung von 7 Gewichtszügen, die alles zusammen 112 Pfund repräsentiren, — nichts beweist mehr als diese Thatsache, dass auch seine Behandlung nur in Krankenhäusern möglich ist, welche äusserst sorgfältige und ad hoc durch geschulte Assistenten zur Verfügung haben. Nun, da wird man denn wohl auch eine volle Schulung in der Asepsis haben, und dies vorausgesetzt, halte ich gerade bei dieser Fractur eine operative Correction für berechtigt, welche die Heilungschancen doch sehr wesentlich bessern kann.

Wer diesen Eingriff auch nur wenige Wochen hinausschiebt, um etwa abzuwarten, ob die Heilung doch eintritt, begiebt sich der grossen Vortheile der so viel leichteren Früh-Operation. Schon nach 5 Wochen bedarf es grosser Anstrengung, um die Verhakung zu lösen, und ich musste zu dem vorderen Schnitt durch die Streckmuskulatur einen hinteren gegen das Tuber ischii hinzufügen. Bei diesen Bruchformen handelt es sich überhaupt nicht um leichte Eingriffe, wie bei Schlange's Querbrüchen. Wir müssen die reponirten Fracturstücke gegen nachträgliche Dislocation sichern. Lane's Schrauben, Lambotte's Agraffen, der von mir in der Verbindung mit Drahtnahtfixation empfohlene Elfenbeinstift, kommen hier in Frage. Ich habe neuerdings Versuche gemacht, durch eine dünne, um die Fractur gelegte und mit den Bruchenden vernähte

---

[1]) Ueber die operative Behandlung irreponibler Fracturen. Beitr. z. klin. Chir. Bd. 29. S. 245.

[2]) Bardenheuer und Grässner. Die Technik der Extensionsverbände. Stuttgart 1907. S. 103.

Metallplatte die Befestigung zu erzielen. Auch nach diesen Maassnahmen ist die Wunde am besten zu schliessen.

Bezüglich der supracondylären- und Condylenbrüche am unteren Femurende glaube ich, dass man im Allgemeinen mit den bisherigen Maassnahmen, besonders aber den Bardenheuer'schen Extensionen auskommen wird. Wohl kann gelegentlich — wie in Rothschild's Fall — das Dazwischentreten der Weichtheile zur Operation drängen, oder wohl auch die Unmöglichkeit, die Gelenkflächen aneinander zu bringen. In diesem Fall müssen wir durch parapatellaren Bogenschnitt die Kniescheibe auf die Seite schlagen, reponiren und mit Draht oder Nagel vereinigen.

Auf eine Bruchform muss ich noch näher eingehen, die irreponible traumatische Lösung der unteren Femurepiphyse. Oefter als angenommen wird, scheint die Dislocation so zu verlaufen, dass die Epiphyse nach vorn aufwärts rückt und sich um die Queraxe in diesem Sinne dreht, das Schaftstück nach hinten und abwärts gegen die Kniekehle rutscht. Nicht nur treten Störungen durch fehlerhafte Heilung in dieser Stellung ein — die jüngst noch v. Eiselsberg[1]) zur Operationen Anlass gaben — es können sowohl primär wie nachträglich Gefässverletzungen in der Kniekehle mit consecutiver Gangrän eintreten.

Als der Erste hat wohl Schuchardt[2]) 1901 bei einem hier vorgestellten Knaben, dessen Roentgenogramm ich hier reproducire, nach vergeblichen unblutigen Versuchen die Fractur blossgelegt, reponirt und gute Heilung erzielt. Auch Lauenstein[3]) sah sich zur Incision veranlasst und hat, wie Sommer berichtet, guten Erfolg gehabt, offenbar schnappt nach der Eröffnung die Fractur leicht in ihre Stellung und lässt sich gut darin erhalten. Bei der Wichtigkeit, welche hier die Erzwingung der Reposition hat, haben Helferich und auch Hoffa die Indication bedingt zugegeben. Ich würde allerdings vor der Operation versuchen, ob nicht nach

---

[1]) s. Ranzi. Beiträge zur operativen Behandlung von Fracturen. Arch. f. klin. Chir. Bd. 80. H. 3 und 4.

[2]) Verhandlungen des Congress f. Chirurgie 1901. I. 145.

[3]) Zur Casuistik der traumat. Epiphysenlösung am unteren Oberschenkelende. D. Ztschr. f. Chir. Bd. 72. S. 321.

völliger Entleerung des Hämarthros durch Punction die Einrichtung gelingt.

M. H! Die vorläufig noch geringe Zahl von Operationen auf dem besprochenen Gebiet macht es mir unmöglich, Ihnen eine auch nur annähernd werthvolle Statistik der Erfolge zu geben. Auch ich habe, trotz meiner Ueberzeugung von dem Nutzen der Frühoperationen in den besprochenen Fällen damit sehr zurückgehalten. Ich hoffe aber, dass wir vielleicht heute schon und weiter mehr davon hören, um so mehr als ich sagen kann, dass auch mir unter allen Frühoperationen subcutaner Fracturen nie eine Infection vorgekommen ist.

XXIX.

(Aus der chirurgischen Klinik zu Halle a. S. — Director: Geh.-Rath Prof. v. Bramann.)

Ueber Cholecystectomie.[1]

Von

Prof. Dr. F. Haasler,

Oberarzt der Klinik.

(Mit 1 Textfigur.)

Nach den Publicationen der letzten Jahre hatte es den Anschein, als hätte unter den Operationen an den Gallenwegen die Cystectomie immer mehr Anhänger gewonnen und wäre an die erste Stelle getreten. Neuerdings sind jedoch gegen sie von verschiedenen Seiten Einwände und Warnungen laut geworden. Wenig Gewicht ist wohl auf die Gründe jener Warner zu legen, die bei der Anpreisung alter und neuer steinlösender Mittel beflissen sind, die Gefahren der Operation in falschem Lichte zu zeigen, und mit einseitig und willkürlich aus älteren Veröffentlichungen zusammengestellter Statistik Mortalitätsziffern zu construiren, wie sie kaum für die Anfangsjahre der Gallensteinchirurgie zutreffen, für ihren heutigen Stand ohne jede Berechtigung sind. Auf diese Beweisführung einzugehen, erübrigt an dieser Stelle.

Anders verhält es sich jedoch mit jenen Einwänden, die von berufenster chirurgischer Seite in neuester Zeit gegen die Cholecystectomie erhoben worden sind, so von Robson[2]), von Kocher[3]) und Anderen.

---

[1]) Vorgetragen am 3. Sitzungstage des XXXVI. Congresses der Deutschen Gesellschaft für Chirurgie, 5. April 1907.

[2]) Brit. med. journ. 1906.

[3]) Langenb. Arch. Bd. 81.

Die Ectomie soll danach gefährlicher sein, als die Cystostomie, Blutung und Peritonitis, dann aber auch Lungencomplicationen sollen die Resultate verschlechtern. Acute Magendilatation, Blutbrechen soll nach der Operation öfters auftreten. Auch werden Bedenken dagegen erhoben, dass die Gallenblase ein überflüssiges, physiologisch werthloses Organ sei. Als Sammelbecken, besonders in der Verdauungspause sei sie wichtig; bei ihrem Ausfall bildeten sich vicariirende Reservoire, Aussackungen des Hauptganges oder blasenähnliche Divertikel am Cysticusstumpf, wie sie auch im Thierexperiment beobachtet wurden (Haberer). Diese Gebilde könnten zu neuen Entzündungen, Recidiven oder Pseudorecidiven Anlass geben.

Aus diesen Gründen befürworten manche Chirurgen die Cystostomie, Kocher die Cystendyse, und wollen die Cystectomie nur bei sehr eingeengter Indicationsstellung gelten lassen.

Ich habe unsere Resultate bei Cystectomie auf diese Vorwürfe hin geprüft, die Operationen, die seit 1904 von Geh. Rath v. Bramann und von mir ausgeführt worden sind, daraufhin durchgesehen. Es sind 50 Cholecystectomien. Die in früheren Jahren vorgenommenen Operationen sind nur aus praktischen Gründen, nicht etwa mit Rücksicht auf die Statistik fortgelassen. Die Ectomie wurde vorher nur selten bei uns ausgeführt, die anderen Operationsmethoden, besonders die Cystostomie herrschten vor. Die Cystectomie theilt mit anderen Operationen an den Gallenwegen (Cystostomie in früheren Jahren, Hepaticusdrainage) die Gefahr der zu häufigen und schematischen Anwendung. Wenn dagegen Einspruch erhoben wird, ist er als berechtigt anzuerkennen. Sie soll mit Auswahl und nicht immer in derselben Weise zur Anwendung kommen.

Ich möchte drei Arten der Cystectomie unterscheiden: gewöhnliche Ectomie, Ectomie mit Leberresection, subseröse Ectomie mit Hepatopexie. Vorausschicken möchte ich, dass in unserem Material mit verschwindenden Ausnahmen nur Fälle sich befinden, bei denen nach erfolgloser, meist lange dauernder interner Behandlung die Operation durch andauernde Beschwerden oder durch ernste Complicationen dringend indicirt war. Sogenannte Frühoperationen fehlten fast völlig. Dementsprechend fanden sich auch meist erhebliche pathologische Veränderungen an den Gallenwegen.

Ihre besondere Art bestimmt das Vorgehen im einzelnen Falle. Auf die grosse Mannigfaltigkeit der Befunde, welche die Entscheidung beeinflussen können, soll an dieser Stelle nicht eingegangen werden, nur einige wenige Gesichtspunkte mögen hervorgehoben werden.

Wenn nicht Gegenindication, die weiter unten besprochen werden soll, besteht, wird jede steinkranke, entzündete oder sonst krankhaft veränderte Gallenblase exstirpirt. Es ist dies das rationellste und sicherste Mittel, Recidive der Entzündung, Steinrecidive zu verhüten, die Entwicklung des Carcinoms zu bekämpfen. Die Therapie des Gallenblasenkrebses besteht in der Exstirpation nicht carcinomatöser Gallenblasen. Bei der Ectomie hat man Gewissheit, Divertikel und Pseudodivertikel nicht zu übersehen, ebensowenig Durchbruch in den hepato-cystischen Raum, ins Lebergewebe selbst.

Die gewöhnliche Ectomie kann von der Kuppe beginnen, oder sich an die Inspection der tiefen Gallenwege gleich anschliessen. Diese muss selbstverständlich jeder Operation an den Gallenwegen voraufgehen, ebenso die Prüfung der Nachbarorgane, vor Allem aber auch eine möglichst eingehende Untersuchung der Leberoberfläche. Nicht nur die groben Veränderungen, wie Leberabscesse und drohende Perforationen, auch andere Arten cholangitischer Herde können unter der Kapsel bemerkbar sein und einen Eingriff erfordern. Auch intrahepatische Steinherde, meiner Ansicht nach eine Hauptursache der Steinrecidive im Choledochus, kann man auffinden und zu beseitigen versuchen. Es macht nichts aus, dass nur ein Theil der Leberoberfläche der Untersuchung zugänglich ist, gerade die in den vorderen Abschnitten der Lappen nach den freien Rändern hin gelegenen Entzündungsherde sind die gefährlichsten, sie sind aber auch am leichtesten aufzufinden und zu beseitigen.

Auch abgesehen von solchen Leberherden wird die möglichst genaue Beachtung von Grösse und Consistenz der Leber, vom Verhalten der Glisson'schen Kapsel werthvoll sein für die Beurtheilung jedes Falles, für die Prognose. Es ist auffallend, wie wenig dieser selbstverständlichen Forderung in manchen chirurgischen Publicationen entsprochen wird, nach denen es fast scheint, als sei die Nachbarschaft zwischen Leber und Gallenwegen eine rein zufällige.

Bei manchen anderen Autoren spielt die biliäre Cirrhose meiner Ansicht nach eine etwas zu wesentliche Rolle. Sie ist eine relativ seltene Erkrankung und sollte nicht zur bequemen Erledigung dem Bestehen einer cholangitischen Leberveränderung gleichgesetzt werden.

Schliesst man die Exstirpation der Gallenblase vom Cysticus und Blasenhals her gleich an die Inspection der tiefen Gallenwege an, so hat das gerade beim Bestehen schwieriger Lageverhältnisse oder von Anomalien im Verlauf der Gänge und Gefässe den Vortheil, dass dieser schwierigste Theil der Operation gleich bei diesem Anlass erledigt wird, dass man diese Region nicht nochmals aufzusuchen braucht. Das Hervorziehen und Lösen der Gallenblase ist vereinfacht. In anderen nicht complicirten Fällen beginnt man die Ablösung von der Kuppe her.

Schwierigkeiten können, abgesehen von Verwachsungen, Perforationen mit abnormer Communication, auch bedingt sein durch Divertikel und Pseudodivertikel am Blasenhals, die sich gegen den Choledochus oder Hepaticus vorstülpen oder an diese Gänge anlegen, einen Cysticus vortäuschend.

Auch stark entwickelte, in Adhäsionen gebettete Lymphdrüsen der Gänge können zu Verwechselungen Anlass geben. Gelegentlich findet man einen auffallend gewundenen Gefässverlauf an der Art. hepatica (und Vena port.) mit bogenförmigen Vorsprüngen. Ursache ist eine Verkürzung des Choledochus durch Schrumpfung bei chronischer Entzündung.

Die Ablösung der Gallenblase von der Leberunterfläche gelingt meist leicht, am leichtesten am Blasenhals, wo lockeres Gewebe event. mit reichlicher Fetteinlagerung das Isoliren bequem macht. Auch am vesico-hepatischen Raum ist der Zusammenhang zwischen Blasenwand und Leber ein sehr lockerer bis auf die stärkeren Gefässe, die besonders an seinem Rande von Leberparenchym zur Blase ziehen. Diese Gefässe können besonders bei acutem Aufflammen chronischer Entzündungen sehr beachtenswerthes Lumen haben. Perforationen der Blasenwand gegen die Leber hin, abnorm einmündende Gallengänge, Divertikel können modificirtes Vorgehen erforderlich machen. Gegen die Kuppe der Gallenblase hin muss meistens ein festerer Zusammenhang gelöst werden,

event. unter Mitnahme kleiner Theile von Lebersubstanz oder bindegewebig umgewandelten Parenchyms.

Auf die Versorgung des Leberbettes, des Cysticusstumpfes, der Blutgefässe komme ich weiter unten noch zurück.

Diese Art der Cystectomie stellt das Normalverfahren dar, es wurde in der überwiegenden Mehrzahl unserer Fälle ausgeführt.

Eine ausgiebige Resection von Lebergewebe, meist in Keilform und stets im Zusammenhang mit der Gallenblase ist bei besonderer Indication vorzunehmen.

Indicirt ist diese Methode bei carcinomatöser und carcinomverdächtiger Gallenblase, d. h. bei allen Tumoren, wenn sie auch nicht sicher krebsiger Natur sind, bei Papillomen, papillären Wucherungen, verdächtigen Granulationsbildungen oder Geschwüren der Gallenblasenschleimhaut; ebenso bei chronisch veränderten derben Gallenblasen, sowie bei chronischen Empyemen, wenn sie der Leber fest ansitzen. Es muss nachdrücklich auf die grosse Häufigkeit des Zusammentreffens von chronischem Empyem und Gallenblasencarcinom hingewiesen werden. Schon früher haben wir mehrfach nach Cystostomie bei Empyem das Hervorwuchern eines Carcinoms aus der Gallenblasenfistel beobachtet. Unter den letzten 50 Fällen von Ectomie fand sich in 5 Fällen die nachweisbare Gemeinschaft von Carcinom und Empyem. Die Beobachtungen anderer Chirurgen (Czerny u. A.) sprechen ebenfalls hierfür.

In der radicalen Entfernung derartiger verdächtiger Gallenblasen mit dem darüberliegenden Leberparenchym, gegebenen Falls in grosser Ausdehnung, wird die erfolgreiche Behandlung des Gallenblasencarcinoms bestehen. Die Operation des bereits sicher anzusprechenden Carcinoms wird fast immer zu spät kommen. Wir haben unter unseren einschlägigen Fällen, selbst bei ausgiebigster Resection einen Dauererfolg nicht gesehen. Zwar geht auch in solchen Fällen die Heilung oft ohne Störung von statten, doch wenige Monate nach der Entlassung ist das Recidiv nachweisbar, der infauste Verlauf nicht mehr abzuwenden.

Bei der Operation verfahren wir, wie bei anderen Leberresectionen in der Weise, dass die parenchymatöse Blutung durch Kettennähte, blutende Gefässe und sichtbare Gefässlumina durch

Unterbindung versorgt werden. Den Thermokauter vermeide ich bei allen derartigen Operationen. Selbst in der Tiefe der Leber, nahe der V. cava, lassen sich Unterbindungen, wenn auch mit Schwierigkeiten, ausführen.

Die Leberwundfläche wird in sich geschlossen, die convexe Fläche der Unterfläche genähert, der keilförmige Defect zum engen Spalt zusammengelegt, durch Kapselnähte zum Schwinden gebracht.

Als dritte Methode kommt die subseröse Cystectomie mit Hepatopexie in gewissen Fällen in Anwendung, und zwar in etwas anderer Ausführung, als ich es in einer vorläufigen Mittheilung auf der Stuttgarter Naturforscherversammlung angegeben habe. Das Vorgehen eignet sich für chronische Fälle, bei denen zugleich, wie es so häufig zutrifft, eine partielle Hepatoptose besteht. Die seltenere totale Hepatoptose ist für diese Art der Behandlung nicht geeignet.

Witzel[1]) führt die subseröse Ectomie in der Absicht aus, eine möglichst vollkommene Versorgung des Leberbettes durch Vernähen der gespaltenen Serosahülle zu erreichen, einen festen Verschluss der Bauchdecken nach der Ectomie ausführen zu können. Aseptische Stielversorgung wird auf diese Weise erreicht, die Gefahr ausgedehnter Adhäsionsbildung von der Wundfläche der Lebernische her vermieden.

In ähnlicher Absicht haben andere Chirurgen und auch wir in mehreren Fällen das Leberbett zu versorgen gesucht durch Bildung seitlicher Serosalappen und Nahtverschluss der aneinander gelegten Lappen. Ein solches Vorgehen drängt sich geradezu auf, wenn man die Ectomie einer sehr beweglichen, mit richtigem Mesenterium an der Leber befestigten Gallenblase vornimmt. Immerhin ist ein solches Verfahren wesentlich verschieden von der Witzel'schen Methode der subserösen Ausschälung der ganzen Gallenblase.

Da ich die subtile Versorgung des Leberbettes nicht für so wichtig halte, verwende ich den Serosaschlauch der Gallenblase zur Bildung eines Aufhängebandes. Schon von der geringen Fixation des Leberlappens, den die einfache Cholecystostomie be-

---

[1]) Centr. f. Chir. 1906.

dingt, haben manche Kliniker einen günstigen Einfluss beobachtet. Die Befestigung erfolgt jedoch hierbei nicht an geeigneter Stelle, kann nicht von dauernder Wirkung sein.

Durch unser Vorgehen wird ein solcher Effect in wesentlich energischerer Weise erzielt, der bewegliche Lappen in guter Stellung befestigt, bei nothwendiger Drainage der tiefen Gallenwege der Zugang zu diesen freigehalten.

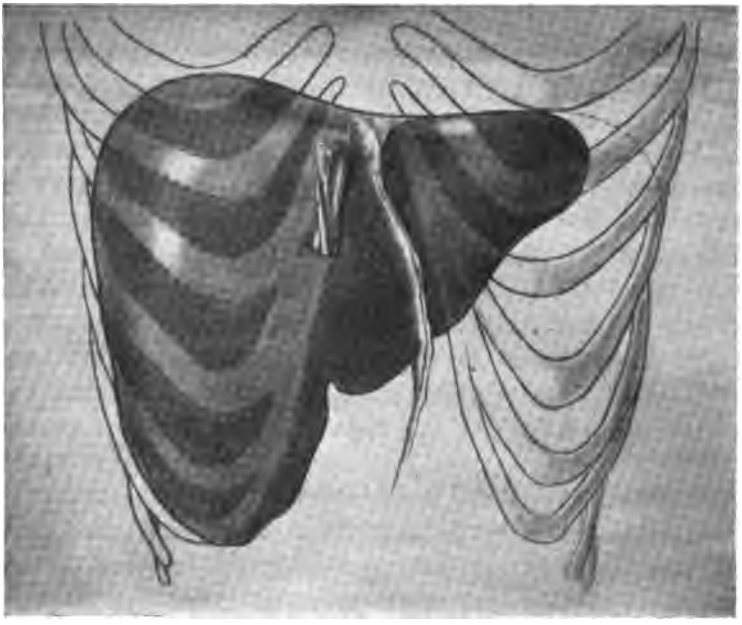

Schematische Darstellung der Hepatopexie bei subseröser Cystectomie.

Geeignet für das Operationsverfahren sind solche Fälle, in denen das Gallensteinleiden mit einer abnormen Beweglichkeit des rechten Leberlappens zusammenfällt, mit ausgeprägtem Schnürleberlappen, flottirendem Lappen, Riedel'schem Lappen. Bekanntlich können diese Lappenbildungen auch ohne Vorhandensein von Steinen durch mechanische Schädigung der Gallenwege zu den klinischen Erscheinungen des Gallensteinanfalls Anlass geben. Auch für manche derartige Fälle würde ich die Operation empfehlen, wenn eine andere Ursache der Beschwerden sich ausschliessen lässt.

Zunächst wird die subseröse Ectomie ausgeführt, indem die Serosa parallel dem Hauptaste der Art. cystica und rechts von dieser gespalten und die Blase vorsichtig aus ihrer Hülle gelöst wird. Diese Auslösung gelingt oft überraschend leicht. Wird sie durch Verwachsungen, stark veränderte Wandpartien von geringer Ausdehnung erschwert, so nimmt man bei der Schnittführung schon auf diese Rücksicht und lässt hier die Serosa mit der Gallenblase in Zusammenhang. (Am Cadaver ist die Ausschälung schwieriger als bei der Operation am Lebenden.) Die Blutung ist, da die Art. cystica und die Hauptvenen geschont werden, sehr geringfügig.

Gegen den Gallenblasenhals und den Cysticus gelingt die Auslösung meist besonders leicht. Der Cysticus wird dicht am Choledochus durchtrennt und durch Uebernähen versorgt. Die Hauptgefässe der Gallenblase bleiben selbstverständlich intact. Ein provisorisches Abklemmen des Cysticus, wie es Witzel vornimmt, muss mit Rücksicht auf die Gefässe vermieden werden. Die leere Gallenblasenhülle wird nun in der Gegend der Kuppe auf eine kurze Strecke von Leberrand und Leberunterfläche gelöst, doch womöglich mit Erhaltung stärkerer Gefässbildungen, die gegen den Gallenblasenhals von der Leber zur Blase treten. Damit ist die Bildung des Neoligaments beendigt.

Nun wird mit starker Sonde und Kornzange stumpf ein Canal durchs Leberparenchym gebohrt, unter Vermeidung der ziemlich constanten, sagittal verlaufenden stärkeren Gefässe des rechten Lappens. Das Band soll nicht etwa um den Leberrand herumgeschlagen werden, es würde das keine sichere Führung geben, vor Allem würde die Befestigung bei eintretender Leberverkleinerung gelockert werden, auch eine geeignete Stelle zur Fixation lässt sich so nicht erreichen. Den Weg durch das Leberparenchym wähle ich je nach der Form des beweglichen Lappens. Soll der ganze rechte Lappen gehoben werden, so gehe ich oberhalb der Gallenblasenincisur hindurch, bei Schnürleberlappen durch die verdünnte Basis, bei anderen Formen an entsprechender Stelle.

In manchen Fällen ist die Serosahülle zart und dünn, liefert demgemäss ein wenig festes Band, für gewöhnlich ist jedoch reichliches und festes Material zur Verfügung, in einigen Fällen war sogar der Serosaschlauch so massig, dass nur ein Theil zur Liga-

mentbildung Verwendung finden konnte. . Es handelte sich hierbei um Gallenblasen, die nach zahlreichen früheren Entzündungen im Beginn der Schrumpfung waren, bei gleichzeitig bestehendem Choledochusstein. Die Länge des Bandes reichte in allen Fällen für den beabsichtigten Zweck aus, das Serosaband liess sich mit der Kornzange bequem durch den Canal im Lebergewebe an die Convexität ziehen und hier zwischen Glisson'scher Kapsel und Diaphragma ausbreiten. Die Blutung aus dem Leberparenchym war stets minimal und stand, sobald das Band hindurchgezogen war. Das Band hat eine erhebliche Festigkeit und gestattet einen starken Zug, selbst recht voluminöse Leberlappen folgen spielend.

Ich habe nun in den ersten Fällen das neue Aufhängeband an der 8. Rippe befestigt, indem ich es an der Stelle, wo es aus der Glisson'schen Kapsel austrat, mit zwei Nähten fasste, die ich um die Rippen führte. Den Ueberschuss des auf der Convexität der Leber ausgebreiteten Bandes fixirte ich mit feinen Nähten gegen das Zwerchfell, die Glisson'sche Kapsel wurde leicht scarificirt.

In den letzten Fällen bin ich noch weiter nach innen und oben bei der Befestigung gegangen, etwas nach aussen von der Mammaria am Rippenrande, mit der Naht bis auf die Rippen gehend, aber nicht sie umgreifend.

In einigen Fällen kürzte ich gleichzeitig durch einige Nähte das schlaffe Ligamentum falciforme.

Ich beabsichtige, möglichst weit oben und medianwärts eine breite Verwachsung des neuen Aufhängebandes mit Glisson'scher Kapsel einerseits, dem Peritoneum am Rippenrand und Zwerchfell andererseits herzustellen, dadurch den beweglichen Lebertheil dauernd zu heben. In seinem hinteren Abschnitte ist der rechte Leberlappen bekanntlich weit besser befestigt, die hinteren Bänder und die Fixation an der Cava bleiben straff, die vorderen Bandverbindungen werden gelockert und geben nach, dadurch kommt die partielle Hepatoptose zu Stande.

Dadurch, dass ich die Insertion des neuen Aufhängebandes weit nach oben und nach der Gegend der Vena cava lege, will ich ein Versagen der Fixation bei einer Verkleinerung der Leber, wie sie ja nach Beseitigung der Gallensteine, nach Aufhören der Entzündung häufig ist, vermeiden. Nach dieser Richtung, gegen

die rechte Zwerchfellkuppe, gegen die Vena cava hin, erfolgt jede Volumverminderung der Leber; vom Embryonalorgan bis zur senil atrophischen Leber, von den stärksten Leberschwellungen zur cirrhotischen Schrumpfung, geht die Verkleinerung stets denselben Weg. Dieses Moment berücksichtigen die meisten Methoden der Hepatopexie nicht, wenn sie die Befestigung des Leberrandes an einer zu tiefen Stelle des Peritoneum parietale oder der Bauchwand vornehmen.

Mein Vorgehen ahmt natürliche Vorgänge der Ligamentbildung nach, wie sie beim Lig. teres, beim Lig. umbil. med. u. A. zutreffen: aus einem für die Function früher wesentlichen Theil wird nach Ausfall der Function ein einfaches Ligament.

Für totale Hepatoptose soll das Verfahren keine Anwendung finden.

Gute Dienste leistete die Methode auch in Fällen, in denen Cystectomie und Hepaticusdrainage angezeigt ist, und gleichzeitig ein weit herabsinkender rechter Leberlappen vorhanden ist, der für die Hepaticusdrainage hinderlich ist. Die subseröse Ectomie mit Hepatopexie schafft hier sehr einfache Abhilfe.

Ich habe bisher in 7 Fällen dieses Operationsverfahren angewendet, stets mit befriedigendem Erfolge. In einigen Fällen reichte der flottirende Lappen bis in die Fossa iliaca, war von anderer Seite für Wanderniere, Colontumor, gehalten worden. Nach der Operation stand der Leberrand am Rippenbogen Bei der Nachuntersuchung der erst operirten Fälle, die vor etwa 9 Monaten operirt wurden, fand ich gute Dauerresultate.

Die Patienten müssen 3 Wochen nach der Operation liegen, dürfen dann aufstehen, müssen sich noch einige Zeit schonen, Leibbinde tragen.

Einige, bei denen die Fixation etwas weit nach aussen vorgenommen, und die Rippe mit den Nähten umfasst war, klagten in der ersten Zeit nach der Operation und auch nach der Entlassung über unangenehme Empfindungen oder auch Schmerzen bei linker Seitenlage. Seit ich die Befestigung in der oben beschriebenen Weise modificirt habe, habe ich diese Klagen nicht mehr gehört.

Das Operationsverfahren bietet keine technischen Schwierigkeiten, die Operationsdauer wird nicht wesentlich verlängert, Gefahr

der Blutung ist ausgeschlossen oder vermindert, da der Hauptstamm der Art. cystica intact bleibt, das Leberbett der Gallenblase wird zum grössten Theil serös gedeckt, im vordersten Abschnitt kann man es, wenn nöthig, durch Lebernähte von Rand zu Rand versorgen.

Bei jeder Cholecystectomie, welche Operationsmethode man auch wählt, bleibt die Hauptsache die Blutstillung, die Gefässversorgung, ziemlich unwesentlich ist die Versorgung des Cysticus.

Von einigen Chirurgen scheint noch der Thermocauter zur Blutstillung verwendet zu werden; weder an den Gallenwegen, noch im Lebergewebe sollte er in Anwendung kommen, stets sollen Unterbindungen ausgeführt werden. Dann werden Nachblutungen und tödtliche cholämische Blutungen wohl immer seltener werden. Von letzteren liest man längst nicht mehr soviel, wie in der Anfangszeit der Gallensteinchirurgie.

Ob man den, dicht am Choledochus durchschnittenen Cysticus unterbindet, oder in dieser oder jener Art übernäht, ist wohl ziemlich gleichgiltig. Selbst Fälle, in denen der offene Gang entschlüpfte und ohne Versorgung geblieben war, sind ohne Störung geheilt (Kocher u. A.). Ebenso sehen wir ja auch die Incisionen am Choledochus und Hepaticus nach Drainage dieser Gänge überraschend schnell heilen. Wir verzichten allerdings nach der Cystectomie nicht auf ein kleines Drain, das in die Gegend des Cysticusstumpfes geführt und am äusseren Rectusrande herausgeleitet wird. Es giebt dies Sicherheit gegen die bei völligem Verschluss der Bauchwunde von Anderen öfters beobachteten Gallenergüsse in die Bauchhöhle mit allgemeiner Peritonitis oder localisirter Abscedirung. Eine nennenswerthe Verzögerung der Heilung bedeutet die Drainage nicht. Die Bildung eines Bauchbruches ist bei der Lage und Kleinheit der Drainagelücke der Bauchdecken ausgeschlossen. Als Schnittführung haben wir den Schrägschnitt am rechten Rippenrande, eventuell mit verlängerndem Längsschnitt nach oben und unten hin, beibehalten.

Nach dem oben Gesagten ergiebt sich die Indicationsstellung für eine jede der Methoden der Cystectomie.

Die subseröse Ectomie wird hiernach nur in einer kleinen Anzahl chronischer Fälle Anwendung finden; bei acuten Entzündungen, phlegmonösen und gangränösen Gallenblasen, sowie bei

chronischen Entzündungen mit starker Wandveränderung und Schrumpfung muss die totale Ectomie ausgeführt werden. Besteht Carcinomverdacht bei suspecten Wandveränderungen oder chronischem Empyem, so wird am besten Ectomie mit Keilresection des benachbarten Lebergewebes ausgeführt, ebenso wenn sicheres Carcinom vorliegt, und der Versuch der radicalen Entfernung noch angezeigt ist.

Gegenindication gegen die Ectomie geben gleichzeitig bestehende Krankheiten der tiefen Abschnitte des Choledochus oder des Pankreas und seiner Umgebung. Die Gallenblase ist in solchen Fällen dünnwandig, lang, geschlängelt, offen. In solchen Fällen soll man, wenn nöthig, die Entfernung der Steine ausführen und eine Fistel anlegen. Solche Gallenblasen können später für Anastomosenbildung werthvoll sein. Ebenso kann man die Gallenblase erhalten bei Frühstadien der Steinerkrankung jugendlicher Individuen, wenn sie zart, dünnwandig, ohne sichtbare Wandveränderungen ist; ferner in Fällen, in denen sich keine Steine und minimale oder überhaupt keine krankhaften Veränderungen finden. Auch wenn hier bei der Operation die Nachbarorgane, Magen, Duodenum, Pankreas, rechte Niere, Lymphdrüsen, intact erscheinen, können die Beschwerden, selbst wenn sie typischen Charakter tragen, doch unabhängig von der Gallenblase sein, durch Leberneuralgien (Ewald) oder auf ähnliche Weise zu erklären sein. Sodann wird man auch bei sonstiger Indication von der Ectomie absehen, wenn hohes Alter, grosse Schwäche und ähnliche Momente einen möglichst raschen und einfachen Eingriff erforderlich erscheinen lassen.

Bei einer derartigen Indicationsstellung für die Cholecystectomie können wir nach unseren Erfahrungen die Einwände, die gegen diese Operation erhoben worden sind, als berechtigt nicht anerkennen.

Dass der Ausfall des Reservoirs sich unangenehm bemerkbar macht, konnten wir bisher nicht beobachten; soweit Nachuntersuchungen angestellt werden konnten, fanden sich keine Störungen, die hierauf zu beziehen wären. Allerdings ist die seit den Operationen verflossene Zeit noch zu kurz; später werden die Resultate auf diese Frage hin zu prüfen sein. Eventuell würde eine Cure alimentaire dem Uebelstande abhelfen. Zu bedenken ist ferner, dass die Mehrzahl der exstirpirten Gallenblasen doch längst nicht

mehr eine Function als regulirendes Reservoir erfüllen. Entweder sind sie durch Cysticusverlegung aus dem Gallenstrom völlig ausgeschaltet, oder mit Steinen, Granulationen, Geschwulstmassen, flüssigem pathologischem Inhalt, angefüllt.

Wir haben bisher in keinem von unseren Fällen eine spätere Operation auszuführen gehabt, bei der das Fehlen der Gallenblase eine Fistel- oder Anastomosenbildung erschwert oder unmöglich gemacht hätte. Solche Fälle sind aus der Literatur bekannt, sie werden jedoch bei der oben skizzirten Indicationsstellung wohl selten sein.

Eine grössere Infectionsgefahr bei der Cystectomie gegenüber der Cystostomie können wir nicht anerkennen. Eine Infection des Peritoneum in Folge der Operation wurde in keinem Falle beobachtet; umgekehrt konnte in einigen Fällen eine bereits ausgesprochene allgemeine Peritonitis durch Exstirpation der phlegmonös-gangränösen Gallenblase zur Ausheilung gebracht werden.

Eine grössere Blutungsgefahr ist ebenfalls nicht zuzugeben. Sorgfältigste Unterbindung ist wesentlich, Thermokauterisation und ähnliche Blutstillung ist zu verwerfen. Bei Leberwunden kommt neben der Nahtversorgung noch Tamponade in Anwendung.

Blutbrechen und acute Magendilatationen, wie sie von anderer Seite nach der Operation beobachtet worden sind, haben wir nicht gesehen. Lungencomplicationen, die nach Ectomie häufiger sein sollen, als nach Cystostomie oder Cystendyse (Kocher), traten nur zweimal bei den 50 Cystectomien auf, und hatten beide Male einen günstigen Ausgang. In dem einen Falle hatte zudem bis kurze Zeit vor der Operation Bronchialkatarrh bestanden, der nach der Operation wieder aufflackerte und zu leichter Bronchopneumonie führte.

Die Todesfälle, die wir zu beklagen hatten, betrafen ausschliesslich Carcinome und schwere Cholangitis mit Sepsis oder Leberinsufficienz. Auch in derartigen Fällen könnte eine frühzeitigere Operation noch Hilfe bringen.

Nach alledem überwiegen bei der Cholecystectomie die Vortheile erheblich, wenn nur mit Auswahl, nicht nach der Schablone operirt wird.

Echte Steinrecidive werden nach sachgemäss ausgeführter Ectomie wohl äusserst selten sein; wir haben sie nach unseren Operationen nicht gesehen, doch ist die Zeit nach den Operationen noch zu kurz, um darüber abschliessend zu urtheilen.

Renten-Recidive bei Kassenpatienten werden voraussichtlich häufiger werden, als sie es zur Zeit sind.

Nicht zu vermeiden werden weiterhin Pseudo-Recidive sein, wie sie auch nach anderen Gallensteinoperationen vorkommen, Schein-Recidive, die auf Neurasthenie, Hysterie, Enteroptose, Wanderniere oder andere Erkrankungen der Nachbarorgane, dann aber auch bei Frauen auf Genitalerkrankungen, dysmennorrhoische und klimakterische Beschwerden zurückzuführen sind, jedoch von den Patienten als Gallensteinkoliken, als Recidive angesehen werden. Adhäsionsbeschwerden mögen dabei häufig eine Rolle spielen. Andere Fälle werden fälschlich für postoperative Recidive gehalten: in dieser Beziehung sind zwei unserer Fälle instructiv, die mit typischer Narbe und typischen Beschwerden in andere Behandlung kamen, für Recidive gehalten und mir zugeschickt wurden.

In beiden Fällen war überhaupt nicht an den Gallenwegen operirt, in einem war eine grosse Geschwulst mit ausgedehnten Adhäsionen für Carcinom angesprochen und nicht angerührt worden; im anderen handelte es sich um eine neurasthenische Patientin, die wegen heftiger Schmerzen zur Operation drängte, bei der der negative Operationsbefund einen Eingriff an den Gallenwegen nicht indicirt hatte.

Hinweisen möchte ich noch auf die fieberhafte Cholangitis, seltener Cholelithiasis, als Begleiterkrankung primärer Leberleiden, speciell der beginnenden Cirrhose. Sorgfältige klinische Beobachtung, genaue Untersuchung der Leber bei der Operation wird den Eingriff bestimmen, Cystectomie ist natürlich ausgeschlossen, eine Combination von Cystostomie und Talma kann gelegentlich in Frage kommen.

Je sorgfältiger die klinische Untersuchung und Beobachtung, je exacter die Orientirung und specielle Indicationsstellung während der Operation, um so weniger wird man Misserfolge und Scheinrecidive haben.

Nicht zu vermeiden ist eine Art der Steinrecidive, gegen welche die Therapie bisher machtlos ist: auch bei Cystectomie und Hepaticusdrainage kann durch Nachschub intrahepatischer Concremente später ein Steinverschluss des Hauptganges veranlasst werden. Solche intrahepatische Herde sind bei länger bestehender Cholangitis nichts Seltenes; der Versuch, sie von der Leberoberfläche anzugreifen, ist bisher nur ausnahmsweise geglückt, sollte jedoch bei begründetem Verdacht auf derartige Herde nicht unterlassen werden.

XXX.

Beiträge zur pathologischen Anatomie und Klinik des Gallensteinleidens.[1]

Von

Dr. O. Ehrhardt,

Privatdocent in Königsberg i. Pr.

(Hierzu Tafel II und III.)

Die Kenntniss der feineren Anatomie der normalen Gallenblase und der Gallenwege überhaupt ist in den letzten Jahrzehnten in ein neues Stadium getreten. Mit dem steigenden klinischen Interesse, das die Gallensteinerkrankung auf sich zog, und mit dem Vordringen chirurgischer Bestrebungen auf diesem Gebiet, das noch vor vierzig Jahren unbestrittenes Eigenthum der internen Therapie war, erkannte man die Unzulänglichkeit der gültigen anatomischen Beschreibungen; gingen diese doch kaum über die Erörterung des makroskopisch erkennbaren Baues der Gallenblasenwand hinaus und beschränkten sich im Uebrigen auf Wiederholung der Anschauungen Luschka's, der im Jahre 1858 die erste eingehendere Beschreibung geliefert hatte.

Nach Luschka besteht die eigentliche Grundlage der Gallenblasenwand aus abwechselnden Schichten von straffem Bindegewebe und glatten, vielfach gekreuzten Muskelfasern. Sie geht nach aussen in ein lockeres Bindegewebe über, das vom Peritoneum überzogen wird. Auf der Innenseite liegt ihr die Schleimhaut der Gallenblase an, die in ein zierliches Faltennetz gelegt ist und stellenweise kleinste Zöttchen zeigt. Die Schleimhaut trägt ein

[1] Vorgetragen am 3. Sitzungstage des XXXVI. Congresses der Deutschen Gesellschaft für Chirurgie, 5. April 1907.

Cylinderepithel, das an seinem freien Ende ähnlich den Zellen des Dünndarmepithels, einen verdickten streifigen Saum besitzt. Auffallend ist nach Luschka der geringe Drüsengehalt der Gallenblase, immerhin sind einige Drüsen constant nachweisbar. Man beobachtet mehr oder weniger verästelte, mit kleinen, länglich runden Ausbuchtungen versehene Drüsenläppchen, die in wechselnder Zahl zu einem gemeinschaftlichen Ausführungsgang zusammenmünden. Ihre Zahl schätzt Luschka auf 9—15 Drüsen, die namentlich im Gallenblasenhals liegen. Von diesen unzweifelhaft drüsigen Bestandtheilen der Gallenblase unterscheidet er anderweitige Hohlgebilde, die in der bereits dichter gewordenen Zellstoffschicht der Gallenblasenwand, namentlich auch an der vom Peritoneum bekleideten Seite niemals gänzlich vermisst werden. Es sind ungleich weite, den Beal'schen Leberschläuchen nach Form und Grösse einigermassen ähnliche Gänge, die mehrfach untereinander anastomosiren und hier und dort mit einem kolbigen Anhange versehen sind. Sie lassen sich besonders durch Essigsäure klar zum Vorschein bringen. Ihre Wandung besteht aus einer Grundmembran, der rundliche Zellen aufliegen. In ihrem Lumen enthalten sie moleculären Detritus mit zahlreichen Pigmentkörnchen. Einen Zusammenhang dieser Gänge mit irgend welchem Raume, insbesondere mit dem Gallenblaseninnern konnte Luschka nicht nachweisen, sodass er sie für metamorphosirte Reste der embryonalen Anlage hielt.

An diese Luschka'sche Beschreibung schlossen sich in den kommenden Jahren zunächst alle anderen Autoren an. Eine Discussion bestand eigentlich nur über die Beschaffenheit der Epithelien. Ein zuerst von Virchow beschriebener Cuticularsaum konnte nicht immer nachgewiesen werden, dagegen gelang es, Zellveränderungen an den Gallenblasenepithelien nachzuweisen, die theils auf Resorptionsvorgänge (Fettresorption) theils auf Secretionsvorgänge (Schleimsecretion) hindeuteten. Neue eingehende Untersuchungen durch Aschoff, die theils an normalen, theils an steinkranken Gallenblasen angestellt wurden, haben sowohl die Secretionsprocesse wie namentlich auch die Fettresorption am Epithel als physiologische Befunde sichergestellt.

Die von Luschka beschriebenen Drüsen konnten nicht von allen Untersuchern bestätigt werden. Namentlich betonte Köllicker,

dass er sie niemals gesehen habe, ebenso bezweifelten Janowski, Wels u. A. ihr Vorkommen. Zenker hielt echte Drüsen jedenfalls für sehr selten, da er in zahlreichen Präparaten nur zwei Drüsen fand. Alle Autoren aber wiesen übereinstimmend darauf hin, dass die Untersuchung der normalen Gallenblasenschleimhaut ausserordentlichen Schwierigkeiten unterläge, da sie nach dem Tode durch rasch einsetzende Macerationsvorgänge in der Regel ihres Epithelbelages beraubt würde.

Zwischen diesen anscheinend unvereinbaren Beobachtungen fand Müller das vermittelnde Bindeglied. Er untersuchte im Kieler pathologisch-anatomischen Institut unter Heller's Leitung 20 normale und 5 steinhaltige Gallenblasen und konnte in den normalen Gallenblasen niemals Drüsen nachweisen, dagegen fand er sie in den steinhaltigen reichlich in jedem Schnitt. So schien ein Zusammenhang zwischen Drüsenbildung und Gallensteinerkrankung wahrscheinlich. Ueber die Art dieses Zusammenhanges, namentlich über die Frage, welches der beiden Elemente das primäre sei, gelangte Müller nicht zur Klarheit. Er meinte, dass es sich nicht um eine Drüsenwucherung unter dem Einfluss der Cholelithiasis handle, sondern dass von vornherein eine grössere Zahl von Drüsen vorhanden gewesen sei und dass gerade dieser Drüsenreichthum den Anstoss zur Bildung von Gallensteinen gebe. Die Drüsen liefern nach Müller's Ansicht eine stärker schleimhaltige Galle, die den Abfluss behindert und durch Niederschlag von Schleimflocken das organische Material zur Steinbildung liefert, namentlich, wenn die Galle durch einen Katarrh der Schleimhaut abgestossenes Epithel enthält. Wie zur Steinbildung sollen die drüsenhaltigen Gallenblasen auch zur Carcinomentwickelung prädisponirt sein. Nach Müller's Beschreibungen unterliegt es keinem Zweifel, dass er unter Drüsen die Luschka'schen Epitheleinsenkungen versteht.

Zu einer abweichenden Deutung gelangte Törnquist, der zwar die Befunde Müller's durch eigene Beobachtungen durchaus bestätigen konnte, den Drüsenreichthum steinhaltiger Gallenblasen aber durch eine active Wucherung unter der irritativen Einwirkung von Steinen und Infection erklärte. Die Drüsenbildung stelle gewissermaassen eine Schutzmaassregel seitens der Blase dar, wodurch sie ihre Schleim producirende Oberfläche als Schutz gegen

die Infection zu vergrössern sucht. Auch dieser Autor trennt die Luschka'schen Gänge nicht mit hinreichender Schärfe von den echten Schleimdrüsen. Seine sorgfältigen Untersuchungen vermochten in 20 normalen Gallenblasen im Fundus keine einzige tiefgelegene Drüse nachzuweisen, dagegen fand er unter 33 steinhaltigen Gallenblasen 20 drüsenhaltige und zwar in 17 Fällen „Drüsen eines mehr oder weniger ausgesprochen acinösen Typus, die tief in der Wand (in der Muscularis- oder der Bindegewebsschicht) lagen" (also wohl Luschka'sche Gänge).

Dass auch in normalen Gallenblasen Schleimdrüsen vorkommen, betonte der amerikanische Anatom Sudler. Nach ihm handelt es sich, wie schon Luschka angab, um vereinzelte Drüschen, deren Werth für die Pathologie des Organs nicht sehr hoch eingeschätzt werden darf.

Erst Aschoff gelang es, an einem grossen Material die Widersprüche in den Angaben der Autoren klarzustellen. Er fand bei normalen Gallenblasen niemals echte Drüsen im Fundus, sondern nur vereinzelte im Blasenhals; diese Verhältnisse entsprechen den Beschreibungen aller sorgfältigen Untersucher. Die zweite Art, die zu Unrecht Drüsen genannten Luschka'schen Schläuche, werden in normalen Gallenblasen fast niemals vermisst; bei ihnen handelt es sich um Einsenkungen des Schleimhautepithels, die normaler Weise jedoch nie über die Muskelhaut der Gallenblase hinausgehen. Bei der Gallensteinerkrankung vermehren sich diese Luschka'schen Gänge durch active Wucherung der Schläuche und vertiefen sich in Folge des erhöhten Druckes, sodass sie bis an die Serosa reichen können. Die active Wucherung der Luschka-schen Gänge und der echten Drüsen fand Aschoff nur in solchen Fällen, die neben Steinen noch deutliche Zeichen von Entzündung, Geschwürsbildung, zeigten, also namentlich in Fällen chronisch entzündlicher Cholelithiasis, die dann oft reichliche Drüsen in jedem Schnitt enthielten. Nach Aschoff ist der Drüsenreichthum demnach nicht die Ursache, sondern die Folge der Cholelithiasis.

Meine eigenen Untersuchungen begann ich vor 10 Jahren und setzte sie an dem mir zugänglichen Material operativ oder bei Sectionen möglichst frischer Leichen gewonnener Gallenblasen seitdem fort. Für Zuweisung geeigneten Untersuchungsmaterials bin

ich den Herren Hofrath Prof. v. Eiselsberg, Geheimrath Prof. Garrè und Prof. Beneke zu besonderem Dank verpflichtet. Ich habe sechs normal erscheinende Gallenblasen untersucht, die keine Steine enthielten und bei denen die Gallenblasenschleimhaut keinerlei postmortale Veränderungen erkennen liess. Bekanntlich stellen sich gerade an der Gallenblasenschleimhaut sehr bald nach dem Tode Verdauungserscheinungen und Desquamationen des Epithels ein, die eine Untersuchung völlig vereiteln können.

In diesen sechs normalen Gallenblasen konnte ich im Fundus niemals echte Drüsen nachweisen, dagegen gelang mir der Nachweis vereinzelter Drüsen von tubulösem Typus im Gallenblasenhals in allen sechs Fällen. Diese Drüsen sind von Aschoff genauer beschrieben, ich halte sie für Schleimdrüsen, wenn mir auch eine zuverlässige Schleimreaction daran niemals gelungen ist. Vielleicht liegt dies an irgend welchen Fehlern der Fixation, die sich an einem grösseren Material leichter vermeiden liessen.

Die Luschka'schen Gänge sind normaler Weise im Fundus aller Gallenblasen nachweisbar, sowohl an der vom Peritoneum überkleideten, freien Seite, wie an der mit der unteren Leberfläche verwachsenen. Wesentlich ist nun die Thatsache, dass unter normalen Verhältnissen diese Gänge niemals über die Muscularis hinausreichen, dass sie aber mit einer gewissen Constanz sich in Lücken der Muskulatur hineindrängen. Es handelt sich um Gänge, die mit einem einschichtigen cylindrischen Epithel ausgekleidet sind. An den Epithelien kann man Schleimsecretionen deutlich constatiren; Becherzellen sind nicht ganz selten. Auch die von Virchow schon beschriebenen, von Sudler bezweifelten Fettresorptionen konnte ich, wie am Gallenblasenepithel überhaupt, auch an den Epithelien der Gänge beobachten. Wie ausgedehnt ihr Vorkommen ist, haben Aschoff's Untersuchungen aufs neue gelehrt.

Ich glaube, dass diese Befunde, die völlig mit Aschoff's Untersuchungen übereinstimmen, den Streit über das Vorkommen von Drüsen in der unveränderten Gallenblase zu einem gewissen Abschluss bringen können.

Sehr auffällig sind die Veränderungen, die sich an den Drüsen und Luschka'schen Gängen unter dem Einfluss der Gallensteinerkrankung abspielen. Ich habe etwa 40 steinkranke Gallenblasen

untersucht und an ihnen, wie auch Müller, Törnquist, Aschoff, als constanten Befund die Vermehrung aller drüsigen Elemente constatiren können. Selbstverständlich scheide ich hier alle Fälle aus, bei denen complicirende Erkrankungen, stärkere ulcerative Processe, Empyeme u. s. w. den Zustand der Gallenblasenschleimhaut von Grund aus veränderten oder sie ganz zerstörten. Ich habe hier nur Fälle von einfacher und chronisch entzündlicher Cholelithiasis im Auge.

Die Schleimdrüsen vermehren sich unter dem Einfluss des chronisch entzündlichen Reizes und ihr Vorkommen beschränkt sich nicht mehr wie im normalen Zustand auf die Gegend des Gallenblasenhalses, sondern sie werden in grösserer oder geringerer Anzahl über den ganzen Fundus der Gallenblase verbreitet gefunden. In einzelnen Fällen können sie so häufig sein, dass man in jedem Schnitt eine Reihe dieser Drüsenschläuche findet. Dass es sich thatsächlich um neugebildete Drüsen handelt, beweist ein Befund, den ich mehrfach an steinkranken Gallenblasen erheben konnte. In der Tiefe Luschka'scher Gänge, dicht unterhalb des peritonealen Ueberzuges, sah ich Schleimdrüsen, die ihr Secret offenbar in das Lumen des Ganges entleerten; auch in den Fällen von echtem Divertikel habe ich vereinzelte Schleimdrüsen in der Sackwandung constatiren können. Ich glaube, dass für diese Drüsen nur die Annahme der Neubildung auf Grund chronisch entzündlicher Reize in Betracht kommt.

Die Drüsen befinden sich meist in voller Secretion und geben mikroskopisch deutlichste Schleimreaction.

Viel grösseres Interesse als diese Schleimdrüsen bieten für die Pathologie der Steinerkrankung die Luschka'schen Gänge. Sie dringen normaler Weise niemals über die Muskelschicht hinaus, in Fällen von Cholelithiasis werden sie dagegen in grosser Zahl bis unter das Peritoneum reichend gefunden. Dabei handelt es sich sowohl um Erscheinungen passiver Tiefendehnung unter dem Einfluss eines centripetal wirkenden Druckes vom Gallenblasenlumen aus, wie um active Wucherung und Vermehrung in Folge chronischer Reize.

Dass eine passive Verlagerung der Gänge durch Muscularis und Fibrosa hindurch bis unter das Peritoneum stattfinden kann, erklärt sich aus der eigenthümlichen Structur der Muscularis an der

Gallenblase. Bekanntlich handelt es sich hier nicht um eine einigermaassen einheitliche Lagerung von Muskelzellschichten, wie wir sie etwa im Darm zu finden gewohnt sind, sondern Muskelfasern und Bindegewebe durchflechten sich in ziemlich unregelmässiger Weise. Die Muskelbündel zeigen namentlich dort breite Lücken, wo die in der Fibrosa verlaufenden Blutgefässe nach der Schleimhaut emporsteigen und so die Muscularis durchbohren. Aber auch an anderen Stellen findet man Unterbrechungen der Muskelhaut, die ausschliesslich von fibrösem Bindegewebe ausgefüllt werden. Diese physiologisch schwächeren Stellen der Gallenblasenwand, die für das Tiefenwachsthum der Luschka'schen Gänge, in Betracht kommen, können bei chronischen Entzündungen der Gallenblasenwand noch vermehrt werden, da hier das Bindegewebe sehr häufig auf Kosten der Muscularis wuchert. Die Muscularis bildet dann noch weniger einen einheitlichen Muskelschlauch, als dies normaler Weise schon der Fall ist.

Kommt es im Innern der Gallenblase zur Secretstauung, z. B. unter dem Einfluss eines im Cysticus oder Gallenblasenhals festsitzenden Concrementes, so ist damit die Eindrängung der Gänge durch Muskellücken und schwächere Stellen der Fibrosa bis unters Peritoneum ermöglicht. Es entsteht ein schmaler Gang durch die straffen Theile der Muskulatur und der fibrösen Haut, an ihn schliesst sich unter dem Peritoneum eine kolbige Erweiterung. Die gleichzeitigen Vorgänge activen Wachsthums documentiren sich in der numerischen Vermehrung der Gänge selbst und in den fingerförmig, vom Hauptgange abgehenden Seitengängen. Eine seitliche Communication der Luschka'schen Gänge untereinander, wie sie Luschka selbst angenommen hat, konnte ich auch in Fällen von Cholelithiasis niemals feststellen, es handelte sich immer nur um dendritische Verzweigungen. Nach Aschoff kommt die active Wucherung der Luschka'schen Schläuche bezw. der Schlauchanlagen nur an denjenigen Gallenblasen vor, die neben der Cholelithiasis noch Zeichen von Entzündung, Geschwürsbildung etc. erkennen lassen.

Die durch Secretstauung entstandene Dehnung der Luschka'schen Gänge ist bisweilen schon makroskopisch erkennbar. Insbesondere sieht man nicht selten Fälle von Hydrops der Gallenblase, in denen sich die Gänge als linsengrosse, verdünnte Stellen

in der stark ausgezogenen Gallenblasenwand markiren; hier scheint der schleimige Inhalt der Gallenblase unmittelbar unter dem peritonealen Ueberzug hervorzuschimmern. Wird eine solche Gallenblase sofort nach der Operation unaufgeschnitten fixirt, dann erkennt man in ihr bisweilen feine Einsenkungen der Gallenblasenschleimhaut, in die sich eine Haarsonde einführen und bis unter die Serosa vorschieben lässt. Wird die Gallenblase incidirt und dadurch ihres Inhaltes beraubt, dann sinken die überdehnten Gallenblasenwände zusammen, die Muscularis zieht sich zusammen und wir haben das Bild vor uns, das Luschka beschrieben hat: Mit feinem Epithel ausgekleidete Hohlräume zwischen Muscularis und Peritoneum, deren Zusammenhang mit dem Gallenblaseninneren sich mit unseren heutigen mikroskopischen Hilfsmitteln leicht nachweisen lässt.

In den kolbigen Anschwellungen der Luschka'schen Gänge können Secretstauungen besonders leicht zu Stande kommen. Das retinirte Secret ruft, namentlich wenn es inficirt ist, entzündliche Erscheinungen in der Umgebung des Luschka'schen Ganges, d. h. in der Wand der Gallenblase, hervor und reizt die Epithelien zur Wucherung. Diese Wucherungsvorgänge documentiren sich in seitlichen Ausstülpungen des Ganges, deren Entstehung niemals allein durch Druck erklärt werden kann.

In unserer Abbildung (Tafel II, Figur 1) sehen wir einen Durchschnitt durch die Wand einer chronisch entzündeten Gallenblase bei Cholelithiasis. Wir erkennen die Gallenblasenschleimhaut, die in Falten gelegt ist. Sie hat sich an einer Stelle zottenartig umgelegt. Das Gallenblasenepithel zeigt an mehreren Stellen Luschka'sche Gänge, die bis in die Muscularis hineinreichen und die sich an einzelnen Stellen dendritisch theilen. Inmitten der Figur hat ein Luschka'scher Gang die Fibrosa-Muscularis völlig durchbrochen und liegt zwischen Muscularis und Serosa in der fibrösen Haut. Sein Ende ist kolbenförmig ausgebuchtet. Der ganze Gang ist überall von seitlichen Nebengängen begleitet und auch im Fundus des Luschka'schen Ganges erkennt man einzelne solche Ausstülpungen auf dem Querschnitt. Die Gallenblasenwand zeigt daneben alle bekannten Zeichen der chronischen Entzündung in Gestalt von Rundzellanhäufungen und Bindegewebsneubildung. Diese entzündlichen Erscheinungen sind am Fundus des Luschka-

schen Ganges besonders ausgeprägt. Wir sehen hier die Folgen der Stauung und der Entzündung combinirt.

Die Luschka'schen Gänge kann man hiernach mit Recht als kleinste falsche Divertikel auffassen, und unwillkürlich drängt sich uns der Vergleich mit den sogen. erworbenen Darmdivertikeln auf, wie sie von Edel, v. Hansemann, Graser u. a. beschrieben sind. Auch bei ihnen handelt es sich zunächst um Hernien der Schleimhaut, welche die Darmmuskulatur durchbohren. Auch bei ihnen tritt das Divertikel dort durch die Muskelhaut, wo normalerweise an der Stelle eines Gefässdurchtrittes eine Muskellücke vorhanden ist. Graser hat gezeigt, dass schon eine stärkere Gasspannung im Darm genügen kann, um die auf ihrer Unterlage verschiebliche Schleimhaut in die Muskellücke hineinzudrängen. Er konnte nachweisen, dass der Weg der Ausstülpung bisweilen ein ziemlich complicirter ist, so dass man auf dem Durchschnitt durch die Darmwand zunächst nur das mit Schleimhaut ausgekleidete Säckchen unter der Serosa des Darms zu sehen bekommt, während die Communication mit dem Darmlumen oft $^1/_2$ cm weiter entfernt liegt. Seine Befunde gleichen hierin auffällig den ersten Beschreibungen Luschka's. Die Gestalt der Darmdivertikel gleicht völlig den Gängen an der Gallenblase: Ein schmaler Gang durch die Muskelhaut, eine kolbige Erweiterung unter der Serosa. Die Erweiterung der Muskellücken an der Stelle des Gefässdurchtrittes sucht Graser bekanntlich durch eine stärkere venöse Stauung in den Mesenterialvenen zu erklären; an der Gallenblase sind Muskellücken schon normalerweise häufiger vorhanden, sie vermehren sich aber noch durch die entzündlichen Veränderungen, namentlich Narbenbildungen in der Muscularis, bei Cholelithiasis.

Bekanntlich können sich ausserordentlich stürmische, entzündliche Erscheinungen an den Darmdivertikeln abspielen, und auch in der Tiefe der Luschka'schen Gänge sind bei Cholelithiasis entzündliche Veränderungen erkennbar. Auf die Perforationen, die von solchen entzündeten oder vereiterten Gängen aus erfolgen können, gehen wir später ein.

In der Tiefe der divertikelartig erweiterten Gänge kann es ausser zur Ansammlung von entzündlichen Secreten und von Schleim sehr leicht zur Concrementbildung kommen. Ich glaube nicht, dass ein wirkliches Einpressen von Concrementen aus der

Gallenblase in die dilatirten Gänge stattfindet, ich meine vielmehr, dass die kleinen Concremente, die man in der Tiefe der „falschen Divertikel" findet, in diesen Gängen selbst entstanden sind. Finden sich doch nicht nur alle chemischen Bestandtheile zur Steinbildung hier wie in der Gallenblase selbst, sondern die Stagnation befördert geradezu den Krystallisationsprocess.

Ich selbst habe zwei Fälle gesehen, die den Process der Gallensteinbildung in Luschka'schen Gängen direkt erkennen liessen. Den einen verdanke ich der Güte des Herrn Professor Beneke-Marburg, während der andere ein von mir gewonnenes Operationspräparat darstellt. In beiden Fällen handelt es sich um multiple Ausbildung kleinster Gallensteinchen in den Luschka'schen Gängen, die als feinste grünschwarze Punkte unter der Gallenblasen-Serosa deutlich hindurch schimmerten.

Unsere Figur 2 auf Tafel II zeigt das Präparat des Marburger pathologisch-anatomischen Instituts. Es handelt sich um einen grossen Verschlussstein im Gallenblasenhals, der zu einer Stauung des Gallenblaseninhalts geführt hat (Hydrops der Gallenblase). Die Gallenblasenwände sind stark gespannt, man erkennt vereinzelte dünnere Stellen, durch welche der Inhalt der dilatirten Gallenblase hindurchschimmert. Diese Stellen entsprechen den dilatirten Luschka'schen Gängen. An anderen Stellen buckelt sich die Gallenblasenwand in etwa linsengrosser Ausdehnung hervor, und hier sieht man die kleinen grünschwärzlichen Concremente unter der Serosa unmittelbar hindurchschimmern.

Auch in dem zweiten von mir operirten Falle, bei dem es sich um ein scheinbares Operationsrecidiv handelte, auf dessen Deutung ich an anderer Stelle[1]) bereits aufmerksam gemacht habe, lag ursprünglich ein Hydrops der Gallenblase mit etwa taubeneigrossem Verschlussstein im Cysticus vor. Die erste Operation hatte sich auf die Eröffnung der Gallenblase, die Entfernung des Steins und die sofortige Naht der Gallenblase beschränkt, da der Cysticus durchgängig gefunden wurde (ideale Cholecystotomie). Als die Patientin nach mehreren Monaten wieder über Beschwerden zu klagen begann, wurde die erneute Laparotomie vorgenommen. Hierbei zeigten sich die Gallenblase und alle Gallenwege frei von

[1]) Zur Aetiologie der Recidive und Pseudorecidive nach Gallensteinoperationen. Dtsche. med. Wochenschr. 1907.

Concrementen, so dass ein echtes Recidiv ausgeschlossen werden konnte. Bei der genaueren Untersuchung fiel jedoch der schon geschilderte Befund an der Gallenblase, namentlich die grünschwärzlichen Steinchen unter der Serosa, auf. Ich entschloss mich daher zur secundären Entfernung der Gallenblase. Der Fall gelangte hiernach zur Heilung. In diesem Fall waren die Steinchen in den Luschka'schen Gängen sehr viel spärlicher, als in dem Marburger Präparat. An mikroskopischen Schnitten liess sich leicht die Lage der Concremente in den Luschka'schen Gängen nachweisen. Das Epithel der Gänge war völlig unversehrt, doch zeigten sich auch hier Entzündungsherde in der Umgebung.

Aschoff hat in seinem Vortrag auf dem IX. Congress der Deutschen pathologischen Gesellschaft darauf hingewiesen, dass in den kolbig erweiterten Luschka'schen Gängen physiologisch abgestorbenes Epithel und ausgewanderte Lymphocyten sich zu Eiweissballen verdichten. Er konnte auch gelegentlich in diesen Hohlräumen Ablagerungen krystallinischer Massen, Cholestearin und Gallenpigment constatiren. Hier handelt es sich zweifellos um die ersten Anfänge der Concrementbildung, die dann zu den von mir beschriebenen kleinen Steinen heranwachsen. Das nächste Stadium stellen die „Gallensteine in der Gallenblasenwand" vor, die man häufig beobachten kann; meist sind es erbsen- bis bohnengrosse Steine, die unter intacter Schleimhaut in der verdickten Gallenblasenwand liegen. Diese Steine können ins Gallenblasenlumen durchbrechen und manche „Steinulceration" ist sicher nicht als Druckusur durch einen im Gallenblaseninnern liegenden Stein aufzufassen, sondern als Perforation eines Divertikelsteins in die Gallenblase.

Bei den weitgehenden Analogien zwischen den Graser'schen Darmdivertikeln und den Luschka'schen Gängen wird es a priori zu erwarten sein, dass auch an der Gallenblase aus den Gängen echte Divertikel entstehen können. Eine Durchsicht der Literatur zeigt jedoch, dass Gallenblasendivertikel Raritäten sind. Courvoisier kann in seiner ausgezeichneten Monographie nur 28 Fälle zusammenstellen, die meist von älteren Autoren beobachtet und nicht immer so ausführlich beschrieben sind, dass man über die Natur und Entstehung des Sackes Schlüsse ziehen kann. In der neueren Literatur fehlen hierher gehörige Angaben fast ganz.

Ich selbst habe 2 Fälle echter steinhaltiger Divertikel der Gallenblasenwand beobachtet. In beiden Fällen handelte es sich um chronische entzündliche Cholelithiasis, die zur Operation und zur Entfernung der Gallenblase führte. Die Gallenblase des ersten Falles war stark verdickt. Es bestand eine nicht beträchtliche Secretverhaltung im Gallenblaseninnern durch Obturation des Cysticus, die eröffnete Gallenblase enthielt etwa 30 erbsengrosse Steine. An der Kuppe der Gallenblase fiel schon bei der Operation ein derber, tumorartiger Knoten auf, der der Gallenblase mit breiter Basis unmittelbar auflag, so dass im ersten Momente an eine Neubildung gedacht werden musste. Nach der Exstirpation liess sich durch Palpation unschwer feststellen, dass dieser scheinbare Tumor einen Stein als Kern umschloss. Die Schleimhaut der aufgeschnittenen Gallenblase war leicht verdickt, sie zeigte bei der mikroskopischen Untersuchung ausser den Kennzeichen der chronischen Entzündung und zahlreichen erweiterten Luschka'schen Gängen keine irgendwie erwähnenswerthen Befunde. Die Muscularis war erheblich verdickt, ebenso die Fibrosa. An der Stelle des steinhaltigen Tumors konnte makroskopisch eine Unterbrechung der Gallenblasenschleimhaut nicht festgestellt werden. Das Präparat wurde in toto gehärtet und in Schnitte zerlegt. Unsere Figur 3 (auf Tafel II) zeigt einen Schnitt durch die Wand des steinhaltigen Tumors. Wir erkennen, dass die Schichten der Gallenblasenwand in die Wandung des Divertikels unmittelbar übergehen. Die Schleimhaut ist in einen kurzen Trichter ausgezogen, der sich in der Tiefe des Sackes zu einem breiten Hohlraum erweitert. Sie zeigt reichlich seitliche Ausstülpungen und vereinzelte Schleimdrüsen. Die Muscularis umgiebt als schmaler Streifen das ganze Divertikel, ebenso betheiligen sich Fibrosa und peritonealer Ueberzug an der Bildung des Sackes. Das ganze Divertikel besitzt etwa die Grösse einer halben Haselnuss, in ihm liegen 8 fast erbsengrosse Gallensteine. Die Steine zeigen im mikroskopischen Schnitt den bekannten lamellären Bau der Cholestearinkalksteine. An einzelnen Steinen erkennt man eine ausgesprochen krystallinische Structur, an anderen ist das Gefüge ein mehr gleichmässiges, weiches, fast breiartiges.

In meinem zweiten Fall war die Gallenblase ebenfalls erheblich verdickt und enthielt etwa 40 bis 50 grössere und kleinere

Concremente. An einer Stelle bestand eine flächenhafte Verlöthung mit dem grossen Netz, die bei der Operation durchtrennt werden musste. Die Gallenblasenwand war fast auf das Zehnfache des Normalen verdickt. Auch in diesem Falle fiel eine Stelle in der Wandung als besonders hart und dick auf, sie wurde in mikroskopische Schnitte zerlegt, und es zeigte sich, dass auch hier ein steinhaltiges Divertikel der Gallenblase vorlag (vergl. Tafel II, Fig. 4). Dieses Divertikel besass jedoch in keinem der Präparate, obwohl der ganze, beinahe bohnengrosse Tumor in Schnittreihen zerlegt wurde, eine Communication mit dem Inneren der Gallenblase selbst. Ein einziger, über erbsengrosser Stein lag scheinbar in der Wand der Gallenblase, und um diesen Stein herum zeigte das Gewebe alle Bestandtheile der normalen Gallenblasenwand. Auf den Stein folgt zunächt eine Schleimhaut mit Fältchen, Buchten und Drüsen, dann eine mit Eosin sich lebhaft roth färbende Schicht von glatten Muskelfasern und hierauf die gefässhaltige Fibrosa. Um diesen auffallenden Befund zu erklären, muss man annehmen, dass es sich auch hier zunächst um ein echtes Gallenblasendivertikel gehandelt hat, dessen Zusammenhang mit dem Gallenblaseninnern unter dem Einfluss der chronischen Chelocystitis verloren gegangen ist. Vielleicht, dass sich Ulcerationen ausbildeten, die später heilten und so die Communication, die ursprünglich ja zweifellos bestanden hat, dauernd zum Schwunde brachten.

Die Entstehung der Divertikel müssen wir uns wohl so denken, dass ein Luschka'scher Gang unter dem Einfluss der Gallenstauung erweitert und nach der Musculatur zu gedrängt wird. Dort, wo wenig Muskelgewebe vorhanden ist und die fibrösen Elemente prävaliren, werden Schleimhaut und bisweilen auch Muskelhaut ausgestülpt. In der Regel handelt es sich um Schleimhautdivertikel allein — eine weitere Analogie zu den Darmdivertikeln. Divertikel mit allen Bestandtheilen der Gallenblasenwand sind jedenfalls äusserst selten. Soweit ich die Literatur kenne, sind die beiden von mir gesehenen Divertikel die einzigen, in denen mit Sicherheit eine Betheiligung auch der Musculatur mikroskopisch nachgewiesen werden konnte.

An den Darmdivertikeln fiel schon den ersten Beobachtern, wie Edel und Klebs, auf, dass die Divertikel mit Vorliebe an

der mesenterialen Seite lagen, dort, wo die Gefässe an den Darm herantreten. Ich habe mich vergeblich bemüht, eine Prädilectionsstelle für die Ausbildung der Luschka'schen Gänge in der Gallenblase zu finden. Immerhin will es mir scheinen, als ob die der Leber anliegende Fläche der Gallenblasenwand etwas weniger „falsche Divertikel" enthält, als die serosaüberzogene, freie Fläche.

Neben dem centrifugal wirkenden Druck im Gallenblaseninnern kommen andere mechanische Momente für die Entstehung der echten Divertikel kaum in Betracht. Dass ein Zug von aussen, wie er von Neumann für die Genese eines Darmdivertikels verantwortlich gemacht wurde, in meinen Fällen ausgeschlossen war, zeigt schon die Beschreibung der Präparate. Ein sicherer Fall eines Tractionsdivertikels der Gallenblase ist bisher nicht bekannt. Die so ausserordentlich häufigen Verwachsungen, die wir bei Gallensteinoperationen an den Gallenblasen finden, haben bisher niemals zur Ausbildung eines Divertikels Veranlassung gegeben. In dem von Courvoisier erwähnten Fall von Tractionsdivertikel der Gallenblase durch Zug eines skirrhösen Carcinoms scheint nicht einmal die Divertikelbildung überhaupt sicher nachgewiesen zu sein.

Ausser den bisher beschriebenen anatomischen Eigenschaften und ausser ihrer Multiplicität theilen die Luschka'schen Gänge mit den erworbenen Darmdivertikeln die weitere Eigenthümlichkeit, dass sie zur Perforation Veranlassung geben können. Die Beschreibung der ersten hierher gehörigen Befunde verdanken wir wiederum Aschoff. Er zeigte, dass der inficirte Inhalt der Luschka'schen Gänge unter dem Einfluss der Gallenblasencontractionen die Wandung durchbrechen und in die umgebenden Gewebe eindringen kann. Dann bildet sich ein eigenartiges gelbes Granulationsgewebe aus, das einem Corpus luteum ähnlich ist, mikroskopisch aber aus fetthaltigen Makrophagen, Gallenpigmenten, Cholestearinkrystallen u. s. w. besteht. Ich habe ähnliche Befunde in einzelnen Fällen gleichfalls gesehen. Es handelt sich dabei um den Durchbruch eines wenig infectiösen Materials. Die geschilderten Eigenschaften, namentlich die Gelbfärbung dieser Granulationsherde, sind wesentlich auf die Gallenpigmente zurückzuführen. Dass bei Durchbruch infectiösen Materials Abscesse und eitrige Infiltrationen der ganzen Gallenblasenwand entstehen können, ist bereits von

Aschoff beschrieben; es sind das die gleichen Bilder, die gelegentlich auch bei Decubitalgeschwüren beobachtet werden.

Von den echten Divertikeln sind die falschen leicht zu unterscheiden, wie sie durch Perforation ins Peritoneum, namentlich in Netzadhäsionen entstehen und wie sie den Chirurgen seit langem bekannt sind. Jeder beschäftigte Gallensteinchirurg hat den einen oder anderen Fall gesehen, in dem er Steine ausserhalb der Gallenblase, z. B. in Netzverwachsungen eingehüllt, im Peritoneum liegend fand, und in denen er bei der Cystectomie einen Granulationsgang aus dem Innern der Gallenblase in das Netzconvolut zu der steinhaltigen Höhle verfolgen konnte.

Unsere Abbildung 5 zeigt einen hierhergehörigen Fall. Es handelt sich um eine chronisch verlaufende, seit 10 Jahren bestehende Cholelithiasis, die zu starker Adhäsionsbildung in der Umgebung der Gallenblase geführt hatte. Ein grosses Netzstück war durch feste Verwachsungen der Gallenblase adhärent, in ihm fühlte man eine Reihe etwa erbsengrosser Gallensteine. Die Gallenblase wurde durch Ectomie entfernt und das verwachsene Netzstück zwischen Ligaturen resecirt, so dass der Zusammenhang zwischen Gallenblase und der steinhaltigen Höhle ungetrennt erhalten blieb. Nach der Eröffnung der Gallenblase zeigte sich, dass ein tiefes unregelmässig gestaltetes Geschwür in der Gallenblasenwand von der Schleimhaut aus tief in die Fibrosa hineinreichte. An diese Ulceration schloss sich ein für eine mittlere Sonde bequem durchgängiger, glattwandiger Granulationscanal, der in das grosse Netz und zu den schon geschilderten Gallensteinen führte. Die Ulceration und der Anfang des Granulationsganges waren theilweise von einem einschichtigen Epithel ausgekleidet, das sich von der Schleimhaut der Gallenblase aus continuirlich in den Granulationsgang fortsetzte. In den tieferen Theilen des Ganges konnte Epithel nicht mehr nachgewiesen werden. Die Wandung dieses falschen Divertikels bestand von innen nach aussen aus dem Epithelbelag, einer Schicht zellreichen Granulationsgewebes und aus einer derben schwartigen Bindegewebshaut, die nach aussen in das Fettgewebe des Netzes überging.

In unserer Fig. 5 auf Taf. III ist der Zusammenhang der 3 Schichten im Anfangstheil des Canals dargestellt. Die Gallenblase zeigt im Uebrigen das gewöhnliche Bild steinkranker Gallen-

blasen, d. h. Vermehrung der musculären Elemente, Verdickung und entzündliche Infiltration der fibrösen Haut, Vermehrung der drüsigen Elemente, namentlich der Luschka'schen Gänge. Die Gallensteine, die in der Tiefe des Divertikels lagen, waren unverändert geblieben. Das falsche Divertikel zeigte in seinem unteren kolbigen Abschnitt ausser den Gallensteinen eine schleimige, eiteruntermischte Galle, die makroskopisch dem Gallenblaseninhalt, mit dem sie ja communicirte, entsprach. Die mikroskopische Untersuchung liess in diesem Falle unzweifelhaft feststellen, dass es sich um eine Perforation von Gallensteinen, also um ein falsches Divertikel handelte. Ob die Perforation in die Tiefe eines Luschka-schen Ganges stattgefunden hatte, oder ob es sich um ein Decubitalgeschwür handelte, das durch einen Gallenstein im Gallenblasenlumen selbst bedingt war, musste dahingestellt bleiben.

Nicht immer ist das Schicksal der ins Peritoneum perforirten Gallensteine dem hier geschilderten Modus analog.

Es kommt nicht selten vor, dass sich der Granulationsgang, in dem die Concremente liegen, wieder schliesst und verwächst. Das ist namentlich der Fall, wenn die Infectiosität des Gallenblaseninhalts eine geringe ist und wenn die Epithelisirung des Ganges lange ausbleibt. Dann wird die Galle in dem abgeschlossenen Hohlraum resorbirt und die Steine werden vollständig von den umgebenden Geweben eingekapselt. Ihr weiteres Schicksal ist bisher nicht bekannt, man glaubt wohl ziemlich allgemein, dass die Steine unverändert in den Verwachsungen liegen bleiben.

Dem widerspricht die klinische Erfahrung, dass wir nicht selten in Fällen sicheren Steindurchbruches bei der nach längerer Zeit vorgenommenen Laparotomie das perforirte Concrement nicht nachweisen können. Die Art der Verwachsungen, die anamnestischen Angaben, Alles spricht für einen Steindurchbruch, der Stein selbst aber fehlt.

Zwei Präparate, die von solchen Perforationsfällen stammen, scheinen mir einigen Werth für die Erklärung dieser Befunde zu besitzen.

Fig. 6 ist nach einem hierher gehörigen Fall von chronisch recidivirender Cholelithiasis gezeichnet.

Es handelt sich um eine seit ca. 15 Jahren gallensteinkranke Patientin, die eine Reihe von Steinen im Choledochus hatte

Ausserdem konnte man in der Gallenblase etwa 20 kleinere und grössere Concremente nachweisen. Die Gallenblase selbst zeigt alle Zeichen eines vor langer Zeit stattgefundenen Durchbruchs. Es bestanden flächenhafte, sehr harte Verwachsungen mit dem grossen Netz, und inmitten dieser Verwachsungen konnte man steinartige Resistenzen fühlen. Dieser Theil der Verwachsungen wurde bei der Cholecystektomie sorgfältig geschont und mit der Gallenblase zusammen entfernt. Die Choledochussteine wurden durch Choledochotomie entfernt. Das Präparat wurde unmittelbar nach der Operation fixirt und die Gegend der Verwachsungen, die dem früheren Durchbruch entsprechen musste, in mikroskopische Schnitte zerlegt. Hierbei zeigten sich in der That Gallensteinfragmente, die in diese Verwachsungsmembran eingehüllt lagen. Das mikroskopische Bild gab aber insofern eine Ueberraschung, als nicht ein einheitlicher grosser Gallenstein gefunden wurde, sondern es fanden sich mehrere kleinere, von einander durch Bindegewebszüge getrennte Steinfragmente, die abgesprengten Theilen eines grossen Gallensteins entsprachen.

In Fig. 6 auf Taf. III sind zwei solche Fragmente abgebildet. Das eine, grössere entspricht einer Calotte, deren scharfe Ränder offenbar durch Resorptionsprocesse zum Schwund gebracht sind. Daneben liegt ein kleineres, kegelförmiges Stück. Beide Stücke liegen in wabenartigen Aushöhlungen des Granulationsgewebes. Sie scheinen in einer serösen Flüssigkeit zu schwimmen, deren Reste sich noch als unregelmässige Gerinnsel nachweisen lassen. Nach dem Aussehen der Fragmente unterliegt es keinem Zweifel, dass wir hier die Trümmer eines früher einheitlichen Concrements vor uns haben, und es erhebt sich die Frage, welche Kräfte den Stein zersprengt haben. Am wahrscheinlichsten scheint mir, dass wir die Wirkungen von Resorptionsprocessen an einem einzeln perforirten grösseren Concrement vor uns haben. Ich halte eine Perforation von Steintrümmern für unwahrscheinlich.

Die Resorption schritt an den verschiedenen Stellen des Concrementes je nach der wechselnden chemischen Zusammensetzung mehr oder weniger tief fort. Durch die Resorptionslücken drangen Granulationsmassen ins Gallensteininnere ein und bröckelten so den ursprünglich einheitlichen Stein auseinander. Auch an den uns mikroskopisch noch vorliegenden Fragmenten sind Resorptions-

vorgänge sofort erkennbar. Die Fragmente zeigen nirgends den krystallinisch unregelmässigen Bruch, der für Gallensteine charakteristisch ist. Alle Unebenheiten und Rauhigkeiten sind wie abgeschliffen, die Fragmente an einigen Stellen wie aufgefasert. Daneben deutet der Gallenfarbstoffgehalt der serösen Flüssigkeit, in der einzelne Fragmente schwimmen, auf Resorptionsvorgänge. Inmitten des Granulationsgewebes finden sich einige wabenartige Hohlräume, die, ohne mit den übrigen in nachweisbarer Communication zu stehen, nur gallig gefärbtes Serum enthalten. Hier scheint die Verflüssigung und Resorption des Concrementes bereits vollendet zu sein, die serumerfüllte Höhle scheint lediglich das Endstadium des Processes zu bedeuten, dessen weniger weit fortgeschrittene Stadien wir an den mit Gallensteinfragmenten gefüllten Höhlen vor uns haben. Die Umgebung der Cysten wird von einem zellreichen und stark gefässhaltigen Granulationsgewebe gebildet, das neben Rundzellanhäufungen hie und da Fremdkörperriesenzellen zeigt. Diese Befunde lassen, wie ich glaube, unzweifelhaft erkennen, dass perforirte Gallensteine im Peritoneum durch Zersprengung und Verflüssigung zur allmählichen Resorption gelangen können.

Die grössten Schwierigkeiten für die Resorption machen die Cholestearintheile des Steins. Ein hierher gehöriges Präparat giebt Fig. 7 wieder. Es stammt von einer perforirten steinhaltigen Gallenblase, die durch Ectomie gewonnen wurden. Auch hier liess die Gallenblase einen anamnestisch nachweisbaren Durchbruch, der vor etwa 3 Jahren stattgefunden hatte, erkennen. Auch hier bestanden ausgedehnte Netzverwachsungen an der früheren Perforationsstelle, die bei der Entfernung der Gallenblase möglichst unverletzt im Zusammenhang mitentfernt wurde. Das Präparat wurde nach Beendigung der Operation behufs späterer mikroskopischer Untersuchungen fixirt. Im Innern der Verwachsungen liessen sich Steinfragmente erkennen. Das Aussehen dieser Steinfragmente entsprach im mikroskopischen Bild ungefähr dem früher geschilderten, doch fand sich hier inmitten des Granulationsgewebes ein eigenthümlicher Befund, der mir eine andere Art von Steinresorption darzustellen scheint. Eines der kleinen Gallensteinfragmente zeigt an seiner Spitze nicht eine Verflüssigung des Steins, sondern ein Eindringen von Fremdkörperriesenzellen in Steinlücken.

Taf. III, Fig. 7 zeigt das hierzu gehörige Bild. Man erkennt inmitten eines sehr zellreichen Granulationsgewebes einen gewissermaassen abgemeisselten Krystallhaufen, der mikroskopisch die zarten durchsichtigen, weissen Plättchen der Cholestearinkrystalle erkennen lässt. Dass es sich in der That um Cholestearinkrystalle handelt, liess sich durch chemische Untersuchung an einzelnen Schnitten leicht nachweisen.

Zwischen diese Cholestearinkrystalle schieben sich vereinzelte Wanderzellen ein, die Peripherie des Krystallhaufens wird von Fremdkörperriesenzellen umgeben, die sich mit ihren Fortsätzen ebenfalls ziemlich tief in den Krystallhaufen hinein vorschieben. Im ersten Moment schien es zweifelhaft, ob es sich hierbei nicht um Residuen alter Blutungen oder um Krystalle aus der flüssigen Galle handele, da jedoch der Zusammenhang des Krystallhaufens mit einem kleinen Gallensteinfragment inmitten der Verwachsungen nachgewiesen werden konnte, bin ich der Meinung, dass wir hier die Resorption eines perforirten Gallensteins durch Fremdkörperriesenzellen vor uns haben. An weiteren Schnitten des Präparats liess sich feststellen, dass diese Cholestearinklümpchen in die pigmenthaltigen Theile des abgesprengten Fragmentes unmittelbar übergingen. Damit scheint mir sowohl die Entstehung aus alten Blutungen (analog den Cholestearinhaufen in alten Hämatocelensäcken), wie die Entstehung aus Gallenniederschlägen (analog den Perforationen der Luschka'schen Gänge in die Gallenblasenwand) hinfällig.

Perforirte Gallensteine sind demnach nicht unveränderlich, sondern unterliegen bisweilen im Peritoneum Resorptionsvorgängen, die entweder als einfache chemische Auflösung des Concrements und Zersprengung des Steines durch Granulationsgewebe vor sich gehen, oder durch Fremdkörperriesenzellen zu Stande kommen. Dieser Befund hat ein gewisses Interesse im Zusammenhang mit den von Naunyn bei Gallensteinen in der Gallenblase selbst nachgewiesenen Resorptionsvorgängen. Naunyn konnte nachweisen, dass die Möglichkeit der Lösung von Gallenconcrementen in der menschlichen Galle vorhanden ist, und dass nur Bilirubinkalk und die anorganischen Kalksalze sich in Galle nicht lösen. Für die Flüssigkeiten, die bei perforirten Gallensteinen als Lösungsmittel in Betracht kommen, also vorwiegend für das normale menschliche

Serum, ist das Cholestearin löslich, während Bilirubinkalk und die anorganischen Kalksalze, nur unter der Thätigkeit der Leukocyten zur Resorption gebracht werden können. Naunyn hat nachgewiesen, dass der Zerfall der Gallensteine in der Gallenblase dadurch vor sich gehen kann, dass das Cholestearin herausgezogen und der Stein bröckelig und zerbrechlich gemacht wird, sodass er leicht zertrümmert werden kann. Dieser Modus entspricht der Auflösung und Zerbröckelung durch eindringendes Granulationsgewebe bei perforirten Steinen. Unter etwa 1000 Obduktionsfällen fand Naunyn 10 Mal sichere Wiederauflösung von Steinen in der Gallenblase, die zum Zerfall der Concremente führte. Dabei handelte es sich in der Regel nicht um die massiven, festen, krystallinischen Cholestearinsteine, ebenso wenig um Bilirubinkalksteine, sondern fast immer um jene kleinen oder höchstens mittelgrossen bis kirschgrossen Steine, die Naunyn als die gemeinen Gallenblasensteine bezeichnet hat. Er fand, dass die Lösung der Steine sich fast immer so vollzieht, dass das Concrement an einer oder mehreren Stellen seiner Oberfläche wie angenagt wird, dass der so entstandene Defect nach Umfang und Tiefe wächst, bis er den weicheren Kern des Concrementes eröffnet hat. Dann bricht der Stein in einzelne Sektoren auseinander. An den Gallenblasensteinen liess sich dasselbe Abbröckeln von segmentförmigen Schalentheilen beobachten, das wir in dem vorher beschriebenen Falle ebenfalls constatiren konnten.

Nach Naunyn geht diese Wiederauflösung von Concrementen in der Gallenblase wesentlich unter dem Einfluss von Spaltpilzbildungen vor sich. Ich habe mich darum in den von mir beobachteten Fällen bemüht, an mikroskopischen Schnitten Mikroorganismen im Gewebe oder in unmittelbarer Umgebung der Gallensteine nachzuweisen. Es ist mir das in keinem Falle gelungen. Ich bin aber weit entfernt, die Mitwirkung von Bakterien deswegen leugnen zu wollen, ist doch in der von Naunyn constatirten Anlagerung anorganischer Kalksalze bei Steinresorptionen eine sichere Bakterienthätigkeit nachgewiesen. Bei den perforirten Gallensteinen, ist mir eine solche Petrificirung der Gallensteine allerdings niemals begegnet, und ebensowenig habe ich eine Oxydation des Bilirubin zu Biliverdin nachweisen können. Naunyn selbst betont, dass für die Fälle, in welchen die Auflösung von Steinen im Gallen-

blaseninhalt ohne gleichzeitige Bildung anorganischen Kalkes vor sich geht, die Rolle der Bakterien erst noch genauer festzustellen wäre. Die Hoffnungen Naunyn's, dass Operationen einmal den Chirurgen geeignete Untersuchungsobjecte in die Hände liefern könnten, ist für meine Fälle wenigstens nicht in Erfüllung gegangen. Litholytische Bakterien waren bei darauf gerichteten Untersuchungen niemals nachweisbar.

Die klinische Bedeutung der vorstehend geschilderten anatomischen Befunde sehe ich vorwiegend in dem Zusammenhang der geschilderten Schleimhautdivertikel mit den Recidiven und Pseudorecidiven nach Gallensteinoperationen.

Es ist bekanntlich noch nicht allgemein anerkannt, dass nach unseren Operationen Recidive im Sinne einer Neubildung von Steinen überhaupt auftreten können. Manche Autoren glauben, dass alle Steine, die bei Relaparotomien nach Gallensteinoperationen in der Gallenblase oder in den Gallengängen gefunden wurden, bereits zur Zeit der ersten Operation, wenigstens in ihren Anfängen, bestanden haben und übersehen wurden. Nach der gültigen Nomenclatur sind als echte Recidive nur die Fälle zu betrachten, bei denen es sich wirklich um Neubildung von Steinen nach vollständiger Beseitigung sämmtlicher in der Gallenblase und in den Gallenwegen liegenden Concremente handelt. Als unechte Recidive müssen wir alle Nachbeschwerden nach Gallensteinoperationen überhaupt betrachten. Kehr rechnet darunter nicht nur die wissentlich und unwissentlich zurückgelassenen Steine und die erneute Entzündung der Gallenblase oder der Gallenwege, ohne Zusammenhang mit Steinen, sondern er will auch die Bildung von Adhäsionen, die Entstehung von Hernien u. s. w. hier eingereiht sehen. In Betreff der unechten Recidive habe ich vor Kurzem an anderer Stelle auf die Bedeutung sowohl der zurückgelassenen Steine, wie der Adhäsionen und der hysterischen Beschwerden bei Gallensteinleidenden hingewiesen. Ich glaube, dass wir die Adhäsionsbildung, die Entstehung von Hernien und hysterische Symptome nur mit Vorbehalt als Recidive deuten dürfen, da sie doch nur in den seltensten Fällen typische Steinsymptome hervorrufen und nur ausnahmsweise vom Patienten oder vom Arzt mit einem Neuaufflackern des Gallensteinleidens verwechselt werden können. Wirkliche Koliken werden in der Regel ausser bei echten Recidiven bei

erneuten Entzündungen der Gallenblase oder der Gallenwege und bei zurückgelassenen Steinen beobachtet.

Das Vorkommen echter Recidive wird von einzelnen sehr erfahrenen Gallensteinoperateuren, wie Kehr und Riedel, überhaupt geleugnet. Kehr sagt in seiner „Technik der Gallensteinoperationen“: „Was die echten Recidive anlangt, so freue ich mich, versichern zu können, bisher auch nicht ein einziges beobachtet zu haben“. Er hält den Nachweis eines echten Recidives für ausserordentlich schwierig, sodass selbst bei grösserer Erfahrung eine Unterscheidung der echten und falschen Recidive mit unseren heutigen Hilfsmitteln nicht möglich sei. Ebenso betont Riedel, dass er Recidive von Gallensteinen noch nicht gesehen hat, er hält sie aber theoretisch nicht für ausgeschlossen. „In Praxi fehlen die Recidive; die Gallenblase wird eben durch die Drainage gesund und verliert die Neigung zur Steinbildung.“

Auch ich meine, dass echte Recidive sehr selten beobachtet werden. Dass sie immerhin vorkommen können, beweisen die Fälle Körte's, der unter 360 Gallensteinlaparotomien 9 Mal ein Wiederauftreten von Steinen beobachten konnte, unter denen er 6 für echte Recidive hielt. Sie waren sämtlich mit Erhaltung der Gallenblase operirt.

Ich glaube, dass die Hoffnung Riedel's durch einfache Drainage der Gallenblase die Schleimhaut ausheilen und so die Neigung zur Steinbildung beseitigen zu können, ziemlich problematisch ist. Wenn wir die geschilderten Fälle betrachten, in denen bei anscheinend wenig veränderter Gallenblase kleinste Concremente in der Tiefe der Luschka'schen Gänge dicht unter dem Peritoneum lagen, dann will es mir wenigstens als eine mechanische Unmöglichkeit erscheinen, dass diese Gallensteine und die neben ihnen angehäuften Entzündungsprodukte und Schleimanhäufungen jemals durch Abstossung in das Gallenblaseninnere eliminirt werden könnten. Ich glaube, dass diese Entzündungsproducte und Steinchen die Neigung zur Gallensteinbildung in der Gallenblase weiter erhalten, und dass noch lange nach Beseitigung aller sichtbaren Steine ein Wiederauftreten von Beschwerden oder gar eine Steinneubildung durch sie hervorgerufen werden kann.

In Fällen, wie in dem Fig. 2 abgebildeten, wird es ausserordentlich leicht vorkommen, dass der Operateur die kleinen, in

der Gallenblasenwand gelegenen Concremente übersieht, und dass er glaubt, er habe einen Solitärstein im Gallenblasenhals mit Hydrops der Gallenblase und durchgängigen Gallenwegen vor sich, also den einfachsten operativen Gallensteinfall überhaupt. Er wird in diesem Falle zweifellos entweder die ideale Cholecystostomie machen, oder er wird eine Gallenfistel anlegen und die Galle so lange ableiten, bis sie klar abfliesst, und dann die Fistel schnell zuheilen lassen. Ich habe in einem ähnlichen Falle dieses Verfahren befolgt und wurde später zur Entfernung der Gallenblase gezwungen, als die Patientin von Neuem Koliken bekam. Seit dieser Zeit mache ich, wenn irgend möglich, principiell die Ectomie allein oder in Verbindung mit Choledochusdrainage, und glaube damit meine Kranken sowohl vor dem echten, wie dem falschen Recidiv zu schützen.

Die retinirten Steinchen und Entzündungsproducte können m. E. den Anstoss zur Steinneubildung, zum Entstehen echter Recidive geben. Ich selbst habe allerdings kein echtes Steinrecidiv gesehen.

Dagegen habe ich in drei Fällen unechte Recidive gesehen, die klinisch durchaus den Eindruck einer Steinneubildung machten.

In dem ersten Falle handelte es sich um einen Patienten, bei dem vor 1 Jahr die Cholecystostomie mit Entfernung von etwa 30 kleineren und grösseren Cholestearinkalksteinen gemacht war. Etwa 9 Monate nach der Operation erkrankte er von Neuem an typischen Koliken, die von seinem Arzt auf Steinneubildung zurückgeführt wurden. Bei der erneuten Laparotomie zeigte sich, dass keine Steine vorlagen. Die Laparotomiewunde wurde geschlossen, der Patient, der stark icterisch war, erhielt Karlsbader Wasser und Breiumschläge, unter denen er rasch ausheilte.

Ebenso lag klinisch ein zweiter Fall, der 8 Monate nach der Cholecystostomie wegen Solitärsteins von mir relaparotomirt wurde. Auch da fand ich keine neugebildeten Steine, dagegen fielen mir bei der Besichtigung der Gallenblase die feinen Concremente in der Gallenblasenwand auf, die ich damals noch nicht kannte. Ich entfernte die Gallenblase, und der Fall, dessen Operation jetzt 2 Jahre zurückliegt, kam zur Heilung. Es ist erklärlich, dass ich hiernach in einem dritten, auswärts operirten Falle, der etwa drei Monate nach der Operation von Neuem unter Fieber und schwerer

Beeinträchtigung des Allgemeinzustandes, Icterus und typischen Koliken erkrankte, nicht mehr zu der Annahme eines Recidives bereit war. In diesem Falle war die Ectomie der Gallenblase und Hepaticusdrainage durch einen berühmten Gallensteinchirurgen ausgeführt worden. Eine Steinneubildung konnte nicht vorliegen, die Gallengänge waren bei der ersten Operation sicher vollkommen gesäubert. Das einzige mir nicht bekannte Moment betraf die Frage, ob die Gallenblase wirklich bis zum Abgang des Cysticus vom Choledochus exstirpirt war. Die Relaparotomie, die vorgeschlagen wurde, verweigerte der Patient. Auch dieser Fall kam durch interne Maassnahmen zur Heilung.

In allen diesen Fällen hatte es sich um unechte Recidive gehandelt. Zwei Mal konnte die Laparotomie nichts von Steinneubildung nachweisen, im dritten Falle trat unter interner Behandlung Heilung ein, so dass auch hier ein unechtes Recidiv anzunehmen ist, da die erste Operation alle Steine mit voller Sicherheit beseitigt hatte.

Fraglich ist nur, wie wir uns die Entstehung dieser unechten Recidive zu denken haben. Wie schon gesagt, treten bei ihnen typische Koliken auf, und das ganze Bild gleicht in völlig eindeutiger Weise den Schmerzattacken beim Cysticus- bzw. Choledochusverschluss. Dass Adhäsionen derartige Schmerzattacken nicht auslösen können, ist mir aus mehr als einem Grunde wahrscheinlich. Sind doch Verwachsungen bei unseren heutigen Operationsmethoden nur noch wenig ausgedehnt, und giebt es andererseits Fälle, die trotz ausgedehnter Adhäsionen niemals Koliken haben, wie es Koliken bei nur geringen Adhäsionen giebt. In den von mir beobachteten Fällen von Pseudorecidiven waren Adhäsionen kaum nachweisbar. Ich möchte daher der Angabe Kehr's, dass restirende Adhäsionen Schmerzattacken hervorrufen, die gar nicht von Gallensteinkoliken zu unterscheiden sind, nicht ohne Weiteres zustimmen, giebt doch auch Kehr zu, dass sie nur ausnahmsweise beobachtet werden. Ich habe vielmehr den Eindruck, dass es sich bei den Pseudorecidiven, deren Ursache wir in makroskopisch erkennbaren Veränderungen nicht feststellen können, um Verstopfungen der Gallenwege handelt, die aber zum Unterschiede von echten Steinkoliken nicht durch Steine, sondern durch Gerinnsel oder Schleimpfröpfe in den Gallenwegen bedingt sind. Diese Schleim-

pfröpfe können bei der Relaparotomie natürlich nicht gefühlt werden. Der Choledochus ist ja viel zu derbwandig, als dass ein kleiner Schleimpfropf darin durch Betastung festgestellt werden könnte. Vielleicht gesellt sich zu diesem Schleimpfropf eine Entzündung an der Schleimhaut der Gallenblase und der Gänge. Aber sowohl dieser Schleimpfropf, wie die Schwellung der Schleimhaut der Gallenwege ist secundär und wird durch Entzündungsvorgänge hervorgerufen, die in der nicht exstirpirten Gallenblase zurückgeblieben sind.

Die Ursache für das Zurückbleiben von entzündlichen Producten in den Gallenwegen sehe ich in den nachweisbaren Veränderungen der Luschka'schen Gänge. Ich habe bereits vorher darauf aufmerksam gemacht, dass selbst bei klarer scheinbar normaler Galle entzündliche Producte in der Tiefe der Luschka'schen Gänge vorhanden sein können. Wird in einem solchen Falle die Gallenblase nur vorübergehend drainirt, dann heilt der Entzündungsprocess nicht aus, und es kann nach kürzerer oder längerer Zeit ein entzündlicher Process einsetzen, der zu stärkerer Schleimproduction und zur Verschwellung der Gallenwege Veranlassung giebt.

Die sicherste Methode, die uns solche Missgriffe in der Behandlung vermeiden lässt, bleibt die Entfernung der Gallenblase. Es ist, wie Körte selbst betont, sicher kein Zufall, dass die Fälle, die mit Erhaltung der Gallenblase operirt wurden, sehr viel mehr zu Nachbeschwerden neigen, als diejenigen, bei denen die Gallenblase entfernt wurde.

Was die Technik der Cholecystectomie anbetrifft, so ist zu erwähnen, dass man die Gallenblase möglichst mit dem ganzen Cysticus entfernen soll und nicht etwa ein Stück des Gallenblasenhalses stehen lässt. Es kann von den Luschka'schen Gängen im Gallenblasenhals und im Cysticus zu echten und Pseudorecidiven kommen, und die Versuche v. Haberer's haben gezeigt, dass von dem Stumpf aus eine ausgedehnte Regeneration der Gallenblase stattfinden kann.

Erklärung der Abbildungen auf Tafel II und III.

Fig. 1. Wucherung der Luschka'schen Gänge bei Cholelithiasis. Einer der Gänge hat die Musculatur durchbrochen und liegt kolbig erweitert unter dem Peritoneum.

Fig. 2. Hydrops der Gallenblase durch Verschlussstein im Gallenblasenhals. Multiple Steine in den Luschka'schen Gängen liegen als schwarze Punkte in der Gallenblasenwand. Präparat aus dem path. anat. Institut Marburg (Prof. Beneke).

Fig. 3. Steine in echtem Divertikel der Gallenblase.

Fig. 4. Stein in abgeschnürtem echtem Divertikel der Gallenblase. Man beachte die Muscularis der Gallenblase und des Divertikels.

Fig. 5. Falsches Divertikel der Gallenblase. Steinperforation ins grosse Netz.

Fig. 6. Zersprengung und Resorption eines ins Netz perforirten Gallensteins.

Fig. 7. Resorptionsvorgänge an einem perforirten Gallenstein.

XXXI.

(Aus der Breslauer chirurgischen Klinik. — Geh.-Rath Prof. Dr. Garrè.)

Neue Beiträge zur Leberresection.[1]

Von

Professor Willy Anschütz,

Oberarzt.

(Mit 6 Textfiguren.)

M. H.! Die chirurgischen Erkrankungen der Leber sind so selten, dass es gerechtfertigt erscheint, die praktischen Erfahrungen, die zufällig der Eine häufiger macht als der Andere, zu publiciren und zur Discussion zu stellen. Vor 5 Jahren habe ich die Erfahrungen der Breslauer Klinik auf diesem Gebiete veröffentlicht.[2] Seither hat sich das Material vermehrt. Zu den früheren 7 Fällen sind 5 weitere hinzugekommen. Ausserdem hat mir Herr Geh.-Rath Garrè seine 8 Fälle aus Rostock und Königsberg zur Verfügung gestellt[3], die ausserordentlich gut mit den anderen übereinstimmen. Diese 20 Fälle zusammen zeigen, dass man auf recht einfache Weise zu guten Resultaten bei der Resection auch grösserer Lebertheile kommen kann. M. H.! Ich betone „das auf einfache Weise", denn ich muss nach diesen Erfahrungen bestreiten, dass bei Resectionen der Leber complicirte Naht- oder Unterbindungsmethoden und Hülfsmittel, die nicht eo ipso bei jeder Operation zur Verfügung stehen, nothwendig sind. Wir haben nie zur

[1] Vorgetragen am 3. Sitzungstage des XXXVI. Congresses der Deutschen Gesellschaft für Chirurgie, 5. April 1907.

[2] Sammlung klinischer Vorträge. No. 356/357.

[3] Diese Fälle finden sich in dem demnächst erscheinenden Theile der Nicolas Senn-Festschrift. Surgery, Gynaecology and Obstetrics. Chicago. 1907.

Compression mit Fremdkörpern greifen müssen, die in der Bauchhöhle zurückgelassen wurden. Auch wurde nie zweizeitig operirt oder eine Vorlagerung des zu exstirpirenden Theiles vor die Bauchhöhle vorgenommen. In allen 20 Fällen war die Behandlung der Leberwunde eine intraperitoneale.

Es handelte sich 3mal um Tumoren der Leber, 1mal um ein übergreifendes Magencarcinom, 3mal um übergreifende Gallenblasencarcinome, 1mal um Leberresection bei irreponiblem Nabelschnurbruch. Ferner sind bei 7 Fällen von Echinococcus, wo der ganze bindegewebige Sack mitsammt der Membran radical exstirpirt wurde, grössere und kleinere Leberresectionen vorgenommen worden, und schliesslich in 5 Fällen von Cholecystitis, wo die Gallenblase in die Leber perforirt oder so fest mit ihr verwachsen war, dass es vortheilhafter erschien, das fest adhärente Lebergewebe zusammen mit der Gallenblase zu exstirpiren. Ich halte es für einen Vortheil, wenn man sich nicht scheut, in solchen Fällen Lebergewebe zu reseciren. Unserer Erfahrung nach ist die Blutung manchmal bei der Resection, wenn man vorgeht, wie noch beschrieben werden soll, geringer, als wenn man die Gallenblase à tout prix von der Leber zu lösen sucht.

Man kommt bei Fällen, wo nur kleinere Stücke, speciell vom Leberrand, entfernt werden, natürlich mit einfacheren Methoden der Blutstillung aus, als bei solchen Fällen, wo man tief in die Lebersubstanz eindringen muss, um z. B. einen Tumor zu exstirpiren. Dementsprechend sind auch die Methoden der Resection, die von uns angewendet wurden, nicht immer die gleichen gewesen und doch beruhen sie alle auf dem gleichen Princip. Es ist dies die zuerst von Kusnetzoff und Pensky festgestellte Thatsache, dass man Lebergefässe eben so gut unterbinden kann wie andere. Leberarterie und Vena portae sind begleitet vom portalen Bindegewebe, fest genug, um einer Ligatur Widerstand zu halten. Es sind natürlich schon früher, vor den Veröffentlichungen von K. und P., oft blutende Lebergefässe gefasst und ligirt worden und man kann sich auch von der leichten Ausführbarkeit dieser Ligatur jederzeit an einer Leichenleber überzeugen. Bei einer Leberresection am Lebenden dagegen ist es nicht immer möglich, die blutenden Gefässe exact zu fassen. Wenn man z. B. stumpf einen Lebertumor auszuschälen versucht und

dabei die Gefässe nach starker Anspannung des Gewebes zerreissen, so ziehen sie sich in Folge ihrer Elasticität oder der des sie umgebenden Gewebes hinter die Oberfläche zurück und können nur schwer oder gar nicht mehr exact gefasst werden. Will man die Gefässe sicher fassen, so bleiben zwei Arten des Vorgehens:

1. Man sorgt für Anlegung einer glatten Schnittfläche durch einen scharfen Messerschnitt oder durch einen kräftigen Scheerenschlag. In der glatten Fläche wird man alsdann die grösseren blutenden Gefässe gut fassen und ligiren können, um die kleineren braucht man sich nicht zu kümmern. Das ist das Vorgehen, welches sich bei der Resection von kleineren Leberstücken empfiehlt. Auf diese Weise hat Garrè einen Theil seiner Leberresectionen schnell und bequem ausgeführt. Die anfängliche Blutung kann durch Compression der Wundfläche selbst oder von der Seite her gestillt werden. Handelt es sich um dünnere Lebertheile, so kann man auch durch federnde Klemmen eine hinreichende Compression der Lebersubstanz ausführen. Holländer hat ein derartiges Instrument für die Resection von Lebergewebe empfohlen. Garrè hat die federnde Klemme von Doyen einigemal mit gutem Erfolge angewendet. Nach Lockerung derselben wurden die blutenden Gefässe gefasst und unterbunden und die Leberwunde, die in allen Fällen möglichst keilförmig angelegt war, schnell vernäht[1]). Eine Grenze wird der manuellen Compression und dem Arbeiten mit federnden Klemmen wohl dadurch gesetzt, dass sie sich nur bei relativ dünnen Lebertheilen anwenden lassen. Bei dicken Lebertheilen wirkt eine für die Leberoberfläche noch erträgliche Compression nicht mehr auf die central gelegenen Blutgefässe. Erzwingt man den Stillstand der Blutung auch in den mittleren Partien des Leberdurchschnittes durch ein stärkeres Zusammendrücken der Klemme, so riskirt man ein Einreissen an der Oberfläche. Derselbe Mangel haftet allen den Verfahren an, wo

[1]) Will man bei der Resection grösserer Lebertheile einer Blutung zuvorkommen, so würde es sich vielleicht empfehlen, dies an einer Stelle zu thun, wo man mit leichtem Griff die Blutzufuhr von der Leber abhalten kann, d. h. durch temporäre Compression der Vena portae an der Leberpforte (Tuffier und de Rouville), oder aber, wie es Thöle empfiehlt, durch Compression der Aorta mit dem dafür angewandten Instrument von Dahlgren. Ich habe allerdings darüber keine persönlichen Erfahrungen.

intrahepatische Nähte, um ihr Einschneiden zu verhindern, auf breiten Fremdkörpern gelegt und fest geknüpft werden, gleichgültig, ob diese nun aus Muskeln, Fascienstreifen (Beck), Jodoformgaze (Albert), Fischbein, Elfenbein oder decalcinirten Knochen (Cecherelli, Bianchi, Segale, Beck) oder aus Magnesiumstreifen (Payr) bestehen.

Wenn man kleine Lebertheile mittels scharfen Schnittes schnell durchtrennt, flugs die stärker blutenden Gefässe fasst, ligirt und möglichst rasch die parenchymatös blutenden Leberflächen durch Nähte vereinigt, so wird man keine grösseren Blutverluste erleben. Garrè vermuthet, dass die gegenseitige Berührung der Leberwundflächen zur Stillung der Blutung beiträgt. Von einer Compression der Gefässe durch diese Lebernaht kann natürlich nicht die Rede sein, denn beim Nähen der Leberwunde muss im Gegensatz zur intrahepatischen Ligatur der Faden sehr vorsichtig gelegt und nur zart angezogen werden, damit er nicht einschneidet.

2. Das zweite Verfahren, mittelst dessen man die blutenden Gefässe sicher fassen kann, ist das der intrahepatischen Ligatur. Ehe die Blutgefässe durchschnitten werden, werden sie unterbunden. Dieses Verfahren ist also ein präventives und wird überall da anzuwenden sein, wo man, wie bei Resectionen grösserer Lebertheile, eine erheblichere Blutung fürchtet. Man durchsetzt vor dem Durchschneiden mit eng aneinander liegenden Ligaturreihen systematisch das Lebergewebe und constringirt mit ihm die Gefässe, indem man sie in Bündel zusammenfasst.

Dieses Verfahren ist von Kusnetzoff und Pensky im Jahre 1894 veröffentlicht worden, aber es fand zuerst, soweit die Literatur einen Ueberblick gewährt, keine rechte Annahme bei den Chirurgen. Langenbuch war sehr skeptisch und prophezeite dem Verfahren keine Zukunft, eine Voraussetzung, die nicht eingetroffen ist, denn allenthalben liest man jetzt von Leberresectionen mit intrahepatischen Ligaturen.

Es ist nicht ohne Interesse, sich der Experimente von K. und P. zu erinnern. Bei der einen Gruppe von Thieren wurde durch den Lebertheil eine Reihe von Massenligaturen gelegt, welche nur schwach geschnürt wurden, damit sie nur oberflächlich das Lebergewebe einrissen. Unterhalb der Ligaturreihe resecirte man. Bei der zweiten Gruppe von Thieren verfuhr man ganz

genau so, bis auf eine scheinbar unbedeutende Modification. Man legte dieselben Ligaturen auf die gleiche Art und Weise, aber man zog die Fäden continuirlich kräftig an und schnürte das Lebergewebe rücksichtslos zusammen, ohne sich um das Einschneiden der Ligatur zu kümmern. Bei den Thieren der ersten Gruppe war n. b. erst nach genauer Stillung der Blutung die Bauchhöhle verschlossen worden, aber bei allen kam es zur Nachblutung und alle starben in den ersten Tagen nach der Operation. Bei den Leberresectionen mit starker Schnürung dagegen war es schon aufgefallen, dass die Blutung aus dem Stumpf gar nicht oder nur gering auftrat. Von diesen Thieren, die zum Theil sehr lange lebten, starb keines in Folge von Nachblutung.

Man darf es demnach nicht vermeiden wollen, wie es früher vielfach geschah, bei Umstechungen oder Umschnürungen das Lebergewebe zu zerdrücken, sondern man hat dem Lebergewebe gegenüber genau so vorzugehen, wie man es bei anderen Massenligaturen macht, beim Netz, bei der Lunge z. B.

Untersucht man ein mit intrahepatischen Ligaturen behandeltes Leberstückchen mikroskopisch, so sieht man sehr schön die Wirkung der Umschnürung. Wie man die Richtung der Schnitte wählt, ist gleich, ob horizontal oder vertical zur Leberoberfläche: färbt man das Bindegewebe der Leber, so kann man feststellen, dass in einiger Entfernung von dem Ligaturknoten die Leberstructur unverändert, d. h. so gut wie gar kein Bindegewebe zu sehen ist. Je näher man aber der Unterbindung kommt, um so mehr häufen sich die Bindegewebsstränge an, um schliesslich an der Stelle, wo der Faden liegt, in dicken Bündeln vereinigt zu sein. In ihnen sind die Gefässe gelegen, aber Lumina sind natürlich nicht mehr zu sehen. Auvray, der die Experimente von K. und P. durchaus bestätigte, zeigte an ganz frischen menschlichen Lebern in ausserordentlich überzeugender Weise die Wirksamkeit der intrahepatischen Ligatur. Er spritzte in den Lappen, an dem die Resection vorgenommen worden war, unter starkem Druck gefärbte Flüssigkeit und man sah an der Wundfläche nicht das kleinste Tröpfchen hervorquellen. Dabei hatte sich unter dem starken Druck der Leberlappen hinter der Ligaturreihe bis zum Platzen ausgedehnt, aber kein Gefäss liess Flüssigkeit hindurchtreten. Auch Tricomi prüfte das Resectionsverfahren nach und konnte seine Zweckmässigkeit durchaus bestätigen. Schädigungen ergaben sich für den Organismus nicht.

Payr[1]) meint von dem geschilderten Verfahren, es gehöre ein gewisser Muth dazu, rücksichtslos mit fest zusammenschnürenden Fäden grössere Parthien Lebergewebes zu durchtrennen. „Man muss den trefflich blutstillenden Effect dieses Verfahrens aus eigener Anschauung kennen gelernt haben, ehe man sich zu dessen Ausübung entschliessen kann“. Man kann diese Bemerkung Payr's

[1]) Payr und Martina, Experimentelle und klinische Beiträge zur Lebernaht. Langenbeck's Archiv. Bd. 77. 1903.

vollkommen verstehen, aber ich würde empfehlen, sich zunächst bei der Resection von kleinen Leberstücken davon zu überzeugen, dass diese Methode wirklich nicht gefährlich ist. Die Gefahr der Leberzellenembolie, an die Payr bei dem starken Schnüren der intrahepatischen Ligatur denkt, besteht unserer Ansicht nach nicht. Payr citirt eine Discussionsbemerkung von Kader[1]), die sich auf einen Fall bezieht, den ich auch in meiner früheren Arbeit[2]) angeführt habe.

Bei der Exstirpation (Dr. Kader) einer 2faustgrossen Echinoococcuscyste musste eine etwa 4 Finger breite, 1 Finger dicke Parthie von Lebersubstanz durchtrennt werden. Dies geschah ohne alle Schwierigkeit und ohne Blutung nach Anlegung einer Reihe intrahepatischer Ligaturen. In der Leberwunde wurde ein Jodoformgazetampon befestigt und der Bauch soweit als möglich verschlossen. Der Verlauf war in den beiden ersten Tagen zufriedenstellend, Pat. fühlte sich ganz wohl. Am Morgen des 3. Tages collabirte sie plötzlich und starb innerhalb weniger Stunden. Bei der Section fand sich die Leber beim Aufschneiden blassroth und trübe, die Centren der Acini unregelmässig gelb. Entsprechend dem Substanzverluste war die Schnittfläche noch etwa 3 mm bis $1^1/_2$ cm weit graugelb gefärbt, daneben aber stärker geröthet.

Es war eine acute gelbe Atrophie der Leber und es wurde an Jodoformvergiftung oder, wie mir Herr Prof. Kader nach nochmaliger ausführlicher Besprechung des Falles neulich mittheilte, an eine Chloroformvergiftung gedacht. Einen Zusammenhang des Todes mit der Ligaturmethode glauben wir bestimmt in Abrede stellen zu können. Blut war nicht in der Bauchhöhle, für embolische Processe fanden sich keinerlei Anhaltspunkte, obgleich das Gefässsystem der Pfortader sowie der Lungen genau daraufhin untersucht wurde.

Die grösseren Gefässe werden bei der intrahepatischen Ligatur, wie man sich leicht überzeugen kann, nicht eröffnet, sondern sie werden zusammengerafft und durch die Ligatur verschlossen. Die Gefahr der Thrombenbildung in den Gefässen der Leber, der Embolie riskirt man schliesslich bei jedem Verfahren der Resection, ebenso, wie es bei jeder anderen Operation, speciell jeder Bauchoperation zur Thrombenbildung und zu embolischen Processen in den Lungen kommen kann.

Payr hat gefunden, dass es bei seinen Versuchsthieren zu ausgedehnten Pneumonien kam, wenn er seine Magnesiumplatten so fest anzog, dass sie in das Lebergewebe einzuschneiden drohten, oder aber, dass sich eine oberflächliche Nekrotisirung der zunächst von den Platten am stärksten gedrückten Leberparthien einstellte.

[1]) Chirurgen-Congress 1898.
[2]) l. c. S. 495. Fall 3.

Es wurden in den betreffenden Leberstücken ausgedehnte Venenthrombosen gefunden. In den Lungen fanden sich Infarcte, multiple pneumonische Herde und Leberzellenembolien; eine Thatsache, die mit Beobachtungen bei Leberquetschungen der patholog. Anatomen übereinstimmt. Bei richtigem Vorgehen konnte Payr übrigens jedesmal diese Schädigung des Lebergewebes und seiner Folgen sicher vermeiden. Auch Kusnetzoff und Pensky haben, wie oben erwähnt, eine grössere Reihe von Experimental-Untersuchungen an Kaninchen vorgenommen, haben aber nur wenige der Versuchsthiere verloren, und zwar nie an Pneumonie, nur einige wenige an Peritonitis in Folge mangelhafter Asepsis bei der Operation. Dass die intrahepatischen Ligaturen in der Weise, wie wir sie ausgeübt haben, zu schädigender Wirkung nicht geführt, sondern sich ausserordentlich bewährt haben, selbst bei grossen Leberresectionen, das beweisen unsere Fälle.

Wenn ich für die grossen Leberresectionen die intrahepatische Ligaturmethode von K. und P. empfehle, so meine ich damit nur die Idee, die dem Verfahren zu Grunde liegt, nicht aber die Art und Weise, wie die Autoren ihre intrahepatischen Ligaturen angelegt haben. Die Fadenführung von K. und P. ist etwas künstlich und mag Manchem complicirt vorgekommen sein und deshalb von der Anwendung des Verfahrens abgehalten haben, zudem macht die strenge methodische Durchführung der Ligaturen Schwierigkeiten bei dickeren Leberlappen. Noch complicirter ist das Verfahren von Auvray. Diese umständlichen Fadenführungen sind wohl gut und haben sich auch bei Operationen am Menschen bewährt, aber sie sind unbequem, zeitraubend und nicht absolut nothwendig. Man kann, wie es vor K. und P. schon einige gethan, z. B. Bruns 1888 [citirt bei Garrè[1])] einfach mit der Déchamps'schen Nadel, operiren und methodisch die Gefässe, ehe man sie durchtrennt, unterbinden. Ich will damit keineswegs die Verdienste von K. und P. und Auvray schmälern, sie haben durch ihre Experimente die Leberresection, wie das auch Payr betont, auf eine treffliche wissenschaftliche Grundlage gestellt.

Wir rathen in der Weise vorzugehen, dass man eine armirte Déchamps'sche Nadel oder ein ähnliches Instrument (Lebernadel

---

[1]) Beitr. z. klin. Chirurgie. Bd. VI. 1889.

von K. und P., gestielte Lebernadel von Kader oder Payr, Oehrnadel von Thöle) vorsichtig, langsam tastend durch das Lebergewebe hindurchführt. Der runden, stumpfen Spitze des Instrumentes weichen bei diesem Vorgehen die Gefässe aus. Man umfasst einen Leberabschnitt von ungefähr $1-1^1/_2-2$ cm Durchmesser und schnürt mit langsamem, kräftigem Zuge den Faden continuirlich fest zusammen. In dem Lebergewebe werden bei dem langsamen aber festen Zug die Lebergefässe erst sämmtlich comprimirt (genau so, wie es Payr bei der Anlegung seiner Platte erreicht), dann wird durch den stärkeren Zug die eigentliche Lebersubstanz, da sie weniger widerstandsfähig als die Gefässe ist, zerdrückt, und zwar zwischen den geschlossenen Gefässen. Ich glaube, dass man auf das tastende Vorgehen beim Durchbohren der Lebersubstanz und ferner auf das langsame continuirliche Schnüren der Fäden Werth legen muss. Vielleicht sind es gerade diese anscheinenden Kleinigkeiten, welche die Entstehung von Leberzellenembolien verhindern. Man kann entweder erst eine Reihe solcher Ligaturen legen und dann das Lebergewebe durchtrennen, oder schrittweise ligiren und reseciren. Man kann auch mit spitzen Nadeln das Gewebe umstechen; es kommt jedoch dabei vor, dass man Gefässe, die nicht ausweichen, einreisst. Das Unglück ist aber nicht gross, denn es gelingt dann leicht, das Gefäss zu fassen. Als Material zur Unterbindung empfiehlt sich, wenn man die stark schnürende, intrahepatische Ligatur anwendet, starkes Catgut. Zur Unterbindung einzelner Gefässe nimmt man am besten, wie es Garrè empfiehlt, feinste Seide. Zu den Lebernähten kann man dickes Catgut oder einen stärkeren Seidenfaden nehmen.

Ich habe die Leberresection mit intrahepatischen Ligaturen in soviel Fällen zum Ziele gelangen sehen, und habe auch selbst damit wiederholt volle Erfolge erzielt, dass ich glaube, das Verfahren rückhaltlos empfehlen zu können. Ein schwierigeres Problem als die Auslösung des nebenstehenden grossen Tumors (Fig. 1), die Mikulicz ausführte, kann ich mir kaum vorstellen. Der Fall ist schon früher von mir publicirt[1]), ich möchte ihn aber nochmal kurz wiedergeben.

Es handelte sich, wie es sich später herausstellte, um ein vom Ovarium ausgehendes metastatisches Leber-Carcinom, welches in den vorderen Parthien des

[1]) l. c. Fall 8. S. 499.

rechten wie des linken Leberlappens gelegen war. Zuerst stumpfe Auslösung des oberflächlich gut abgekapselten Tumors, dann stärkere Blutung. Nun wurden systematisch intrahepatische Ligaturen angelegt. Der Tumor geht bis nahe an die Leberpforte heran. Zuletzt wurden bis bleistiftdicke Venen unterbunden. Bei der Exstirpation des Tumors musste die Gallenblase mit entfernt werden. Der Tumor wog fast 900 g. Tod nach $2^1/_2$ Monaten. Kleiner primärer Tumor im linken Ovarium.

Fig. 1.

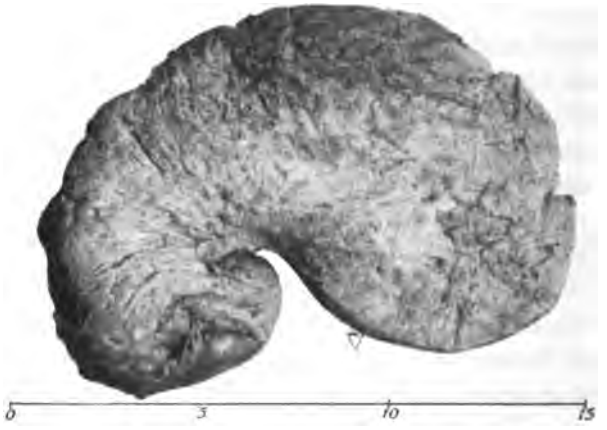

Oefters kann man, wie in dem eben beschriebenen Falle, zuerst stumpf auslösen, dann bei stärkerer Blutung scharf vorgehen, und die Gefässe anklemmen und ligiren, um schliesslich, wenn die Blutung noch stärker wird und die Operation in die Tiefe geht, streckenweise zu den intrahepatischen Massenligaturen greifen. Wenn, was ja öfters der Fall ist, in der Nähe des zu resecirenden Theiles in Folge der Degeneration von Leberparenchym eine Vermehrung des Bindegewebes stattgefunden hat, ist gewöhnlich die Resection leichter und schneller auszuführen. Leider finden sich die cirrhotischen Vorgänge aber fast nur bei chronisch entzündlichen Processen und nicht bei den Tumoren der Leber, wie ich an einigen Präparaten nachweisen konnte.

Es folgen drei Krankengeschichten von Fällen, die nach diesen Principien operirt sind.

Christiane F., 19. 2. bis 18. 3. 05. Cholelithiasis, Cholecystitis et Pericholecystitis.

Seit $^1/_2$ Jahr Schmerzen und Fieberanfälle, zeitweise Erbrechen. Unter dem rechten Rippenbogen apfelgrosser, empfindlicher Tumor, linker Leberlappen vergrössert, palpabel.

26. 1. 05 Operation (Prof. Kausch). Schrägschnitt vom Rippenbogen zum Nabel. Rechter Leberlappen nach unten verzogen. An Stelle der Gallenblase fast faustgrosser Tumor, umgeben von festen Adhäsionen mit dem Magen, Duodenum, Colon transversum. Man hält den Tumor für Carcinom. Lösung der Adhäsionen. Resection von 10 cm Dickdarm (Enteroanastomose, Verschluss der Enden nach Doyen). Der Tumor drängt sich tief in den Darm hinein, die Schleimhaut ist aber nicht verwachsen. Nach Lösung der Verwachsungen mit Duodenum und Magen wird der Tumor sammt einem keilförmigen Stück des verwachsenen Lebergewebes mit intrahepatischen Ligaturen exstirpirt. Auf dem Cysticusstumpf wird ein Cigaretten-Drain befestigt.

Das Präparat zeigt Steine und multiple Abscesse, die die Gallenblase zum Theil durchbrochen und harte entzündliche Schwielen gebildet haben. Auch in das Lebergewebe sind einige kleine Abscesse perforirt. Die mikroskopische Untersuchung ergiebt nur entzündliche Veränderungen. Es besteht eine vorübergehende gallige Secretion aus der Wunde. Am 8. 3. 05. kann Pat. vollkommen geheilt entlassen werden.

Fritz N., 13 Jahre alt, Striegau. 4. 10. bis 28. 10. 06. Echinococcus hepatis.

Seit 4 Wochen einen Tumor im Leibe gefühlt, keine Beschwerden. Im Epigastrium etwa in der Mittellinie gut verschieblicher, schrägverlaufender Tumor.

8. 10. Operation (Anschütz). Schnitt in der Mittellinie. Im linken Leberlappen nahe der Unterfläche eine etwa 12 cm lange, eiförmige Echinokokkencyste. Das Lebergewebe wird mit intrahepatischen Ligaturen unterbunden und dazwischen durchtrennt. Der Tumor lässt sich nun zum Theil ohne nennenswerthe Blutung ausschälen. Ein Theil der Lebersubstanz bleibt an der Cyste sitzen. Die Leberwunde wird genäht, in die Höhle wird ein Jodoformgazestreifen zur Drainage nach aussen eingelegt. Verlauf o. B. 28. 10. geheilt entlassen.

Frau T., 51 Jahre. Carcinoma ventriculi mit der Leber verwachsen. 20. 10. bis 5. 11. 06, gestorben.

Faustgrosser palpabler Tumor in der Magengegend. Mässige Retention, Salzsäure fehlt, Milchsäure vorhanden.

23. 10. Operation (Anschütz). Grosses Carcinom des Pylorus in das Duodenum hineingewuchert, auf den Rand des linken Leberlappens übergreifend. Drüsen und Metastasen sind nicht zu fühlen. Es wird die ergriffene Leberpartie nach sorgfältiger Umstechung mittelst der Déchamps'schen Nadel in Keilform unterbunden und dann abgetrennt ca. 5 cm lang, 3 cm breit, 2 cm dick. Die Blutung ist gering. Später muss auch ein Stück des Pankreas resecirt werden. Resection nach Billroth's 2. Methode mit Graserschen Klemmen. Ein Jodoformgazestreifen in die Pankreasgegend.

Der Verlauf war zunächst ein guter. Am 30. 10. Temperaturanstieg. Entleerung einer grossen Menge Eiter, stark nach Fettsäure riechend (Pankreasfistel?).

3. 11. Eiterung und Fieber halten an, Verband durchblutet. Mittags blutiges Erbrechen. Drei blutige Entleerungen. Exitus. Section verweigert.

Epikrise: Es war eine sehr schwere Resection, der Duodenalverschluss hat trotz Eiterung in der Umgebung gehalten. Als Ausgangspunkt der Eiterung ist das Pankreas anzusehen. Die Nachblutung muss von der Magennaht ausgegangen sein, da sich Blut durch Magen und Darm entleerte. Mit der Leberresection kann man sie nicht in Zusammenhang bringen.

M. H.! Ich möchte nun aber durchaus nicht rathen, in geeigneten Fällen den intrahepatischen Ligaturen zu Liebe auf andere blutsparende Mittel zu verzichten. Man soll sich nicht Vortheile, die sich manchmal bieten, entgehen lassen. So habe ich in dem folgenden Falle mit grossem Nutzen von der vorübergehenden Anlegung einer elastischen Ligatur Gebrauch gemacht, und durch das Liegenlassen von Klemmen die Operation ganz erheblich abgekürzt.

Anna M., 27 Jahre. 11. 9. bis 25. 10. 05. Adenoma hepatis.

Seit 3 Monaten, im Anschluss an eine normale Geburt, heftige Schmerzen in der Lebergegend, daselbst kleine eigrosse Geschwulst gefühlt. Kein Icterus. Seit dieser Zeit leidet Pat. fortwährend unter brennenden Schmerzen, die nach oben hinziehen. Die Geschwulst im Leibe ist bis zu ihrer jetzigen Grösse langsam gewachsen. Appetitlosigkeit, leichte Obstipation, Gewichtsabnahme. Unter dem rechten Rippenbogen kugeliger Tumor bis zur Nabelhöhle, und fast bis zur Mittellinie reichend. Oberfläche glatt, Consistenz prall. Ausgesprochene respiratorische Verschieblichkeit, auch bimanuell ist der Tumor gut verschieblich. Bei der Aufblähung wird er nach oben verschoben und etwas überlagert.

15. 9. 05. Operation (Anschütz). Kleiner Explorativschnitt in der Mittellinie, dann Schrägschnitt nach unten rechts parallel dem Rippenbogen. Es findet sich ein von der Unterfläche des rechten Lappens herabgehender über faustgrosser Tumor, an einer Stelle eine narbige Einziehung, an einer anderen gelblich durchscheinende Flecken. An der linken Seite des Tumors hängt die kleine Gallenblase. Diese wird leicht abgelöst, ebenso adhärente Darmschlingen. Die Resection wird mit intrahepatischen Ligaturen begonnen, dann wird um den Stiel des Tumors ein Gummidrain gelegt. Der Schlauch wird mit Hakenklemmen an dem Stiel befestigt, um das Abrutschen zu verhindern. Der Tumorstiel wird abgetragen und jedes sichtbare Gefäss schnell gefasst. Trotz aller Vorsichtsmaassregeln rutscht der Schlauch langsam ab, der Stumpf wird mit den Händen comprimirt. Noch einige Klemmen angelegt. Nach Aufhebung der Compression ist die Blutung ganz gering. Es gelingt, die meisten Klemmen zu ligiren, 6 bleiben am Stumpf des Stieles liegen. Die unbedeutende paren-

chymatöse Blutung kann durch Heissluftapparat gestillt werden (Tamponade). Der Tumor (Fig. 2) ist birnenförmig, 14 cm lang, 11 cm breit, und 7 cm dick.

Verlauf nahezu fieberfrei. Vorübergehend gallige Secretion. 25. 10. geheilt entlassen.

Es handelte sich nach der mikroskopischen Untersuchung um ein typisches Adenom. Die Diagnose wurde von Herrn Geheimrath Ponfick freundlicher Weise controllirt und „angesichts sowohl der scharfen Abgrenzung, als auch der Gleichmässigkeit der Zellen und deren Uebereinstimmung mit denen der normalen Drüse und vor allem des Umstandes, dass wenigstens vielfach noch eine deutliche Gliederung in läppchenähnliche, wenn auch weit umfangreichere Einheiten wahrzunehmen ist", bestätigt.

Fig. 2.

Durch die Erfahrungen anderer, besonders aus der Czerny-schen Klinik, publicirt von G. B. Schmidt u. A., war ich darauf vorbereitet, dass der Schlauch vor dem Stiel des Tumors abrutschen würde, weil derselbe nach der Entfernung des Tumors sein Volumen ändert. Trotz aller Vorsichtsmaassregeln, Anklemmen, Annähen, Festhalten des Schlauches, konnte ich das Abgleiten vom Stiel nicht verhindern. Ich hatte aber schon einige feste Ligaturen in dem Stiel gelegt, und während des Abrutschens konnte ich die Gefässe, die alsbald wieder zu bluten begannen, fassen. Das Gewebe war brüchig und es war schwer, an der Unterfläche die Ligaturen zuverlässig zu legen, so liess ich einige Klemmen 1—2 Mal 24 Stunden liegen und entfernte sie dann erst. Ich habe auf diese Weise sehr schnell operiren können.

Auf einen Punkt möchte ich noch zu sprechen kommen, der mir von grosser Wichtigkeit erscheint, das ist die Mobilisation

der Leber bei Operationen an Lebertheilen, die weniger leicht zugänglich sind. Es ist bekannt, dass man die Leber durch Trennung der Bänder mobilisiren kann. Man hat diese Mobilisation schon öfters ausgeführt (Langenbuch, Israel, Depage, Tricomi, Philippini u. A.), aber meines Erachtens wird von diesem Vortheil immer noch zu wenig Gebrauch gemacht. Bei der Exstirpation eines Echinococcus im hinteren Theil der Spitze des linken Leberlappens ist es mir aufgefallen, wie einfach sich die Vorlagerung des Lappens vor die Bauchhöhle gestaltet, wenn man das Ligamentum triangulare durchtrennt.

Wilhelm Sch., Fellhammer, 29 J., Berghauer. 23. 8. bis 24. 9. 05. Echinococcus hepatis.

Vor 3 Monaten Fall mit der Magengegend auf eine Holzkante, 8 Tage Bettruhe. Unter dem rechten Rippenbogen Schmerzen. In der rechten Sternallinie apfelgrosser, mit der Leber deutlich beweglicher, harter, etwas höckriger Tumor. Der linke Leberlappen ist vergrössert.

30. 8. Operation (Anschütz). Medianschnitt. In der Unterfläche des sehr grossen linken Leberlappens findet sich eine Echinococcuscyste, die etwa 2 cm über die Fläche hervorragt. Sie ist fest in die Lebersubstanz eingebettet, hat einen Durchmesser von ungefähr 15 cm. Der linke Leberlappen wird nach Abbinden des Ligamentum triangulare sinistrum vorgewälzt, dabei wird der Rippenbogen kräftig nach oben gezogen. Es gelingt nach der Lösung des Ligaments leicht, den linken Leberlappen so vorzulagern, dass seine Unterfläche nach links und oben sieht, und der Tumor frei zu Tage liegt. Sorgfältige Tamponade der Umgebung. Etwa 2 cm vom Tumorrande entfernt wird in das überdachende, sich hart anfühlende Lebergewebe eingeschnitten. Nur geringe Blutung. Der Tumor lässt sich jetzt ziemlich leicht theils stumpf, theils scharf aus seinem bindegewebigen Bett ausschälen. Einige stärker blutende Gefässe werden gefasst. Kurz vor Beendigung der Ausschälung der über mannsfaustgrossen Cyste platzt dieselbe. Sofortige Punction. Die Kapsel wird mit einem Theil von Lebergewebe, welches in der Tiefe mit intrahepatischen Ligaturen durchtrennt wurde, exstirpirt. Einführung eines Jodoformtampons in das Geschwulstbett, Naht der Leber über dem Tampon.

Unmittelbar nach der Operation zweimaliges Erbrechen von etwas Blut. Am 4. Tage Temperatursteigerung 39,4. Nach Lockerung des Tampons entleert sich eitriges, gallig gefärbtes Secret. Dann Temperaturabfall, Entstehung einer Gallenfistel, die sich allmählich verkleinert. Am 24. 9. kann Pat. mit kleiner, nicht mehr Galle secernirender Fistel entlassen werden.

Die Durchtrennung des Ligaments liess sich sehr leicht ausführen. Ich habe mich auch an der Leiche davon überzeugt, wie sehr die Beweglichkeit des linken oder des rechten Leberlappens zunimmt, wenn man das entsprechende Ligamentum triangulare

durchtrennt hat. Die Ligamenta coronaria halten die Leber an der hinteren Bauchwand fest, sie lassen sich erst dann bequem in Angriff nehmen, wenn man das Ligamentum suspensorium angeschnitten oder ganz durchtrennt hat. Zieht man an dem durchtrennten Ligamentum suspensorium die Leber stark nach unten, so rotirt sie um eine horizontale Axe, welche man sich an der hinteren Bauchwand gelegt denken muss. Bei starkem Zug nach unten kann man sich einen guten Theil der Leberoberfläche zu Gesicht bringen. Ich halte die Bänderdurchschneidung für einen relativ kleinen Eingriff, der grosse Vortheile bringen kann. Man sollte von ihr in geeigneten Fällen, z. B. auch bei Verletzungen, weitgehenden Gebrauch machen, die Gefahr einer Wanderleber scheint bei normaler Bauchmuskulatur nicht zu bestehen. Die Leber ist durch die Vena cava und durch die Ligamenta coronaria hinreichend fixirt und wird ausserdem durch den intraperitonealen Druck, wie Langenbuch besonders betont, in ihrer Lage gehalten. Ich glaube auch, dass nach so eingreifenden Operationen ausgedehnte peritoneale Verwachsungen entstehen, die die durchtrennten Bänder voll ersetzen können.

Sehr wichtig für grössere Leberresectionen oder Operationen an den schwerer zugänglichen Theilen ist, dass man sich das Operationsfeld gross und breit freilegt. Ueber die Schnittführung möchte ich keine Regeln aufstellen, da thut jeder, wie er gewöhnt ist. Sehr viele solcher Operationen beginnen als Probelaparotomie in der Mittellinie, und man wird je nach Lage des Tumors seitliche Hülfsschnitte oder den Kehr'schen Wellenschnitt hinzufügen. In den Fällen aber, wo es sich um Affectionen handelt, die auf der Leberoberfläche gelegen sind, helfen die seitlichen Hülfsschnitte auch nicht viel. Hier ist das Störende der rechte Rippenbogen und oft auch der Processus ensiformis. Die Resection des Rippenbogens (temporär oder definitiv) ist ein Hülfsmittel, welches gewiss nicht oft genug angewendet wird. Bereits 1888 hat Lannelongue die Resection des unteren Randes des Thorax beschrieben und empfohlen. Dasselbe Thema hat die Pariser These von Canniot (1891) zum Gegenstande. Es ist von ihm an einer grossen Zahl von Leichen festgestellt worden, dass die 8., 9., 10. und 11. Rippenknorpel an ihrer Innenfläche nicht mit Pleura bedeckt sind. Beim ausgewachsenen Mann bleibt der Pleurasack in der Mammillarlinie 3 cm, in der Axillarlinie 4,2 cm vom Thoraxrand entfernt, bei

der Frau 2,8 resp. 3,5 cm, bei Kindern weniger. Nach Merkel (Fig. 3) beginnt die Linie der pleuralen Umschlagsfalten vorn auf dem Knorpel der 6. Rippe, sie kreuzt schräg gegen den Knorpel der 7. Rippe herab; ihre tiefste Stelle erreicht die Umschlagsfalte bei der 10. Rippe oder im 10. Intercostalraum etwas hinter der Axillarlinie. Von da läuft sie fast horizontal, bis sie die Wirbelsäule am Ansatz der 12. Rippe erreicht. Pansch[1]) giebt an, dass

Fig. 3.

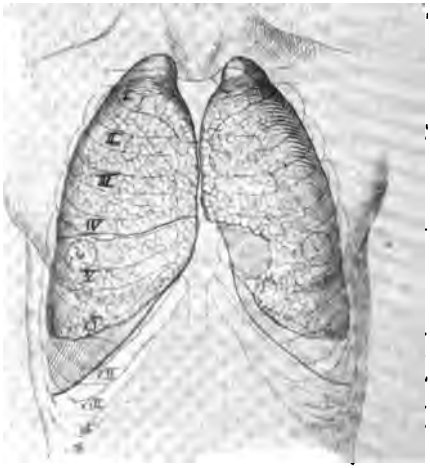

Die Complementärräume der Pleura sind schraffirt eingezeichnet.

die untere Grenze ziemlich unveränderlich ist. Der grösste beobachtete Unterschied betrug etwa eine Fingerbreite. An der Umschlagsfalte befindet sich zwischen Brust- und Zwerchfell noch ein bindegewebiger Raum. Bardeleben fand den 7. Rippenknorpel stets frei von Pleura. Nach den anatomischen Untersuchungen kann man also in aller Ruhe den 7. Rippenknorpel bis fast an die Knorpelknochengrenze, den ganzen 8.—11. Knorpel, und bei den letzten Rippen ruhig auch noch Rippenknochen entfernen, ohne die Pleura zu verletzen. Ich habe mich an mehreren Leichen davon überzeugt, dass man thatsächlich ohne

[1]) Bei Merkel, Topographische Anatomie. II. S. 390.

jede Gefahr den 7. Rippenknorpel reseciren, und dass man auch am 6. Knorpel die Pleura noch leicht vermeiden kann, wenn man den Knorpel tangential abschnitzt und das Bindegewebe an der Umschlagsfalte vorsichtig stumpf abschiebt. Der Musculus rectus wird dabei am besten quer durchschnitten und nach oben geklappt, sein Ansatz ist die Vorderfläche des 5.—7. Rippenknorpels. Obliquus internus und externus kommen nicht in Betracht, der Transversus

Fig. 4.

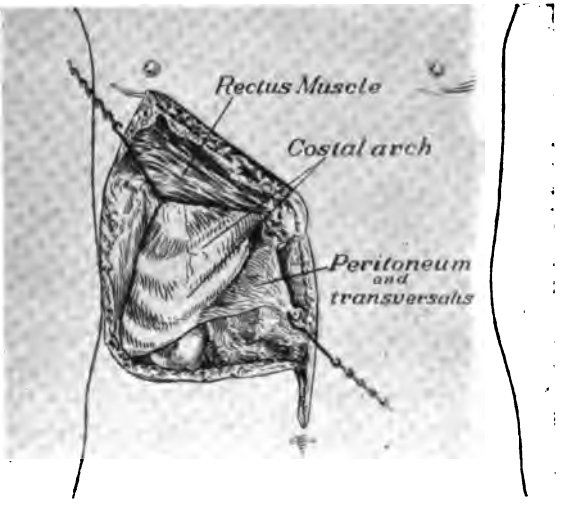

Nach Willy Meyer, New-York[1]).

Rechtwinkelige Incision, Hautmuskellappen nach oben geschlagen. Peritoneum und Musculus transversus bleiben am Rippenbogen. Der Letztere ist freigemacht.

(Ursprung: Innenfläche des 6.—12. Rippenknorpels) muss ebenfalls durchtrennt werden. Nach Durchschneidung der Rippenknorpel (7—10) an der Knochengrenze und des 7. Knorpels in seinem sternalen Theile, an welchem alle folgenden Knorpel hängen, gelingt es leicht, den Rippenbogen zu lüften, wenn man temporär reseciren will (Fig. 4—6). Und nun hat man einen schönen Zugang zur Leberoberfläche, besonders dann, wenn man einen breiten Haken lateral vom Ligamentum suspensorium einsetzt.

[1]) Willy Meyer, Osteoplastic Resection of the Costal Arch. Journal of the American medical Association. 1906.

Setzt man ihn median vom Suspensorium ein, so zieht man die Leber zur Zwerchfellskuppe hinauf und hat keinen so freien Ueberblick. Schneidet man nun aber gar noch das Ligamentum suspen-

Fig. 5.

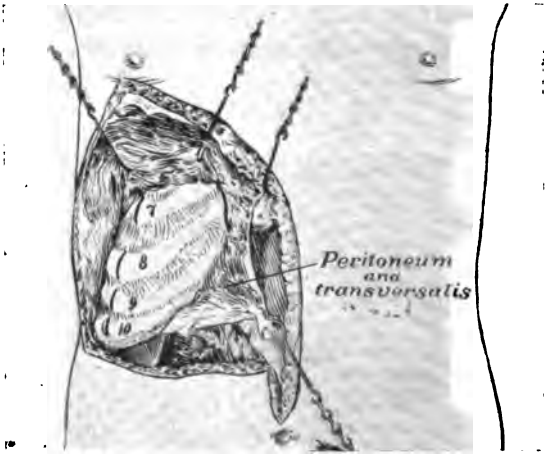

7—10 Rippenknorpel durchschnitten nahe an der Knochengrenze; der 7. Rippenknorpel noch einmal direct am Sternum.

Fig. 6.

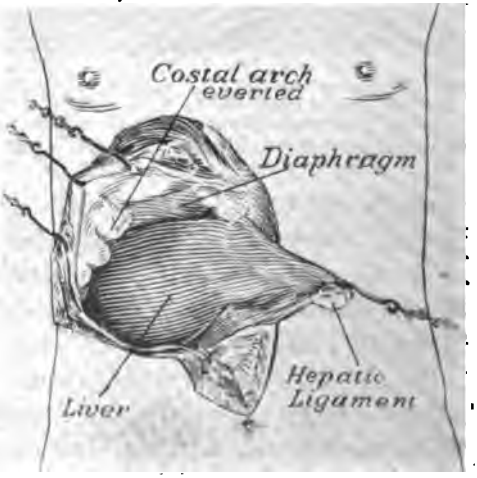

Rippenbogen gelüftet. Die Leber liegt frei. Ligamentum suspensorium durchschnitten. Zug am Ligamentum teres.

sorium ein und benutzt es als Zügel, um die Leber nach unten zu ziehen, so ist man aufs Höchste überrascht, wie frei und gross das Operationsfeld geworden ist.

Ich halte diesen Zugang zur Leberoberfläche für viel einfacher, als den transpleuralen, bei dem nothwendig das Operationsfeld sehr eingeengt ist. Die Complication der Rippenresection haben beide Verfahren ja gemeinsam. Bei dem intraabdominalen Wege kann mit Sicherheit die Eröffnung der Pleura vermieden werden. Auch für die subphrenischen Abscesse verdient dieser Weg öfter gewählt zu werden als bisher, besonders aber muss er sich eignen für die Versorgung von Wunden auf der Leberkuppe.

Dieses Verfahren ist schon öfters empfohlen worden. Am linken Rippenbogen wurde es von Mikulicz[1]) 2 mal ausgeführt, um ein hochgelegenes Cardiacarcinom zu entfernen. Das eine Mal habe ich bei der Operation assistirt und habe die grosse Erleichterung, die diese Hülfsoperation bringt, mit erlebt. Micheli[2]) hat als erster die Resection des rechten Rippenbogens für die Freilegung der Leberoberfläche empfohlen, ob er dieses Verfahren an Menschen geprüft hat, weiss ich nicht. Ferner hat Marwedel[3]) einmal den linken Rippenbogen temporär entfernt. Er hat sich auch an der Leiche von der grossen Wirksamkeit der Resection des rechten Bogens überzeugt, wenn es darauf ankommt, die Leberoberfläche freizulegen. Die Resection des linken Rippenbogens scheint Asthöwer als erster ausgeführt zu haben (1894), und zwar zur Entfernung eines Milztumors. Er ist der Ansicht, dass bei Leberoperationen die Entfernung des rechten Rippenbogens von grossem Vortheil sein kann. Aber man muss Asthöwer auch darin Recht geben, dass bei weitem und nachgiebigem Rippenbogen die Resection überflüssig werden kann, weil sich der Thoraxrand dann emporheben lässt. In solchen Fällen würde nach meiner Ansicht dann die Durchtrennung des Ligamentum suspensorium und des entsprechenden seitlichen Bandes die Operation sehr erleichtern. Neuerdings hat Willy Meyer aus New-York diese Studien wieder

---

[1]) Bei Gottstein, Technik und Klinik der Oesophagoskopie. Mittheil. aus den Grenzgebieten. VIII. Fall 66 und 76. 1897 und 1898.

[2]) Micheli, X. italienischer Chir.-Congress. 1895.

[3]) Centralblatt. 1903.

aufgenommen und sehr hübsche Skizzen von den einzelnen Operationsphasen gegeben, die ich zum Theil hier abgebildet habe (Fig. 4—6). Sie waren mir sehr willkommen, weil sie ganz den Bildern entsprechen, die ich bei den Leichenversuchen sah.

Zum Schluss möchte ich noch erwähnen, dass man wohl öfter als bisher nach einer Leberresection den vollkommenen Verschluss der Bauchhöhle ausführen darf. Dem Rathe von Kusnezoff und Pensky folgend wurde an der Mikulicz'schen Klinik fast immer an die Resectionsstelle ein Tampon oder ein Gazestreifen gelegt und über diesem die Leberwunde vereinigt. Garrè hat dagegen mit sehr gutem Erfolge in der Mehrzahl seiner Fälle die Bauchhöhle ganz verschlossen. Ich glaube, dass man in den leichteren Fällen, wo es gelingt, die Leberwundränder durch die Naht gut aneinander zu lagern, den primären Verschluss der Bauchhöhle ruhig anwenden kann. Nach der Tamponade kommt es mitunter zu länger dauernder Secretion und zur Entstehung von Gallenfisteln. Man kann in zweifelhaften Fällen die Leberwunde mit Netz bedecken.

Nur selten kommen wir in die Lage, grössere Leberresectionen auszuführen, und doch müssen wir uns mit ihrer Technik vertraut machen und sie immer weiter vervollkommnen, um gegebenen Falles gegen alle bei dieser Operation drohenden Gefahren gewappnet zu sein. Man kann von der Leberresection öfters guten Gebrauch machen, z. B. wenn es gilt, einen Echinococcus einzeitig radical zu entfernen, eine Operation, die in Zukunft immer mehr Anwendung finden wird. Wer die Technik der Leberresection voll beherrscht, wird sich zum grossen Vortheil des Patienten leichter zu solchen activeren Operationsverfahren entschliessen. Auch bei der Gallenblasenchirurgie kann man oft mit Zeit- und Blutersparniss kleine Leberstücke entfernen. Wir glauben, dass die von uns empfohlenen Methoden der Resection so einfache sind, dass sie von jedem geübteren Chirurgen verwendet werden können.

XXXII.

Die chirurgische Behandlung der Lungenaktinomykose.[1]

Von

Professor Dr. Karewski (Berlin).

M. H.! Es würde ein Zeichen eines unverbesserlichen Optimismus sein, wenn man die Lungenaktinomykose als ein besonders günstiges oder erfreuliches Gebiet für die operative Behandlung bezeichnen wollte. Die durch den Strahlenpilz gesetzten Veränderungen gehören zu den chronischen diffusen Eiterungen, und wenn schon die alten Abscesse und Bronchiectasien zu den Stiefkindern der Lungenchirurgie gehören, so sind jene fast auf eine Stufe mit der Tuberculose zu stellen. Es hat denn auch nicht an Autoren gefehlt, welche die operativen Versuche zur Heilung der Lungenaktinomykose für absolut aussichtslos erklären, indem sie theils auf die überaus schlechten Resultate der bisher gemachten blutigen Eingriffe hinweisen, theils aber behaupten, dass die anatomischen Befunde es unmöglich erscheinen lassen, radical gegen das Uebel vorzugehen.

In der That sind die bisherigen Heilerfolge nichts weniger als ermuthigend. In der gesammten Literatur findet man 5 Fälle von Genesungen. Von diesen sind 2, welche Schlange (1) publicirt hat, unter offenbar besonders günstigen Umständen erfolgt. Der eine betraf einen aktinomykotischen Abscess an den untersten Rippen rechterseits, der nach gründlicher Ausräumung, ohne dass an der Lunge selbst intervenirt wurde, zur dauernden Ver-

[1] Vorgetragen am 2. Sitzungstage des XXXVI. Congresses der Deutschen Gesellschaft für Chirurgie, 4. April 1907.

narbung kam, der andere eine aktinomykotische, vielleicht metastatische Pleuritis, die durch eine einfache Punction geheilt wurde. Es scheint, als wenn für diese über 20 Jahre zurückliegenden Beobachtungen nie wieder Analoga angetroffen worden sind.

Ueber einen dritten von Jadwinsky [Jankowski (2)] mitgetheilten Kranken fehlen weitere Berichte, ob die z. Z. festgestellte Beseitigung des Uebels eine dauernde gewesen sei. Der vierte von mir (3) vor mehr als 10 Jahren durch einen äusserst radicalen Eingriff von seiner Krankheit befreite Patient ist dauernd gesund geblieben und ich werde Gelegenheit nehmen, Ihnen denselben vorzustellen. Ferner hat vor etwa $1^1/_2$ Jahren Brentano (4) in der chirurgischen Vereinigung einen jungen Menschen demonstrirt, der nach freundlichem, persönlichem Bericht des Autors bei einer am 25. 2. d. J. vorgenommenen Untersuchung ausser einer Pleuraschwarte keine Residuen seiner Affection zurückbehalten hat, und schliesslich theilte mir Herr Hamm (5), Assistent an der Universitätsfrauenklinik zu Strassburg mit, dass er bei 3 Kranken nach seinem später noch zu erörternden Verfahren die Diagnose auf Lungenaktinomykose gestellt habe. Alle 3 wurden operirt; der eine von Ledderhose im November 1905, er war am 19. 2. d. J. völlig geheilt (persönlicher Bericht des Collegen Hamm), der zweite erholte sich, wie mir Herr Hamm schreibt, dürfte aber nicht als genesen zu betrachten sein, der dritte starb.

Also Alles in Allem können wir bei günstigster Betrachtung der Dinge von 6 durch blutige Maassnahmen geheilten Lungenaktinomykosen sprechen, eine Zahl, die sicherlich sehr gering ist, im Verhältniss zu den vielfachen, wohl in allen Krankenhäusern und Kliniken unternommenen Versuchen, der Ansiedelung der Strahlenpilze in der Lunge Herr zu werden. Wie oft dies schon geschehen ist, darüber fehlt jedes Urtheil, denn die gelegentlich bei Berichten über diese Krankheit erwähnten Fälle bilden vermuthlich nur die Minderzahl der wirklich ausgeführten Eingriffe. Indessen allzu reichlich können diese kaum sein, schon weil sie nur äusserst selten in der Literatur über Lungenchirurgie überhaupt wiederkehren. In der Discussion, die über dieses Thema sich an die Krankenvorstellung Brentano's anschloss, sprach sich Körte (6) dahin aus, dass nach seiner Meinung die Prognose der genannten Eingriffe sehr schlecht sei. Ihm sind alle Kranken gestorben, wie viele

sagte er nicht. Ich selbst habe ausser in dem oben genannten Fall noch 4 mal Gelegenheit[1]) gehabt aktinomykotische Lungeneiterungen zu operiren, aber nur jener erste Fall hat ein controlirbar glückliches Ende genommen, während ein zweiter, der wesentlich gebessert das jüdische Krankenhaus verliess, trotz wiederholter Aufforderung uns ohne Nachricht liess, also nicht verwerthet werden kann und die drei andern nach mehr oder weniger langer Zeit zu Grunde gingen.

Jedenfalls lässt sich für diejenigen, die es für rathsam halten, unsere Erfolge statistisch zu beurtheilen, ein genaues Kriterium nicht finden. Das Eine lässt sich aber mit Sicherheit sagen, dass eine absolute Hoffnungslosigkeit nicht besteht, und die Thatsachen der Behauptung von Martens (7), Baracz (8) u. A., welche eine anatomische Unmöglichkeit der Heilung constatirt haben wollen, direct widersprechen.

Es ist aber sehr wichtig, das energisch zu betonen. Die Summe der Lungenaktinomykosen, welche in Kliniken zur Behandlung kommen, ist nicht klein. Es dürften bereits weit über 100 Fälle veröffentlicht sein. Wenn man nun erwägt, dass die Diagnose meist überaus schwer fällt, selbst in den wissenschaftlich geleiteten Instituten nicht selten erst auf dem Sectionstisch gestellt wird, so kann es nicht zweifelhaft sein, dass eine Menge Menschen, denen nicht die Segnungen der Krankenhausbeobachtung zu Theil werden, an erschöpfenden Lungenkrankheiten sterben, die fälschlich als Phthisis pulmonum tuberculosa, welche ja der aktinomykotischen Infection oft äusserst ähnlich sieht, betrachtet werden. Da ausserdem mit Sicherheit feststeht, dass jede conservative Therapie der Strahlenpilzerkrankung in der Lunge machtlos gegenübersteht, dass notorisch ohne Hülfe des Messers alle von dieser fürchterlichen Localisation der Aktinomykose Befallenen dem tödtlichen Ende geweiht sind, so kann es practisch nur durchaus erwünscht sein, nicht nur die Erkennung der Krankheit zu fördern, sondern auch zu untersuchen, unter welchen Umständen ihr operativ beizukommen ist.

---

[1]) 3 von diesen Fällen habe ich in Vertretung meines Chefs Herrn Prof. J. Israel im jüdischen Krankenhause operirt und beobachtet. Für die Ueberlassung dieser Fälle spreche ich auch an dieser Stelle Herrn Prof. Israel meinen besten Dank aus.

Es könnte ja mit Recht die Frage aufgeworfen werden, ob es an sich einen Sinn hat, innerhalb des Begriffes der Lungenchirurgie eine besondere Gruppe für die Aktinomykose aufzustellen, ob es nicht genügt, zu sagen, Abscedirungen des Lungenparenchyms, die aktinomykotischen Ursprungs sind, behandle man wie alte eitrige Herde überhaupt, im Uebrigen beschränke man sich darauf, wie bei tuberculösen Affectionen, secundäre, mehr symptomatische Erscheinungen an der Pleura und der Brustwand zu beseitigen.

Das wäre aber nicht richtig, denn einerseits hat die aktinomykotische Eiterung klinisch und anatomisch sehr prägnante Unterschiede von den aus anderer Ursache in der Lunge entstandenen Herden, welche gleichfalls für den eventuellen Eingriff in Betracht zu ziehen sind, andererseits liegt die wesentliche Differenz von der Tuberculose gerade darin, dass bei letzterer der Heilschatz der inneren Medizin genug Hoffnung auf Erhaltung des Lebens und der Arbeitsfähigkeit übrig lässt, um den so wie so aussichtslosen Versuch radicaler Beseitigung zu unterlassen, während die Invasion des Strahlenpilzes in der Lunge durch keinerlei medicamentöse, klimatische oder physikalische Behandlung beeinflusst werden kann. Auch die vielgerühmte Jodtherapie hat sich nach dem übereinstimmenden Urtheil aller Autoren hier refractär erwiesen, allenfalls vorübergehende scheinbare Besserungen erzielt.

Ueberdies kann man mit Bestimmtheit behaupten, dass die Möglichkeit vorhanden ist, durch genügend ausgedehnte operative Maassnahmen die Ansiedlung der Pilze in der Lunge dauernd zu zerstören. Das Athmungsorgan verhält sich in dieser Beziehung nicht anders, wie viele andere Gewebe des Körpers. Ueberall da, wo es gelingt, die Pilzdrusen total zu entfernen, sei es mit einem einmaligen, sei es mit wiederholten Evidements, sind die Heilungsbedingungen gegeben. Die Affection kann local völlig vernichtet werden, und die ganze, allerdings nicht geringe Schwierigkeit liegt darin, zu einer Zeit eingreifen zu können, wo das Leiden als örtlicher einigermaassen abgegrenzter Zustand besteht, und wo noch keine Metastasen in anderen Organen vorhanden sind. Ja, der überaus torpide und chronische Verlauf, die Neigung zu weitgehenden entzündlichen Veränderungen in der Nachbarschaft, die nicht unbedingt die specifischen Erreger zu enthalten brauchen,

erleichtern für die Lunge die Gelegenheit und den Effect blutiger Maassnahmen, theils weil sie ein unverkennbares Merkmal für die Art der Erkrankung abgeben, theils, weil sie durch die weitgehenden Verlöthungen des Organs und die Verödung des Pleuraraumes ausgedehntere Resectionen ohne Pneumothoraxbildung gestatten. Die grosse Täuschung, in welchem sich diejenigen befinden, welche von einer anatomischen Unmöglichkeit, im Gesunden zu operiren, sprechen, wird ihnen dadurch imputirt, dass sie ihr Urtheil zum Theil aus dem Endeffect der von ihnen beobachteten Verheerungen abstrahiren, zum Theil aber die verschiedenen Formen der Lungenaktinomykose nicht richtig auseinanderhalten.

Bekanntlich kann man 3 Arten unterscheiden, eine primäre, autochthon in der Lunge beginnend Infection, eine durch Continuitätserkrankung in Folge von Ueberwanderung aus den Nachbarorganen entstandene und eine auf metastatischem durch die Blutbahn vermittelten Wege.

Es ist nun von vornherein klar, dass nur die primäre Lungenaktinomykose wirklich vortheilhafte Chancen geben kann. Wir kennen 2 Modi der Localisation: die ausserordentlich seltene, meines Wissens bisher nur ein Mal von Canali (9) beobachtete Oberflächenerkrankung der Bronchialschleimhaut, die sich unter den Symptomen des diffusen Luftröhrenkatarrhs äussert und nur die Besonderheit hat, dass im Sputum Pilzdrusen gefunden werden, kann vernünftiger Weise nicht Object chirurgischer Therapie sein. Die andere nach A. Fraenkel (10) 12—15 pCt., nach Rütimeyer (11) sogar 20 pCt. aller Fälle von Aktinomykose, stellt eine bronchopneumonische Erkrankung dar. Sie kommt durch Aspiration der Körnchen in die feinsten Bronchialverzweigungen zu Stande, indem die Noxe die Luftröhrenwand durchdringt und im Parenchym ihre Verwüstungen anrichtet. Die so erzeugten Processe behalten zunächst den der Aktinomykose eigenen, localen Charakter. Die Bronchialwand ulcerirt, es folgt Infiltration des Lungenparenchyms, das, wiederum durchaus entsprechend den gleichen Veränderungen in anderen Geweben, einen sklerotischen Wall um die specifische Entzündung bildet. Bei Fortschreiten des Vorganges wird bald die Lungenoberfläche erreicht, die Pleurahöhle betheiligt und nun tritt zweierlei ein: der weitere Zerfall und die Verdichtung des Lungengewebes erreicht grösseren Umfang, ganze Lungenabschnitte carni-

ficiren, veröden, schrumpfen, und entsprechend dem verringerten Lungenumfang retrahirt sich der Brustkorb. Die Pleurablätter aber verwachsen mit einander oder füllen sich mit acuten Ergüssen an, die resorbirt werden können, so dass Exsudation und adhäsive Vorgänge nebeneinander vorkommen. Exsudative Pleuritis wird klinisch festgestellt, sie ist meist das erste Symptom, welches Patienten und Arzt auf eine tiefere Lungenerkrankung aufmerksam machten. Gleichzeitig kommt es zur Entwicklung sehr ausgedehnter und fester Verwachsung der Lunge mit dem Rippenfell, in welche sich bei weiterem Zerfall des ursprünglichen Herdes und Fortwuchern der Pilzdrusen die bösartige Infection unaufhaltsam hineinschiebt, so dass sie bald als entzündliche Schwellung an der Oberfläche des Thorax erscheint. Alle anatomischen Grenzen überschreitend kann bei längerer Dauer der Erkrankung alles, was in näherer und entfernterer Nachbarschaft der Lunge liegt, ergriffen werden, Pericard, Mediastinum, ja die Wirbelsäule werden angegriffen, Leber, Milz, Nieren bleiben nicht verschont, das Endresultat ist ein Zustand der Verwachsung und Zerstörung, der selbst auf dem Sectionstisch der Entwirrung und Klarlegung die allergrössten Schwierigkeiten bereitet. Es ist nicht mehr als natürlich, dass der verheerende Einfluss auch an den Blutgefässen nicht Halt macht, sie werden arrodirt, nehmen die Pilzkeime auf und verursachen Metastasen in allen Organen. Leber, Milz, Nieren, Myocard, Gehirn, Gelenke, Musculatur werden betroffen und in ihnen findet man bei der Autopsie Abscesse, die theils rein aktinomykotischer Natur sind, theils der in der Lunge ja unabwendbaren Mischinfection mit anderen Eitererregern ihren Ursprung verdanken. Ihre Entstehung ist genau so aufzufassen wie die secundären Herde bei Aktinomykose anderer Organe. Für die Leber hat Benda (12) direct den Einbruch in eine Vene festgestellt. Indessen muss nicht dieser Zustand einer metastasirenden Pyämie eintreten, die Meinung Rütimeyer's, dass Lungenaktinomykose ohne Verallgemeinerung der Infection selten sei, wird weder durch die Sectionen bestätigt, noch kann sie für die Anfangszeit der Infiltration zutreffen.

Dieses Endresultat, das, wie nicht genug betont werden kann, nur der Effect eines ursprünglich rein localen circumscripten und, wie wir sehen werden, mit Messer und Glüheisen ausrottbaren Herdes ist, unter-

scheidet sich nun in keiner Weise von der zweiten Art, nämlich der per contiguitatem entstandenen Lungenaktinomykose, — nur dass hier der Weg, den die Erkrankung genommen hat, so zu sagen umgekehrt eingeschlagen wurde. Der Oesophagus, die tiefen Gewebe des Halses wurden zuerst betroffen, von ihnen gingen die Minirungen aus, wanderten auf Pleura und Mediastinum über, bevor sie die Lunge erreichten, oder sie perforieren direct von der Speiseröhre in den Bronchus. In gleicher Weise kann von den Bauchorganen aus die Propagation erfolgen. In Folge Ueberwanderung durch das Zwerchfell, von einem aktinomykotischen Leberabscess aus sah ich die rechte Lunge erkranken (s. Krankengeschichte 4), durch retroperitoneale Wanderung kann jede beliebige Form der Bauchaktinomykose in die Thoraxhöhle und die Lunge eindringen. Man kann sich zwar vorstellen, dass unter besonders glücklichen Umständen der primäre Herd zur Ausheilung kommt und dann nur die Invasion in der Lunge restiert, jedoch in der Regel bedeutet die klinisch festgestellte Betheiligung des Athmungsorgans sicherlich das Ende und nicht den Anfang der Erkrankung. Ein weitgehendes alle Organe umgreifendes System von Fistelgängen und geschwürigen Veränderungen erfüllt Brustkorb und Bauchhöhle, und verhindert jeden Versuch der Ausrottung.

Auf dem Obductionstisch aber ist dieser Verlauf der Dinge kaum noch zu eruiren, es sei denn, dass eine genau und sorgfältig geführte Krankengeschichte den Hergang illustrirt. Aus dieser unleugbaren Thatsache rührt der fundamentale Irrthum derjenigen her, die aus den Sectionsbefunden ex post schliessen wollten, ob die nach dem Tode gefundenen Veränderungen zu irgend einer Zeit des Lebens die anatomische Möglichkeit radicaler Heilung offen gelassen hätte.

Es bedarf wohl keines Wortes, dass die auf metastatischem Wege erzeugten Lungenaktinomykosen nicht in den Bereich unserer Betrachtung gehören. Sie vertragen keinen Vergleich mit anderen auf dem Blutwege vermittelten Lungeneiterungen, weil bei ihnen der primäre Herd allein ausreicht, eine Genesung auszuschliessen, und sie deswegen nur symptomatisches Interesse haben. Im Uebrigen habe ich keine Beschreibung eines einschlägigen Falles

gefunden, der pathologische Differenzen von dem oben skizzirten Bilde aufgewiesen hätte, also als Metastase irgendwie charakterisirt gewesen wäre.

Als Résumé dieses kurzen, seinem Zwecke gemäss nur die wesentlichsten Merkmale berücksichtigenden Ueberblicks der pathologischen Anatomie kann man als feststehend betrachten, dass die

> primäre Lungenaktinomykose in ihrem Anfangsstadium eine locale circumcripte Erkrankung ist, oder doch wenigstens in vielen Fällen sein kann und dass in dieser Periode ihre Beseitigung mit chirurgischen Maassnahmen nicht nur ausführbar, sondern auch mit Rücksicht auf den hoffnungslos deletären Verlauf dringend angezeigt ist.

Es fragt sich nun, ob man klinisch diesen Zeitpunkt erkennen kann, und ob ausser den paar wirklich geheilten, in dieser Eigenschaft allerdings zwingend beweisenden Fällen, noch andere Documente für die Möglichkeit einer anatomischen Ausheilung vorhanden sind.

Wenn auch in dieser Versammlung der klinische Verlauf der in Rede stehenden Lungenerkrankung als bekannt vorausgesetzt werden kann, so muss ich doch mit ein paar Worten darauf zurückkommen, um die Momente hervorzuheben, welche symptomatisch den anatomischen Zustand anzeigen. Es giebt kaum eine Lungenkrankheit, die zu gewissen Zeiten mit solcher Prägnanz Rückschlüsse auf die pathologischen Veränderungen zulässt, wie die Lungenaktinomykose, und dennoch ist keine so schwer zu diagnosticiren wie diese. Das aber liegt daran, dass die Erscheinungen im Beginn überaus dunkle und differentiell diagnostisch schwer zu beurtheilende sind, weil das charakteristische Afterproduct nur selten sofort im Bronchialsecret erscheint. Nach den Feststellungen J. Israel's (13), die nun schon über 22 Jahre alt sind, noch heute aber zu vollem Rechte bestehen, keine wesentlichen Abänderungen, sondern nur Ergänzungen gefunden haben, haben wir 3 Stadien der Krankheit zu unterscheiden.

In dem ersten, das einen ganz unmerklichen Beginn hat, meist überaus chronisch verläuft, ja sogar absolut latent bleiben kann, deutet oft nur ein unbedeutender Hustenreiz mit sparsamem, oft keine spezifischen Merkmale enthaltendem Auswurf, auf ein Lungen-

leiden hin. Die physikalische Untersuchung fällt bei kleinen Herden negativ aus. Erst wenn die Verdichtung des Parenchyms grösseren Umfang angenommen hat, lässt sie sich percutorisch und auscultatorisch nachweisen. Sitzt sie, wie in den meisten Fällen, an den unteren Lungenabschnitten, so berechtigt dieser Umstand schon den Verdacht einer Strahlenpilzerkrankung. Da aber, wie Hodenpyl (14), Mossbrugger (15), Illich (16), und viele Andere feststellten, auch die Spitzenerkrankung nicht selten ist, und damit der tuberculösen fast identisch erscheint, so ist auf dieses Merkmal an sich kein grosser Werth zu legen. Das um so weniger, als mit dem Einschmelzen der Infiltration in vielen Fällen auch bei der A. Haemoptoe auftritt, die allerdings nie den Charakter der phthisischen Lungenblutung annimmt, sondern immer nur sich als blutige Beimischung zum Auswurf charakterisirt. Die regelmässige Untersuchung desselben kann zwar in dem Nachweis der spezifischen Elemente volle Klarheit schaffen, diese fehlten aber in einer grossen Zahl von Beobachtungen, selbst noch bei ausgedehnter Höhlenbildung. Um so auffälliger werden die Erscheinungen in der zweiten Periode der Erkrankung, welche dem Zeitpunkt der Ueberwanderung des Processes auf den Brustkorb entspricht. Meist wird sie mit dem Auftreten eines heftigen Schmerzes eingeleitet, der scheinbar die Stelle des Durchbruchs anzeigt. Wenigstens entwickelt sich an diesem Orte oder in seiner nächsten Nachbarschaft die spätere entzündliche Anschwellung der Thoraxwand. Aber auch, wenn er fehlt, oder eine andere Deutung zulässt, so hat die jetzt sich entwickelnde adhäsive und exsudative Pleuritis, die in vielfachen Anfällen sich wiederholt, und die gleichzeitig vorkommende Schrumpfung, das „rétrécissement de la poitrine", eine geradezu pathognomonische Bedeutung. Der bis dahin oft noch sich ganz gesund fühlende Patient sucht wegen Schmerzen, Fieberbewegungen, Athmungsnoth, allgemeinen Krankheitsgefühls den Arzt auf, welcher nunmehr durch Erhebung des physikalischen Befundes die chronisch pneumonische Veränderung feststellt.

Der Verschmelzung der Lungenoberfläche mit der Brustwand folgt aber auf dem Fusse das Fortkriechen der Pilze in die Intercostalmuskeln. Sie fressen die Rippen an, graben sich in das Unterhautgewebe ein, und erzeugen somit eine an der Aussenfläche

bemerkbare entzündliche Anschwellung, die unbedingt das wichtigste diagnostische Merkmal darstellt, dem wir im Verlauf der Lungenaktinomykose begegnen. Es fehlt fast niemals und tritt meist schon zu einer Zeit auf, wo die im Innern des Körpers vorhandenen Wucherungen noch keine sehr grosse Ausdehnung angenommen haben, noch nicht auf die benachbarten Organe in unheilbarer Weise übergegriffen haben. Man kann wohl behaupten, dass von ihrer richtigen und sachgemässen Beurtheilung das Heil des Patienten abhängt, weil in dieser Zeit das chirurgische Eingreifen noch auf vollen Erfolg rechnen kann.

Anders wird das mit dem Augenblick des Aufbrechens der Schwellung und der Fistelbildung, weil dann schon in den meisten Fällen die furchtbare Zerstörung im Innern keine anatomische Schranke mehr gefunden hat. Denn der Aufbruch erfolgt relativ spät, die Einschmelzung der Haut erfordert lange Zeit, innerhalb deren der deletäre Vorgang im Innern des Körpers keineswegs geruht hat. Er ist bis zu den entferntesten Körperstellen gewandert, hat namentlich die benachbarten drüsigen Organe betheiligt, und oftmals durch Annagung der Blutgefässe die Keime in die Blutbahn verschleppt, so dass bereits vielfache Metastasen vorhanden sind. Diese erzeugen schliesslich das Bild der metastasirenden Pyämie, sie können aber auch ganz symptomenlos verlaufen, so dass erst die Autopsie den ganzen Umfang der Strahlenpilzerkrankung aufdeckt. Partsch (17) drückt sich im Allgemeinen wol richtig aus, wenn er von einem latenten, innerhalb der Lunge sich abspielenden, einem floriden mit Durchbruch auf die Brustwand, und einem chronischen Stadium mit Perforation nach aussen, in die Abdominalhöhle und mit Entwicklung der Metastasen spricht.

Für unsere chirurgisch-therapeutischen Bestrebungen ist bisher nur die floride Periode in Frage gekommen, d. h. die Zeit, wo das Fortkriechen auf die Brustwand in das Auge fiel, es wäre aber mehr als wünschenswerth, dass es gelänge, Merkmale zu finden, welche die occulten Symptome unserer Erkennung zugängig machen. Denn, um es kurz zu sagen, die Frühdiagnose ist hier, wie bei so vielen Bestrebungen unserer Disciplin, das ausschlaggebende Moment für den Erfolg; dieser bleibt in den meisten Fällen aus, weil uns die Kranken zu spät zugehen, erst dann, wenn man zwar aus dem

chronischen Lungenkatarrh sich ein „äusserliches“ Leiden, das die Hülfe des Chirurgen offensichtlich erfordert, hat entwickeln sehen, wo aber dieser äusserliche Zustand nur mehr den Ausdruck irreparabler innerer Verheerungen darstellt. So ganz aussichtslos scheint mir nun diese Hoffnung dem latenten Zustand das Geheimnisvolle zu nehmen nicht zu sein, wenn ich mich auch mit diesen Erwägungen zunächst nur auf theoretischem Boden bewege.

Wie ich vorher schon erwähnte, gleicht das Krankheitsbild in seiner klinischen Art, in hohem Grade der bacillären Phthisis. Es ist ihm aber nur conform in dem Falle, wo die Lungenspitzen befallen sind, was doch schliesslich nur relativ selten vorkommt. Chronisch sich etablirende Verdichtungsherde an der Lungenbasis sollten unter allen Umständen der Aktinomykose verdächtig sein. Aber sowohl die Spitzen wie die Infiltrationen an den tieferen Stellen haben das gemeinsame, bisher merkwürdiger Weise nicht genügend bewerthete Merkmal, dass im Sputum keine Bacillen und keine elastischen Fasern gefunden werden. Wir finden in den Krankengeschichten häufig erwähnt, dass, trotz des Mangels specifischer Zeichen im Auswurf, Lungentuberculose angenommen wurde. Und dennoch wäre gerade der mangelnde diagnostische Befund als Hinweis auf die Natur der Krankheit verwerthbar gewesen, auch wenn die charakteristischen Körnchen fehlten. Im vergangenen Jahr hat nun Hamm in einer sehr beachtenswerthen, aber bisher anscheinend wenig gekannten Mittheilung darauf hingewiesen, dass wir in der bakterioskopischen Untersuchung des Sputums ein Mittel besitzen, die Diagnose Aktinomykose objectiv sicher zu stellen. Färbung nach Gram lässt die Pilzfäden deutlich erkennen und anaerobe Culturen im Verein mit Thierimpfungen machen ihre Natur unzweifelhaft, auch wenn keine Körnchen nachweisbar sind. Es hier nicht der Ort, des Weiteren auf biologische Fragen der Aktinomykose einzugehen, immerhin dürften die Untersuchungen Hamm's um so mehr zur Nachahmung auffordern, als bei einem, von ihm als Lungenaktinomykose trotz Mangels von Corpora flava im Sputum auf dem genannten Wege erkannten Falle, in dem zu dem kleinen Lungenherd gehörenden Empyem in der That auch Drusen constatirt wurden. Der physicalische Befund war so undeutlich gewesen, dass auf diesen allein keine bestimmte Dia-

gnose sich aufbauen liess. Ein zweites, gleichfalls nur wenig beachtetes, allerdings auch nicht constantes Merkmal, auf das schon Illich gelegentlich hingewiesen hat, das neuerdings von Linkh (18) (Tübingen) besonders hervorgehoben wird, ist das Erscheinen von Fibrinfäden im Sputum, wie bei fibrinöser Bronchitis, an deren Verzweigungen sich die feinen Pilzkörperchen ansetzen.

Nicht ohne Belang dürfte ferner die frühzeitige und des Oefteren wiederholte röntgenographische Untersuchung der Lunge sein, zu einer Zeit, wo der physicalische Befund negativ oder dubiös ist, namentlich aber dann, wenn bei Personen, mit katarrhalischen Erscheinungen ohne Bacillenbefund, der erste pleuritische Schmerz auftritt. Vermöge ihrer sklerotischen Umgebung geben die Aktinomykoseherde sehr intensive Schatten. Es könnte wohl möglich sein auf diese Weise die in der Entstehung begriffenen kleinen Ansiedelungen aufzudecken.

Das sind, wie gesagt, Vorschläge, die ich für die Zukunft der Prüfung unterbreite. Indessen steht ihr Werth in keinem Verhältniss zu dem der correcten rechtzeitigen Beurtheilung von Anschwellungen der Thoraxwand im Beginn der floriden Periode der Lungenaktinomykose. Es ist geradezu auffällig, wie wenig Aufmerksamkeit dieser prägnanten Erscheinung gemeinhin gezollt wird. Das ist um so bedauernswerther, als dieses an sich üble Zeichen der Propagation der A. auf die Brustwand unter allen Umständen den Alarm für unser Eingreifen abgeben sollte, also zugleich eine Art guter Vorbedeutung ist.

Man behauptet vielleicht nicht zu viel, wenn man der allzu geringen Werthschätzung dieses Signals, welches für die meisten Fälle den eigentlichen Zeitpunkt der diagnostischen Feststellung bedeutet, die Schuld daran zuschiebt, dass unsere Therapie so häufig scheitert. Nicht nur bei den Patienten, die sich in häuslicher Behandlung befinden, auch bei denen in der Hospitalspraxis wird der schmerzhaften Hautschwellung nicht der genügende Werth beigelegt. Man forscht nicht nach ihrer wahren Ursache, verwechselt sie meistens mit einer tuberculösen Rippencaries, und selbst wenn man nach mehr oder weniger langer Zeit, in der natürlich der krankmachende Process ungehinderte und ungeahnte Fortschritte im Innern des Organismus gemacht hat, zur Incision sich entschlossen hat oder ohne ärztliches Zuthun die Eröffnung erfolgt

ist, ja sogar wenn in dem Secret die schon makroskopisch unverkennbaren gelblichen Körperchen sich gezeigt haben, geht man nicht mit der genügenden Energie gegen ihren Ursprung vor. Werden dann bei der Section nach monatelangem Aufenthalt im Krankenhaus Zustände angetroffen, die dem Obducenten wohl die Berechtigung einer anatomisch unmöglichen Heilung geben, so wird diese Thatsache als unabänderliches Schicksal der an Lungenaktinomykose Erkrankten aufgefasst, obgleich eine ernsthafte kritische Betrachtung der Krankengeschichte eine ganz andere Erklärung zulässt.

Wenn auch die Chirurgen leider in der Mehrzahl der Fälle die Patienten erst zu einer Zeit zu sehen bekommen, die ihnen erfolgreiches Handeln unmöglich macht, oft nur wenige Tage vor dem Tode, so lässt sich doch nicht leugnen, dass häufig von ihnen die wahre Natur der Thoraxschwellungen verkannt wird, oder bei richtiger Feststellung nicht zielbewusst genug in sonst üblicher Weise vorgegangen wird. Es ist ein missliches Ding, solche Wahrnehmungen mit literarischen Notizen zu belegen, aber genaues Studium der publicirten Krankengeschichten und Sectionsprotokolle macht sie unumstösslich.

Und doch haben diese ominösen Geschwulstbildungen schon bei ihrem Beginn am Thorax mancherlei an sich, was sie von entzündlichen Veränderungen, die auf anderer Basis entstanden sind, sehr wesentlich unterscheidet.

Ihrer Entwicklung ist fast stets ein längeres Studium pulmonaler Erscheinungen vorhergegangen, Husten, mit oder ohne blutiges Sputum, pleuritische Attacken, heftiger einseitiger Brustschmerz, Athemnoth, die in keinem Verhältniss zu dem Umfang der physikalisch feststellbaren Ausdehnung der Lungenbetheiligung steht, machen es wahrscheinlich, dass ein Empyema perforans vorliegt. Aber dieses Empyem hat seine Besonderheiten. Es hat sich sehr langsam entwickelt, sein Umfang ist nicht gross, die von ihm verursachten Symptome gehen weit über das Maass des objectiven Befundes hinaus. Die Schallabschwächung ist äusserst intensiv, das Athmungsgeräusch fehlt völlig, in der weiteren Umgebung hört man katarrhalische Phänomene. Die Athmungsexcursion ist auf der betroffenen Seite sehr gering, man erkennt an den an der Schwellung nicht betheiligten Theilen der Brustwand eine Ein-

senkung, die um so mehr in das Auge fällt, wenn, wie oft, auf der gesunden Seite ein vicariirendes Emphysem eingetreten ist.

Es bedarf keines Wortes, dass diese graduellen Unterschiede von anderen, doch meist tuberculösen Lungenpleuraaffectionen sich um so mehr verwischen, je länger der Zustand besteht. Sie haben ihren Hauptwerth für die häufigste Form der Lungenaktinomykose die basale Erkrankung, sie können aber nicht ohne Belang sein für die Spitzenaffection — wenn Bacillen im Sputum nicht nachweisbar sind.

Im weiteren Verlauf erhält alsdann die immer mehr zunehmende äussere Schwellung wichtige differential-diagnostische Eigenschaften. Hatte sie ursprünglich eine seichte, flächenhafte Ausdehnung, die durch brettharte Consistenz und geringe Neigung zur Erweichung sich auszeichnete, so nimmt ihr Höhendurchmesser zwar mit dem Breitenumfang zu, aber fast niemals kommt es zu grösserer Abscessbildung, sondern kleine, in das feste Gewebe eingesprengte Erweichungsherde verursachen eine unebene Oberfläche, ein Gemisch von Stellen, die fluctuiren, und anderen, die resistent bleiben, d. h. von Vertiefungen und Erhebungen. Die Nachbarschaft des Aftergebildes wird cirrhotisch, bewegliche Adnexe werden herangezogen, so dass die Mamma (s. Krankengeschichte 3 u. 5) bei Frauen dislocirt wird, und die Herde in der Rücken- und Brustmusculatur Bewegungsstörungen des Armes (s. Krankengeschichte 1) veranlassen.

Alle diese von jeder anderen Art von Brustwandabscessen sich unterscheidenden Merkmale gestatten die Wahrscheinlichkeitsdiagnose Aktinomykose auch dann, wenn selbst eine Probepunction keine Drusen zu Tage fördert. Sollten sie aber nicht mit genügender Klarheit diese Eventualität vor Augen führen, so muss der operative Eingriff jeden Zweifel beheben.

Es ist eigentlich überflüssig, an dieser Stelle die Nothwendigkeit zu betonen, alle Brustwandabscesse, sofern dieselben nicht etwa auf eine Spondylitis zurückzuführen sind, mit dem Messer zu behandeln. Weder ein Empyem, noch eine von Rippencaries herrührende Eiterung darf nach allgemeinen Erfahrungen, besonders jedoch nach den Lehren unseres Altmeisters König, Gegenstand conservativer Therapie sein. Schneidet man aber aktinomykotische Gewebe ein, so zeigen nicht nur die spezifischen Körnchen, sondern

auch die ganze Beschaffenheit der durchtrennten Gewebe ihre Natur an. Auffallend geringe Eitermenge, starres Gewebe, untermischt mit granulirendem, goldgelbe Sprenkelung des letzteren, Minirungen und Gänge in verschiedenster Richtung werden uns auffordern, nach Drusen zu suchen; dem auf diesem Gebiet Erfahrenen genügen schon die genannten Eigenschaften zur Diagnose.

Dann aber ist der Moment gekommen, die fehlerhafte Beurtheilung des Brustabscesses zu rectificiren. Alle aktinomykotischen Eiterungen an der Brustwand, die nicht als directe Ueberwanderung vom Hals her von vornherein erkennbar waren, gehen mit einer an Sicherheit grenzenden Wahrscheinlichkeit von der Lunge aus. Will man nicht den Kranken einem unentrinnbaren Schicksal überlassen, so ist es dringend geboten, die Stelle der Ansiedlung im Athmungsorgan freizulegen und zu vernichten. Ohne Rücksicht und Schonung muss eine ausgedehnte Thoraxresection vorgenommen, müssen alle Fisteln und Gänge weithin verfolgt und exstirpirt werden. Es kommt alles darauf an, sofern es noch möglich ist, im Gesunden zu operiren. Man kann vielen Operateuren den Vorwurf nicht ersparen, dass diesem Gebot nicht immer Genüge gethan worden ist, dass man sich auf grosse Incisionen und Auskratzung der grade zu Tage liegenden Aftermassen beschränkt hat. In den Krankengeschichten ist des öfteren angegeben, dass eine Continuation der Eiterung in die Brusthöhle nicht festgestellt werden konnte. Das liegt aber daran, dass die Gänge, welche ins Innere führen, oft sehr fein sind, sich unter die Rippen verlieren, während grade dort, wo die Pleura dem Knochen direct anliegt, die Perforation erfolgt ist, und erst die Fortnahme mehrerer oder vieler Rippen die eigentliche Durchbruchsstelle entdecken lässt. Auch darf man nicht glauben, dass die Auskratzung von Minirungen und Höhlenbildungen ausreicht. Nur die Exstirpation mit Entfernung der festen schwieligen Massen, ganz gleichgiltig, ob man functionell wichtige Muskeln, z. B. des Armes, zerstört, und ob man grosse Stücke der Lunge reseciren, das Pericard angreifen muss, verspricht Erfolg. Die aktinomykotische Lungenerkrankung darf nicht wie ein Abscess behandelt werden, dessen Drainage den Indicationen gerecht wird, sondern muss wie eine bösartige Neubildung bis an die äussersten

Grenzen verfolgt werden. Glücklicherweise kann dies auch ungestraft geschehen. Besorgniss vor Entstehung eines Pneumothorax ist kaum je vorhanden, weil die Pleurahöhle fast stets und fest verödet ist, auch Gefahr einer Blutung ist in dem schwieligen Lungengewebe gering und kann leicht mit dem Heissluftbrenner beseitigt werden, selbst Eröffnung der Peritonealhöhle, falls man durch das Zwerchfell in die Tiefe geht (s. Krankengesch. No. 2 u. 3), kommt kaum vor, bringt jedenfalls bei sorgfältiger Versorgung des Loches keine Bedenklichkeit.

Wie die Ihnen vorher genannten Fälle von Heilungen beweisen, kann man durch derartige Eingriffe zum gewünschten Ziele kommen. Aber nur wenn man frühzeitig nach nicht allzu langem Bestand des Leidens gegen dasselbe vorgehen kann. Nun ist es zwar recht schwer, bei den vagen Anfangssymptomen den eigentlichen Zeitpunkt des Beginns der Krankheit zu eruiren, aber gewisse Anhaltspunkte fehlen wohl nie. Jankowski's Fall war einige Monate, meiner 4 Monate, der Brentano's 3 Monate erweislich krank gewesen, bevor das Auftreten der Thoraxgeschwulst die chirurgische Intervention erheischte, alle 3 waren noch nicht fistulös und wurden alsbald operirt. Dagegen sind viele andere erst nach längerer Dauer operirt worden, und auch dann nicht in der geschilderten radicalen Weise. Moorbrugger begnügte sich mit einer kleinen Incision der Anschwellung, die bereits 3 Monate bestand und nach $1^1/_2$ Jahre altem Lungenleiden festgestellt war. Der Patient lebte noch $^1/_2$ Jahr, und die Autopsie ergab ausser den Lungenveränderungen und Pericarditis keinen Befund. Heinzelmann (19) berichtet, dass eine 3 Monate bestehende Geschwulst incidirt, aber nicht in die Lunge verfolgt wurde, bei einem Menschen, der 2 Jahre lungenkrank war. Dieser Patient ging 4 Monate später zu Grunde, auch bei ihm deckte die Section ausser der pulmonalen keine weitere Erkrankung auf. Eine zweite, von Heinzelmann gemachte Beobachtung betraf einen 4 Monate alten Tumor, dem 8 Wochen vorher der erste charakteristische Schmerz voraufgegangen war, auch bei ihm wurde die Lunge selbst nicht berührt, der Kranke starb 10 Monate später, eine Autopsie wurde nicht gemacht. Von den Fällen, die Kaschiwamura (20) in dem städtischen Krankenhaus im Friedrichshain secirt hat, war ein Mal die Anschwellung 6 Wochen nach Ueberstehen einer auf der inneren

Abtheilung des Hospitals behandelten Pleuritis aufgetreten, sie wurde 14 Tage später operirt, ohne dass man aber in die Pleura gelangte, der Patient starb nach 7monatigem Krankenhausaufenthalt und zeigte ausser den durch directe Fortleitung entstandenen, allerdings colossalen Zerstörungen keine weiteren Herde. Diese Beispiele mögen genügen, um zu zeigen, dass nach längerem Bestand der Anschwellung und bei nicht ausreichend radicaler Behandlung die Menschen einfach an ihrer Lungenaffection, die anatomisch abgegrenzt war, zu Grunde gehen, eine Thatsache, auf die schon Illich hingewiesen hat, indem er angab, dass die meisten Leute an Erschöpfung sterben, bevor auf andere Organe und andere Höhlen weit übergreifende Verwüstungen stattgefunden haben.

Allerdings giebt es auch genug Fälle, die so rapid verlaufen, und so frühzeitig nicht nur die Kräfte aufzehren, sondern auch Metastasen setzen, dass sie mit dem Messer nicht mehr beherrscht werden können. Aber diese Eventualität hat die Lungenaktinomykose mit anderen Abscedirungen dieses Organs gemeinsam, und diese Thatsache darf uns nicht veranlassen, die Intervention überhaupt aufzugeben.

Dieses um so weniger, als es erweislich ist, dass selbst nach sehr langer Behandlung selbst bei ausgedehnter Fistelbildung am Thorax die Möglichkeit vorliegt, die Lungenherde zur Ausheilung zu bringen und deren Continuitätspropagation zu verhüten, so dass es dann nur davon abhängt, ob bereits metastatische ohne erkennbare Symptome getragene Localisation der Strahlenpilzerkrankung den örtlichen Heilerfolg zu nichte macht. Das habe ich allerdings 3 Mal selbst erlebt. Aber gerade diese 3 Fälle beweisen zur Evidenz, dass die Behauptung, die Verspätung der chirurgischen Intervention trage Schuld an dem üblen Ausgang, zu Recht besteht. Ich verweise auf die Krankengeschichten, die dem Schluss dieser Arbeit beigegeben sind und erwähne hier nur Folgendes:

Der erste Fall betraf ein 26jähriges Mädchen, das im Sommer 1903 eine Rippenfellentzündung gehabt hatte, die im März 1904 recidivirte mit Bildung einer Anschwellung, im Bereich der rechten 12. Rippe, welche Ende April zur Erkennung der Krankheit und Operation führte. Bei dieser wurde ausser einer grossen Lungenhöhle, die völlig ausgeräumt und resecirt werden konnte, Uebergreifen auf die Leber und retroperitoneal auf die Wirbelsäule fest-

gestellt. Wenngleich auch dem in der Leber bestehenden Processe zu Leibe gegangen werden konnte, liess die Thatsache der Vertebralerkrankung keine Hoffnung auf radicale Beseitigung der Herde. Wiederholte kleinere spätere Eingriffe änderten daran nichts, die Patientin ging im November, also nach 7 Monaten zu Grunde. Bei der Autopsie erwies sich die Lungenhöhle als völlig vernarbt, aber ausgedehnte retroperitoneale und intraperitoneale Continuitätserkrankung hatte durch Amyloid ohne alle Metastasen das Ende herbeigeführt. In der zweiten Beobachtung waren es vielfache Metastasen, die zur Zeit des Eingriffs keinerlei Symptome verursachten erst gegen Ende des Lebens klinisch in die Erscheinung traten, und welche wiederum nach völliger Ausheilung des sehr grossen linksseitigen Lungenherdes den Erfolg der therapeutischen Bestrebungen vernichteten. Aber hier bestand die Krankheit wahrscheinlich seit 7 Jahren, erweislich hatte die Kranke 9 Monate bevor sie in unsere Beobachtung kam, eine aktinomykotische Pleuritis gehabt, die als einfaches Empyem betrachtet und dementsprechend behandelt worden war. Der dritte Fall ist mir besonders schmerzlich, weil ich gehofft hatte, Ihnen heute die Patientin gesund vorstellen zu können, statt dessen aber nur die Sectionspräparate vorlegen kann. Die Frau war im Juni 1905 an Pleuritis erkrankt, hatte wiederholte Rückfälle gehabt, bekam im Sept. 1905 eine Anschwellung der linken Mamma. Diese verursachte spontanen Aufbruch, multiple Fistelbildungen, welche die Kranke im October 1906, also $1^1/_2$ Jahre nach Beginn der Krankheit, 13 Monate nach Entstehung der Anschwellung zu mir führten. Die Diagnose konnte sofort gestellt werden. Ein sehr grosser Eingriff, der das Herz freilegte, die mitinficirte Milz betheiligte, verlief günstig, war zwar nach 4 Wochen von einer nach unserer Auffassung embolischen rechtsseitigen Pleuritis gefolgt, führte dann aber einen Zustand fast völliger Gesundheit herbei, der nur 2 mal durch Fieberbewegungen unterbrochen wurde, welche auf Verhaltungen in einer Fistel innerhalb des sonst völlig vernarbten Operationsgebietes, bezogen wurden. Wenigstens hörten die Temperatursteigerungen regelmässig auf, sobald der eiternde Gang gut versorgt war. Es war in Aussicht genommen durch einen neuen Eingriff die offengar ganz oberflächliche, wenn auch Körnchen absondernde Eiterung zu beseitigen, als die Patientin Ende Februar nach einer neuen Temperatursteigerung reichlich

hämorrhagisch eitriges Sputum auswarf, welches zum ersten Male Körnchen enthielt. 4 Tage später zeigten sich Hirnsymptome, die nach weiteren 3 Tagen zum Tode führten. Die Autopsie ergab nun, dass die operirte Lungenseite völlig gesund geworden war, der eiternde Gang in der That nur ein subcutaner war, der unzweifelhaft durch Spaltung und Exstirpation hätte beherrscht werden können. Indessen fand sich ein wallnussgrosser aktinomykotischer Abscess im linken Hinterhauptlappen des Gehirns, ferner Metastasen in beiden Nieren, und eine in der Leberkuppe, die durch das Zwerchfell in die rechte Lunge durchgebrochen war und deren eitriger Inhalt ausgehustet worden war. Daher kam der positive Befund von Körnchen im Sputum kurz vor dem Tode. Diese schon vor der Operation insensibel in der Leber getragene Metastase hatte wohl die von uns als einfache embolische Pleuritis aufgefasste rechtsseitige Brustfellentzündung veranlasst. Die Nierenmetastasen hatten gar keine und der grosse Gehirnabscess erst 3 Tage vor dem Tode Erscheinungen verursacht.

Ich bin der letzte, der verkennt, dass es für den Effect ganz gleichgültig ist, ob von 4 Kranken 3, trotz Ausheilung des Lungenherdes bei allen 4, zu Grunde gegangen sind, oder ob diese 3 ohne Operation gestorben wären. Ich will auch kein Gewicht darauf legen, dass eine fünfte Kranke nach sehr schweren Operationen an der Lunge fast geheilt von uns entlassen wurde, weil weitere Nachrichten über sie fehlen, und die Möglichkeit, dass auch sie an nicht bekannt gewordenen secundären Herden gestorben sei, vorliegt. Aber die Thatsache, dass aktinomykotische Lungenaffectionen, auch bei sehr grosser Ausdehnung local völlig curirt werden können, dass durch die anatomischen örtlichen Veränderungen keine unüberwindlichen Schwierigkeiten gesetzt sind, wird durch meine 5 Beobachtungen bewiesen. Denn auch der erste Fall, der nunmehr 10 Jahre geheilt geblieben ist, stand an der Grenze des Operablen. Er genas, weil er vor Eintritt von Metastasen und bevor der Process in unnahbare Regionen übergegriffen hatte, zur Radicaloperation kam.

Fraglich könnte es nur sein, ob man die operativen Heilversuche aufgeben soll, sobald der Process schon viele Monate bestanden hat, oder wenn Fistelbildung vorhanden ist. Das scheint

mir nicht opportun, so lange man nicht die Gewissheit hat, dass bereits Metastasen bestehen. Nachdem vielfache Obductionsbefunde bewiesen haben, dass solche auch bei weitestgehenden Localherden fehlen können, muss der Versuch zur Rettung der unweigerlich dem Tode Verfallenen gemacht werden.

Denn auch die colossalsten Eingriffe bei Lungenaktinomycose werden gut überstanden. Es ist bisher kein Patient im Anschluss an die Operation gestorben. Weder die Fortnahme riesiger Hautstücke, noch die Exstirpation ganzer Muskelgruppen, noch die Grösse der Thoraxresection, noch die Manipulationen an der Lunge, noch die Angriffe auf Leber, Milz, Pericard, die in einer Sitzung unternommen worden sind, wurden Todesursache. Die Gründe für den guten Verlauf liegen, wie schon gesagt, in den pathologischen Zuständen, die eine ungewollte Eröffnung der Körperhöhlen verhüten. Meine Patienten hatten alle bedrohliche Collapse nach der Operation, erholten sich aber überraschend schnell. Das will um so mehr sagen, als sie doch meist recht herabgekommene erschöpfte Individuen waren.

Nun sind zwar die bisherigen Eingriffe immer an basal gelegenen Affectionen ausgeführt worden. Es scheint mir aber durchaus nicht ausgeschlossen zu sein, dass auch die Spitzeninfiltrationen mit Glück dem Messer zugängig gemacht werden können. Mir selbst ist es wenigstens 2 mal bei peripleuritischen Eiterungen, die von tuberculösen Herden im Apex pulmonis ausgegangen waren, anstandslos und mit Dauererfolg gelungen, bis zum Ursprung der Granulationen vorzudringen, und somit besteht kein Grund, dass Gleiches nicht auch bei Aktinomykose möglich sei.

Der Umfang des Eingriffes kann nicht in Rechnung gezogen werden, angesichts dessen, was auf dem Spiel steht. Jede Zaghaftigkeit rächt sich durch unmittelbares Fortwuchern zurückgelassener inficirter Gewebe. Nur was makroskopisch ganz gesund oder als von Körnchen nicht mehr durchsetzter Abgrenzungswall erscheint, darf geschont werden. Man gehe lieber zu weit, als dass man zu wenig fortnimmt. Man unterlasse auch jeden Versuch die colossalen Wunden zu verkleinern, sie sollen offen bleiben, per granulationem vernarben, damit man alltäglich das Secret auf das Vorhandensein von Körnchen prüfen und eventuell durch weitere operative Maassnahmen ihnen den Garaus machen kann. Die Heilung kann viele Monate erfordern, sie muss eventuell wie in

meinem ersten Fall durch Transplantation der Lungenwunde unterstützt werden, sie soll aber nicht auf Kosten der Sicherheit abgekürzt werden. Zieht man alle Momente in Rechnung, handelt man nach diesen, von mir aufgestellten von Garrè (21) und Kümmell (22) anerkannten Regeln, so wird die Lungenaktinomykose trotz ihrer vielen bisherigen Misserfolge ein für den Operateur dankbares, für die armen Kranken segensreiches Feld der Chirurgie werden.

Vorausgesetzt allerdings, dass folgende Grundsätze Berücksichtigung finden:

1. Die primäre Lungenaktinomykose ist häufiger als gemeinhin angenommen wird, weil sie vielfach mit tuberculöser Phthisis verwechselt wird.
2. Ihre überaus schwierige Diagnose zu Beginn der Erkrankung muss durch bakteriologische Untersuchung des Sputums im Sinne Hamm's, und wiederholte röntgenographische Exploration des Organs bei chronischen, der Tuberculose verdächtigen, aber keine Bacillen und elastischen Fasern producirenden Katarrhen gefördert werden.
3. Langsam entstehende entzündliche Schwellungen am Thorax, namentlich an dessen hinterem Umfang, denen bronchitische Erscheinungen voraufgegangen sind, und die nicht erweislich tuberculöser Natur sind, erwecken den Verdacht einer perforirenden Lungenaktinomykose.
4. Die Lungenaktinomykose ist in ihren ersten Stadien und so lange keine Metastasen vorhanden sind, erfolgreicher operativer Behandlung zugängig.
5. Jede der Aktinomykose verdächtige Thoraxschwellung muss frühzeitig eröffnet und bis zu ihrem Ursprungsherd verfolgt werden.
6. Ausschliesslich radicale Eingriffe, d. h. solche die bis ins Gesunde rücksichtslos alle Minirungen und Gänge exstirpiren, führen zu dem gewünschten Resultat.

Krankengeschichten.

1. Ausführlich publicirt in diesem Archiv, Bd. 57, und Berl. klinische Wochenschrift, 1898.

Status vom 17. 2. 07. Völlig gesund und ohne Beschwerden, insbesondere ohne alle Lungenerscheinungen, in seinem Beruf als Bureauvorsteher eines Rechtsanwalts angestrengt thätig.

Geringe linksconvexe Skoliose im oberen Dorsal- und Halstheil. Rechte Schulter hängt tief herab, Bewegungen im Schultergelenk beschränkt in Folge der ausgedehnten Muskelresectionen. Grosser Brustwanddefect unterhalb der Achselhöhle, woselbst eine faustgrosse, gut übernarbte Höhle ohne jede Fistel und Absonderung.

Lungenbefund. Links: Erhebliche Emphysem, untere Grenze am oberen Rand der 12. Rippe. Die ganze Seite von viel grösserem Umfang als die andere, scharfes vesiculäres Athmen ohne Nebengeräusche.

Rechts: Die untere Grenze entspricht etwa dem 10. Proc. spinos. Die rechte Thoraxhälfte im Ganzen geschrumpft, giebt überall, auch im Bereich des Defects, sonoren Lungenschall und weist normales Athmungsgeräusch ohne alle Abweichungen auf. Die Leber ist nach oben verzogen, grenzt an den unteren Theil der Narbe.

Herz von normaler Grenze, Töne rein, regelmässig.

Arterien etwas sklerotisch, Puls von regelrechter Schlagfolge.

Urin ohne Befund.

2. Frau B. aus Russland, 47 Jahre, 20. 7. 04 bis 31. 1. 05 im jüdischen Krankenhaus.

Anamnese: Eltern sind todt. 9 Geschwister leben und sind gesund. 1 Bruder leidet an Cholelithiasis. Pat. überstand als Kind Masern. Vor zwölf Jahren Cholelithiasis, mittels Oelkur entleerten sich 63 Steine. Vor 11 Jahren linksseitige eitrige Pleuritis. Erste Periode im 12. Jahre, stets regelmässig. Seit 5 Jahren Menopause. 2 normale Geburten.

Vor 11 Jahren wurde wegen der eitrigen Pleuritis eine Rippenresection vorgenommen, die verheilte. Nach 9 Jahren entstand eine kleine Eiterpustel an der Narbe, und es bildete sich allmählich eine Fistel, weswegen sie noch zweimal operirt wurde. Nach der 2. Operation Moorumschläge und Moorbäder. Nach deren Anwendung entstanden zahlreiche kleinere Fisteln. Auch jetzt bestehen noch immer mehrere kleinere Fisteln, aus denen sich wenig Eiter entleert. Seit 3 Monaten fiebert Pat. Abends, in letzter Zeit selten. Appetit schlecht, jetzt etwas besser. Pat. hat viel Chinin und Arsen genommen. Verstopfung, ohne Klystir kein Stuhlgang. Schlaf gut. Pat. leidet an aufsteigender Hitze, Schweissausbruch und Schwächegefühl.

Status (Prof. Israel): Betrachtung des Thorax von der vorderen Seite ergiebt keine auffälligen Differenzen zwischen rechts und links, abgesehen von einer etwas stärkeren Einziehung des lateralen Theiles der linken Intraclaviculargegend. Der unterste Theil der linken Thoraxseite entsprechend den beweglichen Rippen ist gleichfalls eingezogen im Vergleich zur Rechten. Bei Betrachtung des Thorax von der linken Seitenwand aus sieht man eine strahlige Narbe, etwa entsprechend dem Raume zwischen 9. und 10. Rippe in der hinteren Axillarlinie. An den hinteren Theil dieser Narbe schliesst sich eine tief eingezogene lineäre Narbe an, welche dorsalwärts bis 9 cm vor den Dornfortsätzen zieht. Im hinteren Theil dieser Narbe befindet sich ein 3 cm langer, noch nicht vernarbter Bezirk, dessen Grund etwas schmierig belegt ist

und zwei kleine Körnchen erkennen lässt. Parallel zu der eben beschriebenen lineären Narbe liegt eine viel kürzere 5 cm unterhalb. Die auffallendsten Veränderungen finden sich bei Betrachtung von der Rückenseite. Hier findet man die linke Thoraxwand abwärts einer Horizontalen, welche durch den unteren Schulterblattwinkel geht, in grosser Ausdehnung livid fleckig verfärbt, insbesondere in ihrem medianen Theil. Die ganze Thoraxpartie unterhalb der obersten horizontalen Narbe ist besät mit kleinen Efflorescenzen von der Grösse des Durchschnittes einer Linse und darunter, welche meistens mit einem Schorf bedeckt sind, unter dem hier und da ein spärliches Flüssigkeitströpfchen hervorzudrücken ist. Ein Theil dieser Efflorescenzen liegt unter dem Niveau der Haut, umgeben von einem weinhefefarbigen Halo, andere prominiren ein wenig über die Oberfläche. Eine dritte Kategorie zeigt weder Schorf noch Ulcerationen, sondern stellt sich als blauröthliche, weinhefefarbige Flecken dar, welche in der Spaltrichtung der Haut etwas in die Länge gezogen sind. In aus einer Efflorescenz hervorquellendem Flüssigkeitstropfen findet man drusige Gebilde, welche makroskopisch kleinen Aktinomykosekörnchen gleichen und bei schwacher Vergrösserung der Erscheinungsweise dieser entsprechen. Die unterste Grenze dieser Efflorescenzen liegt im Bereich der 12. Rippe. Die Percussion im Bereich des untersten Theils des Thorax in einer Ausdehnung von ca. 7 cm aufwärts des untersten Rippenrandes ist schmerzhaft. In diesem Bereich besteht Dämpfung. In der Seitenwand keinerlei Dämpfung. Ebenso vorn. Percussion über der alten strahligen Operationsnarbe gleichfalls empfindlich. Das Athemgeräusch ist von oben bis zum Angulus scapulae normal, von da nach abwärts wird es abgeschwächt.

Urin: schwach sauer, strohgelb, trüb.

Spec. Gew. 1018.

Im sedimentirten Präparat mässig viel amorphe Urate, einige Epithelien und Leukocyten.

Kein Albumen, kein Saccharum.

28. 7. Neben der beschriebenen Hautveränderung prominiren innerhalb einer bläulichen Narbe zahlreiche Körnchen, die gleichsam an die Oberfläche hervorbrechen wollen.

29. 7. Operation: Morph.-Scop.-Chlorof.-Narkose. Schnitt an der vorderen, oberen und unteren Begrenzung der Hautveränderung durch Haut und Musculatur. Zurückpräpariren des Hautmuskellappens. Die sehr reichliche Blutung wird sofort durch Compression und nachfolgende Unterbindung aller blutenden Gefässe gestillt. Die freigelegte Brustwand wird sorgfältig nach Fistelgängen, die in die Tiefe münden, abgesucht. Da kein einziger Gang gefunden wird, so wird der Hautmuskellappen bis zu den Dornfortsätzen zurückpräparirt und hier in seiner ganzen Ausdehnung abgetragen. Der Defect wird jetzt durch Nähte im oberen und unteren Theil nach Möglichkeit zu verkleinern gesucht. Es bleibt aber noch ein gut handtellergrosser Defect übrig. Um diesen zu decken, wird ein Hautmuskellappen der Bauchhaut unterhalb des Defectes, dessen Basis medial liegt, beweglich gemacht und nach oben verschoben und dort durch Nähte fixirt. Ein kleinerer Defect am hinteren

unteren Wundwinkel wird durch Verlängerung des ersten Hautschnittes nach unten und Beweglichmachung der angrenzenden Hautlappen gedeckt. Zur Tamponade werden einige Jodoformstreifen unter die Nahtlinien geführt. Asept. Verband. Kochsalzinfusion.

1. 8. Pat. noch ziemlich schwach, nimmt aber gut Nahrung zu sich. Temp. leicht erhöht.

3. 8. Heute klagt Pat. über grosse Schmerzen beim Athmen in der rechten Brusthälfte, ohne dass objectiv etwas nachzuweisen wäre.

5. 8. Die Schmerzen bei der Athmung dauern an. Viel Hustenreiz. Es wird hämorrhagischer Auswurf entleert. Leichte Temperatursteigungen.

7. 8. Das linke Bein ist heute in seiner ganzen Ausdehnung geschwollen; man fühlt an Stelle der Vena femoralis einen derben Strang. Ueber der rechten Lunge hört man in der mittleren Axillarlinie pleuritisches Reiben. Auflegen eines Senfpflasters mindert die Schmerzen. Noch immer viel Hustenreiz und Entleerung von hämorrhagischem Sputum. Das Bein wird auf einer Schiene hochgelagert.

8. 8. Entfernung der Hautnähte, die theilweise durchgeschnitten haben. An den Winkeln und auch sonst an den Wundrändern finden sich kleine Hautnekrosen. Immer leichtes Fieber.

10. 8. Die Wundränder sind am hinteren Rande auseinandergewichen, während vorn feste Narben bestehen. Die Wundränder werden durch Collodiumstreifen einander genähert. Husten lässt nach. Auswurf hat aufgehört.

13. 8. Pat. klagt über viel Schmerzen in der Brust, und zwar beiderseits. Eine derbe Seidennaht nähert die Wundränder. Die Nekrosen beginnen sich abzustossen; die Wunde sieht ziemlich missfarben aus.

16. 8. Da Pat. über grosse Schmerzen in der Wunde klagt und diese noch immer schmutzig aussieht, wird die Naht wieder entfernt und Pat. erhält feuchte Verbände mit essigsaurer Thonerde. Fieber.

20. 8. Die Schwellung am Bein geht allmählich zurück. Ueber der rechten Lunge immer noch pleuritisches Reiben. Die Wunde reinigt sich, sieht beträchtlich besser aus. Appetit ist ziemlich träge.

25. 8. Wunde granulirt gut, einzelne kleine Nekrosen bestehen. Transplantation wird in Aussicht genommen.

Die obere Wunde ist etwa 2 handteller-, die untere halb so gross.

31. 8. Heute ist an einer kleinen Stelle in der hinteren Axillarlinie die Haut blasig emporgehoben und entleert Blut. Mit einer Sonde kommt man nicht in die Tiefe.

1. 9. Dictat nach Dr. Karewski: Unter feuchtem Verbande hat sich bis heute die Wunde ausserordentlich gereinigt, so dass nur noch an den Rändern kleine Nekrosen bestehen. Gestern war beim Verbandwechsel an der linken Seite eine blasige Vorwölbung in der Narbe zu sehen, die sich bis heute geöffnet hat (Circulationsstörung in der Narbe). Ein Sondiren dieser Stelle ergiebt nichts. Hingegen sieht man in der linken unteren Ecke der grossen oberen Wundfläche einen kleinen Eiterbelag, der beim genaueren Hinsehen

schon makroskopisch Aktinomyceskörnchen entdecken lässt. An dieser Stelle ist die Granulation zerfallen und es besteht von ihr ein Gang nach oben und axillarwärts, aus welchem sich bei Druck seropurulente Flüssigkeit mit reichlich mikroskopisch nachweisbaren Körnchen entleert. Die Pat. hat seit mehreren Tagen über Schmerzen in der linken Seite geklagt. Man sieht heute, dass die linke Brusthälfte bei der Athmung zurückbleibt. Percutorisch findet man eine ausgesprochene compacte Dämpfung im Bereich der granulirenden Wunde. Dieselbe geht bis an die Wirbelsäule heran nach hinten, nach vorn bis dicht vor die Axillarlinie, nach oben bis etwa zwei Querfinger breit unterhalb der Spitze der Scapula, und im Bereich dieser Dämpfung hört man abgeschwächtes bronchiales Athmen mit feinblasigem Rasseln an den peripheren Theilen der Dämpfung. Im Centrum, grade mitten auf der Granulation ist das Athmungsgeräusch laut bronchial mit reichlicheren feuchten Rasselgeräuschen.

3. 9. Operation (Scopol.- [0,0008], Morph.- [0,02] Narkose, nächstdem wenige Cubikcentimeter Chloroform). Die Sonde wird in die oben beschriebene Fistel eingeführt und der Gang mit dem Messer bis zur Spitze der Sonde gespalten schräg nach oben bis zur mittleren Axillarlinie. Der Gang wird durch Haken zum Klaffen gebracht, unter der Musculatur auf den Rippen sieht man missfarbene Granulationen, nach deren Auskratzung man einen neuen Gang gewahrt, der nach vorn bis auf die Rippen führt. Zum ersten Hautschnitt wird, dem Verlauf der 7. Rippe folgend, ein zweiter bis an deren Knorpelknochengrenze hinzugefügt, die Blutung durch Compression zum Stehen gebracht. Wieder findet man gelbes Granulationsgewebe zwischen starken Schwarten. Die Granulationen werden excochleirt, und es zeigt sich jetzt oberhalb der 7. Rippe nahe an der Knorpelknochengrenze im Intercostalraum eine Vertiefung, in die eine Sonde etwa 6 cm tief hineinfällt, also ein Canal, der anscheinend in die Lunge führt. An dieser Stelle sieht man einen Defect in den Rippen wie von einer Resection. Nunmehr wird die 7. Rippe in einer Ausdehnung von 12 cm rings vom Periost befreit, wobei sich unterhalb der Rippe hämorrhagischer Eiter entleert, und mit der Rippenscheere resecirt. Nach der Axillarlinie zu sieht man durch die Pleura hindurch deutlich die Zeichnung der Lunge, während nach der Gegend der Fistel zu die gesammten Gewebe in eine homogene Schwarte umgewandelt scheinen. Es wird jetzt auf die Gefahr hin, den Pleuraraum zu eröffnen mit einem kräftigen Scheerenschlag die Fistel gespalten, und thatsächlich hört man sofort ein sausendes Geräusch; doch ergiebt sich alsbald, dass ein eröffneter, ziemlich grosser Bronchus die Ursache gewesen ist. Zur Vorsicht wird durch 6 Seidennähte die Lunge an der Pleura costal fixirt. Die Höhle, die jetzt freigelegt ist, reicht bis unter die 6. Rippe, die ebenfalls subperiostal resecirt wird, ohne dass die Pleura irgendwie verletzt wird. Nach oben hin ist jetzt die Höhle völlig frei. Um nach hinten hin freies Gesichtsfeld zu bekommen, wird noch die 8. Rippe entfernt. Das Bild ist jetzt so, dass man unterhalb normaler Lunge eine 3 mm dicke Schwarte findet, die die Decke der gut wallnussgrossen Höhle gebildet hat. In der Schwarte selbst sieht man Reste schiefrigen Lungengewebes. Blutungen aus der Schwarte und Lunge werden mit dem Heissluftapparat be-

seitigt. Die Wände der Lungenhöhle, die massenhaft bräunlichen Eiter enthält, werden exstirpirt und controlirt. Nach abwärts kommt man auch in einen kurzen Gang, der gespalten wird. Es zeigt sich, dass ein drüsiges Organ, das als Milz angesprochen wird, sich aber später als die verzogene Leber erweist und angeschnitten ist, eine mit der Schwarte zusammenhängende Masse mit der Lunge bildet. Kranke Partien sind jetzt nicht mehr in der Tiefe zu erkennen. Die Höhle wird mit Vioformgaze ausgefüllt, die Weichtheile, so weit sie krank sind, werden mit Scheere weggenommen, nach der Vertebralseite zu und an einen durch Granulationen verdächtigen Stelle die mit der Pleura verwachsene Lunge punctirt, ohne dass etwas sich entleeren lässt, die ganze Wunde wird mit Vioformgaze, dann mit Bauschen und Cellulose bedeckt und ein fester Verband angelegt.

Der Puls, der die ganze Zeit zahlreich und klein war, ist jetzt äusserst frequent, hebt sich aber nach Kochsalzinfusion und Campher- und Coffeininjection.

5. 9. Patientin wird ganz munter, hat guten Appetit, kein Fieber, enorme Wundsecretion.

8. 9. Temp. leicht erhöht, Wohlbefinden der Patientin.

11. 9. Entfernung der Tamponade. Wunde in ausgezeichneter Verfassung.

17. 9. Heute ist der Verband plötzlich mit goldgelber Galle durchtränkt, die sich Tropfen für Tropfen aus der Nähe der Lungenwunde entleert. Diese sieht weisslich belegt aus, die übrigen Wunden granuliren ausgezeichnet. Temperatur im Allgemeinen normal.

25. 9. Die Gallensecretion besteht, wenn auch in verminderter Menge, fort. Sonst status idem.

2. 10. Die Gallensecretion ist seit vorgestern versiegt, die Wunden granuliren recht gut. Pat. täglich mehrere Stunden ausser Bett, fühlt sich recht wohl.

12. 10. Pat. beginnt jetzt sich wirklich zu erholen, ist schon im Freien spazieren gegangen, hat keine Schmerzen. Die Wunden fangen an sich zu epidermisiren.

22. 10. In den letzten Tagen wieder leichte Temperatursteigungen. Am oberen inneren Winkel der grossen granulirenden Fläche findet sich eine leicht belegte Stelle, aus der auf Druck Eiter quillt, mit der Sonde kommt man nach oben aussen bis in die Nähe der linken Schulter.

25. 10. Unter Chloräthyl Spaltung des Ganges mit dem Knopfscalpell. Man kommt in eine dicke Schwarte, in der Körnchen nicht zu sehen sind. Mit der Sonde kommt man jetzt noch weiter nach oben; doch begnügt man sich mit dem ersten Schnitt, der mit Jodoformgaze austamponirt wird. Aus der Lungenwunde entleeren sich kleinste gelbe Körnchen.

28. 10. Pat. erhält seit zwei Tagen Jodkali; doch leidet darunter erheblich der Appetit.

5. 11. Die incidirte Wunde heilt recht gut, ebenso verkleinern sich die übrigen Wunden. Pat. wieder täglich ausser Bett, fühlt sich wohl. Temp. normal.

11. 11. Weiter gute Wundheilung. Kein Fieber. Körnchen haben sich nicht mehr entleert.

20. 11. Weiter gute Wundheilung. Die Lungenwunde sieht immer noch leicht grau aus. Körnchen entleeren sich nirgends.

Pat. hustet noch immer ein wenig und wirft meist Schleim aus, in welchem Pilze nicht nachzuweisen sind.

29. 11. Weiter gute Wundheilung. Pat. erholt sich gut.

10. 12. Seit 3 Tagen Fieber, Pat. hustet sehr viel, hat reichlich schleimigen, wenig eitrigen Auswurf ohne Körner, klagt über Kopfschmerzen und fühlt sich sehr matt (Influenza). Die Narben an einzelnen Stellen sehr dünn, bläulich, machen den Eindruck, als stagnire noch etwas darunter.

15. 12. Temp. wieder normal. Pat. wohler, hustet aber noch sehr viel und sieht recht blass aus. Ueber der rechten Lunge zeitweilig viel fein- und mittelgrossblasiges Rasseln, ebenso links.

30. 12. Der Husten hat völlig aufgehört, über der Lunge hört man beiderseits reines Vesiculärathmen ohne Rasseln. Wunde verkleinert sich zusehends.

11. 1. 05. Transplantation zum Zwecke schnellerer Ueberhäutung wird abgelehnt.

Ganz wenig Husten, weiter gute Wundheilung, kein Fieber.

21. 1. Pat. heute auf Wunsch entlassen.

Sie ist dauernd fieberfrei; es besteht ganz geringer Husten, kein Auswurf, kein pathol. Lungenbefund. Wunde epidermisirt sich gut; doch treten noch ab und zu erbsengrosse Eiterherde subepidermoidal in der Narbe auf. Körner nicht mehr nachzuweisen.

Pat. ist im Allgemeinen noch recht schwach.

Spätere Nachrichten fehlen.

3. Frl. G. aus Charlottenburg, 26 J. 3. 4. 04 bis 15. 12. 04 (jüd. Krankenhaus).

Anamnese: Vater an Nierenkrankheit gestorben, Mutter an Lungenleiden. Pat. bis zum vorigen Sommer gesund gewesen, hat dann in der linken Seite einen Rippenfellentzündung gehabt, ohne Husten; nie Bluthusten. Im März d. J. Rippenfellentzündung in der rechten Seite, wieder ohne Husten, aber mit Anschwellung der rechten Brustwand. Die Eltern der Pat. hatten ein Wildpretgeschäft, in dem die Pat. bis zum 14. Lebensjahre beschäftigt war. Pat. hat sehr cariöse Zähne, besonders im Unterkiefer; Entzündungen an demselben oder im Mundboden hat sie nie gehabt, auch sind keine Drüsen zu fühlen.

Am 3. April 04 kam sie in's jüdische Krankenhaus, nachdem sie angefangen hat zu husten, ohne Blut. Auswurf erst seit 15 Tagen. Die sehr abgemagerte Pat. fiebert seit 14 Tagen intermittirend zwischen 36,8 und 39,8. Zunahme der Anschwellung am Brustkorb, steigender Kräfteverfall und hohes hektisches Fieber veranlassen Verlegung auf die chirurg. Abtheilung am 22. 4.

Die Schwellung sitzt unterhalb der 12. Rippe und zieht von der Wirbelsäule nach vorn hinüber bis zur Axillarlinie und nach unten bis zum Darm-

beinkamm. In dieser Vorwölbung besteht Fluctuation, und es ist auffallend, dass einzelne Partien etwas eingezogen erschienen. An anderen findet man Buckel mit sehr verdünnter Haut. Nach der Wirbelsäule hinüber besteht ein Oedem, welches sich nach unten auf die Kreuzbeinwirbelsäule fortsetzte. Ferner ist die ganze Partie ausserordentlich schmerzhaft. Pat. fiebert hoch, macht einen verfallenen Eindruck. Man kann eine Dämpfung an der unteren Thoraxpartie feststellen. Sonstige Krankheitserscheinungen werden nicht weiter gemeldet und die Diagnose schwankt zwischen einer Eiterung, die von der Wirbelsäule ausgeht mit Congestionsabscess und einer paranephritischen Eiterung, welche letztere Annahme basirt auf einer Angabe, dass im Urin Eiterkörperchen gefunden worden seien.

Indessen wird letztere Diagnose zweifelhaft, weil man vorn keine Niere palpiren konnte, und vollkommen hinfällig, als bei Untersuchung des mit dem Katheter entleerten Urins sich weder Eiweiss, noch corpusculäre Elemente feststellen liessen. Der Zustand der Pat. erfordert einen sofortigen Eingriff. Noch bevor die Incision ausgeführt wurde, erhebt sich der Verdacht, dass es sich um eine Aktinomykose handeln könne wegen der eigenthümlichen Configuration der Abscessvorwölbung, und bei der Incision, welche massenhaft stinkenden Eiter entleerte, sieht man sofort Körner, die sich mikroskopisch als Aktinomyces erwiesen. Nunmehr wird auch reichlich Sputum herbeigebracht, in welchem gleichfalls mühelos zahlreiche Aktinomycoskörnchen aufzufinden sind. Der palpirende Finger kommt hinter die Rippen, welche sich rauh anfühlen, weit in die Höhe, ohne dass es möglich ist, an das Ende der Höhle zu kommen. Auch nach der Wirbelsäule hin kann man mit dem Finger gelangen und findet hier die Proc. transversi rauh. Die Operation wird zunächst abgebrochen, da der Zustand der Kranken dies erfordert. Unmittelbar nach der Operation hustet Pat. reichliches, etwas hämorrhagisches Sputum aus, in dem immer von Neuem Körnchen gefunden werden können. Sie ist sofort entfiebert und erholt sich.

Status von 24. 4. Sehr elende abgemagerte Person. Puls frequent, aber regelmässig.

Bei der Athmung bleibt die rechte Thoraxhälfte zurück. Wenn man den Arm erhebt und den Thorax von vorn betrachtet, sieht man, dass die rechte Hälfte in der Axillarlinie tief eingesunken und die Mamma lateralwärts verzogen ist; letztere steht gleichzeitig höher als die linke. Von hinten gesehen ist die Partie unterhalb der Scapula eingesunken.

Lungenbefund: Links überall normaler Schall und gutes Vesiculärathmen. R. auf der Spitze und infraclaviculär keine Abweichung von der Norm. Vorn beginnt am 4. Intercostalraum eine Schallverkürzung, die nach unten immer intensiver wird und in die Leberdämpfung übergeht. Hinten constatirt man schon in der Höhe der Spitze der Scapula Schenkelschall, der sich nach vorn herumzieht und nach unten gleichfalls die Leberdämpfung erreicht. Im Bereich dieser abnormen Schallphänomene Bronchialathmen und katharrhalische Nebengeräusche.

Herzgrenze beginnt am rechten Sternalrand und reicht bis zur linken

Mamilla, woselbst auch der Spitzenstoss zu fühlen ist. Töne unregelmässig.

Urin und andere Organe ohne Befund.

Sputum eitrig mit makroskopischen Blutbeimengungen, enthält viel Aktinomyceskörnchen, keine elastischen Fasern.

Operation am 26. 4. Der von der 1. Operationswunde aus eingeführte Finger gelangt nach oben hinter den Rippen in eine grosse Höhle, aus der sich jauchiger Eiter mit Körnchen untermischt, entleert, nach unten, etwa bis zum Beckenrand, nach hinten bis zur Wirbelsäule. Der Schnitt, welcher unterhalb der 12. Rippe liegt, wird nach hinten oben bis zur Spina scapulae und nach vorn oben bis medianwärts von der Mamilla verlängert, sodass ein grosser dreieckiger Lappen entsteht. Als man den Schnitt durch die Muskeln führt, sieht man, dass auch diese bereits aktinomykotisch erkrankt sind. Es wird die gesunde Haut abpräparirt und nach oben umgeschlagen. Die 10. Rippe wird in ganzer Ausdehnung von der Wirbelsäule bis zum Knorpelansatz resecirt. Als man dieselbe vom Thorax abhebt, findet sich unter dieser ein Loch, aus welchem aktinomykotischer Eiter fliesst. Die Rippe selbst ist angefressen. Um den Raum nach oben hin genügend freizulegen, wird alsbald die 9. Rippe entfernt. Auch hier ist eine Perforation der Thoraxwand zu constatiren. Nach unten hin wird die 11. Rippe fortgenommen, mit gleichem Befunde. Nun wird die ganze Thoraxwand mit der Schere nach vorn und hinten gespalten und zum grössten Theil fortgenommen. Man gelangt in eine Höhle, welche mit den beiden oben genannten Löchern communicirend, im unteren Lappen der Lunge gelegen ist. Hinter dieser befindet sich eine zweite pleurale, welche reichlich dicken Eiter und goldgelbe Granulationen mit Aktinomyceskörnchen enthält (abgekapseltes Empyem). Die Lungenhöhle ist etwa faustgross, ihre Wände werden von zerfallenem Lungengewebe gebildet und in dieser sind zahlreiche Bronchienöffnungen zu sehen. Die aktinomykotisch erkrankten Lungentheile werden mit der Scheere entfernt, die nicht unbeträchtliche Blutung aus einigen Gefässen kann nicht durch Unterbindung gestillt werden, steht aber prompt bei Heissluftanwendung. Als man schliesslich hier im Gesunden zu sein annehmen kann, hat man einen grossen Lungendefect mit angesengten Wundrändern nach hinten und axillarwärts vor sich, nach vorn aber die Pleura, welche hier mamillarwärts verödet ist, dabei von gutem gesundem Aussehen. Es wird nun die Wunde nach unten mit einem grossen Längsschnitt, der von der 12. Rippe zum Becken hingeführt wird, erweitert. Alle aktinomykotisch erkrankten Theile mit scharfem Löffel und Scheere so weit wie möglich fortgenommen. Dabei geschieht ein Einriss in's Peritoneum, welches allerdings hier fest mit der Leber verwachsen ist, so dass auch die sonst gesund aussehende Leber eine kleine Verletzung davonträgt, die Peritonealhöhle selbst nicht eröffnet wird. Auch die Leber wird mit heisser Luft versengt. Die Wirbel fühlen sich rauh an und ein eiternder Gang geht zur Wirbelsäule. Die Operation muss unterbrochen werden wegen schweren Collapses der Patientin. Man hat aber den Eindruck, als wenn man im Allgemeinen mit Ausnahme jenes eiternden Ganges im Gesunden wäre, namentlich

in der Lunge und auch unten nach dem Becken zu. Pat. erholt sich schnell und bleibt fieberfrei. Von 8. bis 10. 5. Abends bis 38,8.

13. 5. Entfernung der beiden in die Bronchien von der Wundhöhle aus eingeführten Drains. Die Wunde ist mit Bact. pyocyaneus inficirt. Volle Entfieberung.

23. 5. Die Temperaturen sind noch des Abends hoch 38,2 bis 38,3; trotzdem hat sich Pat. ausserordentlich erholt und hat guten Appetit bekommen. Die Wundverhältnisse sind gute, es beginnen frische Granulationen sich zu bilden.

26. 5. Die Wundfläche ist reichlich mit frischen Granulationen bedeckt, nur nach hinten und unten ist immer noch ein speckig belegter Granulationsknopf bemerkbar, von dem aus die Sonde etwas eindringt.

5. 6. Guter Heilungsverlauf, Verband mit Jodkalilösung.

11. 6. Pat. klagt darüber, dass sie das rechte Bein nicht ausgestreckt halten kann. Geringe Schmerzhaftigkeit in der rechten Lumbalgegend. Der Knopf ist noch unbeeinflusst; es bestehen auch noch Temperatursteigerungen. Pat. erhält täglich 2 Mal Jodipin in 10proc. Lösung. Bildung neuer Fisteln in der Wunde innerhalb der Lunge.

20. 6. In Scopolomin-Morphium-Chloroformnarkose werden zahlreiche mit der alten Wundhöhle im Zusammenhang stehende, theils lumbalwärts, theils nach dem Abdomen zu sich erstreckende Gänge ausgiebig freigelegt und mit scharfem Löffel ausgekratzt. Es entleert sich Eiter mit zahlreichen Aktinomyceskörnchen. Die Muskulatur ist schwartig verändert und von wächsernem, stellenweise auch bräunlich schmierig-wurmstichigem Aussehen. Die knöcherne Lendenwirbelsäule erweist sich als gesund. Jodoformgazetamponade der Wundhöhlen.

25. 6. Pat. hat den Eingriff gut überstanden. Die Temperatur etwas heruntergegangen, erreicht täglich ca. 38°. Die Wundhöhle sieht gut aus und granulirt. Behandlung derselben mit Lugol'scher Lösung.

2. 7. Befinden gut. Appetit gut. Pat. steht zum ersten Male auf.

13. 7. Die Wunde durch Granulation schon sehr verkleinert. Touchiren der Wunde mit Jodtinctur.

19. 7. Viele Durchfälle und Erbrechen. Daher keine Jodtinctur und kein Jodipin mehr. Diät.

Im Grunde der Wunde eine schmierig belegte, ulceröse Stelle, von welcher aus ein Gang in die Tiefe nach vorn und unten führt (Gegend des Blinddarms?).

10. 8. Sehr wechselndes Befinden, namentlich wechseln schmerzfreie Intervalle mit Zeiten ab, in welchen Pat. heftig neuralgische Schmerzen bis in die linke Seite verspürt. Temperatur abends bis 39°. Sonst nichts verändert. Die Durchfälle haben aufgehört.

19. 8. Da Pat. ständig über Schmerzen klagt, so wird heut genauer nach aktinomykotischen Fistelgängen gesucht. Man kommt an einer Stelle des hinteren Randes der Wunde mit der Sonde fast bis zur Wirbelsäule, doch kann man in

dem hier ausfliessenden Blut keine Körnchen entdecken. Einführung eines Jodoformstreifens zur Erweiterung des Ganges.

27. 8. Der Verband und der Jodoformgazestreifen wird jeden 2. Tag gewechselt. Die Wunde wird mit Jodtinktur gepinselt.

6. 9. Pat. klagt über starke Schmerzen im Leibe, Appetitmangel. Trockener Verband. Pat. erhält Ueberernährung.

17. 9. Beim heutigen Verbandwechsel wird an einer kleinen Stelle am unteren Rande der Wunde ein kleiner Granulationspfropf entdeckt, neben dem sich auf Druck Eiter entleert. In dem Eiter befinden sich kleinste Körnchen, die sich mikroskopisch als Aktinomyceskörner erweisen. Mit der Sonde gelangt man an dieser Stelle nach der Wirbelsäule hin bis auf den Knochen. Einspritzung von Tinct. Jodi.

20. 9. Nach Injection von Tinct. Jodi hat sich an der Stelle der Fistel eine ca. haselnussgrosse Höhle gebildet, aus der sich erweichte Massen entleeren. Die Höhle wird mit Vioformgaze fest austamponirt. Mit der Sonde gelangt man noch an mehreren Stellen nach der Wirbelsäule hin in die Tiefe. Auch hier wird mit der Jodoformgaze fest tamponirt. Von weiterer Injection mit Tinct. Jodi wird abgesehen, da sich auf der Wunde verschiedene Bläschen zeigen.

30. 9. Die Wunde ist wieder gut gereinigt, frische aktinomykotische Herde zeigen sich nicht.

18. 10. Das Befinden des Pat. verschlechtert sich von Tag zu Tag. Die Secretion ist andauernd dieselbe, die Wunde schmierig belegt, und einzelne Gänge führen in die Tiefe nach der Vorderfläche der Wirbelsäule zu. Pat. leidet viel an Erbrechen, flüssigem Stuhl und Schmerzen im Leib, besonders rechts. Man fühlt eine enorme Vergrösserung der Leber. Dieselbe reicht nach unten bis zum Nabel und geht nach links hin bis unter den Rippenbogen in die Gegend der Milz; die Oberfläche der Leber fühlt sich wellig uneben an, einzelne, sehr schmerzhafte Erhebungen scheinen mit dem parietalen Peritoneum resp. den Bauchdecken verwachsen und unverschieblich zu sein. Ueber dem ganzen Gebiet ist Schenkelschall.

25. 10. Pat. wird täglich elender. Die Wundsecretion ist sehr stark und übelriechend. Ausgedehnte Venenzeichnung auf der Bauchhaut, oben deutliche Verwachsung mit der Leber. Pat. erbricht sehr häufig, hat viel Schmerzen, die erfolgreich mit Heroin bekämpft werden, leidet immer wieder an Durchfällen.

6. 11. Pat. bricht sehr viel und liegt sonst ganz theilnahmslos, meist vor sich hinschlummernd da. Appetit sehr mangelhaft, viel Schmerzen im Leib werden geklagt.

14. 11. Nach mehrtägiger Agone Exitus letalis.

Sectionsprotokoll (Dr. Oesterreich): Magere, weibliche Leiche. Nach Eröffnung des Abdomens reicht die Leber in der Mamillarlinie beinahe bis zur Höhe der Spina ant. sup., in der Mitte fast bis zum Nabel. Sie fühlt sich sehr derb elastisch an, beim Versuch sie hochzuheben, zeigt sich eine

festere Verbindung zwischen Gallenblase und Pylorusgegend. Bei etwas stärkerem Druck entleert sich von hier aus einem Fistelgang Eiter. Zwerchfellstand beiderseits an der 4. Rippe. Rechte Lunge nach Eröffnung des Thorax verwachsen, linke Lunge im oberen Theil mit der Brustwand verwachsen, im Uebrigen frei beweglich. Im Herzbeutel ein Esslöffel klarer Flüssigkeit. Im Herzen sehr dünnes Blut und wenig Gerinnsel. Das Herz entspricht der Grösse der Faust. Rechter Ventrikel stark dilatirt. Musculatur brüchig und weich. Aorta glattwandig. Herzklappen zart; an der Pulmonalis Andeutung einer 4. Klappe. Herzmusculatur gelblich-bräunlich. Kranzgefässe zart. Linke Lunge leicht von den verwachsenen Stellen zu trennen. Im Unterlappen ein wenig derber und blutreicher als im oberen Theile. Lungenarterie leer. Die Lunge ist überall lufthaltig. Die rechte Lunge ist besonders im unteren Theil am Thorax und am Zwerchfell verwachsen. Es besteht kein directer Zusammenhang der Eiterung zwischen Lunge und Leber. Wurmfortsatz und Ileocöcalgegend ohne Veränderung. Milz vergrössert, derb elastisch. Die Follikel geben Amyloidreaction. Retroperitoneal sind einige Lymphdrüsen mässig vergrössert, mässig derb. Der aus der Gallenblase entleerte Eiter enthält zahlreiche Körnchen. Die Darmzotten geben Amyloidreaction. Im Uebrigen ist der Darm blass, nur an einigen Stellen etwas geröthet. Die Leber im hohen Grade amyloid erkrankt. Im Duodenum und Magen grosse Mengen galligen, zähen Inhaltes. Papill. duoden. selbst ohne Veränderung. Die Gallenblase selbst und ihre Umgebung vereitert. Communication mit dem Anfangstheil des Duodenum. Beim Eintritt in die der Gallenblase benachbarte Lebersubstanz zeigt sich ein thalergrosser aktinomykotischer Herd. Die Umgebung der rechten Niere zeigt ausgedehnte Schwielenbildung, Nebenniere makroskopisch intact. Rechte Niere von gewöhnlicher Grösse von mässig weicher Consistenz, getrübt. Beim Einstich in das Gewebe, welches zwischen rechter Niere und Wirbelsäule liegt, entleert sich Eiter aus den schwielig veränderten Muskeln. Die Umgebung der linken Niere zeigt das gleiche Verhalten. Auch aus der Gegend der Lin. innominata quillt aus den Muskeln Eiter. Die ganze Gegend vor der Wirbelsäule ist aktinomykotisch infiltrirt. Uterus verlagert. Harnblase mässig geröthet. An den Halsorganen Decubitalgeschwür im untersten Theil des Pharynx. In der Trachea und Bronchien eitriges Secret.

4. Frau R. aus Russland, 34 J., 14. 8. 04 bis 17. 9. 04 (Jüdisches Krankenhaus).

Anamnese. Vater gest. mit 45 J. an einer Darmerkrankung. Mutter lebt, ist gesund, 3 gesunde Geschwister, 1 Schwester ist herz- und lungenkrank. 3 Kinder leben und sind gesund, 1 Kind starb an einer Lungenkrankheit. Kinderkrankheiten hatte Pat. nicht. Menses mit 17—18 Jahren regelmässig und reichlich. Vor 7 Jahren begann Pat. zu husten, sie will damals auch Blut ausgeworfen und Nachts geschwitzt haben, jedoch wieder vollständig hergestellt worden sein und blieb gesund bis vor 9 Monaten. Damals machte sie eine Influenza von 5 Tagen durch. Dann erkrankte sie an einer Pleuritis, an die sich ein Empyem anschloss, welches vor 5 Monaten in Kiew operirt wurde. Nach

wiederholter Operation 4 Monate später wurde vor 2 Monaten festgestellt, dass die Frau an Aktinomykose leide. Ob damals im Auswurf auch Aktinomyceskörner gefunden wurden, kann die Frau nicht angeben. Vor 3 Monaten soll sie Blut und Eiter gehustet haben.

Status. Eswas bleiche Frau, körperlich sehr heruntergekommen, in schlechtem Ernährungszustande. Man sieht, dass die linke Thoraxhälfte an Umfang geringer ist als die rechte und zwar ist bei fast gleicher Musculatur die obere vordere linke Thoraxseite flacher als die rechte, während die Spitzen beiderseits gleich sind. Nach unten lässt sich vorn nicht viel sehen, weil die stark entwickelten Mammae, welche noch reichlich Milch secerniren (vor $^5/_4$ Jahren Entbindung), die Gegend bedecken. Wenn man die Mammae anhebt, so erkennt man sofort, dass auch die untere Thoraxparthie eingesunken ist. Auffallend ist die Retraction des Thorax von hinten betrachtet. Hier sieht man eine beträchtliche Umfangsverminderung der Infrascapulargegend, die Suprascapulargegend ist hier ebenfalls beiderseits gleich. Die Scapularmuskeln sind etwas atrophisch.

In der Axillarlinie in der Höhe der 9. Rippe eine lineare Narbe, die von der Empyemoperation herrührt, 2 Querfinger breit darüber eine 2. Narbe, die von der vorderen Axillarlinie bis fast an die Wirbelsäule heranreicht und partiell ulcerös zerfallen ist. Dieselbe stammt von der 2. Empyemoperation. Die ganzen Weichtheile der Umgebung sind intumescirt, nach vorn unten bis zum Rippenbogen, hier ist die Haut bläulich verfärbt und ulcerirt. Die Gegend über dem Rippenbogen ist geschwollen, die Haut daselbst glänzend.

Befühlt man diese Parthien, so ist eine starre harte Consistenz derselben nachweislich, im Uebrigen sind sie gegen Berührung sehr empfindlich. Bei Druck entleert sich ein milchiger Eiter, in welchem zahlreiche gelb-weissliche Körnchen sind. Dieselben erschienen schon makroskopisch als Aktinomyceskörner, mikroskopisch sind sie sofort deutlich als solche zu erkennen.

Inspection: Bei der Athmung bleibt die linke Thoraxhälfte zurück.

Percussion: Ueber den oberen Lungenparthien rechts und links gleicher Schall; links hinten reicht der normale Schall bis ungefähr 2 Querfinger breit oberhalb der Spitze der Scapula oder bis zum 5. Processus spinosus der Brustwirbelsäule, geht dann in gedämpft tympanitischen und in Schenkelschall über. Derselbe reicht nach vorn herum überall im Bereich des infiltrirten Gewebes bis zum Rippenbogen. In der Axillarlinie überall normaler Lungenschall nach unten reichend bis etwa zum 5. Intercostalraum. Vorne in der Supra- und Infraclaviculargegend normaler Schall, der sich in der Mamillarlinie nach unten tiefer fortsetzt, als an irgend einer andern Stelle des linken Brustkorbes.

Herzdämpfung normal, Grenzen nicht verzogen, Töne leise und rein.

Auscultation ergiebt vorne normales vesiculäres Athmen bis zum 6. Intercostalraum links und rechts ohne Unterschied. In der Axillarlinie fängt bereits am oberen Rand der 5. linken Rippe abgeschwächtes vesiculäres Athmen an aber ohne Nebengeräusche, hinten links und rechts oben vesiculäres Athmen, links in der Höhe der Spina scapulae sehr rauh, wird dann hauchend, nach

unten weiter stark abgeschwächt und bekommt einen leisen amphorischen Charakter. Nebengeräusche fehlen vollständig.

Zwischen den beiden Narben verschwindet das Athemgeräusch fast gänzlich.

Die Palpation des Abdomens giebt auf der rechten Seite gänzlich normales Verhalten, man fühlt die Leber unter dem Rippenrand.

Nach links ist die Palpation sehr erschwert durch die starre Infiltration der Weichtheile, welche ungefähr bis 2 Querfinger breit zum Nabel hinreicht.

Jede Berührung ist äusserst schmerzhaft, auch kann man die Fingerspitzen nicht tief in das Abdomen hineinbringen in Folge der vermehrten Resistenz der Weichtheile.

Ascites nicht vorhanden.

Lebergrenze beginnt am oberen Rand der 6. Rippe und geht bis zum Rippenbogen, nicht empfindlich. Bei Untersuchung per vaginam ergeben sich normale Verhältnisse der Genitalien und nichts im Abdomen.

Urin enthält Spuren von Albumen aber sonst keine abnormen Bestandtheile.

Die Frau hat eine eigenthümlich nasale Sprache, aber ausser einem atrophischen Katarrh der Nasenschleimhaut ist nichts zu finden, auch ist die Luftcirculation völlig unbehindert.

Im Pharynx ist nichts nachweisbar. Zahlreiche cariöse Zähne, hauptsächlich die Backzähne mit weissen Massen bedeckt, mikroskopisch lässt sich darin keine Aktinomykose nachweisen.

Sputum: Frau befördert durch einen leichten Husten eine nicht sehr grosse Menge eines schleimig-eitrigen Sputums, das im Wasser kleinballig ist. Makroskopisch sind Blutspuren nicht zu entdecken. Dagegen sind spärliche kleine runde Körnchen auffindbar, welche eine auffallende Aehnlichkeit mit Aktinomyceskörnern haben, mikroskopisch aber sich als verfilzte Leptothrixfäden mit Fetttröpfen erweisen. Insbesondere fehlt jede Andeutung einer Keulenbildung an den Fäden, während die Anordnung allerdings eine radiäre ist.

Im Uebrigen sind im Sputum enthalten Eiterkörnchen, keine Fettkrystalle, keine elastischen Fasern.

17. 8. Operation: Ein grosser Bogenschnitt vom linken Sternalrand etwa am Gelenk des Processus xiphoid. beginnend, geht vom Rippenbogen nach unten und steigt nach hinten zur Wirbelsäule heran bis etwa zum 5. Processus spinosus. Derselbe geht sofort durch das Unterhautzellgewebe und fällt unter den Muskeln in eine flache Höhle, welche mit charakteristischen aktinomykotischen Granulationen erfüllt ist. Dieselben durchsetzen die gesammte Musculatur bis zu den Rippenknorpeln. Mit fest eingesetztem breiten Haken wird der gesammte Hautmuskellappen meist stumpf nur an einzelnen Stellen mit kurzen Messerschnitten nachhelfend, kräftig nach oben gezogen. Dies gelingt so radical vermöge der durch die aktinomykotische Unterminirung vorhandenen Zerstörung der Musculatur, dass die Rippenknorpel und Rippen alsbald freigelegt sind, an einigen Stellen sogar cortical der weiche Rippenknochen im Lappen hängen bleibt.

Es zeigt sich, dass die Aktinomykose auch noch nach unten in die oberen Ansätze der Bauchmuskeln hineingewuchert ist, sodass, um auch diese Theile zu beseitigen, ein nach unten von der grössten Convexität des Schnittes verlaufende senkrechte Incision hinzugefügt wird. In die so entstandenen unteren Lappen werden Haken eingesetzt, und zunächst die ganze Fläche mit scharfem Löffel und krummer Scheere gereinigt. Als Resultat bleibt eine dicke, weisse knorpliche Schwarte übrig bis zum Rippenbogen reichend, aber nirgends Minirungen in die Tiefe sendend. An einzelnen Punkten, welche weicher sind und das Aussehen normaler Bindegewebsfläche haben, ist man wohl ans Peritoneum gelangt, ohne dies aber eröffnet zu haben.

In den freigelegten Zwischenrippenräumen sieht man zahlreiche mit aktinomykotischen Massen erfüllte, fistulöse Oeffnungen, welche vorn bis zum Sternum, nach hinten bis an das dorsale Ende der früheren Thoraktomieschnitte zerstreut sind. Wo man auch in diese mit dem scharfen Löffel hineingeht, entleert sich aus den so vergrösserten Oeffnungen reichlicher, Körnchen enthaltender Eiter. Der in eine dieser Perforationen eingeführte Finger gelangt in eine grosse Höhle, welche nach oben bis zum oberen Rand der 5., nach unten bis zum unteren Rande der 8. Rippe reicht, medianwärts bis zum Sternum, nach lateral- und hinterwärts bis an die Wirbelsäule. Die das Bereich dieser Höhle deckenden Rippen 8—5 inclusive, werden stückweise vom Rippenbogen bis an ihre Wirbelgelenke resecirt. Dieselben sind überall durch ihre Vorderparthien, d. h. da, wo sie direct mit der Aktinomykose in Berührung gekommen sind, erweicht und hinten auffallend sklerotisch. Die bei diesen Manipulationen auftretende Blutung aus arteriellen Gefässen wird durch Compression gestillt, da in dem schwieligen Gewebe die Schieber theils nicht hängen, theils nicht unterbunden werden können. Im Uebrigen ist die Blutung nicht besonders stark. Nachdem die Rippen resecirt sind, wird die ganze, wohl 2 Querfinger dicke pleurale Schwarte, also die vordere Bedeckung des aktinomykotischen Empyems mit kräftiger Cooper'scher Scheere und Pincette fortgenommen. Die Blutung ist dabei ganz unerheblich, nur an den äusseren Rändern, da, wo ein normales Gewebe beginnt, spritzt hin und wieder eine Intercostalis, die gefasst wird und mit Seide unterbunden, da Catgut in dem harten Gewebe abrutscht.

Es wird nunmehr die Rückwand der Höhle mit scharfem Löffel und Cooper'scher Scheere gereinigt und man kommt in eine dem Unterlappen der Lunge angehörige und zwar im Wesentlichen dessen lateralen Theil einnehmende Höhle, die sich nach vorn in geringer Ausdehnung bis an den Herzbeutel fortsetzt. Die Wände dieser Lungenhöhle haben durchaus das Aussehen von Aktinomyces-Granulation und es fehlt in dem Lungengewebe selbst die Schwielenbildung, solche ist um so deutlicher und reichlicher vorhanden da, wo die Affection auf die Pleura übergegriffen hat, so dass Lunge, Pleura costalis und pulm., Intercostalmuskeln zu einer mächtigen weissen knorpeligen Masse verbacken sind, welche mit dem Messer kaum schneidbar sind, und in der man das Lungengewebe an schiefrigen Verfärbungen erkennt. Auch zum Herzbeutel hin ist eine solche Schwiele vorhanden und zwar mit reichlichen Minirungen durch-

setzt. Es gelingt diese anscheinend im Gesunden mit Scheere, Messer und stumpf von dem Herzbeutel total abzupräpariren, sodass man schliesslich den ganzen vorderen seitlichen Umfang des Pericards vor sich hat und das kräftig pulsirende Herz in der Hand hält. Dabei entsteht ein Spalt zwischen Lunge und Pericard aber ohne dass ein Pneumothorax zu Stande käme.

Wiederholt auftretendes Aspirationsgeräusch, welches den Verdacht eines Lufteintritts in die freie Pleurahöhle erweckt, erweist sich als hervorgerufen durch grosse Bronchienöffnungen, die in der Lunge freigelegt worden sind. Wo auch immer krankes Gewebe vorhanden zu sein scheint, wird rücksichtslos mit Scheere und Messer Lunge resecirt, sodass schliesslich eine wohl mannsfaustgrosse Höhle übrig bleibt. Arterielle Blutungen passiren dabei nicht, ziemlich lebhafte venöse Hämorrhagien werden zunächst durch Compression und dann mit dem Heissluftbrenner gestillt, zwei freigelegte arterielle Gefässe, die nicht bluten, werden der Sicherheit halber mit Schiebern gefasst durchtrennt und mit Seide unterbunden.

Zum Schluss wird der ganze Hautmuskellappen, weil er aktimomykotisch durchsiebt ist, abgeschnitten. Die collossale Wundhöhle mit Vioform und steriler Gaze ausgefüllt.

Während der Manipulation am Herzbeutel stellt sich plötzlich ein schwerer Collaps ein, tiefe Cyanose folgte, extremste Blässe des Gesichtes, der Puls setzt aus, ist zeitweise ganz verschwunden und die Athmung bekommt den schnappenden, oberflächlichen Charakter, wie man ihn bei Sterbenden sieht. Dabei kann man am Herzen unregelmässige wellenförmige Bewegungen beobachten, Campher-Infusionen, sowie Einwicklung der Extremitäten heben die Kräfte so weit, dass die Operation nicht unterbrochen zu werden brauchte, sondern zu Ende geführt werden kann ($^5/_4$ St.). Unmittelbar nach der Operation macht Pat. immer noch den Eindruck einer Sterbenden, aber schon nach einer Stunde ist der Collaps so weit gehoben, dass der Puls wieder zählbar war.

Abends Puls noch klein und sehr beschleunigt. Pat. klagt über starke Trockenheit im Halse, grosse Schwäche. Sensorium frei. Pat. erhält eine zweite Infusion von Kochsalzlösung ($2^1/_2$ Liter), Coffein und Campher abwechselnd stündlich. Abends eine Spritze Morphium und Atropin. Kaffee-Weinklystire.

18. 8. Pat. hat die Nacht leidlich gut geschlafen. Mehrmals Erbrechen. Keine Temperatursteigerung, Allgemeinbefinden gebessert, Puls voll, regelmässig. Wunde secernirt mässig stark.

19. 8. Gutes Allgemeinbefinden. Mehrmals Erbrechen. 4 Nährklystire pro die.

21. 8. Erbrechen tritt nur noch selten auf, Nährklystire werden fortgelassen. Ernährung per os mit Milch, Eiern, Haferschleim.

23. 8. Gutes Allgemeinbefinden, gute Nahrungsaufnahme.

28. 8. Nachdem bisher das Allgemeinbefinden dauernd gut war, ist plötzlich eine Temperatursteigerung eingetreten. Die Wundfläche zeigt gutes Aussehen und nur geringen Belag. Starke Secretion. Verband mit Kreolinlösung.

2. 9. Es tritt stets am Nachmittag in den letzten Tagen starke Temperatursteigerung auf. Am Abend oder in der Nacht kehrt die Temperatur unter Schweissausbruch zur Norm zurück. Erbrechen findet öfter statt. Urin enthält starken Ring von Eiweiss, die Granulationen zeigen heut ein weniger frisches Aussehen. In den letzten beiden Tagen besteht heftiger Durchfall. Stuhlgang dünnflüssig, hellgelb, es wird eine Intoxication mit Creolin (Carbol) angenommen und der Verband heut mit Chlorkalk-Campherwein angelegt.

4. 9. Die Temperatursteigerungen abends halten an. Die Granulationen sehen heute frischer aus. Verband mit Kochsalzlösung.

5. 9. Status idem. Pat. erhält 2mal täglich 1,0 Chin. bisulf. per rectum. Leukocytenzählung ergiebt 20000.

6. 9. Eine Punction des linken subpleuralen Raumes ergiebt keinen Eiter.

8. 9. Im Urin finden sich heut zahlreiche granulirte Cylinder. Puls in der Nacht klein, etwas unregelmässig, wenig gespannt. Stündlich Coffein und Campher subcutan.

9. 9. Kein Fieber. Allgemeinbefinden etwas gebessert.

11. 9. Hat Nachmittag wieder Temperatursteigerung. Am Abend Abfall. Kein Schüttelfrost. Ein kleiner Abscess am Vorderarm rechts wird incidirt. Es entleert sich daraus eine geringe Menge Eiter.

12. 9. Kein Fieber. Starke Pulsbeschleunigung. Digitalis, Kal. acet. per rectum.

13. 9. Heute Mittag starker Collaps. Puls 160. Temperatur subnormal. Nach Kochsalzinfusion (1 Liter) bessert sich der Puls und das Allgemeinbefinden. Stündlich Coffein. Campher. Durchfälle.

14. 9. Am Abend Puls sehr klein und stark beschleunigt. Kochsalzinfusion ($1^3/_4$ Liter). Danach Besserung.

15. 9. Starke Schwäche. Athmungsbeschleunigung. Starke Durchfälle. Tannin innerlich und Opium per rectum.

16. 9. Die Durchfälle sind geringer geworden. Allgemeinbefinden unverändert.

17. 9. In der Nacht nimmt die allgemeine Schwäche plötzlich zu. Der Puls setzt öfters aus. Campher- und Coffein-Injectionen erzielen keine Besserung. Exitus letalis 3 Uhr Morgens.

Sectionsbefund bereits von Herrn Dr. Roeder in der Berl. chirurg. Vereinigung am 10. 7. 05 publicirt und demonstrirt.

Bei der Nekropsie wurden die Brustorgane im Zusammenhang mit dem Sternum und den die Höhle begrenzenden und mit der Pleura untrennbar verwachsenen Rippen herausgenommen.

Hier in der linken Lunge sehen Sie eine hühnereigrosse Höhle, die unten vom Zwerchfell und medial vom Herzbeutel begrenzt wird. Von Granulationen ist in der Höhle noch nicht viel zu erkennen, andererseits hat die Untersuchung nichts Krankes mehr nachweisen können. Der Herzbeutel ist völlig intact. Die laterale Grenze bilden Lunge, Pleura pulmonalis und costalis, die in eine dicke Schwarte umgewandelt sind,

die ebenfalls keine Aktinomykose mehr enthält. Betrachten wir nun das Herz, so sehen Sie auf der Vorderfläche des linken Ventrikels den Durchschnitt durch einen erbsengrossen am Herzmuskel gelegenen Abscess, der bei frischer Untersuchung des Inhalts typische Strahlenpilze hat erkennen lassen. Im Uebrigen ist das Herz schlaff und die Musculatur sehr trübe, sonst finden sich keine Veränderungen. — —

Die Nieren sind ebenfalls schwer entzündlich verändert und zeigen hier und da bis erbsengrosse Abscesse in der Rinde.

5. Frau H. aus Berlin, 40 J.

Anamnese: Vater und 1 Bruder gestorben durch Unfall, Mutter an Wassersucht, 2 Geschwister gesund. 7 Kinder leben, mehrere Aborte. Früher stets gesund. Beginn jetziger Erkrankung Juni 05 mit Stichen in der linken Seite ohne Husten; Fieber bis 39°. Schüttelfrost nicht erwiesen. Arzt (klin. Anzeichen von Pleuritis) verordnet Bettruhe und Umschläge. Pat. ist 2 Monate bettlägerig gewesen, hat angeblich nie gehustet. August 05 stand sie auf, war 4 Wochen ausser Bett, anscheinend gesund. Dann Rückfall: ärztlich Lungen- und Brustfellentzündung festgestellt. Anfang September 05 schwoll nun die linke Brust selber an. Spontaner Eiterdurchbruch unterhalb der Brust. Mitte Oct. 05 verliess sie das Bett; seitdem nicht wieder in Behandlung.

Mai 06 entstand Eiterdurchbruch oberhalb der Mamma, zugleich — damals zuerst — leichter morgendlicher Husten und geringer blutiger Auswurf. Juni 06 4 Wochen Landaufenthalt, seitdem verhältnismässiges Wohlbefinden.

29. 10. 06. Kleine gracile Frau. Fett sehr spärlich, Musculatur schwach. Links oben von der linken Mammilla Narbe von geheilter Fistel; unter der linken Mamma grössere, kraterförmige Ulceration, direct oberhalb der Mamma kleinere, auf Druck Eiter entleerende Fisteln. Mamma etwas nach links oben verzogen, kleiner als die rechte, tumorartig verhärtet. Drüsenanschwellung in der linken Axillarhöhle.

Beim Athmen bleibt die linke Brusthälfte deutlich zurück, scheint überhaupt kleiner zu sein als die rechte. Brustumfang unter der Achsel 76 cm, l. 37 cm, r. 39 cm. Innere Schulterblattkante links 4 cm, rechts 7 cm von der Mittellinie abstehend.

Percussion: Rechts überall voller und lauter Lungenschall. Untere Lungengrenze hinten am ersten Lendenwirbel.

Links Schall über die ganzen Lunge, hinten kürzer als rechts. Von der Mitte der Scapula ab verkürzt sich der Schall noch stärker; jedoch ist bis zum 11. Brustwirbel noch Lungenschall. Vorn voller Lungenschall bis zur Herzdämpfung. In der Axillarlinie beginnt die absolute Dämpfung bei der 6. Rippe.

Stimmfremitus links erheblich verstärkt.

Auscultation rechts vorn und hinten überall normales Vesiculärathmen.

Hinten links über den Spitzen Vesiculärathmen, das von der Mitte der Scapula ab erheblich leiser wird als rechts. Keine Nebengeräusche, unten Bronchialathmen. Rechts normal.

Herzdämpfung: oben 3. Rippe, nach rechts Grenze 1 cm über linken Sternalrand reichend. Dämpfung geht nach links in die Lungendämpfung über. Herztöne rein, nicht beschleunigt.

Leber: entsprechend der Blähung der rechten Lunge tiefstehend, sonst normal.

Milz: nicht zu fühlen.

Nieren: nicht zu fühlen. Urin: klar, chemisch und mikroskopisch normal.

Zähne: cariös.

Sputum: stark blutig tingirt aber spärlich, ohne Bacillen, ohne elast. Fasern, ohne Aktinomykosekörnchen.

1. 11. 06. Temperatur stets unter 37°. Neue Fistel unter der linken Mamma am medialen Ende der Mammafalte; an dieser Stelle überhaupt Thorax besonders retrahirt, sodass eine Mulde entsteht. Die Mamma enthält ausser den harten, auch auffallend weiche Parthien; auf Druck entleert sich aus der Fistel oben und unten Eiter.

Von den 3 Fisteln ist die neu entstandene die kleinste; die im unteren Theil der Mammafalte stellt sich als ein längliches buchtiges Geschwür dar, dessen im Ganzen frischrothe Granulationen einzeln goldgelbe Einsprengungen enthalten. Der sich entleerende Eiter ist bald dünnflüssig, bald dicker, stets sind darin makroskopisch und mikroskopisch charakteristische, wenn auch kleine Strahlenpilzkörner.

Abweichend von anderen Fällen ist die Umgebung der Mamma nicht infiltrirt, besonders besteht keine ausgedehntere Muskelerkrankung. Die Beweglichkeit der Arme ist gut erhalten.

Percussion heute: namentlich bei leisem Klopfen überall hinten die Schallverkürzung deutlicher ausgesprochen. Hinten und unterhalb der Scapulaspitze beginnt eine complette Dämpfung, die sich nach unten und vorn herumzieht, fast bis zum Rippenbogen.

Röntgenbild: Anscheinend Tiefstand des linken Zwerchfells; darüber handgrosser dichter Schatten, rings von fingerbreiten hellen Streifen umgeben.

2. 11. 06. Operation in Morph.-Sauerst.-Chlorof.-Narkose. Aus der ganzen Mammahaut wird ein nach rechts gestielter zungenförmiger Lappen gebildet. Mammilla und alle 3 Fisteln bleiben am Thorax. Mamma hart auf dem Thorax abgelöst. Muskeln sind in Schwarten aufgegangen. Von den 3 Fisteln geht nur die äussere untere, die grösste, in den Thorax hinein, die beiden anderen verlaufen innerhalb der abgelösten und jetzt suboutan ausgeschälten Mamma. Schnitt von der Mammagegend aus handbreit oberhalb und ungefähr parallel dem Rippenbogen nach abwärts, später bis in die Achsellinie verlängert.

Resection der 6., später auch der 7. und 8. Rippe von der Knorpelknochengrenze (von der 7. auch ein Stück Knorpel entfernt) bis in die vordere Axillarlinie. Thoraxwandmuskeln und Pleura sind in dicken weissen Schwarten aufgegangen, die gelbe, charakteristische Granulation zeigen. Aus der Gegend

hinter den resecirten Rippen entleert sich reichlich Eiter. Nach unten wird die Höhle durch eine mit dicker Schwarte bedeckte kuppelförmige Vorwölbung abgeschlossen; vorsichtiger Einschnitt ergiebt schwartig verändertes Zwerchfell und darunter Milz, kenntlich an der grauen Kapsel und bei zufälligem Einreissen an dem rothbraunen Parenchym. Die Milz ist schräg nach oben verzogen, sodass sie auch zum Theil die Hinterwand der Höhle bildet, die weiterhin nach oben von dem Rest der Lunge kenntlich an schwärzlichen, eingesprengten Pigmentflecken und Athmungsverschiebung, und nach oben innen vom Pericard begrenzt wird. Am Thoraxdurchschnitt zwischen 6. u. 7. Rippe in der Achsellinie erkennt man noch die obliterirte Pleurahöhle. Mit Scheere und Pincette wird überall alles Schwartengewebe entfernt, wobei in den entsprechenden Grenzen Theile von Lunge, Brustwand, Zwerchfell entfernt werden. Die jetzt sauber aussehende handgrosse Höhle sendet eine daumendick grosse Nische nach medialwärts, in deren Tiefe der Magen sichtbar wird. Darüber hängt das Pericard mit dem pochenden Spitzenstoss, hinten oben die sich mit der Athmung bewegende linke Lunge.

Säuberung der Mamma-Basis des Pericards und Thorax von allem Schwartengewebe. Jodoformtamponade, keine einzige Naht; die Hautlappen bedecken, zusammengelegt, fast die ganze Wunde.

Die 3 Fisteln der sonst nur chronisch und schwielig verhärteten Mamma stehen in der Tiefe der Mamma durch Y-förmigen Gang mit einander in Verbindung; doch geht, wie erwähnt, die untere äussere weiterhin in den Thorax.

Mikroskopisch: Im ausgelöffelten Eiter der grossen Höhle, der Mammafistel etc. Aktinomyceskörner.

4. 11. 06. Nach leichtem Collaps p. o. Eingriff sehr gut vertragen. Urin normal. Temperatur subfebril.

8. 11. 06. Alle Streifen entfernt. Wunde stark verkleinert, vom Thoraxhautlappen nur letzte Spitze nekrotisch verfärbt. Jodoformverband.

Nische nach dem Magen zu bedeutend verkleinert. Befinden gut.

15. 11. 06. Verlauf glatt, Wunde verkleinert sich. Befinden gut.

21. 11. 06. Höhle in der Tiefe geschlossen. Jodoformverband.

26. 11. 06. Arg. Nitr.-Pinselung der granulirenden Wunde. Seit 2 Tagen vereinzelt morgens etwas Blut — hellroth — im Auswurf; ohne mikroskop. Befund von Körnchen.

5. 12. 06. Unter geringer Steigerung der sonst normalen Temperatur heftige Schmerzen rechts vorn unten mit deutlicher, wenn auch geringer Dyspnoe. Keine nachweisbaren Leber- oder Pleuraveränderungen. Senfpflaster.

10. 12. 06. Schmerzen halten an. Leber nicht vergrössert, aber druckempfindlich, seit heute Schmerzen weiter oben und hinten, 8.—10. Rippe. Bronchialathmen, pleurit. Reiben, geringe Dämpfung.

15. 12. 06. Besserung unter feuchten Umschlägen. Wunde granulirt gut. Oberflächlicher Fistelgang, vom unteren Wundrand in der Thoraxwand senkrecht nach abwärts ziehend, Eiter mikroskopisch ohne Aktino-

myceskörnchen; nach öfterer Tamponade anscheinend geheilt. — Pat. steht öfters auf.

20. 12. 06. Lungenbefund rechts geht deutlich zurück, Embolie (?).

Gewicht 85 Pfund gegen 92 Pfund ante op. Fistelgang wieder aufgebrochen, Eiter mikroskopisch mit Körnchen. Wunde stark verkleinert. Auf Wunsch zur amb. Behandlung entlassen.

29. 12. 06. Aus unterem Fistelgang öfters Körnchen nachgewiesen. Tamponade. Heute ähnlicher Gang am oberen hinteren Wundrand entdeckt. Tamponade der Gänge. Rechts hinten unten geringe Dämpfung mit Knisterrasseln. Abends angeblich bis 38,3°. Auswurfschleim eitrig, geballt; keine elastischen Fasern, keine Bacillen, keine Aktinomyces.

5. 1. 07. Befinden gut. Temperatur durchschnittlich subfebril. Lungendämpfung hellt sich auf. Fistelgänge mit reiner Jodtinctur ausgespritzt, noch körnchenhaltig. Wunde selbst fast ganz zugranulirt; am Treffpunkt der einzelnen Schnitte noch kleinhandtellergrosse granulirende Fläche.

10. 1. 07. Befund derselbe. Pilze in jedem Eitertropfen des unteren Fistelganges, oberer verheilt. Fistelgang mit Perubalsam ausgegossen.

15. 1. 07. Befinden gut. Temperatur normal. Eiter des Fistelganges dünn, schleimig; im ganzen Objectträger-Präparat keine Körnchen. Weitere Perubalsambehandlung.

22. 1. 07. Heute in dem Fistelgange Pilze. Befinden gut. Temperatur normal. Dämpfung hinten rechts bis zur Achsellinie aufgehellt. Tamponade der Fistelgänge.

30. 1. 07. Oberer Fistelgang geheilt. Auf dem unteren wird mit durchgestossener Zange eingeschnitten. Tamponade.

4. 2. 07. Wundfläche bis auf Fistel geheilt. Der Gang sondert wenig ab, schleimig-eitrig.

Schall über rechte Lunge hell, Athemgeräusch bis auf vereinzeltes Giemen fast normal.

7. 2. 07. Gestern Nachmittag ohne besondere Ursache Schüttelfrost, 38,9°. Lungenbefund unverändert. Feuchte Tamponade.

13. 2. 07. Befinden gut. Temperatur seit 9. 2. wieder normal, auch abends nur bis 37,4°. Furunculös. Abscess über dem rechten Trochanterer Wunde sieht gut aus, Behandlung bleibt.

18. 2. 07. Furunkel aufgegangen, im Abheilen. Gestern 37,8°; nach öfterem negat. Befund heute in beiden Fistelöffnungen grosse Drusen. Lungenschall auch links bis zur hinteren Achsellinie heller, rechts fast normal.

21. 2. 07. Gestern Jodeinspritzung in die Fistel, nach Auslöffelung der oberen Oeffnung starker Hustenreiz. Darauf abends Schüttelfrost mit 39°, reichlich schleimig-eitriger Auswurf mit grossen Blutcoagulis; mikroskopisch in fast jeder Probe Aktinomyces. Untersuchung auf Tuberkelbacillen negativ.

25. 2. 07. Temperatur seitdem fast subnormal 36,3—36,9°; extreme Schwäche mit Ohnmachten; kann angeblich auf einem Auge nicht sehen, Auswurf ohne Blut, schleimig-eitrig mit Pilzkörnchen.

28. 2. 07. Seit 3 Tagen bei normaler Temperatur grosse Schwäche, Ohnmachtsanwandlungen. Angeblich Amaurose, von Dr. Wertheim untersucht, ophthalm. kein Befund. Psychische Störungen: gewisse Aphasie.

Mittags 3 Uhr unter zunehmender Benommenheit Exitus.

Section (Herr Dr. Model): Mässig genährter weiblicher Leichnam mit ausgedehnten Narben an der linken Thoraxseite. Hier besteht eine Fistel, die nach oben an die Rippennarbe in einen zwischen dieser und der Lunge von ihr durch eine Schwarte abgetrennten belegenen kleinen mit wenig Eiter gefüllten Hohlraum führt.

Die rechte Lunge ist flächenhaft, leicht lösbar mit der Brustwand verwachsen; dagegen mit dem Zwerchfell so innig verbunden, dass sie im Zusammenhang mit diesem und der Leberkuppe herausgenommen werden muss. Auf einem Durchschnitt zeigt sich ein etwa hühnereigrosser Abscess in der Leber bis an die Oberfläche und ein flacher etwa 2 Markstück grosser Abscess zwischen Lunge und Zwerchfell, genau der Stelle entsprechend, an der der Leberabscess das Zwerchfell berührt. Im Uebrigen finden sich dicht daneben im Unterlappen der rechten Lungen nebeneinander zwei kleine Abscesse. Die linke Lunge ist von fingerdicken Schwarten eingehüllt, stark an die Wirbelsäule herangezogen und verkleinert, mit den Rippen so fest verwachsen, dass ein Theil der Thoraxwand mit der Lunge zusammen entfernt wird. In der linken Lunge sind Veränderungen im Parenchym speciell Abscessbildungen nicht nachweisbar. In den Pleuraschwarten keine Eiterung oder Minirung.

Herz klein, blass. Klappen intact.

Milz mit Netz und Bauchwand verwachsen, klein o. B.

Nieren beiderseits von Abscessen durchsetzt.

Leber ausser dem bereits beschriebenen Abscess noch mehrere kleine.

Bei Eröffnung der Schädelhöhle fällt die Trockenheit und Spannung der Pia auf.

Im Hinterhauptslappen links ein fast die Oberfläche erreichender gut wallnussgrosser Abscess mit deutlicher Membran. Im grünlichen Eiter kleine hellgelbe Stellen, die sich als typische Aktinomyceskörner mikroskopisch verificiren lassen.

Literatur.

1. Schlange, Langenbeck's Archiv. Bd. 44.
2. Jadwinski (Jankowski), Centralbl. f. Chirurgie. 1897.
3. Karewski, Berl. klin. Wochenschr. 1898; Langenb. Arch. Bd. 47.
4. Brentano, Freie Vereinigung der Chirurgen Berlins. 1905.
5. Hamm, Deutsche med. Wochenschr. 1906.
6. Körte, Freie Vereinigung der Chirurgen Berlins. 1905.
7. Martens, Langenbeck's Archiv. Bd. 66.
8. Baracz, Langenbeck's Archiv. Bd. 68.
9. Canali, Rivista clinica di Bologna. 1882.

10. A. Fraenkel, Specielle Pathol. u. Therapie der Lungenkrankh.
11. Rütimeyer, Berl. klin. Wochenschr. 1889.
12. Benda, Deutsche med. Wochenschr. 1900.
13. J. Israel, Klin. Beitr. zur Kenntniss der Aktinom. des Menschen. 1882.
14. Hodenpyl, New York med. Record. Vol. 38. 1890. No. 24.
15. Mossbrugger, Beitr. z. klin. Chir. Bd. 2.
16. Illich, Beitr. z. Klin. d. Aktinom. 1892.
17. Partsch, Volkm. Sammlg. klin. Vortr. 1886. (306/7).
18. Linkh, Beitr. z. klin. Chir. Bd. 41.
19. Heinzelmann, Beitr. z. klin. Chir. Bd. 39.
20. Kaschiwamura, Virchow's Arch. Bd. 171.
21. Garrè u. Quincke, Grundriss d. Lungenchirurgie. 1903.
22. Kümmell, Handbuch d. pract. Chirurgie.

XXXIII.

(Aus der Innsbrucker chirurgischen Klinik.)

Allmähliches Entstehen einer Luxatio femoris centralis.[1]

Von

Prof. Dr. H. Schloffer.

(Hierzu Tafel IV.)

Die Luxatio femoris centralis ist im Laufe der letzten Jahre durch zahlreiche casuistische Mittheilungen und mehrere Sammelarbeiten zu einem gut gekannten Krankheitsbilde geworden. Wir sehen das Wesen dieser Verletzung in einer Dislocation des Schenkelkopfes aus der gebrochenen Pfanne in das Beckeninnere. Nach einer Zusammenstellung von Simon[2] vom Jahre 1905 aus der Königsberger Klinik waren bis dahin 30 Fälle bekannt, während eine soeben erschienene Dissertation von Sommer[3] aus der Leipziger Klinik 38 Fälle aufzählt. Zählen wir von den Beobachtungen, die Grassner[4] und Ohandjanian[5] publicirt haben, je einen Fall hinzu, so kommen wir auf ca. 40 bisher beobachtete Fälle.

---

[1] Auszugsweise vorgetragen am 3. Sitzungstage des XXXVI. Congresses der Deuschen Gesellschaft für Chirurgie, 5. April 1907.

[2] Simon, Ueber die Luxatio femoris centralis. Beiträge zur klinischen Chirurgie. Bd. 45. 1905.

[3] Sommer, Centrale Luxation des Schenkelkopfes. Inaug.-Dissertation. Leipzig 1907.

[4] Graessner, Zur Casuistik der Hüftgelenkspfannenbrüche. Deutsche Zeitschr. f. Chirurgie. Bd. 64.

[5] Ohandjanian, Etude sur l'enfoncement de l'acétabulum par la tête du fémur. Revue médicale de la Suisse romande. Tome 22. 1902. p. 211 et 329.

Der in der deutschen Literatur gebräuchliche Name Luxatio femoris centralis ist nicht correct; man sollte eigentlich sagen „Becken- oder Pfannenbruch mit Dislocation (Luxation) des Femurkopfes in das Becken". Auf ähnliche Weise bezeichnen die Engländer diese Verletzung richtig, aber sehr umständlich. Der Fehler, den wir mit unserer Bezeichnung begehen, ist übrigens nicht allzu gross, denn jeder weiss, dass die in Rede stehende Luxation eine Fractur der Pfanne zur unerlässlichen Vorbedingung hat. In den Rahmen der „Luxatio femoris centralis" fallen eben jene seltenen Pfannenbrüche, die durch die eigenartige, im klinischen Bilde so sehr in den Vordergrund tretende Complication, die Dislocation des Schenkelkopfes in das Becken, gekennzeichnet sind.

Die bis in die jüngste Zeit herrschende Vorstellung über das Zustandekommen dieser Verletzung ging dahin, dass ein mächtiges Trauma den Trochanter in der Richtung der Femurhalsaxe trifft, durch Vermittlung des Femurkopfes die Pfanne zersprengt und den Femurkopf selbst in das Becken eintreibt. Aber nicht alle bisherigen Beobachtungen sind geeignet, diese Vorstellung zu stützen. Auch die Experimente Virevaux', dem es durch Schläge auf den Trochanter gelang die Verletzung an der Leiche zu erzeugen, lassen gewisse Einwände zu, die ihre Beweiskraft herabsetzen.

Es hat deshalb Simon[1]) auf Grund einer kritischen Durchsicht der Literatur und einer eigenen Beobachtung die Anschauung verfochten, dass für eine grosse Zahl der Fälle diese Theorie nicht zu Recht bestehe. Fast in allen Fällen von Luxatio femoris centralis liege kein isolirter Pfannenbruch vor, sondern neben diesem noch weitere Beckenfracturen. Aus den Krankengeschichten der Fälle gehe aber hervor, dass diese Beckenfracturen einer Gewalt, die am Becken selbst, nicht am Trochanter angriff, ihre Entstehung verdanken. Erst durch eine zweite Gewalteinwirkung werde dann der Kopf durch den Bruchspalt in das Becken eingetrieben. Die Häufung mehrerer (zeitlich einander folgender) Gewalteinwirkungen bildet also die Grundlage der Erklärung, die Simon für die Entstehung der Luxatio femoris centralis zu geben sucht.

Wenn auch Simon einen stricten Beweis für diese Anschauung nicht erbringen konnte, so spricht doch in der That vieles für

[1]) l. c.

sie. Es ist vor Allem eine Reihe von Beobachtungen von Luxatio femoris centralis bekannt, bei denen es in hohem Maasse wahrscheinlich ist, dass eine auf den Sitzbeinhöcker, das Schambein, einwirkende Gewalt neben verschiedenen anderen Fracturen des Beckens auch einen Pfannenbruch verursacht hat. In einigen dieser Fälle steht auch der Annahme eines zweiten Traumas, welches dann den Schenkelkopf in das Becken eingetrieben haben mochte, nichts im Wege. In anderen Fällen ist der Verletzungsmechanismus recht complicirt, in seinen Einzelheiten nicht bekannt, aber die Einwirkung mehrerer Gewalten recht plausibel.

Allen bisher beobachteten Fällen ist Eines gemeinsam, dass die Dislocation des Schenkelkopfes schon gleich nach der Verletzung in ihrer ganzen Schwere angetroffen wurde, vorausgesetzt, dass zu dieser Zeit überhaupt eine genaue Untersuchung des Patienten vorgenommen wurde. Dieser Umstand erschwert natürlich die Klärung der vorliegenden Streitfragen in besonderem Maasse.

Eine Ausnahme bildet vielleicht der Fall von Gama [1837][1]), von dem berichtet wird, dass ein Geisteskranker, der eine Beckenfractur erlitten hatte, aber keine Verkürzung des Beines aufwies, am Tage nach der Verletzung Gehversuche machte und bei dem die bald darauf vorgenommene Section eine Luxatio femoris centralis feststellte.

Ich bin vor Kurzem in der Lage gewesen, das allmähliche Entstehen einer Luxatio femoris centralis nach einer Beckenfractur durch Röntgenbilder festzustellen und dadurch die Möglichkeit des Zustandekommens einer solchen Luxation durch zeitlich getrennte Einwirkung verschiedener Gewalten mit Sicherheit nachzuweisen.

Krankengeschichte.

P. T., 63 J., Bauernknecht aus Nauders, wurde am 9. 10. 06 in einer Holzriese aufrecht stehend von einem 4 m langen, dicken Baumstamm in die rechte Hüftgegend getroffen. Der Patient gibt als diejenige Stelle, an der die Gewalt eingewirkt haben soll, die hintere Begrenzung des Trochanter major und die Gegend hinter dem Trochanter an. Er wurde zu Boden geschleudert und konnte nicht mehr aufstehen. Das rechte Knie soll durch den Unfall „verdreht“ worden sein; es wurde angeblich von einem Begleiter wieder eingerichtet. Man brachte den Kranken dann auf einem Wagen nach Hause, wo er mit heftigen Schmerzen im rechten Knie und der rechten Hüfte zu Bette lag.

---

[1]) Gama, Fall von traumatischer Eindrückung der Hüftgelenkspfanne. Citirt nach Simon, l. c.

Am 20. 10. kam er in die Klinik. Die rechte untere Extremität lag in mässiger Aussenrotation. Die rechte Hüfte war, namentlich aussen und hinten mächtig angeschwollen; ebenda und am Genitale bestand blauschwarze Verfärbung. Am rechten Kniegelenke fand sich eine Zerreissung der medialen Gelenkbänder; es liess sich bei gestrecktem Knie ohne Schwierigkeit eine beträchtliche Abknickung nach aussen herbeiführen.

Eine Verkürzung der Extremität bestand nicht. Die Stellung des rechten Trochanters zur Roser-Nelaton'schen Linie schien, soweit sich diese Untersuchung wegen der Schwellung ausführen liess, normal. Im Hüftgelenke wurde activ lediglich geringe Flexion ausgeführt, aber unter starken Schmerzen, die bei dem Versuche ausgiebigerer passiver Bewegungen noch heftiger wurden. Druckschmerzhaftigkeit bestand hauptsächlich an der Vorderseite des Gelenks, dann in der Gegend des Trochanter major und hinter diesem, weniger am rechten Sitzbeinhöcker, der wegen der starken Anschwellung der Weichtheile schlecht fühlbar war. Compression des Beckens nach den verschiedenen Richtungen war nicht sonderlich, Druck auf den Trochanter hingegen (und zwar, wie man annahm, wegen der directen Contusion), äusserst schmerzhaft. Sichere Zeichen einer Beckenfractur fehlten. Auch die rectale Untersuchung, die mehrmals vorgenommen wurde, ergab keine verlässlichen Anhaltspunkte dafür; es war zwar Druck nach rechts gegen die Gegend des Hüftgelenkes schmerzhaft, aber mangels einer nachweislichen Dislocation — die Gegend war nicht vorgedrängt — wurde dieser Schmerzhaftigkeit keine ausschlaggebende Bedeutung beigemessen. Trotz der fehlenden Verkürzung musste deshalb mit Rücksicht auf das ganze Bild, namentlich mit Rücksicht auf die Aussenrotation, an eine Schenkelhalsfractur gedacht werden. Eine daraufhin vorgenommene Röntgenaufnahme ergab ein negatives Resultat. Hingegen zeigte das Röntgenbild eine Beckenfractur ohne nennenswerthe Dislocation.

Röntgenaufnahme I (s. Fig. 1, Tafel IV).

Blendenaufnahme der Gelenkgegend (eingestellt wurde auf den Schenkelhals): Die Aufnahme ist ziemlich flau, aber es lässt sich mit Sicherheit erkennen, dass am Femur keinerlei Fractur vorhanden ist. Der Hals erscheint auffallend kurz (Folge der Aussenrotation des Beines). Die Linea innominata zeigt keinerlei Unterbrechung. Auffallend aber ist, dass die Conturen des Schenkelkopfes nur in dessen oberer, hinterer Hälfte deutlich gegen den umgebenden Beckenknochen abgegrenzt sind, wogegen der Schatten des Femurkopfes nach vorne und unten diffus in den des benachbarten Knochens übergeht. Von Conturen der Pfanne ist überhaupt nichts zu sehen. Der Kopf steht „sehr tief in der Pfanne", so dass er der Linea innominata an einer Stelle bis auf 6 mm genähert ist. Ein länglicher, abgerundeter, schwacher Schatten, der von jener Stelle der Linea innominata, wo ihr der Kopf am nächsten steht, nach oben emporsteigt, wird als durch Kotmassen bedingt gedeutet.

Das Foram. obturatorium ist zu seinem grösseren Antheile auf den Blendenaufnahmen enthalten. Es weist keine grobe Veränderung seiner Gestalt gegenüber Röntgenaufnahmen normaler Becken auf. In der Gegend des Tuber ischii

findet sich eine Continuitätstrennung des Knochens ohne nennenswerthe Dislocation. Eine leichte Einkerbung findet sich auch am Schambein an der oberen Umrandung des Foram. obturatorium, etwas oberhalb der Vereinigungsstelle von Sitz- und Schambein.

Eine 2. Aufnahme aus derselben Zeit, ein Uebersichtsbild der rechten Beckenhälfte, hauptsächlich deren unteren Partien ergab keinerlei andere Anhaltspunkte als die beschriebenen.

Der Kranke wurde ins Bett gebracht, die ganze Extremität auf eine Schiene gelagert. In den nächsten Tagen liessen die Schmerzen in der Hüfte nach. Wegen der Affection am Knie wurde für einige Wochen ein leichter, das Bein bis zur Hüfte einnehmender Gypsverband angelegt.

In der 6. Woche nach der Verletzung, nach dem Rückgange der mächtigen Schwellung an der Hüfte, fiel auf, dass der Trochanter entschieden ein wenig eingesunken war. Nun ergab auch die Messung eine Verkürzung der Extremität um 3 cm. Der Trochanter stand dementsprechend über der Roser-Nelaton'schen Linie.

Am 25. 11. wurde neuerdings eine Aufnahme gemacht. Es waren inzwischen die Schmerzen im Bereiche des rechten Sitzbeinhöckers mehr in den Vordergrund getreten und deshalb wurde bei dieser Aufnahme speciell auf die Gegend des Sitzbeins eingestellt.

Röntgenaufnahme II und III (s. Fig. 2 auf Tafel IV).

Es ergab sich nun überraschender Weise, dass der Schenkelkopf beträchtlich über die Linea innominata gegen das Beckeninnere vorsprang. Die auf Grund des früheren Bildes am Tuber ischii vermuthete Fractur sass am aufsteigenden Sitzbeinast, bezw. an der Grenze zwischen Sitz- und Schambein (Schrägfractur). Der rechte Sitzbeinhöcker stand $1^1/_2$—2 cm tiefer als der linke.

Ausser der Fractur an der Grenzlinie zwischen absteigendem Sitzbein- und aufsteigendem Schambeinast, war noch ein Pfannenbruch erfolgt. Das vordere Ende dieses Pfannenbruches lag oberhalb der Vereinigung von Sitz- und Schambein und der Bruch verlief offenbar parallel der Linea innominata, knapp unter dieser, so dass ein bewegliches Bruchstück entstand, welches das ganze Sitzbein, sowie kleinere Antheile des Scham- und Darmbeins aus dem Pfannenbereiche enthielt. Dieses Fragment war nach innen verschoben und zwar mehr sein oberer zur Pfanne gehöriger Antheil, weniger der Tuberantheil des Sitzbeins. Es war ausserdem so gedreht, dass es mit seinem hinteren Antheile der Medianebene näher gerückt war. Das Foramen obturatorium war deshalb auf dem Bilde an der linken Seite bis auf einen schmalen Rest vollkommen verstrichen.

Auf späteren Aufnahmen (Januar und Februar 1907) zeigen sich dieselben Veränderungen ziemlich genau wieder. Nur erwecken sie den Eindruck, als ob die durch den Schenkelkopf nach innen gedrängten Theile der Pfanne der Mittellinie noch etwas näher gerückt wären. Ausserdem lassen sich an ver-

schiedenen Stellen deutliche Zeichen von Knochenneubildung wahrnehmen, namentlich ist der Schenkelkopf, der früher frei gegen das Becken vorgelegen war, jetzt von deutlichen Lagen neugebildeten Knochens wie von einer neuen Pfanne eingeschlossen (s. Fig. 3, Tafel IV).

Die übrige Untersuchung ergab Ende Februar 1907:

Der rechte Trochanter major deutlich eingesunken, steht gut 3 cm über der Roser-Nelaton'schen Linie. Allerdings ist auch der untere Endpunkt dieser Linie verschoben. Das Tuber ischii steht nämlich, wie auch auf dem Röntgenbild ersichtlich, etwas tiefer und vielleicht auch weiter nach hinten als links.

Die Entfernung des Trochanters von der Spina sup. ant. beträgt rechts $14^1/_2$ cm, links 18 cm; Trochanter—Nabel: rechts $30^1/_2$ cm, links 34 cm. — Projicirt man bei horizontaler Rückenlage des Patienten die äusseren Flächen der grossen Trochanteren und der Symphyse auf eine horizontale Ebene, so ist die Distanz zwischen Trochanter und Symphyse rechts 19 cm, links 22 cm.

Bei Palpation der Gelenkgegend von vorne äussert der Patient ziemlich heftige Schmerzen. Es findet sich dabei eine Resistenz, ähnlich wie sie unter normalen Verhältnissen der Femurkopf bietet. Der Versuch, oberhalb des Poupart'schen Bandes die Innenwand des Beckens abzutasten, ist durch die Schmerzhaftigkeit dieser Untersuchung erschwert. Trotzdem lässt sich feststellen, dass dort eine sehr beträchtliche Vorwölbung vorhanden ist.

Das Wichtigste ist der rectale Befund: Dieser ergiebt jetzt gleich oberhalb des Sphincters nach rechts hin eine sagittal gestellte, solide, fast knochenharte Wand, die der Mittellinie weit näher steht als die correspondirenden Knochentheile der anderen Seite. Diese Wand ist in ihren unteren Antheilen ziemlich eben, weiter nach oben zu tastet man eine noch weiter nach innen vorspringende, kugelige Vorwölbung, die aber nach oben mit der Fingerspitze nicht weiter verfolgt werden kann.

Aus dem Krankheitsverlauf ist noch nachzutragen, dass der Kranke von der 13. Woche nach der Verletzung an mit Krücken umherzugehen anfing, nachdem einige Wochen vorher mit vorsichtigen activen und passiven Bewegungen im Hüftgelenk begonnen worden war. Das rechte Hüftgelenk wird Ende Februar etwa 45 Grad gebeugt; Abduction und Rotation sehr gering.

Die zerrissenen medialen Kniegelenksbänder sind verheilt, das Knie steht gut, und es lassen sich die medialen Gelenkkörper von Femur und Tibia auch mit Gewalt kaum 1 cm von einander abheben. Das Knie kann bis zum rechten Winkel gebeugt werden.

Das Interesse dieses Falles knüpft sich vor allem an die bisher noch niemals mit Sicherheit nachgewiesene Thatsache des allmählichen Entstehens der Luxatio femoris centralis auf Grund einer stattgehabten Beckenfractur. Der Kranke kam erst 11 Tage nach der Verletzung zur Aufnahme an die Klinik und bot damals Erscheinungen, die Verdacht auf eine Becken- oder Schenkelhals-

fractur erregten. Das Röntgenbild zeigte, dass eine Schenkelhalsfractur nicht vorhanden war, wohl aber eine Beckenfractur. Damals war weder durch die rectale Untersuchung, noch durch das Röntgenbild eine Dislocation des Schenkelkopfes oder eine Dislocation von Fragmenten des Beckens nachzuweisen. Eine Verkürzung des Beines lag nicht vor.

Nach 6 Wochen aber zeigte sich eine Verkürzung von 3 cm, Hochstand und Eingesunkensein des Trochanters. Das Röntgenbild ergab nun eine ausgesprochene Luxatio femoris centralis, der Schenkelkopf stand mit dem grössten Theile seines Umfanges im Becken.

Um uns diesen eigenthümlichen Vorgang zu erklären, müssen wir zunächst die Form der vorgelegenen Fractur betrachten. Es war, wie schon bei der Beschreibung des Röntgenbildes ausgeführt wurde, offenbar nur ein Bruchstück vom Becken losgetrennt. Dasselbe umfasste das ganze Sitzbein und daneben noch kleine an der Bildung der Pfanne betheiligte Partien des Darm- und Schambeines. Die Fracturlinie dürfte vom höchsten Punkte der Incisura ischiadica major (bei aufrechter Stellung des Patienten) bis zum höchsten Punkte des Foram. obturatorium, also parallel der Linea innominata, knapp unterhalb dieser, verlaufen sein. Die Gewalt, welche zur Fractur geführt hatte, hat, wie der Kranke angab, und wie das auch nach den noch 11 Tage nach der Verletzung vorhandenen sehr beträchtlichen Weichtheilschwellungen und blutigen Suffusionen glaubhaft war, an der hinteren Begrenzung des Trochanters und hinter dem Trochanter angegriffen. Der mächtige Baumstamm konnte also sehr wohl nach Zerquetschung der deckenden Muskelmassen an der hinteren Umrandung der Pfanne und am absteigenden Sitzbeinast angegriffen haben. Dass Beckenbrüche an der Grenze zwischen Scham- und Sitzbein leicht stattfinden, ist bekannt, und dass eine am Sitzbeinkörper von hinten und aussen angreifende Gewalt einen Pfannenbruch im angedeuteten Sinne herbeiführen kann, ist einleuchtend. Doch sind solche Beckenfracturen, bei denen das Sitzbein vom übrigen Becken losgelöst wird, überhaupt und insbesondere bei alten Leuten selten.

Dafür, dass dieser Beckenbruch anfänglich ohne nennenswerthe Dislocation bestand, während 6 Wochen später eine schwere Disloca-

tion mit Luxatio femoris centralis nachweisbar war, lässt sich keine andere Erklärung beibringen, als dass der durch Wochen hindurch fortgesetzt wirkende Zug der vom Becken zum Oberschenkel ziehenden Muskulatur durch Vermittlung des Schenkelkopfes in dem noch weichen Callus eine Verschiebung des losgelösten Beckenfragmentes herbeigeführt hat. Vielleicht ist diese Verschiebung durch Splitterung des Pfannenbodens oder dadurch begünstigt worden, dass der andrängende Kopf eine Knochenatrophie am Bruchrande der Pfanne herbeiführte.

Mit dieser Erklärung ist auch die Stellung des Fragmentes sehr gut in Einklang zu bringen. Der auf das Fragment einwirkende Druck wurde durch den Schenkelkopf vermittelt, der an den oberen hinteren Antheilen des Fragmentes seinen Angriffspunkt hatte. So kam es, dass die oberen und hinteren Antheile des Bruchstückes mehr nach innen geschoben waren.

Auffallend bleibt immerhin, dass das schwere Trauma nicht im Stande gewesen sein sollte, das losgebrochene Fragment zu dislociren, während später der Muskelzug dies in so ausgiebiger Weise besorgte. Das Missverhältniss zwischen den beiden Kräften, dem Trauma und dem Muskelzug, war eben doch ein grosses. Es sei daher zunächst auf die Einwände eingegangen, die gegen eine solche Erklärung erhoben werden können.

Ich hatte seiner Zeit daran gedacht, dass vielleicht die Dislocation des Schenkelkopfes doch schon von Anfang an bestanden habe, aber im Röntgenbilde wegen fehlerhafter Durchleuchtungsrichtung nicht zum Ausdruck gekommen sei. Ich habe deshalb Röntgenbilder von normalen Becken und solche vom Becken unseres Patienten bei verschiedenen Durchleuchtungsrichtungen aufnehmen lassen. Dabei hat sich herausgestellt, dass die Verschiebungen, welche man auf diese Weise vortäuschen bezw. verdecken kann, niemals so beträchliche sind, wie sie hier in Frage kommen.

Ein zweiter Einwand betrifft den Schatten, der auf dem ersten Röntgenbilde von der Linea innominata in die Beckenhöhle emporsteigt und den wir als Kothmassen gedeutet hatten, von dem ich aber inzwischen der Meinung geworden bin, dass er doch vielleicht mit dem nach innen dislocirten oberen Pol des dislocirten Fragmentes zu identificiren ist. Aber selbst wenn das Letztere richtig ist, so ändert dies an der Thatsache nichts, dass in den folgenden

Wochen dieses Fragment eine noch weitere Dislocation erfahren und gleichzeitig der Schenkelkopf seine Wanderung in's Becken angetreten und vollzogen hat. Der Kopf war auf dem ersten Bilde der Linea innominata genähert; aber er stand höchstens „tiefer in der Pfanne", von einer Stellung des Kopfes, wie er zum Begriffe der Luxatio femoris centralis gehört und wie ihn die späteren Bilder aufweisen, war damals keine Rede.

Ein dritter Einwand könnte sich daran knüpfen, dass mit dem Kranken nach der Verletzung mehrere Manipulationen vorgenommen worden sind, von denen man vielleicht denken könnte, sie hätten die Stellung des Femurkopfes beeinflusst. Gleich nach der Verletzung wurde das „verdrehte" Knie wieder eingerichtet. Es hat sich dabei offenbar um die Folgen der Zerreissung der medialen Kniegelenksbänder gehandelt, und es wäre ja denkbar, dass durch dieses Manöver auch irgendwelche Veränderungen in der Stellung des Fragmentes am Becken herbeigeführt wurden. Noch mehr gilt dies von jener Procedur, die angewendet wurde, um den Verletzten, der am Boden lag, auf den zur Beförderung bestimmten Wagen zu heben. Er wurde von einem Manne unter den Armen, von einem anderen an den Knien emporgehoben, ein Vorgang, der geeignet wäre, eine eingetretene Luxatio femoris centralis zu reponiren. Falls man also annehmen wollte, dass schon durch das Trauma eine Luxatio femoris centralis herbeigeführt worden sei, so wäre es denkbar, dass diese auf die angegebene Art reponirt worden ist, aber dann wäre es doch nicht zu erklären, warum die Luxation nicht alsbald wiederum zurückkehrte. Denn es wird ja allgemein als charakteristisch für die Luxatio femoris centralis bezeichnet, dass, wenn auch die Reposition gelingt, regelmässig die Dislocation sofort wieder eintritt, sobald die betreffende Krafteinwirkung nachlässt. Es stimmt dies ja auch vollkommen mit der einfachen Erwägung, dass dann eben wieder der Muskelzug, ohne Widerstand zu finden, in Action tritt und die beweglichen Theile nach innen zieht. Nur wenn es gelänge, anlässlich der Reposition auch eine wirksame Verhakung des reponirten Beckenfragmentes zu erzielen, wäre es denkbar, dass die Reposition erhalten bliebe. Eine solche Verhakung ist aber mit Rücksicht auf die Art der Fractur in unserem Falle ausgeschlossen und deshalb ist auch dieser dritte Einwand hinfällig.

Dass späterhin erfolgte Manipulationen irgendwelche Einwirkung entfaltet hätten, im Sinne der Dislocation oder deren Reposition, ist gleichfalls ausgeschlossen, denn nur im Shok gleich nach der Verletzung hätten solche Dinge geschehen können, ohne von dem Kranken sehr empfindlich bemerkt zu werden. Aufgestanden ist der Kranke gewiss nicht. Er konnte sich der Schmerzen wegen nicht einmal im Bette umdrehen.

Es bleibt somit keine andere Deutung übrig, als die, dass das Trauma nur die Beckenfractur ohne eine nennenswerthe Dislocation erzeugt hat. Vielleicht wird diese Annahme trotz der enormen Gewalt, die eingewirkt hat, leichter plausibel, wenn wir uns vergegenwärtigen, dass der Kranke frei stand, der Körper also der Gewalt nachgeben konnte und dass überdies das Einreissen der medialen Kniegelenksbänder eine Schwächung des Widerstandes bedingen musste. Es muss weiterhin angenommen werden, dass die mehrere Wochen nach der Verletzung vorhandene Dislocation ausschliesslich eine Folge jenes Muskelzuges war, der normaler Weise den Schenkelkopf in die Pfanne drückt.

Hierdurch gewinnt aber unsere Beobachtung principielle Bedeutung, indem sie ein Licht wirft auf den Entstehungsmechanismus mancher Fälle von Luxatio femoris centralis. Wie schon eingangs bemerkt, ist nur für einen kleinen Bruchtheil dieser Fälle die Vorstellung gerechtfertigt, dass eine am Trochanter in der Richtung der Schenkelhalsachse angreifende Gewalt den Kopf unter Zertrümmerung der Pfanne direct in das Becken eintreibt und deshalb hat Simon den Versuch gemacht, für andere Fälle das Angreifen von 2 zeitlich auf einander folgenden Gewalten heranzuziehen. Durch meinen Fall ist mit Sicherheit erwiesen, dass beim Zustandekommen einer Luxatio femoris centralis in der That zwei Kräfte hintereinander wirksam sein können, von denen die erste lediglich die Beckenfractur und erst die zweite die Dislocation herbeiführt. Ist aber — wie dies der vorliegende Fall beweist — nach einer vorausgegangenen Beckenfractur der Muskelzug im Stande, die Dislocation allmählich zu bewirken, dann wird er dies zweifellos auch mit einem Male im directen Anschluss an die Verletzung leisten können, wenn nur das losgebrochene Beckenfragment die nöthige Beweglichkeit besitzt. In anderen Fällen wird er einer zweiten Gewalt, die nach stattgehabter Beckenfractur

am Trochanter einwirkt, das Zustandebringen der Dislocation erleichtern.

Was die klinischen Folgerungen betrifft, die aus meinem Falle zu ziehen sind, so müssen wir uns vor Augen halten, dass die Luxatio femoris centralis hier wahrscheinlich hätte vermieden werden können, wenn wir gleich anfangs an die Möglichkeit ihres späteren Eintrittes gedacht hätten. Freilich wären wir in unseren darauf gerichteten Maassnahmen durch die Läsion am Kniegelenk behindert gewesen. Jedenfalls würde man aber bei jeder künftigen ähnlichen Verletzung entweder von vornherein eine Extensionsbehandlung, wie sie ja für Pfannenbrüche überhaupt empfohlen wird, oder wenigstens eine ständige Controlle der Stellung des Femur einzuleiten haben, allenfalls durch öftere Röntgenaufnahmen. Sobald sich die geringste Dislocation zeigt, wäre sogleich mit der Extensionsbehandlung einzusetzen.

Ich möchte nun noch einige Bemerkungen über die Einteilung der Fälle von Luxatio femoris centralis in einzelne Gruppen anfügen.

Wilms[1]) hat bekanntlich zwei Gruppen solcher Luxationen aufgestellt:

1. jene von reiner Perforation des Kopfes durch die Pfanne ohne weitere Läsion des Beckens;
2. jene, bei denen gewisse Formen des Beckenbruches das Bild compliciren.

Simon[2]) will sich mit der Aufstellung bestimmter Typen aber deshalb nicht befreunden, weil die Luxatio femoris centralis nur als eine Theilerscheinung der verschiedensten Beckenfracturen, als eine secundär hinzukommende Complication derselben anzusehen sei.

Gewiss ist Simon völlig recht zu geben, wenn er der Luxatio femoris centralis den Charakter eines selbstständigen Krankheitsbildes abspricht, aber das ändert doch nichts an der Thatsache, dass eben bei den meisten Fällen von Luxatio femoris centralis die Verletzung des Beckens selbst mehr oder weniger in den

---

[1]) Wilms, Centrale Luxation des Schenkelkopfes. Deutsche Zeitschr. f. Chirurgie. Bd. 71.

[2]) l. c.

Hintergrund tritt gegenüber dem in die Augen springenden und dem Krankheitsbilde ein eigenartiges Gepräge verleihenden Symptom der Dislocation des Schenkelkopfes in das Becken. Ebenso wenig kann man übersehen, dass in der That die einschlägigen Beobachtungen nach bestimmten Richtungen prägnante Verschiedenheiten aufweisen.

Allerdings wird die von Wilms vorgeschlagene Eintheilung deshalb schwer durchführbar sein, weil isolirte Pfannenbrüche bei der Luxatio femoris centralis kaum vorzukommen scheinen. Wenigstens sind die spärlichen Beobachtungen, die für die erste Gruppe Wilms' übrig bleiben würden, entweder ungenau beschrieben, oder erst Monate nach dem Unfall der Röntgenuntersuchung zugeführt worden, so dass sie nicht ganz beweiskräftig sind. Meines Erachtens kommt es aber überhaupt nicht so sehr darauf an, ob der Pfannenbruch bei der Luxatio femoris centralis die einzige vorliegende Beckenfractur ist, sondern darauf, ob es ein Perforation des Pfannenbodens gewesen ist, die zur Luxatio femoris centralis geführt hat, oder ob eine andersartige Beckenfractur an dieser Dislocation Schuld trägt. Es schiene mir also richtig, unter Aufrechterhaltung der Wilms-schen Eintheilung, zu der ersten Gruppe jene Fälle zu rechnen, bei denen eine Perforation der Pfanne die Veranlassung zur Luxatio femoris centralis abgegeben hat, gleichgültig, ob daneben an anderen Stellen des Beckens noch anderweitige Fracturen vorliegen.

In die zweite Gruppe gehören alle übrigen Fälle. Von diesen interessiren uns am wenigsten die ausgedehnten Zertrümmungen des Beckens, von denen ein guter Theil wegen schwerer Nebenverletzungen binnen kurzem zum Tode führt, ein kleinerer Theil später im ausgeheilten Zustande durch die Section sichergestellt werden kann. Wichtiger für uns sind die weniger schweren Fälle dieser Gruppe, die nicht nur anatomisches Interesse gewähren, sondern auch klinische Aufgaben stellen. Es sind dies vor Allem Fälle, bei denen keine Nebenverletzungen vorhanden sind und die Beckenverletzung nur durch eine oder wenige Fracturen gegeben ist. Gerade Fälle solcher Art sind in den letzten Jahren mehrfach mitgetheilt worden; Röntgenbilder ermöglichten

eine ziemlich genaue Beurtheilung der vorgelegenen Beckenfracturen.

Bei der Durchsicht dieser Beobachtungen fällt auf, dass einzelne derselben eine überraschende Aehnlichkeit aufweisen.

Schon Simon hat auf die Aehnlichkeit seines Falles mit dem Falle III von Wilms aufmerksam gemacht und in neuerer Zeit sind noch analoge Beobachtungen von Rechenberg[1]) und Wolff[2]) dazugekommen. Es handelt sich bei allen diesen Fällen um Beckenringbrüche: ein Bruchspalt theilt die Pfanne in einen hinteren, bezw. hinteren oberen und einen vorderen, bezw. vorderen unteren Abschnitt; eine zweite Continuitätstrennung am Becken, eine Symphysenlösung oder ein Längsbruch in der Gegend der Symphyse, führt zur Loslösung eines beweglichen Beckenfragmentes, das hauptsächlich vom Scham- und Sitzbein einer Seite gebildet wird. Dieses Fragment pflegt dann durch den nach innen andrängenden Femurkopf in der Weise gedreht zu werden, dass die der Symphyse benachbarten Theile nach vorne und aussen, die hinteren Theile des Fragmentes nach innen zu stehen kommen. (Wilms, Simon).

Um eine zweite Fracturform handelt es sich bei den Fällen von Arreger[3]), Sommer[4]) und meinem Fall. Bei allen diesen Fällen fehlt ein Beckenringbruch; es ist mit gewissen Abweichungen das ganze Sitzbein losgebrochen, rückwärts der Sitzbeinkörper an der Vereinigungsstelle mit Scham- und Darmbein im Bereich der Pfanne, vorne der Ramus ascendens an seiner Verbindung mit dem absteigenden Schambeinast. Das losgelöste Fragment wird durch den Druck des Schenkelkopfes im Ganzen nach innen verschoben und ausserdem derart gedreht, dass seine hinteren Abschnitte mehr nach der Beckenhöhle dislocirt werden als die vorderen. Das Tuber ischii bildet hier, sowie bei den vorhin besprochenen Fällen wegen seiner straffen Fixationen den Drehungspunkt.

---

[1]) Rechenberg, Ein Fall von Luxatio femoris centralis. Inaug.-Dissert. Berlin 1904.

[2]) Wolff, Zur Luxatio femoris centralis. Beiträge zur klin. Chirurgie. Bd. 52. Heft 3.

[3]) Arregger, Beitrag zur Kenntniss der centralen Luxation des Oberschenkels im Hüftgelenk. Deutsche Zeitschr. f. Chirurgie. Bd. 71. 1904.

[4]) l. c.

Es ist jedenfalls bemerkenswerth, dass bei einer so seltenen Verletzung, wie die Luxatio femoris centralis es ist, einzelne Fälle so in die Augen springende Aehnlichkeiten in Bezug auf Form der Fractur und Art der Dislocation aufweisen.

Erklärung der Abbildungen auf Tafel IV.

Figur 1. Röntgenaufnahme am 11. Tage nach der Verletzung (21. 10. 06).
Figur 2. 47 Tage nach der Verletzung (25. 11. 06).
Figur 3. 18 Wochen nach der Verletzung (14. 2. 07).

XXXIV.

Zur Kenntniss der Rückenmarkslähmungen.[1]

Von

Fedor Krause in Berlin.

(Mit 8 Textfiguren.)

Von den für den Chirurgen wichtigen Rückenmarkslähmungen sind jene Formen wohlbekannt, bei denen die vollständige oder theilweise Leitungsunterbrechung durch Verletzungen oder durch Compression des Rückenmarks bewirkt wird. In letzterer Hinsicht kann jede Raumbeengung im Wirbelkanal als Ursache in Betracht kommen, möge es sich nun um eigentliche Geschwülste des Rückenmarks selbst oder seiner Häute handeln, oder mögen Erkrankungen der Wirbelsäule der verschiedensten Art secundär auf das Rückenmark comprimirend wirken.

Heute soll es meine Aufgabe sein, Ihnen über eine Reihe von Beobachtungen zu berichten, in denen die Entwicklung des Leidens sowohl, als die vorhandenen Krankheitserscheinungen auf eine das Rückenmark comprimirende Masse hindeuteten, und in denen die Laminectomie als alleinige oder wenigstens hauptsächliche Ursache für die bedeutenden Störungen eine örtlich umschriebene, unter starkem Druck stehende Ansammlung von Liquor cerebrospinalis aufdeckte.

Als ich im September 1906 auf der Naturforscherversammlung zu Stuttgart über die chirurgische Behandlung der Gehirn- und Rückenmarkstumoren referirte, hat sich in der Discussion ergeben, dass viele Nervenärzte durch die obiges Gebiet betreffenden

[1] Abgekürzt vorgetragen am 4. Sitzungstage des XXXVI. Congresses der Deutschen Gesellschaft für Chirurgie, 6. April 1907.

Mittheilungen überrascht waren und sich nach deren Darlegung eine Reihe von Beobachtungen erklären konnten, die ihnen bis dahin unerklärlich geblieben waren[1]).

Selten sind diese Verhältnisse nicht. Ich habe (bis Juni 1907) im Ganzen 22 Mal das Rückenmark wegen Geschwulstbildung oder obiger Erscheinungen freigelegt und unter diesen 22 Fällen 6 Mal die zu beschreibenden Veränderungen gefunden. Das mag ein zufälliges Zusammentreffen in der Hand eines Beobachters sein; immerhin ist damit gesagt, dass es sich um unerhört seltene Ausnahmezustände handelt.

Ich wende mich nun zu einer kurzen Schilderung einiger Beobachtungen und erwähne zuerst einen 47jährigen Kranken aus der Klientel H. Oppenheim's, dessen klinischer Darstellung[2]) ich Folgendes entnehme:

Im Mai 1901 war der damals 42jährige Kranke, der 7 Jahre zuvor an Lues behandelt worden und auch Alkoholist gewesen war, nach einer Erkältung auf der Jagd plötzlich von bohrenden Schmerzen in der rechten Brustseite befallen worden, die vom Schlüsselbein abwärts bis zur Mitte des Brustbeins ausstrahlten. Im Herbst nahmen die Schmerzen zu und verbreiteten sich über die ganze rechte Brustseite; dazu gesellte sich Gürtelgefühl in der Höhe der obersten Rippen. Mehrfache Bade-, Jod- und Quecksilberkuren führten in den nächsten Jahren nur vorübergehend Besserungen herbei, im Allgemeinen verschlechterte sich der Zustand, da ausser der Zunahme und weiteren Verbreitung der Schmerzen auf die linke Seite Kribbeln in den Sohlen, namentlich rechts auftrat und auch Kräfteverfall sich einstellte.

Von Geburt an bestand bei dem Kranken rechtsseitiger Klumpfuss, der ihn aber am Gehen nie gehindert. Ausserdem hatte sich allmählich eine starke Kyphose der oberen Brustwirbelsäule ausgebildet, so dass das Kinn fast dem Brustbein auflag; die Kyphose konnte aber auch activ vollständig ausgeglichen werden.

Auswärts wurde eine „metasyphilitische excentrische Wurzelzonen-Neuralgie" diagnosticirt, auch der Verdacht geäussert, dass ein Tumor vorliegen könne, und daher der Wirbelkanal eröffnet; der 2. und 3. Dorsalbogen wurden entfernt. Da die Dura mater normal erschien, die Betastung des Rückenmarks nichts Pathologisches ergab, so wurde der Duralsack nicht eröffnet, sondern nur die 2. bis 4. hinteren Dorsalwurzeln beiderseits durchschnitten.

---

[1]) Hermann Schlesinger hat, wie er mir am 28. Juli schreibt, in seinen „Beiträgen zur Kenntniss der Rückenmarks- u. Wirbeltumoren", Jena 1898, S. 46 auf den localisirten Hydrops der Rückenmarkshäute aufmerksam gemacht und S. 162 eine Krankengeschichte nebst Obductionsbefund mitgetheilt.

[2]) H. Oppenheim, Beiträge zur Diagnostik und Therapie der Geschwülste im Bereich des centralen Nervensystems. Berlin 1907 bei S. Karger. Beob. 12. S. 151.

In solchen Fällen die harte Haut nicht zu spalten, halte ich für einen Fehler. Man kann durch die gespannte Dura hindurch niemals einen Schluss auf die intraduralen Veränderungen ziehen. Der Kranke war durch die Operation wenig und nur vorübergehend gebessert. Im März 1906 wurde er mir von Prof. Oppenheim zur Operation überwiesen, da es sich nach dessen Diagnose um eine Neubildung oder chronische meningeale Entzündung mit Verwachsung in der Höhe des 2.—4. Dorsalsegments mit vorwiegender Beeinträchtigung der rechten Rückenmarkshälfte handeln musste. Im Hinblick auf die congenitale Entwicklungsanomalie (ausser rechtsseitigem Klumpfuss noch Fehlen des Metacarpus V und Verkürzung des 5. Fingers rechts) wollte er eine congenitale Anomalie des Markes (Gliose) nicht gänzlich ausschliessen, nahm aber auch unter diesen Umständen, namentlich wegen der überaus heftigen radiculären Schmerzen eine Combination mit einem extramedullären Process als wahrscheinlich an. Jedenfalls hielt er in Ansehung der ausserordentlichen Beschwerden die Eröffnung der Dura für geboten.

Seine Diagnose begründete Oppenheim folgendermaassen:

„Das hervorstechendste Symptom bildeten die heftigen Intercostalschmerzen, deren Persistenz, allmähliche Entwicklung resp. Steigerung und Ausbreitung — von rechts nach links und von einem Intercostalgebiet auf die benachbarten — auf einen localen, die hinteren Wurzeln oder das Rückenmark comprimirenden Process hinwiesen. Nach Ausschliessung eines Wirbelleidens war da zunächst an eine specifische Meningitis zu denken. Diese Diagnose konnte aber kaum aufrecht erhalten werden, nachdem durch wiederholte antisyphilitische Curen keine Besserung herbeigeführt war, das Leiden vielmehr seinen Fortschritt nahm. Gegen Tabes sprach nicht nur die allmähliche Progredienz und successive Ausbreitung der Schmerzen, sondern vor allem die sich im weiteren Verlauf geltend machenden unilateralen Rückenmarkssymptome (besonders homolaterale Steigerung der Sehnenphänomene, Babinski und Andeutung contralateraler Hypaesthesie)". In letzterer Beziehung waren die ausgesprochene Rigidität im rechten Bein mit andauerndem starken Fussklonus, das enorm gesteigerte Kniephänomen und der Patellarklonus zu erwähnen.

Am 12. März 1906 öffnete ich in Chloroformnarkose den

Rückenmarkskanal in der Länge von 4 Bogen, was wegen der durch die erste Operation bedingten Verwachsungen recht schwierig war. Nach Spaltung der alten 12 cm messenden Längsnarbe wurden zunächst der normal erhaltene vierte und erste Dorsalbogen entfernt, hierauf die narbig entarteten Muskelfasern in der

Fig. 1.

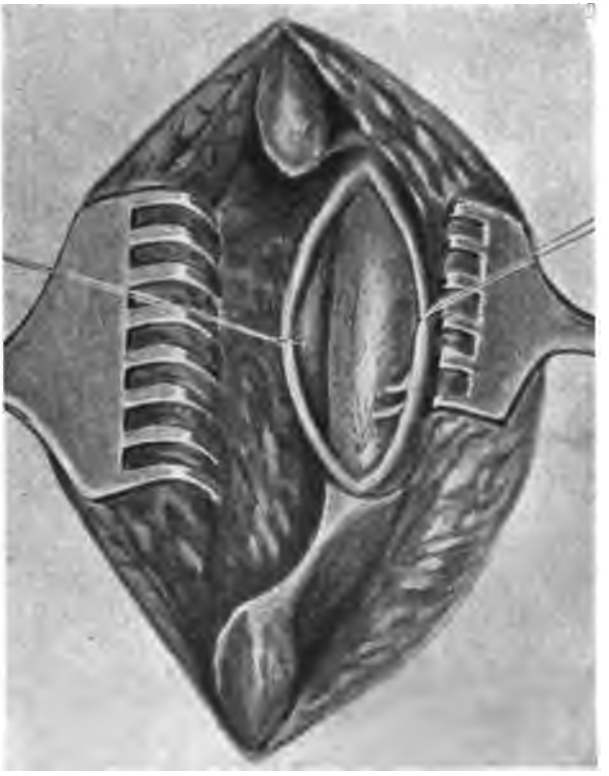

Mittellinie mit grösster Vorsicht durchtrennt, wobei sich 3 alte Catgutligaturen vorfanden. Die Dura wurde in 2—3 mm hoher Schicht von äusserst hartem, schwieligem Gewebe bedeckt, von dem auf der rechten Seite starke, narbige Stränge der Dura fest anhafteten (Fig. 1), während sie sich links stumpf von ihr abtrennen liessen. Nur mit Mühe gelang es, von dem normaleren oberen und unteren Gebiet aus in dem schwieligen Gewebe ein

Gebilde freizulegen, das nach Verlauf, Lage und Form der Dura entsprechen musste. Mit flachen Schnitten wurde noch etwas Narbengewebe abgetragen, bis einigermaassen die bläuliche Farbe der Dura zum Vorschein kam. Diese bot für das Auge keine, für den palpirenden Finger kaum merkbare Pulsation dar.

Fig. 2.

Nun wurde die Dura unten in der Längsrichtung mit dem Messer eröffnet; sofort entleerte sich in beträchtlicher Menge klarer Liquor cerebrospinalis, sein Ausströmen wurde aber dadurch unterbrochen, dass sich in die Schnittwunde hinein die ödematöse Arachnoidea als violett-graue, glänzende Blase vordrängte, die lebhaft hin und her flottirte (Fig. 2).

Als die Dura im ganzen Bereich ihrer Freilegung eröffnet

worden war und die blasige Arachnoidea angestochen wurde, strömte der Liquor in reichlichster Menge hervor, die ganze Tiefe der grossen Wundhöhle rasch füllend und nach dem Austupfen noch ein zweites und drittes Mal. Der Liquor war von völliger Klarheit und normaler Beschaffenheit. Als nach vollendeter Längsincision der Arachnoidea diese zusammengefallen war und Flüssigkeit nicht mehr abströmte, so dass ich das Rückenmark übersehen

Fig. 3.

konnte, fand sich kein Tumor; auch liess sich bei sorgfältigem Sondiren weder nach oben noch nach unten an verschiedenen Circumferenzen des Rückenmarks ein Hinderniss feststellen. Die Pulsation des freiliegenden Marks war ausgiebig, namentlich im oberen Abschnitte der Wunde. Hier aber gewahrte man in der Höhe des 1. Dorsalbogens breite Verwachsungsstränge von der inneren Duraflâche zur Pia und zum Rückenmark herüberziehen (Fig. 3); sie wurden vorsichtig durchtrennt.

Von den hinteren Wurzeln war im Operationsgebiet nichts wahrzunehmen, nach oben und unten davon erschienen sie beim Hineinblicken in den Duralsack normal.

Zum Schluss wurde die Dura mit 4 Zwirnknopfnähten zusammengenäht, in den unteren Wundwinkel ein Drain eingefügt, das $^1/_2$ cm von der Dura entfernt blieb, dann Muskulatur und Haut vereinigt. Die einstündige Operation hatte den ziemlich schwachen Kranken gar nicht angegriffen, die Heilung erfolgte per primam.

Die activen Bewegungen, Reflexe und Sensibilität hatten durch die Operation keine Störungen erlitten; das Babinski'sche Phänomen war rechts nach 11 Tagen verschwunden. Die Schmerzanfälle zeigten in den ersten beiden Wochen nach der Operation kaum eine Verringerung, büssten dann aber ihre Heftigkeit mehr und mehr ein, so dass das bisher stets gebrauchte Morphium entzogen werden konnte. Eine weitere Besserung ergab sich ausser durch das Verschwinden des Babinski'schen Reflexes darin zu erkennen, dass der geringe Sensibilitätsunterschied zwischen rechtem und linkem Bein im Sinne des Brown-Séquard'schen Symptomencomplexes von Oppenheim nicht mehr nachgewiesen werden konnte. Patient hatte sich wesentlich erholt, sah frischer aus, klagte noch über zeitweise auftretende Schmerzen; wenn er abgelenkt wurde, sprach und bewegte er sich mit grosser Lebhaftigkeit; er ging und fuhr spazieren und fühlte sich meist zufrieden. Indessen verschwanden die Beschwerden nicht vollständig; der Kranke wurde am 29. April entlassen und hat sich bis zum Juli 1907 in seinem Befinden nicht wesentlich verändert.

In diesem Falle war sicher ein örtlich begrenzter chronisch-entzündlicher Process an den Meningen vorhanden, der ausser durch die Verwachsungen durch die abgeschlossene Liquoranhäufung bewiesen wurde. Nach Oppenheim's Ansicht liess sich nicht sicher entscheiden, „ob ausserdem noch ein intramedulläres Leiden (Gliose?) im Spiele war; aus der Persistenz der subjectiven Beschwerden, wenn auch in abgeschwächtem Maasse, ist das umsoweniger zu erschliessen, als bei der langen Dauer des Leidens und dem entschieden nosophobischen Charakter des Patienten auch mit einer psychogenen Stabilisirung der Schmerzen gerechnet werden musste."

Der zweite hierhergehörige Kranke C. wurde mir gleichfalls von H. Oppenheim[1]) zur Operation überwiesen.

Bei dem 35jährigen Manne, der 7—8 Jahre zuvor an Lungenkatarrh und Hämoptoë gelitten, hatten sich allmählich im Laufe von $^5/_4$ Jahren Erscheinungen der Brown-Séquard'schen Lähmung herausgebildet. Das Leiden begann im Mai 1904 im linken Unterschenkel und Fuss mit dem Gefühl des Ameisenkriechens, das sich nach einigen Wochen über das ganze Bein und die linke untere Bauchgegend ausbreitete. Schmerzhaftes Gürtelgefühl oberhalb des Nabels, Harnverhaltung, Versagen der Ejaculatio seminis beim Coitus, der von Schmerzen in der linken Penis- und Scrotalhälfte begleitet war, gesellten sich hinzu. Im Frühjahr 1905 steigerten sich die Beschwerden, die heftigen Schmerzen in der rechten Kreuz- und Lendengegend führten zu einzelnen Ohnmachtsanfällen. Specifische und Badekuren waren wirkungslos; vielmehr stellte sich eine zunehmende Schwäche des rechten Beines ein, so dass es beim Gehen nachgeschleppt werden musste. Ende Juli 1905 traten auch Schmerzen im rechten Schulterblatt, zuweilen auch im rechten Arm ein.

Am 1. September 1905 stellte Oppenheim im rechten Bein spastische Parese mit Babinski'schem und Oppenheim'schem Reflex unter Erhaltung des Lagegefühls fest, während im linken Bein und hinauf bis zur 6. Rippe Hypalgesie und Thermhypaesthesie vorhanden waren. An der rechten oberen Seite des Rückens war die tactile und Schmerzempfindung von der 5.—6. Rippe ab etwas herabgesetzt. Der Dornfortsatz des 3. Rückenwirbels war auf Druck sehr schmerzhaft.

Oppenheim's Diagnose lautete: „Bild des extramedullären Tumors in Höhe des dritten Dorsalwirbels, entweder Neubildung oder versteckte Caries mit Druck auf Mark durch käsiges Material bezw. abgesperrten Liquor bei Verengerung. Druck von hinten und rechts. Auch könnten epidurale tuberculöse Granulationen im Spiele sein, aber wahrscheinlicher Tumor."

Da die zunächst angewandte Extension den Zustand verschlechterte, wurde am 30. September 1905 auf Oppenheim's Rath von mir die Laminectomie in Chloroformnarkose ausgeführt. Nach Entfernung des 3. und 2. Brustwirbelbogens zeigte sich die in $3^1/_2$ cm Länge freiliegende Dura mater enorm gespannt und nirgends pulsirend. Um zu erkennen, ob eine von den Wänden des Wirbelkanals ausgehende Raumverengung vorhanden wäre, sondirte ich vor Eröffnung des Duralsackes und fand 2 cm nach unten vom unteren Rande der Knochenmulde einen Widerstand. Als nun die Dura in der Längsrichtung gespalten wurde, stürzte klarer

[1]) a. a. O. Seite 146 ff.

unter ganz bedeutendem Druck stehender Liquor cerebrospinalis im Strahle und in grosser Menge hervor. Nach dieser Entleerung pulsirte das Rückenmark in normaler Weise. Die Sondirung innerhalb des Duralsackes ergab rechts unten seitlich in $1^1/_2$ cm Entfernung von der unteren Schnittgrenze einen Widerstand. Daher wurde noch der 4. Wirbelbogen entfernt und die Dura weiter ge-

Fig. 4.

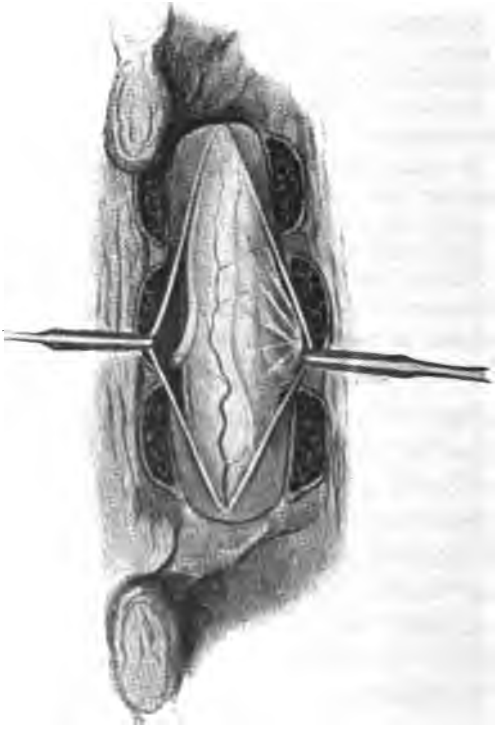

spalten, so dass das Rückenmark auf 6 cm Länge frei lag. Nun zeigten sich (siehe Fig. 4) von der Höhe des 3. Bogens beginnend abwärts bis zum 4. Bogen auf der rechten Seite breite Verwachsungen zwischen den beiden Arachnoidealblättern oder besser zwischen innerer Duralfläche und Pia mater sammt Rückenmark. Sie bildeten eine Art Tasche, in der sich die Sonde gefangen hatte, während vor Eröffnung des Duralsackes offenbar die enorme

Liquorspannung namentlich an dieser Stelle das Hinderniss abgegeben. Im Bereiche der Verwachsungen war die Arachnoidea getrübt und ödematös. Nachdem jene getrennt, liess sich kein Hinderniss für die Sonde weder nach oben noch nach unten, weder seitlich noch vorn wahrnehmen. Wir fanden auch keine Wirbelcaries oder extramedulläre Geschwulst, ebenso erschien das Rückenmark, abgesehen von den Verwachsungen, normal.

Die Athmung war während der in Bauchlage vollzogenen Operation sehr schlecht geworden, vielleicht mitbedingt durch die früher überstandene Lungenerkrankung, und der Kranke ging eine Stunde nach Vernähung der Wunde an fortschreitender Athmungsinsufficienz zu Grunde.

Da leider die Section verweigert wurde, liess sich ein intramedullärer Process nicht mit völliger Sicherheit ausschliessen. Indessen waren alle Symptome sehr wohl durch die adhäsive Arachnitis und die starke Liquorstauung zu erklären.

Nach den geschilderten beiden Beobachtungen fiel mir eine andere hierhergehörige aus früheren Jahren ein.

Eine 60jährige Frau, die bis auf eine 20 Jahre zuvor aufgetretene Hämoptoe stets gesund gewesen war, erkrankte 3 Monate vor der Aufnahme an Urinverhaltung und musste katheterisirt werden. Dieser Zustand wiederholte und verschlimmerte sich. Dazu gesellten sich Schmerzen in der linken Lenden- und Kreuzbeingegend, Schwäche in beiden Beinen und 8 Tage vor der Aufnahme unter Hitze und Frost eine Anschwellung in der linken Lendengegend dicht neben der Wirbelsäule. Die ziemlich wohl genährte, blass aussehende Frau hatte leichte Fieberbewegungen bis 38°, bot an den Organen der Brust- und Bauchhöhle keine krankhaften Erscheinungen. Ausser der fast vollkommenen Blasenlähmung bestand eine Parese beider Beine, die in der letzten Zeit links beinahe zu vollständiger Lähmung sich gesteigert hatte, ausserdem waren gürtelförmig ausstrahlende Schmerzen im Lendengebiet vorhanden. Im Bereich der unteren Lendenwirbel war auf der linken Seite in der Tiefe Fluctuation zu fühlen. Die Incision eröffnete links neben dem 3. und 4. Lendenwirbel einen ziemlich grossen Abscess mit ausgesprochen tuberculöser Abscessmembran. Ein Fistelgang führte zu den von Periost entblössten cariösen Dorn- und Transversalfortsätzen des 3. und 4. Lendenwirbels. Nach Resection dieser erkrankten Processus und Fortnahme der beiden Bögen erwies sich die Dura genau so gespannt und pulslos, wie in den erst beschriebenen Fällen, und doch war im Wirbelcanal selbst nichts von Eiter, nichts von Granulationen zu bemerken. Offenbar war in Folge des Abscesses und des fortgeleiteten Reizes auf den Duralsack die Ausscheidung einer so

grossen Menge von Liquor cerebrospinalis erfolgt, dass die Erscheinungen der Rückenmarkscompression eintraten.

Unter Jodoformtamponade heilte die Abscesshöhle soweit aus, dass nach sechs Wochen die tiefe Wunde durch Etagennähte geschlossen werden konnte. Die ausstrahlenden Schmerzen verschwanden sofort nach der Operation, die Blasenlähmung sowohl wie die Paraplegie gingen sehr langsam zurück; ein Vierteljahr nach dem Eingriff konnte die Kranke das Bett verlassen und Gehversuche unternehmen; fünf Wochen später verliess sie mit leidlicher Gebrauchsfähigkeit der Beine das Hospital; die Blasenstörungen waren völlig geschwunden. Im weiteren Verlauf ist auch die Function der Beine fast zur Norm zurückgekehrt. Als die Kranke wegen einer Fistelbildung in der alten Narbe ein Jahr später wieder zur Aufnahme kam, waren Störungen in den Extremitäten nicht mehr nachzuweisen; nur klagte hier Patientin über zeitweise eintretendes Schwächegefühl. Nach mehrfachen Auskratzungen hat sich die Fistel geschlossen, und ich konnte die Kranke dann länger als ein Jahr in ihrem guten Zustande beobachten; später ist sie meinen Blicken entschwunden.

Diesem Operationsbefunde müssen wir die Schlussfolgerung entnehmen, dass auch bei Wirbelcaries die Erscheinungen der Rückenmarkscompression nicht bloss durch die kyphotischen Verschiebungen der Wirbelkörper, nicht bloss durch die Anfüllung des Wirbelcanals mit Granulationen und Eiter bedingt zu sein brauchen. Auch die secundär eintretende Liquorstauung in begrenzter Ausdehnung kann ihr Theil dazu beitragen, die Rückenmarkslähmungen hervorzurufen oder wenigstens zu vervollständigen.

Was den letzten Fall betrifft, so muss ich hier eine Stelle aus Oppenheim's Lehrbuch der Nervenheilkunde, 4. Aufl., S. 293, erwähnen. Er sagt: „Der Brown-Séquard'sche Symptomencomplex kommt nur selten bei Caries vor, doch habe ich ihn einige Male, unter Anderem in einem Falle gesehen, in welchem die durch Knochenverschiebung bewirkte Verengerung des Wirbelcanals zu einer starken Ansammlung von Liquor cerebrospinalis oberhalb der Compressionsstelle geführt hatte. Hier ging die spastische Lähmung des homolateralen Beines der Entwicklung der contralateralen Anästhesie längere Zeit voraus."

Eine weitere hierhergehörige Beobachtung habe ich mit Goldscheider und Oppenheim gemeinsam gemacht, die durch die Fig. 5 u. 6 illustrirt wird.

Bei einem 50jährigen Manne hatten sich anfallsweise auftretende, nach den Leistengegenden ausstrahlende Schmerzen nach etwa zwei Monaten mit Verschwinden der Sehnenphänomene an den unteren Extremitäten vergesell-

schaftet. Die sehr qualvollen Reiz- und späteren Ausfallserscheinungen im Gebiete der Lumbosacralnerven hatten zur operativen Eröffnung des Wirbelcanals Veranlassung gegeben. Als zunächst der 3. Lumbalbogen entfernt war, bot die Dura normale Färbung, aber starke Spannung und keine Pulsation dar. Die Punction entleerte reichlich klaren Liquor cerebrospinalis; trotz der Ent-

Fig. 5.

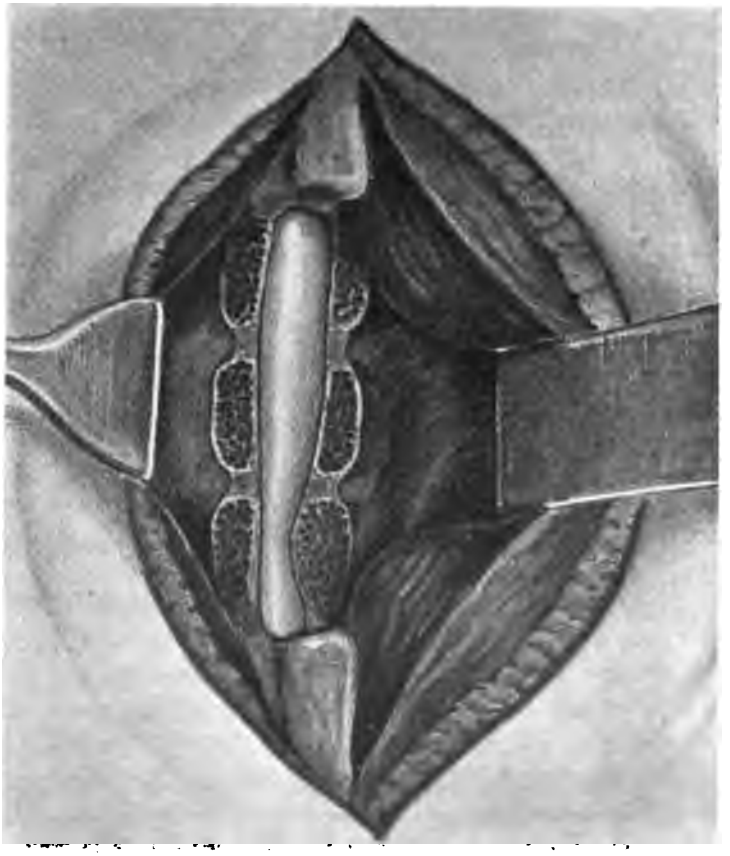

spannung stellte sich Pulsation nicht ein. Daher wurde der 2. Lumbalbogen fortgenommen; nun blähte sich die Dura wie eine schwappende Wasserblase in die Knochenlücke vor. Nach ihrer Eröffnung in der Längsrichtung quoll unter starkem Druck klarer Liquor in grösster Menge, die tiefe Wundhöhle zweimal füllend, hervor; sofort trat auch Pulsation ein. Die intradural nach oben und unten jedes Mal auf eine Strecke von $8^1/_2$ cm vorgenommene Son-

dirung ergab weder rechts noch links ein Hinderniss. Als ich wegen dieses unbefriedigenden Befundes noch den 4. Lendenbogen entfernt hatte, erschien der Wirbelcanal an einer begrenzten Stelle von rechts her durch eine flache exostosenartige Knochenauftreibung verengt (Fig. 5), die von der inneren Seitenfläche des 4. Lendenwirbels ihren Ausgang genommen. Nach weiterer Spaltung der Dura (Fig. 6) zeigte es sich, dass die Knochenneubildung nicht so stark war, dass sie an der Cauda equina mit ihren leicht verschieblichen Nerven eine wesentliche Compression hätte bedingen können; letztere war

Fig. 6.

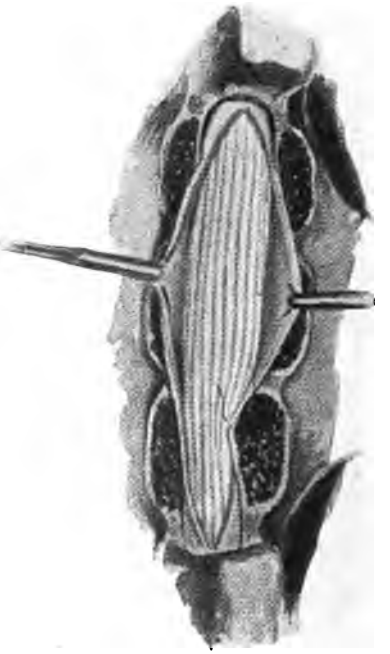

also auch in diesem Falle zum grossen Theil wenigstens auf die Liquorspannung zu beziehen. An der in grosser Ausdehnung frei liegenden Cauda equina boten alle Wurzeln, die vorderen sowohl wie die hinteren, völlig normales Verhalten dar, nirgends sahen sie grau aus.

Nach Abmeisselung des stenosirenden Knochenabschnittes wurden der Duralschnitt und die Weichtheilwunde durch Nähte verschlossen. Fünf Tage nach der Operation liessen sich beiderseits die Kniephänomene deutlich auslösen, ebenso die Cremasterreflexe, der Axillarsehnenreflex rechts gleichfalls, links in der Rückenlage nicht. Die ausstrahlenden Schmerzen waren verschwunden, die Sensibilitätsprüfung ergab keine Störungen an den unteren

Extremitäten. Der Kranke ging trotz völlig fieberfreien und reizlosen Wundverlaufs 10 Tage nach der Operation aus nicht aufgeklärter Ursache zu Grunde; jedenfalls waren keine meningitischen Symptome vorhanden. Da die Section verweigert wurde, lässt sich über die anatomischen Veränderungen nichts weiter aussagen, als wir bereits bei der Operation gefunden.

Gewiss ist es sehr auffallend, wie sich eine solche Liquoranhäufung und -spannung an einer ganz bestimmten umschriebenen Stelle der Rückenmarkshäute ausbilden soll. Wenn wir der Bichatschen Lehre folgten, die aber zweifellos nicht mehr zu halten ist, dass nämlich die Arachnoidea einen Doppelsack mit einer äusseren und einer inneren Wand darstellt, von denen die erstere mit der Dura, die letztere mit der Pia mater verwachsen ist, so wären obige Vorkommnisse kaum zu verstehen. Dagegen ermöglicht uns die Darstellung von J. Henle[1]) eine ausreichende Erklärung. Er charakterisirt das arachnoideale und subarachnoideale Gewebe als „ein physiologisch wassersüchtiges Bindegewebe von allerdings ungewöhnlich lockerer Beschaffenheit. Die areoläre Beschaffenheit des Gewebes erlaubt der Flüssigkeit eine fast so rasche Ortsveränderung, als wenn sie frei das Centralorgan umspülte, und die Bewegung des letzteren in seiner wasserhaltigen Umhüllung scheint in der That einem Schwimmen vergleichbar.“ Da nach seiner Meinung bei der Eröffnung der fibrösen Hülle des Hirns und Rückenmarks die Verletzung der Arachnoidea kaum zu vermeiden ist, wobei sich natürlich die subarachnoideale Flüssigkeit entleert und das Bindegewebe zusammenfällt, so erklärt sich daraus, weshalb man auf dem Leichentisch die am Lebenden so deutlichen Erscheinungen bisher nicht gefunden hat. Die Autopsia in vivo liefert eben, wie die Chirurgen ja aus Erfahrung wissen, nicht selten physiologisch richtigere Bilder als die Obduction. „Wo aber“, sagt Henle weiter, „die Arachnoidea nicht folgen kann, spannt sie sich brückenartig über die Furchen, so zwischen den Grosshirnwindungen, über die hintere quere Hirnspalte, die hintere Seitenspalte, die Vertiefung der Basis des Grosshirns“. Nach seiner Darstellung kommen auch in der Norm schon gewisse Abschnürungen und Abschlüsse vereinzelt am Centralorgan vor. Denn er sagt Seite 313: „Die Gedrängtheit der Bindegewebsbälkchen und die Ausdehnung der

[1]) J. Henle, Nervenlehre. I. Seite 312.

areolären Räume des subarachnoidealen Gewebes steht im umgekehrten Verhältniss zur Tiefe der Thäler, über welche die Arachnoidea sich hinspannt, und so können stellenweise, z. B. an der hinteren Querspalte und zwischen Brücke und Hypophyse, die Verbindungen der Arachnoidea mit den darunter gelegenen Gebilden völlig fehlen. Andererseits verdichtet sich das areoläre Gewebe hier und da zu einer festen undurchbrochenen Scheidewand, welche den subarachnoidealen Raum in gesonderte Kammern abtheilt. Eine solche Scheidewand zieht sich öfters in frontaler Stellung von den Corp. candicantia zur Arachnoidea herab".

Während also nach Henle solche Abschlüsse am Gehirn bestehen, erwähnt er am Rückenmark nichts derartiges. Ich habe nun bei vielen Hirnoperationen namentlich wegen Epilepsie, aber auch bei Geschwülsten solche örtlich bestimmt umschriebene Liquoranhäufungen oder, wenn man lieber will, ein abgeschlossenes Oedem (Hydrops) der Arachnoidealräume gesehen. Was das Rückenmark anlangt, so erfolgt hier in der Norm der Flüssigkeitsausgleich sehr rasch; aber unter pathologischen Verhältnissen, um die es sich doch bei unseren Betrachtungen handelt, können mechanische Veränderungen, seien es Verlagerungen oder Verklebungen und Verwachsungen z. B. entzündlicher Natur eine Ursache für die Liquorstauung in einem umschriebenen Bezirk, sagen wir z. B. zwei- bis dreifacher Bogenhöhe abgeben. Daraus folgt zugleich, dass der Liquor cerebrospinalis, wie man früher wohl annahm, nicht ausschliesslich von den Plexus chorioidei, sondern zum Theil wenigstens auch von der Arachnoidea abgesondert wird.

Die Erkrankung der Arachnoidea führt aber nicht bloss zu Adhäsionsbildungen und vermehrter Exsudation, es muss zugleich auch die Resorptionsfähigkeit des Arachnoidealgewebes an den erkrankten Stellen, wenn nicht ganz aufgehoben, so doch wenigstens vermindert sein. Wenn ich ihrer Entstehung gemäss die oben geschilderten Veränderungen als Arachnitis adhaesiva circumscripta bezeichne, so dürfte das kaum Widerspruch erregen.

Nun fragt es sich, ob nicht durch die Lumbalpunction die Diagnose geklärt werden würde? Da muss ich erwidern: nein. Auch in dieser Beziehung kann ich einen Fall als Beispiel anführen. Ein Mann stürzte mit dem Fahrrade und erlitt eine Quetschung

der Halswirbelsäule. Er wurde mehrere Monate ausserhalb beobachtet, bekam alle Erscheinungen der Rückenmarkcompression und wurde wiederholt lumbal punctirt, nach der Aufnahme auch bei mir. Niemals zeigte sich Ueberdruck. Wegen Fortbestehens der überaus schweren Symptome sah ich mich veranlasst, den 2., 3. und 4. Halswirbelbogen zu entfernen und fand, wie in den beschriebenen Fällen die abnorme Liquorstauung, die durch Incision der Dura entleert wurde. Nachdem dies geschehen, trat Pulsation ein, und es floss nunmehr Liquor nur aus dem cerebralen Ende des Duralschnittes, nicht auch aus dem caudalen Abschnitt unter Pulsation ab. Die Pia erschien unverändert. Nach diesem Eingriff ist der Kranke geheilt und hat die Lähmungserscheinungen verloren. 2 Jahre später sah ich ihn wieder. Damals war er beschwerdefrei; dann ist er uns aus der Behandlung entschwunden.

Hier könnte der Einwand erhoben werden, dass möglicherweise eine Punction in der Höhe des angenommenen Hindernisses die Diagnose sichern würde. Bei nicht eitrigen Processen dürften wir ja punctiren und würden dann durch die Hohlnadel die Liquorspannung finden. Aber ich muss erwähnen, dass fast bei allen Rückenmarkstumoren, die ich operirt habe, sich oberhalb des Tumors eine derartige Liquorspannung fand; Cushing hat sie auch unterhalb von Tumoren gesehen. Wir können also aus dem Hervorspritzen des Liquors im Strahle doch die Diagnose, ob ein Tumor vorhanden ist oder fehlt, nicht stellen.

Eine der beschriebenen Rückenmarksaffection analoge Erkrankung am Kleinhirn haben Placzek und ich jüngst mitgetheilt[1]). Auch bei ihr handelte es sich um einen durch Liquorstauung bedingten cystischen Tumor, der zu den Erscheinungen der Kleinhirngeschwulst geführt und zur Operation Veranlassung gegeben. Nach der Eröffnung des cystenartigen Raumes strömte klarer Liquor in ausserordentlich grosser Menge hervor, während bis dahin während der ganzen Operation kaum einige Tropfen abgeflossen waren. Die Aehnlichkeit dieses Befundes mit dem bei der Meningitis serosa spinalis fiel nicht allein mir, sondern auch meinen Assistenten sofort auf, die ja dieses eigenthümliche Krankheitsbild mehrfach bei den Operationen kennen gelernt hatten.

[1]) S. Placzek und F. Krause, Zur Kenntniss der umschriebenen Arachnitis adhaesiva cerebralis. Berl. klin. Wochenschr. 1907. No. 29.

Nun giebt es ausser der chronischen Form jener Rückenmarkslähmung, die uns bisher beschäftigt, auch eine acute oder subacute, welche durch eitrig-nekrotisirende Knochenprocesse im Wirbelkanal hervorgerufen wird. Die Analogie zu der letzteren Form besitzen wir in der von den Ohrenärzten so genannten Meningitis serosa cerebralis, ich möchte hinzusetzen acuta, wie sie bei eitrigen Processen des Mittelohres und der benachbarten Knochentheile vorkommt, hier meiner Meinung nach nur ein fortgeleitetes entzündliches Oedem darstellt und alle Erscheinungen der septischen Meningitis oder des Hirnabscesses vorspiegeln kann. Die Operation deckt dann Eiterung im Cavum tympani, im Antrum und den Mastoidzellen auf, wohl auch einen perisinuösen extraduralen Abscess. Der Schläfenlappen des Gehirns bietet starke Duralspannung und keine Andeutung von Pulsation. Hirnpunctionen aber ergeben nirgends Eiter, sondern nur klaren Liquor, der unter starkem Druck noch nachträglich aus den Punctionsöffnungen ausströmt. Naeh operativer Entfernung aller erkrankten Gewebe verschwinden die schweren Hirnerscheinungen.

Ueber einen vollkommen analogen Process an der Wirbelsäule und am Rückenmark habe ich in der Berliner klinischen Wochenschrift 1906, No. 25 berichtet. Da diese Beobachtung mir zur vollständigen Klarstellung des vorliegenden Krankheitsbildes unentbehrlich erscheint, gebe ich einen Auszug und einige Abbildungen hier wieder.

Ein 32jähriger Kaufmann wurde am 5. Juni 1905 das Opfer eines Attentats. Die zahlreichen anderen Verletzungen übergehen wir; für uns ist es nur wichtig zu wissen, dass durch eine Revolverkugel die Halswirbelsäule und das Rückenmark in der Höhe des 5. und 6. Dornfortsatzes auf der rechten Seite verletzt wurden. Die dadurch hervorgerufene Brown-Séquard'sche Lähmung war keine vollständige, das Halsmark musste in der Gegend etwa des 6. Cervicalsegments getroffen sein.

Am 10. September 1905 kam der Kranke nach Berlin. Sein Allgemeinbefinden war damals befriedigend; er vermochte mit Hilfe eines Stockes allein zu gehen. Die Muskeln des ganzen rechten Armes einschliesslich des Schulterblattes waren atrophisch, in besonders hohem Grade der Triceps und die Strecker am Vorderarm; dementsprechend war die faradische Erregbarkeit rechts wesentlich schwächer als links. In ähnlichem, aber weniger hohem Maasse war die Musculatur des rechten Beines gegenüber der der andern Seite atrophisch. Im rechten Biceps bestand leichte Contractur; die Reflexe waren sowohl am rechten Arm als am rechten Bein verstärkt. Die Gefühlsprüfung

ergab auf der rechten Körperhälfte normale Verhältnisse, nur war die Wadenmuskulatur auf Druck überempfindlich. Die linke Rumpfseite zeigte vom Sternalwinkel ab ebenso wie beide Extremitäten eine leichte Herabsetzung der Schmerzempfindlichkeit und eine deutliche Verminderung der Thermästhesie, dagegen war das Gefühl für Berührungen gut erhalten.

Trotz des befriedigenden Allgemeinbefindens wiesen doch hin und wieder einsetzende mittlere Fieberbewegungen und vor allem eine häufig über die Norm erhöhte Pulsfrequenz darauf hin, dass noch eine Herderkrankung sich entwickele.

Nach einiger Zeit deuteten die Erscheinungen mit zwingender Nothwendigkeit auf Reizung des Halsmarks. Am 15. October nämlich traten vereinzelte Zuckungen des rechten Armes und Beines ein, sie wiederholten sich in den nächsten Tagen, um dann wieder zu verschwinden. Der Kranke wurde in dieser Zeit viel durch Erectionen und Pollutionen gequält. Dazu gesellten sich Schmerzen von grosser Heftigkeit, die von den Schultern bis in den Nacken und beide Oberarme ausstrahlten. Bis zu jenem Tage war der Kranke, gestützt von der Schwester, immer noch im Zimmer ein wenig gegangen; von da an verliess er das Bett kaum mehr, da namentlich das rechte Bein kraftlos wurde und schon nach den ersten Schritten die Körperlast nicht mehr zu tragen vermochte.

Während diese bedrohlichen Symptome auf- und abschwankten, fing das Allgemeinbefinden an zu leiden, Schlaf und Appetit wurden schlechter. Dazu gesellte sich Anfang November eine leichte Schwellung im Nacken, die, von der Incisionsnarbe ausgehend, die Gegend vom 2.—6. Halswirbeldorn einnahm. An dieser Stelle war selbst tiefer Druck nicht empfindlich, dagegen erzeugte der Druck von der rechten Seite der Halswirbelsäule her Schmerz. Die Bewegungen des Nackens waren frei, nur konnte der Kranke das Kinn nicht so weit auf die Brust bringen wie früher. Es war klar, dass es sich um einen Process am Halstheil der Wirbelsäule mit Betheiligung der hinteren Wurzeln und des Halsmarkes handeln musste. Berücksichtigte man die zuweilen eintretenden abendlichen Temperatursteigerungen, die bis 38° gingen, am 1. November sogar 38,4° erreichten, während die Morgentemperaturen subnormal waren (bis 36,2 herunter), so gelangte man zu der Annahme eines tiefsitzenden Eiterungsprocesses in der Umgebung der alten Schussverletzung (5. Halswirbel).

Am 2. November hatten beide Beine in ihrer Kraft erheblich eingebüsst. Während aber das linke mit der Hacke noch 2 Fuss hoch von der Unterlage gehoben werden konnte und die Fuss- und Zehenbewegungen hier ausgiebig waren, gelang es dem Kranken nicht mehr, die rechte Hacke vom Betttuch zu entfernen; zudem waren rechts die Bewegungen des Fusses und der Zehen minimal, die Beugung des Unterschenkels schwach, dagegen dessen Streckung ziemlich kraftvoll. Das Kniephänomen war links abgeschwächt, rechts etwa normal, Babinski links angedeutet, drei Tage später rechts deutlich vorhanden. Bei der Gefühlsprüfung ergab sich von Abnormitäten nur am rechten Oberschenkel und an der rechten Fusssohle Hyperalgesie für Nadelstiche; ferner

erzeugten flüchtige Berührungen mit kaltem Reagenzglas am linken Bein keine Kälteempfindung. Rechts war die Beugung des Unterarmes in der Kraft vermindert, die Pronation besser als die Supination, aber auch unvollkommen. Die Opposition des Daumes fehlte, die Beugung der Endphalangen war sehr schwach. Abduction und Auswärtsrollung des Oberarmes vermochte der Kranke nicht auszuführen. Im Bereiche des Phrenicus bestanden keine Lähmungserscheinungen.

Da am 5. November die Abendtemperatur 39° erreichte, der Puls bis auf 120 stieg, das Allgemeinbefinden zudem sich rasch verschlechterte, so durfte der operative Eingriff nicht länger aufgeschoben werden, und so legte ich denn am 6. November mittels eines die alte Narbe einschliessenden Längsschnittes die Dornfortsätze des 4., 5. und 6. Halswirbels frei. Erst als ich die Muskulatur in dem Winkel zwischen den Dornfortsätzen und den Wirbelbogen ablöste, quoll in der Höhe des 5. Bogens von der rechten Seite her dicker, rahmiger, nicht riechender Eiter in der Menge von $1^1/_2$—2 Esslöffeln aus der Tiefe. In ihm befanden sich vier Knochensplitter, welche die durch die Kugel zertrümmerte rechte Hälfte des Bogens des 5. Halswirbels darstellten, dazu ein halbkugelförmiger, schaliger Knorpel, offenbar der Knorpelüberzug eines der Gelenkfortsätze. Der 5. Processus spinosus war zum grösseren Theil erhalten. In Folge des Fehlens des halben Bogens und der angrenzenden Bandabschnitte lag die Dura mater in der Höhe des 5. Halswirbels, rechts seitlich von der Mittellinie, in der Ausdehnung einer Fingerbeere frei; sie war eitrig belegt und zeigte keine Pulsation. Nachdem die Abscesshöhle besonders sorgfältig in der Umgebung der Dura mater bis in die kleinsten Buchten geöffnet, hiermit jeder Druck auf das Rückenmark beseitigt und der dringendsten Indication Genüge geschehen war, beendete ich wegen eintretenden Collapses die Operation durch Ausstopfen der beträchtlichen Wundhöhle mit Vioformgaze.

Vier Tage später war die Temperatur, einen Tag darauf auch der Puls zur normalen Höhe zurückgekehrt, um weiterhin noch 14 Tage in diesem Zustande zu bleiben. Ein fernerer Erfolg der Operation war der, dass die in Schultern und Oberarme ausstrahlenden Schmerzen vollständig verschwanden und spontane Zuckungen des rechten Armes und Beines nicht mehr auftraten. Nachdem vorübergehend an den beiden ersten Tagen nach der Operation das linke Bein eine erhebliche Verschlechterung in seiner Bewegungsfähigkeit dargeboten, während das rechte Bein und beide Arme nicht gelitten hatten, besserte sich bereits vom 3. Tage an die Kraft beider Beine deutlich, wenn auch langsam. Auffallend war bei den Untersuchungen stets das rasche Eintreten von Ermüdungserscheinungen und der starke Wechsel in der Grösse der erzielten Kraft.

Zwanzig Tage nach der Operation konnte der rechte Unterschenkel mit Kraft gestreckt, der Oberschenkel adducirt und nach innen gerollt werden; Fuss- und Zehenbewegungen fehlten hier. Links waren auch diese kräftig, ebenso wie die Bewegung in der Hüfte und die Streckung des Unterschenkels. Die Kniephänomene verhielten sich beiderseits normal, Babinski'scher Reflex fehlte. Auch die activen Bewegungen des rechten Armes waren zum Theil

mit grösserer Kraft möglich als vor der Operation. Die rechte Fusssohle zeigte noch Hyperalgesie, ebenso war die rechte Wadenmuskulatur auf Druck sehr empfindlich. Am linken Bein bestand wie früher Unterempfindlichkeit für kalt. Was die Wunde anlangt, so war sie damals bereits in gutem Granulationszustande, und in ihrer Tiefe sah man deutliche Pulsation der gleichfalls von guten Granulationen bedeckten Dura mater.

Dieser günstige Zustand hielt aber nicht an; schon zwei Tage später (28. November) war die active Bewegungsfähigkeit der Beine schwächer; das Kniephänomen war rechts kaum, links schwach auszulösen. Dazu kam Urinverhaltung bis zu 24 Stunden Dauer, während bis dahin der Urin ohne Mühe zwei bis drei Mal täglich entleert worden war.

Die Sensibilität, auch das Lagegefühl zeigten sich gegen den früheren Zustand nicht verändert. Trotz des guten Aussehens der Wunde wies die Temperatur leichte Steigerungen auf, die Pulsfrequenz ging erheblicher, bis zu 108 Schlägen in der Minute, in die Höhe. Alles deutete auf einen neuen Process in der Umgebung des Halsmarkes, der dessen Leitungsvermögen stark beeinflusste. Bereits am 3. December zeigte das rechte Bein eine vollkommene, das linke eine fast vollständige Lähmung; hier waren nur schwache Beugung in der Hüfte, eine noch geringere Streckung des Kniegelenks activ möglich. Am rechten Bein waren die Reflexe gänzlich erloschen, links war von allen nur noch eine Andeutung des Babinski'schen übrig geblieben. Eile that also noth; daher musste ich mich zu einer nochmaligen um vieles ausgedehnteren Freilegung des Duralsackes entschliessen, um das Halsmark zu entlasten; bot ja dieses doch die Erscheinungen starker Compression von neuem dar. Der Kranke hatte sich in den vier Wochen wesentlich erholt, so dass ich den Eingriff wagen durfte.

Am 4. December wurde die eben in beginnender Vernarbung begriffene Wunde in der Längsrichtung nach oben und unten hin um je einige Centimeter erweitert, durch Ablösung der Muskulatur wurden der 4., 5. und 6. Halswirbelbogen vollständig freigelegt (s. Fig. 7). Nun konnte man wahrnehmen, dass vom 5. Wirbelbogen die ganze linke Hälfte mit einem Theil des Proc. spinosus erhalten war; aber auch von der rechten Hälfte, deren Platz im Uebrigen durch Granulationen ausgefüllt erschien, stand noch der seitliche Abschnitt in einer etwa $^1/_2$ cm langen Ausdehnung. Dieser Bogenrest war von graugelber Farbe und offenbar nekrotisch. Aber auch die linke Bogenhälfte zeigte nicht die normale Beschaffenheit, sondern einen missfarbenen grüngelben Ton, und in gleicher Weise waren die rechten Hälften des freigelegten vierten und sechsten Bogens verändert. In die Knochensubstanz aller dieser veränderten Bogenabschnitte fanden sich kaum hirsekorngrosse gelbe, trockene, wie Nekrosen aussehende Flecke eingesprengt. Dagegen waren die linken Hälften des vierten und sechsten Bogens von normaler Färbung und Beschaffenheit. Ferner fiel auf, dass die Wundhöhle in der Tiefe nur auf der rechten Seite fortdauernd von ödematöser Flüssigkeit überrieselt erschien, während die linke Seite trocken blieb.

Nun wurden die Reste des 5., sowie der ganze 4. und 6. Bogen bis un-

mittelbar an ihre Ansatzstellen fortgenommen. Auch auf ihrer inneren Seite zeigten die linke Hälfte des 5. und die rechten Hälften des 4. und 6. Bogens jene schon an der Aussenseite erwähnten kleinen nekrosenartigen Fleckungen; nirgends aber war zwischen den Bögen und der Dura Granulationsgewebe oder

Fig. 7.

Eiter vorhanden. Die freigelegte Dura war nur entsprechend der im 5. Bogen vorhanden gewesenen Lücke von flachen Granulationen in der Ausdehnung einer Fingerbeere bedeckt; nachdem die Granulationen abgetragen, zeigte sich hier die Dura stark eitrig infiltrirt und so missfarben, dass die grösste Befürchtung beginnender Nekrotisirung vorlag (s. Fig. 8). Wäre dies verhängnissvolle Ereigniss eingetreten, so wäre der Kranke wohl sicher an eitriger Meningitis

zu Grunde gegangen; glücklicherweise erholte sich die Dura im weiteren Verlauf. Von jener schwer veränderten Stelle ausgehend zeigte sie nach oben und unten hin in beträchtlicher Ausdehnung, nach rechts sogar bis in die Knochenlücke hinein, eitrige Einsprengungen und rothe Flecken, nach unten begrenzten sich diese Veränderungen dicht unter dem oberen Rande des entfernten

Fig. 8.

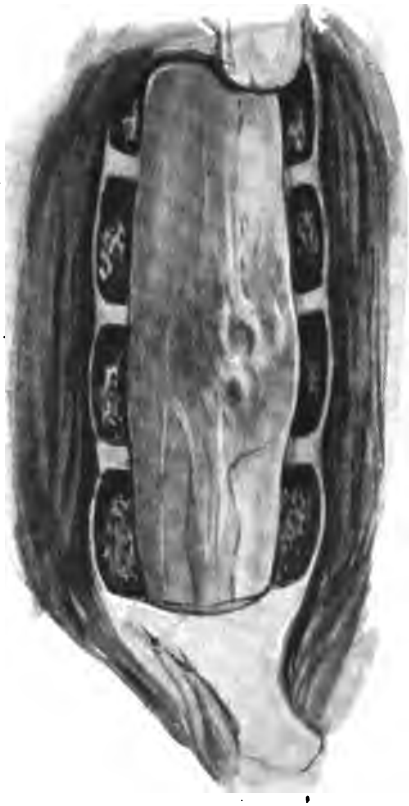

6. Bogens, nach oben aber reichten sie so weit, dass ich noch den 3. Halswirbelbogen fortnehmen musste, um normale Verhältnisse zu finden. Durch die weite Freilegung hatte ich erreicht, dass an beiden Wundwinkeln, freilich in geringer Ausdehnung, normal aussehende Dura zum Vorschein kam.

Der nun in der Ausdehnung von 7,5 cm freiliegende Duralsack zeigte folgendes höchst eigenthümliche Verhalten (s. Fig. 8). Seine Form war deutlich spindelförmig mit der stärksten Auf-

treibung entsprechend dem Defect im 5. Wirbelbogen und besonders nach dessen rechter Seite sich ausbuchtend. Hier und je 2 Centimeter nach oben und nach unten von dieser Stelle war er prall gespannt und zeigte keine Spur von Pulsation, auch nicht während des ganzen weiteren Verlaufs der Operation, die noch beinahe eine Stunde in Anspruch nahm. Nur der letzte Centimeter am oberen Wundwinkel liess deutliche und ausgiebige, ein noch kleinerer Abschnitt am unteren schwache, aber doch zählbare Pulsation wahrnehmen. Die palpirenden Finger fühlten überall ausgesprochene Fluctuation, also Flüssigkeitsansammlung.

Gegen Schluss der Operation schien die pralle Spannung des Duralsackes ein wenig abgenommen zu haben, die Pulsationserscheinungen waren nicht merklich verändert. Die ganze Wunde wurde mit Jodoformgaze ausgestopft.

In diesem Stadium der Erkrankung war die Rückenmarkslähmung durch eine Meningitis serosa spinalis hervorgerufen; denn aus dem Operationsbefunde geht klar hervor, dass trotz der rasch zunehmenden Erscheinungen schwerer Rückenmarkscompression eine extradurale Raumbeengung im Wirbelkanal überhaupt nicht vorhanden war. Bei der ersten an unserem Kranken vorgenommenen Rückenmarksoperation (6. November) fand ich eine Menge Eiter, die tief unter den straffen Weichtheilen gelegen und unmittelbar die Dura berührend, sehr wohl einen Druck auf diese und das Mark auszuüben vermochte. Nach der vollständigen Entleerung schwanden auch die Compressionserscheinungen bis zu einem erheblichen Grade, um dann in viel ausgesprochenerer Weise vom 22. Tage ab wiederzukehren. Von einem analogen Befunde bei der am 4. December ausgeführten zweiten Operation, etwa durch Anhäufung dicker Granulationsmassen, war keine Rede. Die das Rückenmark in so hohem Maasse schädigende Substanz war hier intradural gelegen, wie auch die pralle Spannung des Duralsacks und das Fehlen der Pulsation bewies.

Dass es Flüssigkeit sein musste, zeigte die überall fühlbare Fluctuation. Indess wagte ich an diesem Tage nicht, eine Punktion auszuführen, da von dem septischen Operationsgebiete aus eine Infection der weichen Rückenmarkshäute hätte erzeugt werden können, die den Kranken in die höchste Lebensgefahr gebracht hätte. Erst beim Verbandwechsel nach dreitägiger Einwirkung

der Jodoformgaze nahm ich die Punktion der Dura im untersten Wundwinkel an zwei Stellen vor; sie entleerte wasserklaren Liquor cerebrospinalis, der langsam abtropfte. Der intradurale Druck war in den 3 Tagen schon erheblich gesunken; der Duralsack erschien wesentlich schlaffer und bot in der ganzen Ausdehnung Pulsation dar.

Als Ursache für die Meningitis serosa spinalis müssen wir den eitrig-nekrotisirenden Knochenprocess an den Wirbelbögen betrachten. Wie wir bei der Operation das fortwährende Aussickern von ödematöser Flüssigkeit aus der Tiefe ausschliesslich auf der rechten Seite der Wundhöhle beobachtet haben, so hat es sich offenbar um ein entzündliches Oedem gehandelt, das von der schwer eitrig veränderten Dura mater seinen Ausgang genommen hatte. Eigenthümlich war die Beschränkung dieser intraduralen, unter starkem Druck stehenden und das Rückenmark aufs höchste schädigenden Flüssigkeitsansammlung wesentlich auf den Bezirk der krankhaft veränderten Wirbelbogen und namentlich auf die rechte Seite in der Höhe des fünften. Ohne eine Erklärung für diese Beschränkung geben zu wollen, müssen wir die Thatsache registriren; die Veränderung war so deutlich, dass der der Operation beiwohnende Maler sie im Bilde festzuhalten vermochte.

Ueber den weiteren Verlauf ist nur zu berichten, dass nach der Secundärnaht die tiefe Wunde heilte. Die Lähmungserscheinungen verschwanden sehr langsam; ganz allmählich wurden so ziemlich alle jene Functionen wieder erlangt, wie sie bei der unvollkommenen Brown-Séquard'schen Lähmung sich erhalten hatten, bevor die Meningitis serosa zu der fast vollständigen Leitungsunterbrechung geführt. Nach einem Bericht vom Juli 1907 ist der Kranke im Stande, am Arm eines Dieners unter kleinen Ruhepausen einen Spaziergang von 2000 Schritten zu unternehmen, kurze Strecken vermag er auch mit Hilfe eines Stockes allein zu gehen; im übrigen ist er völlig beschwerdefrei, blühend wohl und geistig angestrengt thätig.

Die letzt erwähnte Beobachtung erbringt den Beweis, dass eine acute, auf engen Raum begrenzte Liquorstauung durch eitrige Knochenveränderungen an der Wirbelsäule hervorgerufen werden kann; auch hier werden wir den Process, als fortgeleitetes entzündliches Oedem auffassen dürfen, wie es meiner Ansicht nach

bei der vom Ohr ausgehenden Meningitis serosa der Fall ist. Während also bei diesen acuten Formen die Aetiologie keine Schwierigkeiten bietet, wissen wir für die chronischen Processe nichts sicheres anzugeben ausser bei den durch Tuberculose der Wirbelsäule veranlassten Liquoransammlungen. Jedenfalls müssen wir festhalten, dass sich eine örtliche, unter starkem Druck stehende Anhäufung von Liquor cerebrospinalis auf Grund der anatomischen Verhältnisse, wie sie in der Arachnoidea vorhanden sind, ausbilden kann.

Da bei beiden Formen — der acuteren sowohl wie der chronischen — die spontane Rückbildung nach meinen Beobachtungen nicht vorkommt, so bleibt als Therapie nur die Laminectomie übrig; zugleich soll dann bei nicht eitrigen Processen die Dura mater eröffnet werden, und zwar ist dies um so mehr erforderlich, als wir bis jetzt kein Mittel besitzen, die Meningitis serosa spinalis ex Arachnitide chronica oder wie man die Affection sonst nennen will, von den Rückenmarkstumoren zu unterscheiden. Es sei aber ausdrücklich darauf hingewiesen, dass eine Section bisher nicht ausgeführt worden ist. Daher scheint der Einwand berechtigt, dass bei der chronischen, den Tumor vortäuschenden Form eine intramedulläre Geschwulstbildung, die bei der Operation nicht gefunden wurde, die Ursache für die örtliche Liquorstauung abgegeben haben könnte.

XXXV.

Ueber traumatisches Aneurysma arteriovenosum der Carotis cerebri mit Exophthalmus pulsans.[1]

Von

Stabsarzt Dr. Becker (Coblenz).

(Hierzu Tafel V und 4 Textfiguren.)

Unter den verschiedenen Ursachen, die dem Exophthalmus pulsans als gemeinsamem Symptom zu Grunde liegen, nimmt das Trauma die erste Stelle ein.

Durch die Erweiterung unserer Kenntniss der klinischen Symptome und auf Grund einiger weniger Sectionen ist die früher vorherrschende Ansicht: dass der Ex. puls. die Folge eines Aneurysmas der Arteria ophthalm. oder einer pulsirenden Geschwulst der Orbita sei, zurückgedrängt worden und seine Ursache in dem Aneurysma arteriovenosum durch Läsion der Carotis interna während ihres Verlaufs durch den Sinus cavernosus für die allermeisten Fälle gefunden worden.

Basalbrüche des Schädels mit queren Fissuren (wie sie Köhler näher studirt hat) über die Felsenbeinspitzen und den Keilbeinkörper brachten in seltenen Fällen eine Zerreissung der Arterie mit sich, feine Stalaktiten solcher Fracturen drangen mehr oder weniger schnell durch den Sinus und stachen die Wand der Arterie an oder durch. Endlich durchbohrten in ganz vereinzelten Malen auch Projectile, namentlich Schrot, das Gefäss mit kleinen Löchern und

---

[1]) Vorgetragen am 1. Sitzungstage des XXXVI. Congresses der Deutschen Gesellschaft für Chirurgie, 3. April 1907.

führten zur Stauung und enormen Erweiterung der Venen der Orbita, namentlich der Vena ophthalmica superior, zur Umkehrung des Blutstroms in denselben mit äusserlich wahrnehmbarer Pulsation und zu Nervenlähmungen des Abducens, Oculomotorius, Trochlearis und Trig. I, welche der äusseren Wand des Sinus aufliegen oder ihn durchsetzen.

Die Diagnose war in den bisher bekannten Fällen lediglich aufgebaut auf die klinischen Fernsymptome; die Verletzungsursache der Arterie an Ort und Stelle ist, soweit ich die Literatur habe übersehen können, intra vitam noch nicht nachgewiesen worden, und ich freue mich daher, in der Lage zu sein, Ihnen über einen Fall berichten zu können, wo das Röntgenbild diese Causa nocens so klar direct zeigt, dass wir fast mit absoluter Sicherheit den Sitz angeben können.

Ein Soldat hatte am 26. 5. 06 das Unglück, dass ihm beim Schiessen (knieend aufgelegt) der Gewehrlauf in einer Entfernung von ca. 40 cm vor seinem Auge durch Explosion der Ladung zersprang und ein Theil der Stahl- und Holzsplitter ins Gesicht drangen.

Mit 4 Wunden auf der rechten Gesichtshälfte, wovon zwei über die Nase hinwegzogen, eine am Mundwinkel und eine zum rechten Auge drang, und in bewusstlosem Zustand wurde er in das Lazareth eingeliefert. Eine ziemlich starke Blutung aus der Nase hatte stattgefunden und der rechte Oberkieferfortsatz war eingebrochen. Die Gehörgänge waren frei von Blutung und die Trommelfelle zeigten keine pathologischen Veränderungen.

Am linken Auge war die Pupille weit und starr. Das rechte Auge war derartig verletzt, dass es am folgenden Tag auf den Rath eines Specialisten enucleirt werden musste.

In den nächsten Tagen kehrte das Bewusstsein vorübergehend und unvollkommen wieder, der Patient zeigte eine starke Unruhe, wurde gewaltthätig, warf sich unter Stöhnen im Bett mit der Neigung herauszuspringen.

Der Puls hielt sich zwischen 76—80, an einigen Abenden trat leichtes Fieber auf. Erst nach 7 Tagen war eine Augenspiegeluntersuchung möglich, die vorher wegen der Unruhe des Kranken nicht ausgeführt werden konnte, und dabei zeigte sich eine mässige Stauungspapille und weissliche Verfärbung auf der temporalen Hälfte. Die Venen waren stark gefüllt, er zählte Finger in nächster Umgebung.

Nach 10 Tagen bemerkte man ein Hervortreten des linken Auges und eine Verdickung der Bindehaut des unteren Lides, Erscheinungen, die in den folgenden Tagen langsam stärker wurden, so dass die Lider nicht mehr vollständig geschlossen werden konnten.

Auf der Netzhaut zeigten sich auch Blutungen, die Beweglichkeit des Auges war mehr und mehr eingeschränkt und bald ganz aufgehoben.

Am 18. Tag nach der Verletzung wurde am Bulbus Pulsation wahrgenommen. Der Versuch, eine Compression der Carotis zu machen, scheiterte an der grossen Unruhe und dem fast jähzornigen Wesen des Kranken, der immer noch nicht vollkommen zum Bewusstsein gekommen, zeitweise somnolent und zeitweise sehr unruhig war. Nach einigen Tagen fortgesetzten Versuchs und Beruhigung konnte die Compression für kurze Zeit ($^1/_4$ Std.) mehrmals am Tage ausgeübt werden und hatte einen vorübergehenden Erfolg: die Pulsation hörte auf und die Vortreibung wurde geringer. Aber die Erscheinungen des pulsirenden Exophthalmus, zu dem es nun mit allen seinen Begleitsymptomen gekommen war, konnten trotz fortgesetzter Compression der Carotis und kühlender Umschläge auf das Auge an ihrem Fortschreiten nicht verhindert worden. Die Protrusion nahm einen erheblichen Grad an, die Chemosis des unteren Lids war so stark, dass man von der äusseren Haut des Lids nichts mehr sah, es war umgestülpt und die blauroth geschwollene Conjunctiva berührte die Wange. Das obere Lid hing weit herab und war von stark erweiterten, strotzend gefüllten blauen Venensträngen in querer Schlängelung durchzogen. Man sah den Bulbus stossweise im Rhythmus des Pulsschlags etwas hervortreten, und durch den Fingerdruck konnte man den Bulbus nur wenig, und auch bei stärkerem (soweit zuträglichem) Druck nicht zur normalen Tiefe zurückbringen. Am inneren Augenwinkel, zwischen diesem und oberem Orbitalrand, war eine deutlich markirte kleinfingerkuppengrosse Geschwulst pulsirend zu bemerken; das auf den Superciliarrand oder auf die Schläfe aufgesetzte Höhrrohr nahm ein lautes systolisches Schwirren wahr, welches aber auch, wiewohl in geringerem Maasse, über dem ganzen Kopfe hörbar war.

Der Patient klagte in der letzten Woche, wo sein Sensorium klarer war ($3^1/_2$ Wochen nach der Verletzung), über dumpfes Brummen im Kopfe. Die Wunden hatten sich langsam geschlossen, aus der Nasenhöhle bestand immer noch mehr oder minder stark eitriger schleimiger Ausfluss (Fig. 1).

Das Röntgenbild ergab einen ebenso merkwürdigen wie charakteristischen Befund. Die beigefügte Zeichnungen auf Taf. V sind die Pausen der Platten, und es ist in den Schädelraum jeweils das Gehirn eingetragen, damit man den Sitz der in dasselbe eingedrungenen drei Stahlsplitter erkennen kann (Taf. V, Schnitt durch Splitter 2). Da sowohl eine seitliche als eine Aufnahme genau von vorn nach hinten die Schatten der Splitter gut wiedergegeben hat, so lässt sich ihr Sitz mit ziemlicher Genauigkeit bestimmen. Wir sehen einen erbsengrossen Splitter im mittleren Theil des rechten Stirnhirns nahe der Medianebene und dem Schädeldach, einen zweiten recht beträchtlichen, ca. 3 cm lang und nahezu 1 cm dick, am Septum pellucidum über den Columnae fornicis mit seinem unteren Ende anliegend, schräg nach links aufwärts steigen, wo er in dem vorderen Theil des Thalamus opticus und Nucleus caudatus zu liegen käme. Es ist offenbar ein massiver Brocken von dem Gewehrlauf, wo er (wie ich mich an den Resten desselben überzeugt habe) am dicksten ist. — Der dritte Splitter ist 2 cm lang und $^1/_2$ cm dick. Mit seiner Längsrichtung von vorn nach hinten gestellt, liegt er etwas schräg

Fig. 1.

Fig. 2.

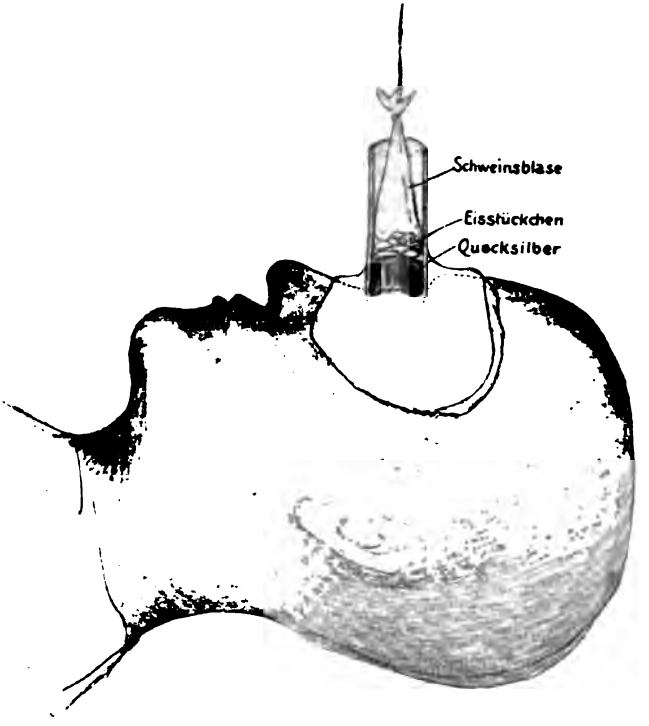

von vorn oben nach hinten unten geneigt über der Sella turcica, stützt sich vorn auf dem linken Processus clinoideus ant. und nach hinten etwas seitlich und tiefer von dem Processus clin. post., somit also im Sinus cavernosus, und hart an der Arteria carotis interna cerebralis während ihres Verlaufs durch den Sinus.

Da durch die 14 Tage hindurch angewandte Compression der Carotis keine Besserung erzielt wurde, auch Druckverbände aufs Auge dem Fortschreiten des Exophthalmus nicht Einhalt geboten, so wurde die Unterbindung der Carotis interna in Chloroformnarkose ausgeführt (3. 7. 06). Der Effect war ein eclatanter. Der Bulbus sank zurück, das sausende Geräusch verschwand, im Puls war ausser einer vorübergehenden Beschleunigung auf 120 keine Aenderung eingetreten. Auch zeigte der Patient keine sonstigen Erscheinungen durch die Ligatur, weder während der Narkose noch unmittelbar nachher.

Am Tage nach der Operation war die Sprache etwas langsam und in den folgenden 10 Tagen machte sich eine auffallende Schlafsucht geltend, so dass der Patient zum Essen und zum Verrichten der Nothdurft geweckt werden musste. Erst allmählich wurde er etwas lebhafter und in seinem Bewusstsein klar. Die Pupille war etwas enger, die Sehkraft auf $^4/_{30}$ gehoben. Die Chemosis ging wenig zurück. 12 Tage nach der Operation war schon wieder ganz leichte Pulsation des Bulbus zu fühlen und die Protrusion etwas stärker geworden. Obwohl nun bei Bettruhe und Borumschlägen auf das Auge die Chemosis besser wurde, die Bewegungsfähigkeit des Auges eine grössere ward, das allgemeine Befinden sich besserte, bildete sich im Laufe von 4 Wochen die Vortreibung des Auges sichtlich weiter und auch die Pulsation nahm zu, an der Schläfe und überm Auge war ein leichtes Schwirren zu hören. Der Befund schwankte zeitweise, aber in den folgenden 3 Wochen traten die alten Erscheinungen allmählich so stark wieder auf, dass fast der Zustand wie vor der Operation erreicht war und somit nach 9 Wochen sich ein nahezu vollkommenes Recidiv ausgebildet hatte. Die Erscheinungen des Exophthalmus, das Schwirren, gingen diesmal zurück auf eine Compression der rechten Carotis, an der linken fühlte und hörte man keinen Puls und Geräusch, und eine Compression an der Stelle ihres Verlaufs änderte an dem Befunde nichts. Somit standen wir vor der Frage der Unterbindung auch der rechten Carotis. Die unberechenbaren Folgen einer solchen liessen mich vorläufig davon abstehen, und ich wandte folgendes Verfahren an (Fig. 2). Ich schnitt einen Cartoncylinder (10 cm lang) am einen Ende so aus, dass er genau auf den knöchernen Augenhöhlenrand passte. Um ihn da genau zu fixiren, goss ich um ihn eine ca. 1 cm dicke Gipsschicht auf Wange und Stirn rundlich gerandet und hatte den Cylinder nun nach dem Erstarren in einer Gipslage, die negativ genau auf das Gesicht passend, immer dieselbe Stelle beim Aufsetzen einnahm. Auf das geschlossene Auge wurde ein Borläppchen aufgelegt und in den Cylinder eine feuchte Schweinsblase eingelassen, die etwas (300 g) Quecksilber enthielt. Dies übte einen gleichmässigen sanften Druck aus. Um die contrahirende Wirkung der Kälte auf die dilatirten Venen noch dazu zu haben, wurden über

das Quecksilber, welches für sich abgeschnürt war, kleine Stückchen Eis eingefüllt und das Ganze wie sonst ein Eisbeutel aufgehängt.

Der Kranke lag ruhig und vertrug diese constante milde kühlende Compression des Auges sehr gut. Ausser diesem Druck auf den Bulbus, welcher anfangs täglich 1 Stunde, später 2 Stunden ausgeübt wurde, liess ich 3mal eine Stunde die rechte Carotis gegen die Wirbelsäule comprimiren. Dies wurde 6 Wochen fortgesetzt, dann, da sichtliche Besserung eingetreten war, die Compressionszeiten vermindert, und in weiteren 14 Tagen, also nach zwei Monaten von dem Beginn der combinirten Compressionsbehandlung ab, folgendes Resultat erzielt, mit welchem der Patient zur Entlassung kam.

Es bestand noch eine ganz geringe Vortreibung des Auges, eine leichte Ptosis, aber keine Pulsation, kein subjectives Geräusch, keine Klagen weder am Auge noch im Kopf, noch im Allgemeinen. Die Pupille war etwas weiter als normal, reagirte nur wenig auf Lichteinfall, er zählte Finger auf 6 m. Die

Fig. 3. Fig. 4.

Bewegungen des Auges waren seitlich ganz wenig nach oben und unten mehr beschränkt. Die Chemosis geschwunden, die Lider konnten gut und prompt geschlossen werden (s. Fig. 3 u. 4).

Fünf Monate nach dem Auftreten des Recidivs (während der letzten 3 Monate war Patient zu Hause, wo er leichte Arbeit verrichtete,) stellte sich der Kranke wieder vor und bot folgenden Befund: Der Bulbus war noch ein klein wenig vorgewölbt, das Auge zeigte keine Reizerscheinungen, konnte gut geschlossen und geöffnet werden. Es bestand eine geringe Hypermetropie. Die Opticuspapille war etwas blass, aber keine Atrophie vorhanden. Die Venen des Augenhintergrunds etwas erweitert und geschlängelt, die Arterien normal; an beiden Gefässen keine Pulsation, die Medien klar, die Pupille etwas über mittel weit, auf Licht wenig reagirend. Die Tension des Bulbus nicht vermehrt, eher vermindert, er liest mit Convexglas (+ 4) in 20 cm Zeitungsschrift. Sehschärfe auf $^5/_{15}$ festgestellt. Die seitlichen Bewegungen sind normal, die nach oben und unten etwas beschränkt. Kein Sausen an Schläfe oder überm Auge. Bei Compression aufs Auge hatte man das Gefühl eines elastischen Gewebswiderstands und der Bulbus liess sich nicht weiter in die Augenhöhle hineindrücken.

Das Allgemeinbefinden war gut, der Ernährungszustand mittelkräftig, in seinem Wesen war weder bei uns etwas Auffälliges hervorgetreten noch konnte die Mutter über derartiges von Hause berichten, nur dass er etwas schnell ermüde und zeitweise sich kindisch benehme.

Seine Sprache war klar und flott, die Intelligenz entsprach seinem Bildungsgrad, entsprechend angestellte Prüfungen haben einen Defect nicht erkennen lassen. Keine Veränderung des Charakters, wie häufig bei Stirnhirnverletzung, keine Sensibilitäts- und Mobilitätsstörungen, kein Schwanken beim Stehen und Gehen mit geschlossenen Augen, die Reflexe gleichmässig und normal, keine abnorme Temperaturempfindung, keine Erscheinungen, wie sie bei einer Verletzung des Thalamus optic., Nucleus caud. und des Hirnventrikels auftreten könnten.

Es erscheint geradezu wunderbar, dass nach so erheblichen Läsionen im Gehirn durch das Eindringen der grossen Splitter, welche sich noch daselbst befinden, keine ernsteren Störungen zurückgeblieben sind. Nach der Lage des zweiten Splitters ist eine Verletzung des Seitenventrikels mit grosser Wahrscheinlichkeit anzunehmen, immerhin ist es denkbar, dass mit dem offenbar ohne grosse Geschwindigkeit vordringenden Stahlstück die Gehirnmasse verdrängt wurde ohne die lebensgefährliche Eröffnung der Ventrikel zu verursachen.

Der dritte Splitter hat insofern eine glückliche Lage, als der in nächster Nähe befindliche Nerv. opticus nicht zerstört wurde, was für den Pat., da das andere Auge verloren war, eine totale Erblindung bedeutet hätte. Wohl hat der Nerv. oculomotorius (Ptosis-Störung der Bewegungen des Auges) eine Lähmung erfahren, sich jedoch theilweise wieder erholt. Es ist, da die Lähmung nicht sofort hervortrat, nicht festzustellen, ob sie eine directe Folge der Verletzung des Splitters war, der einen Theil des Nerven zerstört hätte, oder die Folge der Ausbildung des Aneurysmas. Seine Lage zum Oculomotorius kann somit nicht mit absoluter Sicherheit bestimmt werden.

Die Unterbindung der Carotis interna und nicht der communis hatte ich deshalb bevorzugt, weil ich durch die plötzliche Entziehung der Blutzufuhr für die Ernährung des Opticus bezw. der Retina fürchtete. In mehreren Fällen ist nach der Unterbindung der Carotis communis die Erblindung mehr oder weniger rasch erfolgt. Man kann vielleicht sagen trotz der Ligatur, aber man hat auch keine Beweise, dass die Erblindung ohne Ligatur einge-

treten wäre, und selbst in sehr fortgeschrittenen Fällen von Exophthalmus ist die Sehkraft ohne Ligatur besser geworden.

Da der Mann nur noch ein Auge zu verlieren hatte, so kam es mir darauf an, alles zu vermeiden, was die Function gefährden konnte. Die Anastomosen der Arteria ophthalmica mit den Verzweigungen der Art. angularis und ethmoidalis aus der Carot. externa schienen mir einerseits zur Ernährung wichtig und verwendbar, andererseits unbedenklich für die Ausbildung eines Recidivs.

Wie der Fall es lehrte, wurde Letzteres mit von der Carotis communis dextra bezw. den anastomosirenden Aesten des Circulus arteriosus Wilisii verursacht, denn ihre Compression brachte alle neu entstandenen Erscheinungen zum Schwinden, während ein Druck auf die linke Carotis ohne jeden Einfluss war.

Wenn durch die consequent fortgesetzte Compression der rechten Carotis ein Rückgang des Recidivs in die Wege geleitet und mit der gleichzeitigen Compression des Bulbus erreicht wurde, so haben wir uns wie in ähnlichen Fällen der Literatur den Vorgang so zu denken, dass die Abflussverhältnisse des Blutes Zeit hatten sich reichlicher und weiter zu gestalten, dass das Venennetz aus der Orbita nach der Nase aussen (Angularvenen) und in deren Innern sich vergrösserte, gleichzeitig aber eine Thrombosirung der Vena ophthalmica superior und festere Vernarbung der Läsionsstelle der Arteria carotis stattfand. Die Thrombosirung der enorm erweiterten Vena ophthalmica superior, welche die Erscheinung des Exophthalmus bedingt, ist mehrfach als Heilungsvorgang in den in der Literatur niedergelegten Fällen beschrieben worden, und man hat durch Injection Blutgerinnung erzeugender Flüssigkeiten zuweilen mit Erfolg versucht, diese Thrombose einzuleiten. Indessen muss sie langsam entstehen und fortschreiten, das enorm bis zur Bleistiftdicke erweiterte und stark geschlängelte Venenrohr muss sich allmählich mit Gerinnseln in seinem Innern beschlagen, während gleichzeitig eine Erweiterung und Vermehrung der Venenanastomosen für leichteren Rückfluss des Blutes sorgt. Ich glaube in der angeführten Weise eine Methode gebracht zu haben, die geeignet ist, durch den Druck und die Kälteeinwirkung die Vorgänge der langsamen, allmählichen Thrombosirung ins Werk zu setzen.

Die Methode hat gegenüber dem von den Augenärzten angewandten Druckverbande den Vorzug eines absolut gleichmässigen,

beliebig regulirbaren und constant wirkenden Drucks und wirkt durch die genau passende Gypskapsel sehr exact, dazu kommt die contrahirende Wirkung der Kälte. Sie verlangt allerdings mehr Sorgfalt und Nachsehen.

Mit dem besten Erfolge ist ja in den meisten Fällen von Exophthalmus pulsans die Ligatur gemacht worden, aber wenn sie, wie in unserem Fall, nur von vorübergehendem Erfolg war, so ist man vor den schweren Eingriff einer doppelseitigen Unterbindung gestellt, die von schweren Gehirnstörungen gefolgt zu sein pflegt.

Die Versuche von Memorski haben zwar gezeigt, dass man an Hunden die 2 Carotiden und eine Vertebralis unterbinden kann, ohne das Thier ernstlich zu gefährden, aber es ist wohl nicht angängig, dies auf die Verhältnisse des Menschen zu übertragen, ausserdem mahnen die in der Literatur bekannten Fälle von doppelter Unterbindung sowohl bezüglich der dem Eingriff unmittelbar folgenden Gehirnerscheinungen, als bezügl. der späteren Erfolge zur Vorsicht.

Um über die Erfolge der Ligatur ein Urtheil zu gewinnen, habe ich die Fälle von traumatischem Exophthalmus pulsans, soweit brauchbare und sichere Aufzeichnungen vorhanden waren, unter Mitbenutzung der vorzüglichen Statistik Sattler's [1]) und Keller's [2]) aus der Literatur zusammengestellt und 136 Fälle gefunden.

Davon waren 117 = 87 pCt. durch Sturz oder Schlag auf den Kopf,
9 = 6 „ „ Stoss (Nadel, Schirm, Gabel),
10 = 7 „ „ Schuss (4 Schrot, 2 Terzerol, 4 Revolver) entstanden,

davon sind ohne besondere Behandlung als Spontanheilung 11=7 pCt., durch Compression der Carotis 52 = 30 pCt. behandelt. Unter diesen ist in 13 Fällen Heilung, in 6 Fällen Besserung eingetreten, 31 Fälle sind ohne Erfolg mit Compression behandelt und wurden später unterbunden.

Die Ligatur der Carotis communis wurde in 72 Fällen ausgeführt,

---

[1]) Sattler, Ueber Exophthalmus pulsans. Graefe's Handbuch. Bd. 6.
[2]) Keller, Ueber Exophthalmus pulsans. Dissertation. Zürich 1896.

davon sind 30 geheilt,
23 wesentlich gebessert,
3 ohne Erfolg geblieben
und 16 recidivirt.

Todesfälle sind unter den mit Ligatur behandelten 8, und zwar auf Kosten der Ligatur unmittelbar 3,

darunter 2 Frauen im Alter von 65 und 63 Jahren,
1 junges, sehr schwächliches Mädchen,

im Uebrigen ist der Tod eingetreten

1 mal nach 4 Wochen durch Nachblutung bei Alkoholexcess,
2 „ durch spätere Nachblutungen,
1 „ durch Pyämie,
2 „ durch accidentelle Wundkrankheiten (diff. Phlegmonen).

Die Zahl der Todesfälle bei Exophthalmus puls. ist eine verhältnissmässig recht geringe; man berechnet sie im Allgemeinen bei einseitiger Carotisligatur auf 22—23 pCt., aber die günstigen Resultate erklären sich einmal daraus, dass es meist junge, jugendkräftige Individuen waren, und zweitens, dass diese inmitten ihrer besten Gesundheit und Arbeitsfähigkeit standen. Ebenso günstig und ohne ernstliche dauernde Folgen war die Ligatur in Bezug auf Gehirnerscheinungen, die in den meisten Fällen gar nicht, in einigen wenigen nur vorübergehend (1—2 Stunden oder einige Tage) beobachtet wurden und sich als Ohnmachten, Schwindel und Benommenheit, leichte Sprachstörungen zeigten. Wie wenig gefährlich die Ligatur gerade bei Exophthalmus pulsans war erhellt aus einigen Zahlen folgender Statistik, die ich nach Keller citire.

Todesfälle sind beobachtet von

Lefort und Pilz bei Ligatur der Carot. comm.	
aus verschiedenen Indicationen	40 —43 pCt.
wegen Tumor	34,5—34 „
Exophthalmus puls. oder Orbitaltumoren .	12,5 „
Sattler: Exophthalmus puls. aus allerlei Gründen	14 „
Eckerlein „ „ „ „ „	8 „
Keller „ „ „ „ „	4,25 „

Gehirnerscheinungen

Lefort und Pilz bei Ligatur der Carot. comm.	
bei sonstigen Krankheiten	27—32 pCt.
bei Tumoren und Exophthalmus	23 „
bei Exophthalmus pulsans	6—8,5 „

Wesentlich anders stellen sich die Verhältnisse bei der doppelten Ligatur, welche durch Recidive veranlasst wurde. Ich möchte noch voraus schicken, dass man leicht auf den Gedanken kommen könnte, die doppelte Ligatur wäre meist in den Fällen doppelseitigen Exophthalmus nothwendig gewesen, und dass es sich dabei um besonders schwere Fälle gehandelt habe.

Ich konnte nun 17 Fälle von doppelseitigem Exophthalmus finden, von denen nur in einem eine doppelseitige Ligatur gemacht werden musste, in 10 Fällen hat die einseitige Unterbindung ausgereicht, ja in 5 Fällen hat die Digitalcompression der Arterie zum Ziel geführt, und 1 Mal ist Spontanheilung eingetreten.

Bei der doppelseitigen Ausbildung des Exophthalmus ist in der Regel auf der Seite der Verletzung das Leiden zuerst entstanden, und bei den meist durch Fall auf's Kinn, Stirn, Hinterkopf oder Pressung des Schädels in der Quere zwischen Eisenbahnwagen, also nicht einseitig verletzten Fällen ist doch die Zerreissung der Arterie nur einseitig gewesen, und ihre Compression bezw. Ligatur hat zum Rückgang der Symptome geführt.

Bei der Entstehung des doppelseitigen Exophthalmus ist die Zerreissungsstelle der Arterie in Bezug auf die Lage und Gestaltung des Circulus venosus, der in der Sella turcica die Hypophysis umkreist und die beiderseitigen Sinus cavernosi in Verbindung setzt, von ausschlaggebender Wichtigkeit. Dringt das Blut aus der verletzten Arterie leicht durch diesen Blutleiter zur anderen Seite, so ruft die Stosswelle bald Stauung und seine Folgen auf das andere Auge hervor wie auf der Seite der Verletzung. Wenn dies bei einseitiger Verletzung nicht öfter der Fall ist, so liegt das ausser an den genannten Voraussetzungen des Sitzes der Verletzung, dem weit angelegten Venencirculus auch an den verschiedenen Thrombosirungs- und Verheilungsvorgängen an der Stelle der Zerreissung der Arterie und in dem Sinus.

Jedenfalls erscheint es unter dieser Berücksichtigung der Verhältnisse nicht sonderbar, dass in den 17 Fällen doppelseitigen Exophthalmus fast immer die Ligatur der einen Carotis zur Heilung oder Besserung ausgereicht hat.

Viel unangenehmer sind die Fälle, wo nach der Ligatur der Exophthalmus nach mehr oder weniger langer Zeit in der alten Weise so stark aufgetreten war, als wäre überhaupt noch nichts zu seiner Heilung geschehen.

Unter 16 Fällen mit Recidiv wurde bei 7 die anderseitige Ligatur angewandt (die Patienten befanden sich im Alter von 18—30 Jahren), dabei traten zweimal schwere Gehirnerscheinungen, einmal mit bleibenden Folgen (Hemiplegie, Sprachstörungen etc.) auf, viermal Erblindung, darunter einmal doppelseitig. Ein Fall wurde nach 30 Tagen auf der anderen Seite operirt und geheilt, hatte aber keine schweren Erscheinungen des Exophthalmus, sodass man an einen Rückgang derselben nach einseitiger Ligatur zu hoffen berechtigt war. 1 Fall wurde trotz doppelseitiger Unterbindung nur wenig gebessert.

Wenn wir auch durch die doppelte Unterbindung, wie aus letztem Fall ersichtlich, keine wesentliche Besserung mehr erlangen, so ist das in verschiedenen Umständen zu suchen. Wir können die Zuflussverhältnisse nicht beeinflussen, es bilden sich in dem peripherischen Stumpf der alten ligirten Arterie Anastomosen aus tiefen Nackenarterien, Hals- und Schilddrüsenzweigen, sodass sie sich in mehr oder weniger langer Zeit wiederfüllt. Natürlich wäre das ziemlich gleichgültig, wenn bis dahin der alte Riss verheilt und gut vernarbt wäre, aber wie wir aus Sectionen und Experimenten wissen, geht die Heilung nur durch bindegewebigen Verschluss aus dem Thrombus hervor und die Narbenstelle bleibt lange weich, zart und wenig widerstandsfähig. Andererseits können die Artt. vertebrales den Zufluss des Blutes in vorwiegendem Maasse übernehmen, sodass die communicirenden hinteren Arterien aus den Vertebrales zum Circulus Wilisii sehr ansehnlich werden und die Compression der anderseitigen Carotis gar nicht den Effect hat, den wir wünschen. Wir würden in solchen Fällen auch mit einer frühen Unterbindung der anderseitigen Carotis nicht eben viel ausrichten und ev. nur das Gehirn oder Leben gefährden. Alle

diese Vorgänge sind individuell verschieden, und wir haben darauf keinen bestimmenden Einfluss.

Dass die Heilung bezw. Thrombosirung der Arterienläsionsstelle leichter und besser stattfinden kann, wenn wir die stossende mächtige Blutwelle möglichst ausschalten, ist ja selbstverständlich, aber wir gefährden dieselbe nicht, wenn wir eine einleitende Compression der Ligatur voraufgehen lassen. Haben wir doch gesehen, dass eine ganze Anzahl von Fällen allein durch Compression zur Heilung kamen, meist allerdings nach längerer Zeit. Diese einleitende Compression bahnt Anastomosen an und schützt namentlich ältere Individuen vor dem verderblichen Einfluss des directen absoluten Blutabschlusses durch die Ligatur. Diese kann dann mit viel besseren Chancen gemacht werden. Man soll aber auch nicht zu lange damit warten, denn es darf als feststehend angesehen werden, dass sie weitaus am besten die Heilung ermöglicht. Wartet man sehr lange, so sind die Collateralen mächtig genug, um den Effect zu schwächen oder zu vereiteln, bei jungen Individuen dürfte 2—3 Wochen der Compression genügen. Andererseits darf man sich durch das Auftreten eines Recidivs nicht verleiten lassen, sofort zur zweiten Ligatur zu schreiten, da die Gefahr, wie wir gesehen, sehr gross und die Misserfolge nicht ermuthigen können.

Man wird auf die weitere Ausbildung und Verbesserung des venösen Rückflusses und die langsame Thrombosirung der stark dilatirten Vena ophthalmica zu reflectiren haben und kann dafür wie für die Heilung der Läsionsstelle fördernd wirken durch die ungefährlicheren Maassnahmen der Compression der anderseitigen Arterie und des Bulbus, jedoch müssen dieselben consequent fortgesetzt werden ev. mehr als 2 Monate mit Bettruhe und vorsichtiger Weiterbehandlung, Vermeidung von Anstrengung etc., wenn sie ihren Zweck erreichen sollen.

XXXVI.

Experimente über Magenveränderungen als Folge von Thrombose und Embolie im Pfortadergebiete.[1]

Von

Prof. Dr. Erwin Payr in (Graz) Greifswald.

(Hierzu Tafel VI—VIII und 3 Textfiguren.)

M. H.! Ich möchte Ihnen vorerst kurz über eine Reihe von Thierversuchen berichten, die ich unternommen habe, um die Rolle von thrombotischen und embolischen Vorgängen im Pfortadergebiete beim Zustandekommen von krankhaften Veränderungen im Magen, bei Blutungen, Erosionen, Geschwüren und deren Folgezuständen zu studiren.

Wie Sie wissen, hat man schon seit Langem den Veränderungen an den Blutgefässen bei der Entstehung entzündlicher und besonders geschwüriger Vorgänge im Magen eine grosse Bedeutung beigelegt.

Ich brauche da nur aus der Pathogenese des runden Magengeschwüres daran zu erinnern, dass seit Virchow (1) eine grosse Zahl von Forschern theils auf Grund pathologisch-anatomischer, theils experimenteller Untersuchungen zur Ueberzeugung gekommen ist, dass primäre oder secundäre Veränderungen an den Blutgefässen des Magens ätiologisch von grösster Bedeutung sind.

So zahlreiche Phasen die Pathogenese des Magengeschwürs durchgemacht hat, so ist die Lehre von der wichtigen Rolle

[1]) Auszugsweise vorgetragen am 3. Sitzungstage des XXXVI. Congresses der Deutschen Gesellschaft für Chirurgie, 5. April 1907.

der Blutgefässalteration doch als der rothe Faden, den wir in irgend einer Form immer wieder finden, zu bezeichnen.

Aneurysmatische Gefässerweiterungen und Intimawucherungen, degenerative Vorgänge verschiedener Art in der Gefässwand, venöse Stase in den Magenvenen, Krampf der Muskeln der kleinen Arterien, Embolie und Thrombose der Magengefässe bezeichnen nur die wichtigsten Phasen dieser Lehre!

Jedenfalls muss es heute als feststehend bezeichnet werden, dass eine Circulationsstörung in der Magenwand, zum mindesten in der Schleimhaut, eine Grundursache für später einsetzende, durch den Chemismus des Magens bedingte Zerstörungsprocesse in der Magenschleimhaut und den tieferen Schichten des Organes abgiebt. Die Magenschleimhaut verliert eben ihre Widerstandskraft gegen die verdauende Wirkung des Magensaftes, sowie in ihr Ernährungsstörungen Platz greifen und damit die Lebenseigenschaften der Zelle erlöschen.

An diesen fundamentalen Thatsachen haben auch die zahlreichen Untersuchungen über den Einfluss mykotischer Processe, über die Bedeutung des Nervensystems auf das Zustandekommen von geschwürigen Processen im Magen nichts geändert; ebensowenig die umfassenden Studien über die gleichzeitige Blutbeschaffenheit, den veränderten Chemismus des Magens, über Salzsäuregehalt, Fermentwirkung u. v. A. Ein grosser Theil derselben war vor Allem der auch heute noch nicht als völlig gelöst zu bezeichnenden Frage gewidmet, warum das menschliche Magengeschwür im Gegensatze zu fast allen im Thierexperimente erzeugten eine so geringe Heilungstendenz aufweist.

Um zur Frage der Circulationsstörung zurückzukehren, bemerken wir, dass man an Thrombose und Embolie in den Gefässen der Magenwand als die zur Ernährungsstörung der Schleimhaut führenden Endstadien eines krankhaften Vorganges in den Gefässen in mannigfaltigster Form und Genese schon seit Langem gedacht hat.

Die ersten Versuche durch Kreislaufstörungen geschwürige Processe im Magen zu erzeugen, reichen fast ein halbes Jahrhundert zurück.

Man versuchte durch Unterbindung der Magengefässe, der Pfortader, sowie durch künstliche Embolisirung der Magenarterien Geschwürsbildung

zu erzeugen. Während erstere Art der Versuchsanordnung gewöhnlich nicht zum gewünschten Ziele führt, gelang es Panum (2), Cohnheim (3) u. A., durch künstliche Embolie der feinen Magenarterien Ulcera der Magenschleimhaut zu erzeugen.

Es tauchte der Begriff des embolischen Magengeschwüres auf, den v. Recklinghausen (4) durch den Nachweis arterieller Embolie beim Menschen weiter stützen konnte und besteht derselbe bis heute zu Recht; eine kleine Anzahl von Mittheilungen von Körte (5), Nitka (6) u. A. beschäftigen sich mit demselben.

Der Magenvenen wurde dabei wenig oder garnicht gedacht. Nur Müller (7) hat schon in den sechziger Jahren, allerdings vergeblich, versucht, durch Unterbindung des Pfortaderstammes, sowie kleiner und grosser Venen der Magenwand Geschwürsbildung zu erzeugen.

Zu abschliessenden Ergebnissen führten jedoch diese Versuche nicht.

Einen neuen Impuls zur Bearbeitung erhielt diese Frage der circulatorisch bedingten Magenveränderungen erst durch v. Eiselsberg's (8) klinisch ungemein wichtige und interessante Befunde von postoperativen Magenblutungen, besonders nach Alteration des Netzes (Unterbindung, Resection). Ich brauche nur an die schönen Arbeiten Friedrich's (9) und seiner Schüler Hoffmann (10) und Sthamer (11), an jene von Engelhardt (12) und Neck zu erinnern, um als Gesammtergebniss dieser mühevollen Untersuchungen die Thatsache hinstellen zu können, dass nach experimenteller Unterbindung des Netzes sich an der Leber Infarctbildung, im Magen Blutungen, Erosionen und Geschwürsbildungen erzeugen lassen; allerdings sind die verschiedenen Versuchsthiere in sehr verschiedenem Maasse für diesen Eingriff empfänglich und ist nicht allen Experimentatoren das Erzeugen dieser Veränderungen in gleicher Art und Häufigkeit geglückt.

Zur Erklärung dieser höchst interessanten und in der menschlichen Pathologie so bedeutungsvollen Erscheinung wurde vor allem eine thrombotische und embolische Genese sowohl von v. Eiselsberg, als den späteren Bearbeitern der Frage als wahrscheinlichster Erklärungsmodus herangezogen.

Durch Losreissen von lockeren Thrombusstücken in den Venen des Netzes und Verschleppung auf dem Wege der retrograden Embolie (retrograden Transportes), sowie durch fortschreitende Thrombose an den unterbundenen Arterien und Venen bis in das Gebiet der Arteriae und Venae gastroepiploicae hielt man die sich darbietenden Veränderungen für genügend er-

klärt; Engelhardt und Neck dachten neben den zugegebenen thrombotisch-embolischen Vorgängen noch an mykotisch bedingte Gewebsveränderungen.

Von mehreren Untersuchern konnten in den Gefässen der Magenwand Pfröpfe nachgewiesen werden und legen es die im Grossen und Ganzen übereinstimmenden Versuchsergebnisse der genannten Autoren sehr nahe, die gefundenen Veränderungen an Magen und Leber auf retrograde Embolie im Venensystem, zum Theile vielleicht auch auf fortgeleitete Thrombose, theils in Arterien, theils in Venen zurückzuführen.

Gerade auch hier ist den Venen weniger Bedeutung beigemessen worden, als den Arterien, nur Friedrich hat ernstlicher an sie gedacht.

Als vollständig in ihrem Wesen geklärt konnten jedoch die mehrfach genannten Veränderungen im Magen und in der Leber nicht bezeichnet werden; ich hielt es für möglich, durch eine neue Versuchsanordnung, die die betreffenden Gefässgebiete direct als Angriffspunkte wählen sollte, für die fraglichen Veränderungen noch zwingendere Beweise zu erbringen und so ging ich schon vor mehr als drei Jahren an eine experimentelle Neubearbeitung dieser Frage; über einen Theil meiner Versuche habe ich vor zwei Jahren in einer vorläufigen Mittheilung berichtet.

Als offenstehende Frage war insbesonders das Verhältniss zwischen retrograder Embolie und fortgeleiteter Thrombose zu bezeichnen; es war nicht ohne Interesse, den Weg und die Wirkung der Emboli in den Magenvenen, den Ort ihres Steckenbleibens, die durch sie bedingten Veränderungen zu studiren. Als besonders wichtig erschien es mir ferner, einen Versuch zu machen, die von Seite der pathologischen Anatomen so vielfach beleuchtete Frage der retrograden Embolie unter besonderer Berücksichtigung des Pfortaderkreislaufes einer experimentellen Darstellung in vivo zugänglich zu machen.

Durch diese Bemerkungen ist die Tendenz meiner Versuche im Allgemeinen gekennzeichnet.

Es wurden verschiedene Verfahren geprüft, um in den Netz- und Mesenterialgefässen Thrombose zu erzeugen. Diese Thromben sollten dann verschwemmt werden und deren Wirkung in den ver-

schiedenen Ausbreitungsgebieten des Pfortadersystems beobachtet werden.

Der grösste Theil meiner Versuche beschäftigte sich damit, durch Injection verschiedenartiger fein vertheilter Substanzen in die Wurzelgebiete des Pfortadersystems in die leberwärts strömenden Blutmassen theils tropfenförmige, theils corpusculäre Elemente zu bringen und deren Wege und Wirkung als Emboli zu studiren.

Versuche über Einbringung kleinster Emboli in die feinen Venen der peripheren Pfortaderabschnitte sind bisher zu diesem Zwecke noch nicht gemacht worden; doch liess sich gerade aus solcher Art angeordneten Versuchen eine Aufklärung darüber erhoffen, ob solche leberwärts schwimmende Partikelchen in die Magen- und Duodenalgefässe gelangen und dort zu krankhaften Veränderungen führen.

Die Veränderungen an der Leber sind ja, die Anwesenheit irgendwelcher Pfröpfe angenommen, viel leichter erklärlich, als die krankhaften Veränderungen im Magen.

Ausser diesen speciell dem Studium der Magenveränderungen auf Basis von Circulationsstörungen gewidmeten Versuchen berichte ich in einer zweiten Mittheilung noch kurz über einige klinische hieher gehörige Beobachtungen.

Es sei noch die Bemerkung eingeflochten, dass nachfolgende Beobachtungen und Experimente einen Theil einer den krankhaften Veränderungen im Pfortadersystem und deren gegenseitigem Zusammenhange gewidmeten Bearbeitung darstellen. Ich verweise dabei auf einen bisher nicht in extenso publicirten Vortrag (13) auf dem Chirurgen-Congress des Jahres 1904, in dem ich über Beobachtungen von Netz- und Mesenterialvenenthrombose während der Ausführung von Bauchhöhlenoperationen berichtet habe, ferner auf meine schon genannte vorläufige Mittheilung über Appendicitis und embolische Magenerkrankungen (14) und hoffe in Kurzem die ausführlichen Publicationen über die angedeuteten Fragen nachfolgen lassen zu können.

Eine grössere experimentelle Arbeit über den Einfluss der Gefässthromben, sowie capillärer Embolie auf das Zustandekommen von Darmgeschwüren ist leider noch nicht vollendet; sie hätte in vieler Beziehung der jetzt vorliegenden über die auf gleicher

Basis entstandenen Magenveränderungen ergänzt und vervollständigt; doch wird sich Gelegenheit geben, auf dieses Nachbargebiet hinzuweisen.

Versuchsanordnung und Technik.

Wie schon angedeutet, beabsichtigten unsere Versuche eine möglichst directe Beeinflussung des Gefässsystems. Wir wählten deshalb zur Erzeugung von Thrombose und Embolie zwei verschiedene Wege. 1. Die thermische Schädigung der Gefässe; 2. die intravasculäre Injection und zwar ausschliesslich in die Venen des Netzes und der Mesenterien.

Die durch die thermische Schädigung der zarten Gefässe des Netzes oder der Mesenterien entstandenen Thromben wurden theils ihrem Schicksal überlassen und bei der Autopsie des Thieres nachgesehen, ob eine retrograd-embolische Verschleppung stattgefunden hatte, oder aber es wurde durch geeignete Manipulationen die Losreissung und embolische Verschleppung von Thrombusstücken begünstigt.

Bei den Injectionsversuchen wurden verschiedenste corpusculäre Elemente in Emulsionsform oder tropfenförmige, halb weiche, gewöhnlich ölige fettige Substanzen von der Consistenz weicher Pfröpfe als künstliche Emboli in Venen des Pfortadergebietes unter entsprechender Injectionstechnik eingespritzt, deren Weg und Wirkung intravital, sowie bei der Section des Versuchsthieres untersucht.

Es wurde an über 50 Thieren experimentirt. Als Versuchsthiere dienten hauptsächlich Kaninchen und Meerschweinchen, ausnahmsweise auch Katzen und Hunde. Die zum Zwecke der Einübung der Injectionstechnik gemachten Versuche sind dabei nicht eingerechnet.

Die Versuchsthiere wurden gewöhnlich narkotisirt, theils mit Aether, theils mit Chloräthyl; die Hunde wurden durch Skopolamininjectionen mit oder ohne nachherige Aetherdarreichung anästhesirt. Nur ausnahmsweise und zu Controllzwecken wurde an nichtnarkotisirten Thieren experimentirt.

Auf eine aseptische Vorbereitung des Operationsfeldes wurde möglichst geachtet, die Bauchhaut sorgfältigst rasirt und durch längere Zeit desinficirt. Die Eröffnung des Abdomens erfolgte gewöhnlich in der unteren Hälfte des Unterleibes, da die obere besonders bei Kaninchen durch den stets reichlich mit Nahrung gefüllten Magen eingenommen wird.

Bei älteren, ausgewachsenen Kaninchen ist das Netz fettreicher und gerade dadurch zuweilen für unsere Injectionsversuche weniger geeignet, als bei jüngeren, fettärmeren Thieren. Kleine, ganz junge Kaninchen sind wegen Enge der Gefässe nicht gut zu verwenden, wohl aber Meerschweinchen, bei denen wir fast stets die Einführung einer feinen Pravaznadel in die Mesenterial- oder Netzvenen möglich machen konnten.

Die hervorgezogenen Theile, Mesenterium oder Netz wurden stets auf Compressen mit körperwarmer physiologischer Kochsalzlösung vorgelagert und

in regelmässigen Zeitintervallen mit ebensolcher Flüssigkeit befeuchtet; wenn der Versuch aus bestimmten Gründen etwas länger dauerte, so wurden alle vorgelagerten Theile in ebensolcher Weise vollständig eingehüllt.

Zur Erzeugung von Thrombenbildungen durch Kälte oder Wärme wurden stes periphere Partien des Netzes verwendet, die ganzen übrigen Organe der Bauchhöhle durch mehrfache Lagen von warmen Kochsalzcompressen vor der unbeabsichtigten Kälteeinwirkung geschützt.

Wenn die Vereisung am Mesenterium vorgenommen wurde, geschah dies gewöhnlich an jenen Stellen, an denen die Gefässe isolirt als grössere Stämme zwischen den zarten Gekröseblättern verlaufen, also etwa in der Mitte zwischen Mesenterialwurzel und Darmansatz. Der Darm wurde stets sorgfältig durch Umhüllung vor der Kältewirkung bewahrt.

Die locale Erfrierung oder Vereisung wurde stets mittelst Chloräthyl vorgenommen, weil sich dessen feiner Strahl bequem auf eine ganz circumscripte Stelle hinleiten lässt. Ein emporgezogener Netzzipfel friert innerhalb weniger Secunden so fest, dass er wie ein aufgezogenes Segel stehend in die Luft ragt. Bei langsamem Auftauen unter Zimmertemperatur vergehen manchmal einige Minuten, bis die Eishülle geschmolzen ist und das Netz wieder seine weiche Beschaffenheit annimmt. Beim raschen Auftauen durch Bespülen mit warmer, physiologischer Kochsalzlösung geschieht dies viel schneller. Es ist dabei jedenfalls die Gelegenheit zum Fortgeschwemmtwerden von gebildeten Thrombusstückchen noch viel grösser, als bei langsamem Auftauen.

Ich konnte fast in allen derartigen Versuchen bemerken, dass schon ganz kurze Zeit nach dem Auftauen oder sogar noch während desselben kleine punktförmige Blutungen in den zarten Gewebsmaschen des Netzes oder des Mesenteriums auftraten.

Die Circulation stellte sich in der Mehrzahl meiner Versuche wieder her, das Blut hatte aber, wie ja schon längst aus der Physiologie bekannt, eine Aenderung seiner Farbqualität erfahren. Sowohl Netz als Mesenterium wurden nach dem Aufthauen aus der Vereisung mächtig activ hyperämisch. In manchen Fällen konnte man ganz deutlich schon makroskopisch in kleineren Gefässbezirken Thrombose nachweisen; eine Stase war immer auch in den grossen Gefässen von Netz und Mesenterium vorhanden.

eine starke venöse Ueberfüllung der sehr erweiterten Gefässe war manchmal durch längere Zeit ungemein ausgeprägt. Die zuweilen schon nach 4—8—10 Minuten ganz deutliche Thrombosirung liess sich durch Bestreichen der Gefässe mit dem Knopf einer Knopfsonde erweisen, indem die leergestrichene Partie sich nicht mehr mit Blut füllte und das Gerinnsel, einem Wurm ähnlich, meist an jener Stelle liegen blieb, wohin es geschoben worden war.

Die mikroskopische Untersuchung jener mit Vereisung behandelten Netzpartien ergab in den kleineren Gefässen mit grosser Constanz Thrombenbildung. Es wurde die Bildung rother und gemischter Thromben beobachtet.

In entgegengesetzter Richtung angestellte Versuche waren bestrebt, durch Anwendung höherer Temperaturen Alterationen des Blutes zu erzeugen. Es wurde dazu 55—60—70° C. warme physiologische Kochsalzlösung benützt, die mittelst einer kleinen Compresse auf die betreffende Netz- oder Mesenterialpartie gelegt wurde.

Nicht selten wurde die „Verbrühung" auch in der Weise bewerkstelligt, dass die warme Kochsalzlösung in eine 10 ccm fassende Schleich-Spritze gefüllt wurde und das zu schädigende Object durch längere Zeit mit feinem Strahl bespritzt wurde.

Auch nach dieser hyperthermischen Beeinflussung stellte sich stets eine gewaltige Hyperämie des Netzes, beziehungsweise des Mesenteriums ein und es zeigten sich ebenso, wie früher geschildert, die Erscheinungen der Stase, beziehungsweise Thrombose.

Ich muss jedoch erwähnen, dass die circulationsschädigende Wirkung der Wärme mir in allen Versuchen geringer schien, als die der Kälte.

In einem Theile der Versuche wurden die durch die thermische Schädigung erzeugten Thromben einfach ihrem Schicksale überlassen und nach der entsprechenden Zeit die Section des Thieres gemacht. In anderen wieder wurde die embolische Verschleppung direct begünstigt, sei es durch Bespülen des wieder aufthauenden Netzes mit einem ziemlich kräftigen Strahl körperwarmer physiologischer Kochsalzlösung, sei es durch Bestreichen mit einer Knopfsonde in magenwärts sehender Richtung oder endlich durch schüttelnde oder leicht massirende Bewegungen: doch machte ich von solchen Manipulationen nur selten Gebrauch.

Die Mehrzahl der von mir unternommenen Versuche bestand in Injection verschiedenster künstlicher „Emboli“ in die Venen des Netzes oder der Mesenterien, zuweilen auch des Wurmfortsatzes.

Nicht unwesentlich ist die Wahl des betreffenden Gefässes. Es wurde bei Wahl einer Netzvene stets getrachtet, an möglichst peripherer Stelle die Injection durchführen zu können. Manchmal ist die Vereinigungsstelle zweier von der Peripherie kommender Venenstämmchen die günstigste Stelle für den Einstich. Stets war es mein Bestreben, von den Coronarvenen des Magens möglichst entfernt zu bleiben. .

Es ist noch zu bemerken, dass beim Kaninchen und Meerschweinchen die V. coronar. ventric. super. hinter der kleinen Curvatur des Magens die Vena lienalis aufnimmt, die jedoch meist entsprechend der geringen Grösse der Milz nur schwach entwickelt ist. Dies erklärt auch die später noch zu erwähnenden recht häufigen gleichzeitigen Veränderungen an Magen und Milz. Beim Kaninchen ist ferner die directe Einmündung einer zuweilen erheblichen Vena pylorica in die Pfortader zu erwähnen.

Auch bei Wahl einer Mesenterialvene wurde gewöhnlich eine mehr peripher gelegene Stelle gewählt; da diese Venen stärkeren Calibers sind, ist an ihnen die Injection natürlich viel leichter. Die Injection selbst geschah immer in der Weise, dass der betreffende Theil vorher möglichst bequem und stets auf in Na Cl-Lösung getauchte Compressen vorgelagert wurde. Am leichtesten liess sich die Einspritzung ausführen, wenn der mit einem Stückchen Compresse umwickelte Finger unter die betreffende Netz- oder Mesenterialpartie gelegt und ohne Compression dadurch emporgehoben wurde.

Die Vermeidung der gleichzeitig mit der Vene besonders in den Mesenterien mit absoluter Constanz verlaufenden Arterie ist bei einiger Uebung durchaus nicht schwierig. Die Arterie unterscheidet sich von der Vene durch eine leicht weisslich-graue Färbung, durch die grössere Wandstärke bedingt und zeigt stets eine ungemein lebhafte Pulsation, die allerdings scheinbar der benachbarten Vene mitgetheilt ist. Durch eine ganz kurz dauernde central von der beabsichtigten Injectionsstelle ausgeführte Compression kann man häufig eine leichte Anschwellung der Vene hervorrufen, die den Eingriff sehr erleichtert. Zur Ausführung der Injection bedarf man einer ausgezeichnet functionirenden 1—2 ccm haltenden Subcutanspritze — ich benutzte stets die sogenannte Recordspritze — und sehr feiner, trefflich geschliffener Nadeln. Ich habe nicht selten Nadeln von 0,2—0,25 mm Durchmesser benützt.

Das Einstechen der Nadeln in die Vene erfolgte gewöhnlich in peripherer Richtung, später allerdings auch in der Richtung gegen die Leber zu, weil es sich als ziemlich gleichgültig herausgestellt hatte, in welcher Richtung die Injection erfolgte, denn an der Stelle der Einspritzung erweiterte sich das Gefäss während und unmittelbar nach derselben ziemlich stark und erfolgt auch bei centrifugaler Richtung der Injection sehr bald eine der Richtung des Blutstromes entsprechende Umkehr der injicirten Masse, die an der noch im Gefässe steckenden Nadel nun rasch leberwärts vorbeifliesst. Ich habe in einem grösseren Theile der Fälle die Injection principiell in centrifugaler Richtung ausgeführt, um dem Vorwurfe zu begegnen, dass man bei starkem Druck die künstlichen Emboli direct in die Magengefässe hineintreibt. Die Versuche sind also bald in der einen, bald in der anderen Richtung unternommen worden, ohne dass sich ein Unterschied im Resultate gezeigt hätte. Stets wurde unter geringem Drucke und gewöhnlich auch sehr langsam injicirt.

Man trachtet, die Nadel möglichst parallel zum Verlaufe der Vene zu halten und möglichst tangential einzuführen. Man erlangt schon nach kurzer Zeit die nöthige Uebung im Einführen der Nadel in die Vene ohne deren Wand an einer zweiten Stelle wieder zu durchbohren, was natürlich den Versuch unmöglich macht. Eine möglichste Ausbildung der Injectionstechnik trägt natürlich viel zum Gelingen derartiger Experimente bei. Es erschien uns vortheilhaft, die Nadel unmittelbar vor dem Einstich in Paraffin. liquidum zu tauchen. Es ist sogar möglich, die Nadel ohne Nebenverletzung in Gefässe von etwas kleinerem Querschnitt als der Nadeldicke entspricht, einzuführen. Höchstens bei $^1/_{10}$ der Versuche ist uns die beabsichtigte Injection an einem Gefäss missglückt und musste wiederholt werden. Das leichte Gehen des Kolbens der Spritze ist ganz unerlässlich, denn bei irgend stärker nothwendigem Druck auf den Spritzenstempel ist es ganz unmöglich, die Nadel ganz unverrückt in ihrer Lage im Gefässe zu erhalten. Will sich Jemand die Technik dieser Injectionen erleichtern, so führt man in das Gefäss eine mit einem Gummischlauch armirte Nadel ein und lässt von einem Gehülfen die Einspritzung ausführen.

Nach geschehener Injection wird die Nadel zurückgezogen, und kommt es bei möglichst tangentialem Durchstich der Gefässwand mit feinster Nadel vor, dass nur einige Tropfen Blut aus der Gefässwunde herausrinnen und die kleine Blutung auf leichte, kurze dauernde Compression steht. In anderen Fällen jedoch blutet das betreffende Gefäss recht stark und wird, wenn auch nach etwas länger dauernder Compression die Blutung nicht steht, die Unterbindung nöthig. Ich habe, wenn irgend möglich, getrachtet, dieselbe zu umgehen. Niemals wurde eine Massenligatur ausgeführt, sondern stets nur

das betreffende Gefäss, das vorher meist schon isolirt worden war, mit feinster Dechamps'scher Nadel umgangen und ligirt. In manchen Fällen kann man sich dadurch helfen, dass man mit feinster, ganz spitzer Gefässklemme die blutende Stelle in der angestochenen Vene fasst, und genügt ein Zugeklemmtwerden von kurzer Dauer zur definitiven Blutstillung. Während der Ausführung der Injection kann man zuweilen ungemein deutlich die Wege, welche die Emboli nehmen, verfolgen. Dies hängt natürlich sehr von der Wahl der eingespritzten Substanz, auf die wir gleich zu sprechen kommen, ab. Man beobachtet ferner eine deutliche Erweiterung des betreffenden Gefässes, sowie auch des ganzen benachbarten Gefässgebietes. Endlich kann man aber gelegentlich eine nicht uninteressante Erscheinung am Magen der Versuchsthiere beobachten. Es zeigt sich in demselben eine blitzartig auftretende, manchmal auch etwas langsamer verlaufende Contraction, und zwar am Pylorus oder in segmentärer Form präpylorisch, Bei Kaninchen habe ich diese Erscheinung nur einmal gesehen, mehrmals bei Meerschweinchen und bei Katzen. Dieselbe ist natürlich nur dann gut zu beobachten, wenn das Thier keinen stark gefüllten Magen hat. Ich konnte sogar eine länger andauernde, stärkere spastische Contraction des genannten pyloruswärts gelegenen Magenabschnittes beobachten. Ich kann mich dabei nicht des Gedankens erwehren, dass das Hineingelangen von Embolis in die Gefässe der Magenwand einen mächtigen Reiz darstellt, durch den die musculäre Contraction bedingt wird.

Bei grösseren Mengen von Injectionsmassen sieht man oft ganz deutlich die Ausbreitung derselben.

Die grösste Zahl der Versuche ist mit chinesischer Tusche ausgeführt.

Die Körnchen einer guten käuflichen Tusche ballen sich ein wenig zusammen und sind sehr geeignet, die kleineren und kleinsten Gefässe in Form von Pfröpfen zu verlegen.

Ein anderes, ganz ausgezeichnetes Material zur Erzeugung künstlicher capillärer Embolien ist eine Dermatolpulver-Emulsion. Das Dermatolpulver wird in einer Eprouvette im Verhältniss 1 : 3 oder 1 : 5 mit physiologischer, steriler Kochsalzlösung geschüttelt und lässt sich dann, in ein Schälchen ausgegossen, in die Spritze füllen und selbst durch recht feine Nadeln injiciren. Besonders für jene Versuche, bei denen man sich schon makroskopisch über die Wege der künstlich erzeugten Emboli überzeugen will, ist diese Dermatolemulsion sehr werthvoll. Das hellgelbe Fluidum sieht man in den Gefässen ungemein deutlich. Dies ist besonders bei den später zu besprechenden einfachen

Versuchen über das Wesen der retrograden Embolie überhaupt wichtig.

Bei einigen wenigen Versuchen wurde Aleuronat verwendet. Die Injection mittelst feiner Nadeln ist dabei natürlich unthunlich und wurde deshalb dieses Medium nicht häufig von uns benützt.

Dagegen wurden mehrfache Injectionsversuche mit Paraffinum liquidum, mit Oleum olivarum, mit durch leichtes Erwärmen flüssig gemachter gelber Vaseline, sowie endlich mit weisser Vaseline, die sich gerade unter etwas stärkerem Drucke in Comedonenformen ausspritzen liess, gemacht. Diese mit öligen Tropfen oder halbfesten Vaseline-Embolis gemachten Versuche hatten fast immer Circulationsstörungen in den Magengefässen zur Folge.

Endlich ist noch zu erwähnen, dass ein paar Mal mit Berlinerblau gefärbte Gelatine zur Injection verwendet wurde; gerade die halbweiche Gelatine hat eine einem halbweichen Blutgerinnsel vielleicht nahestehende Consistenz.

Trotzdem mit allen diesen letztgenannten Substanzen positive Erfolge zu erzielen waren, kehrte ich doch immer wieder zur Tusche und zur Dermatolemulsion zurück. Zur ersteren besonders deshalb, weil die feinen Körnchen erst die feinen Venenstämmchen der Drüsenschichte, sowie das knapp unter der Epithelschicht des Magens gelegene Capillarnetz verlegen und sich im histologischen Bilde ausgezeichnet nachweisen lassen, zur letzteren, weil sie schon etwas gröbere Gefässe verstopft, nicht selten die grösseren Venen der Submucosa verlegt.

Auf die verschiedene Wirkung dieser Verlegung kleiner mucöser und subepithelialer, sowie grösserer submucöser Venengebiete kommen wir noch zurück.

Thierversuche.[1])

Injection von Tuscheemulsion in eine Mesenterialvene.

2. Meerschweinchen, 16. 6. 04. Injection von Tusche in eine Mesenterialvene, leberwärts gerichtet, unter mässigem Druck. Todt aufgefunden am 17. 6., multiple, punktförmige Blutungen in der Magenwand, keine Erosionen und keine Geschwüre mit der Lupe zu erkennen.

1. Kaninchen, 11. 6. 04. Injection von Tusche in eine Mesenterialvene des Dünndarms und in eine des Dickdarms. Ligatur der betreffenden Vene; es zeigen sich keine Circulationsstörungen am Darm; am 12. 6. todt aufgefunden. Im Magen finden sich weder Blutungen noch Ge-

[1]) 52 Thierversuche sind mehr weniger genau protokollirt. 6—8 sind in das Protokoll nicht aufgenommen, da sie einer Orientirung über technische Fragen dienten. Ebenso sind die Versuche zur experimentellen Darstellung der retrograden Embolie nicht detaillirt zu Protokoll gebracht.

schwüre, an der Leber gelbliche Verfärbung des Parenchyms, in den Lungen in beiden Unterlappen Verdichtungen.

2. Kaninchen, 12. 6. 04. Injection von Tusche in eine Mesenterialvene des Dickdarmes. Todt aufgefunden am 14. 6.; Leber- und Lungenveränderungen wie bei Kaninchen 1. Makroskopisch sind am Magen keine Blutungen nachzuweisen, mit der Lupe sieht man an der grossen Curvatur nicht weit vom Pylorus ein kleines trichterförmiges Geschwür und in der nächsten Umgebung drei kleine bei der makroskopischen Besichtigung entgangene Blutungen.

4. Kaninchen, 11. 6. 04. Injection von Tusche in eine Mesenterialvene leberwärts gerichtet, unter mässigem Druck. Getödtet am 15. 6. Makroskopisch lässt sich nichts Krankhaftes erkennen, mit der Lupe findet man ein kleines Geschwür am Fundus von Trichterform und $1^1/_2$ mm Durchmesser mit steil abfallenden Rändern.

5. Kaninchen, 11. 6. 04. Injection von Tusche in eine Mesenterialvene. Getödtet am 15. 6. Man findet im Magen weder Blutungen noch Geschwüre. Leberparenchym ausgedehnt gelb verfärbt.

1. Katze, 9. 6. 04. Injection von Tusche in eine Mesenterialvene leberwärts. Todt aufgefunden am 10. 6. Makroskopisch finden sich keine Magenblutungen, jedoch ein ganz kleines Geschwür am Fundustheile des Magens. Leberveränderungen wie bei Kaninchen 5.

6. Kaninchen, 17. 6. 04. Injection von Tusche in eine Mesenterialvene unter mässigem Druck leberwärts. Todt am 20. 6. Makroskopisch weder Magenblutungen noch Geschwüre. Leberveränderungen wie bei Kaninchen 5.

7. Kaninchen, 17. 6. 04. Injection von Tusche in eine Mesenterialvene unter sehr mässigem Druck peripheriewärts. Todt am 23. 6. Makroskopisch weder Blutungen noch Geschwüre. Ausgedehnte herdförmige Lebernekrosen.

Injection von feiner flüssiger Tusche in die Netzvenen.

1. Meerschweinchen, 12. 6. 1904. Injection von Tusche mit feinster Pravaz'scher Spritze, peripheriewärts unter sehr geringem Drucke in eine Netzvene. Eingegangen in der Nacht vom 14. auf den 15. 6. 1904. Man findet einzelne Blutungen in der Wand und ziemlich zahlreiche im Innern des Magens. An der grossen Curvatur, etwa daumenbreit vom Pylorus entfernt, ist ein kleines trichterförmiges Geschwür zu sehen (Fig. 1).

3. Meerschweinchen, 16. 6. 1904. Injection von Tusche in eine Netzvene peripheriewärts unter sehr geringem Druck. Getödtet am 17. 6. Keine makroskopisch sichtbaren Blutungen, in der Nähe des Pylorus ein kleines Geschwür von etwa 2 mm Durchmesser.

4. Meerschweinchen, 16. 6. 1904. Injection von Tusche in eine Netzvene peripherwärts unter stärkerem Drucke. Getödtet am 18. 6. Multiple Blutungen in der Magenwand, ein Geschwür an der kleinen Curvatur in der Nähe des Pylorus, 3 mm lang, 2 mm breit, kraterförmig mit braunrothem, dunklem Grunde.

6. Meerschweinchen, 18. 6. 1904. Injection von Tusche in eine Netzvene bei mässigem Druck. Getödtet am 20. 6., genau nach 48 Stunden. Mehrfache Blutungen in die Magenwand entlang der grossen Curvatur. In der Mitte zwischen diesen Blutungen am Fundus befindet sich ein 1 mm langes und ebenso breites Geschwür von 1 mm Tiefe.

Fig. 1.

Kleines trichterförmiges $1^1/_2$ mm tiefes Geschwür an der grossen Curvatur des Magens, circa daumenbreit vom Pylorus entfernt; kleine punktförmige Blutungen in seiner Nähe. Meerschweinchen 1, Injection von Tusche in eine Netzvene, ca. 48 Stunden nach der Injection.

Fig. 2.

10 mm langes, 7 mm breites, 2 mm tiefes Geschwür in der Nähe des Pylorus nach Tuscheinjection in eine Netzvene bei Kaninchen 3 nach 7 Tagen.

3. Kaninchen, 9. 6. 1904. Injection von Tusche in eine Netzvene unter mässigem Drucke. Getödtet am 16. 6. Makroskopisch keine Blutungen. Es findet sich ein ziemlich tiefes, dreieckiges, 7 mm breites, 10 mm langes Geschwür mit zerklüfteten und etwas unterminirten Rändern, mit schmierig be-

legtem braunem Grunde und einzelnen Blutgerinnseln in demselben in der Nähe des Pylorus; zwei ähnliche Geschwüre finden sich am Fundus (Fig. 2).

5. Meerschweinchen, 17. 6. 1904. Laparotomie in der Mittellinie, ein Stück Netz peripher wird mit Aethylchorid gefroren und zur histologischen Untersuchung ein Stück entnommen. Ein anderer Theil des Netzes wird vereist und nach leichter Massage reponirt. Getödtet am 18. 6. Das Netz sieht blutig aus, mit der Lupe sieht man im Magen multiple kleine Blutungen und hämorrhagische Erosionen.

7. Meerschweinchen, 24. 6. 1904. Injection von Tusche in eine Netzvene unter sehr mässigem Drucke. Getödtet am 28. 6. Im Magen findet sich entsprechend der grossen Curvatur eine Blutung; in der Nähe derselben sieht man ein Geschwür mit aufgeworfenen Rändern von trichterförmiger Gestalt, bis in die Muscularis reichend, von 4 mm Durchmesser, dem Ansatze des Omentum majus entsprechend.

8. Meerschweinchen, 24. 6. 1904. Injection von Tusche in eine Netzvene ohne Druck. Getödtet am 28. 6. Makroskopisch sind keine Blutungen wahrzunehmen, wohl aber findet sich ein längliches Geschwür von ca. 2 mm Durchmesser an der kleinen Curvatur in der Mitte zwischen Cardia und Pylorus.

9. Meerschweinchen, 4. 7. 1904. Gefrieren des Netzes mit Kelen, Erwärmen mit lauwarmer Kochsalzlösung, Reposition nach leichter Massage des Netzes. Getödtet am 6. 7. Es finden sich drei Geschwüre in der Nähe des Pylorus und an der kleinen Curvatur. Das grösste hat 4 mm im Durchmesser. Blutungen sind makroskopisch nicht wahrnehmbar.

10. Meerschweinchen, 4. 7. 1904. Begiessen des Netzes mit einer ca. 55° C. heissen Kochsalzlösung. Es bilden sich sofort Thromben in den Netzvenen, leichte Massage, Reposition. Getödtet am 5. 7. Es findet sich eine Thrombose einer grösseren Netzvene, die sich bis in die Vena gastroepiploica sin. verfolgen lässt. Man sieht ein flaches Geschwür von ca. $1^1/_2$ mm Durchmesser in der Nähe der Cardia.

Meerschweinchen 11 bis 17 sind in der gleichen Weise operirt, wie Meerschweinchen 5, 9 und 10; 3 mit Vereisung durch Chloraethyl, die übrigen durch Verbrühung des Netzes. In allen Fällen finden sich punktförmige oder auch grössere Blutungen, hämorrhagische Erosionen mit dunkelbraunem Grunde oder kleine Geschwüre (Fig. 3).

8. Kaninchen, 23. 12. 1904. Injection von Tusche in eine Netzvene. Getödtet am 30. 12. Magenschleimhaut der Cardia und einem Theile der kleinen Curvatur entsprechend, lebhaft geröthet mit multiplen punktförmigen bis linsengrossen Blutungen, mehrfachen hämorrhagischen Erosionen und 2 kleinen Geschwüren.

9. Kaninchen, 23. 12. 1904. Injection von Tusche in eine Netzvene. Getödtet am 30. 12. 1904. Diffuse Röthung und punktförmige Blutungen im Fundustheile des Magens mit mehreren theils makroskopisch theils mit der Lupe sichtbaren Erosionen und Geschwüren. Befund ähnlich wie bei Kaninchen 8.

10. Kaninchen, 14. I. 1905. Injection von Tusche in eine Mesenterialvene. Dies ist das einzige Versuchsthier, bei dem die Injection in eine Netzvene wegen ungewöhnlicher Feinheit der Gefässe völlig missglückte. Getötet am 16. 1. 1905. Am Fundustheile des Magens finden sich einige kleinere Blutungen mit Epitheldefecten und kleinen am Grunde rothbraun gefärbten Erosionen, jedoch ist die Schleimhaut nicht so diffus geröthet, wie bei Injectionen in die Netzgefässe.

11. Kaninchen, 14. 1. 1905. Injection von Tusche in eine Netzvene. Getödtet am 16. 1. 1905. Die Schleimhaut des ganzen Fundustheiles ist diffus geröthet, während die der Pars pylorica normales Aussehen darbietet. Es finden sich kleine Blutungen in der Schleimhaut, jedoch keine Erosionen oder Geschwüre.

Fig. 3.

Ausgedehnte flache Erosion des Magens an der grossen Curvatur bei Meerschweinchen 12. Nach Vereisung eines peripheren Netzzipfels mit Chloraethyl nach 24 Stunden.

12. Kaninchen, 19. 1. 1905. Injection von Tusche in die Vena gastroepiploica dextra. Ligatur des Gefässes. Getödtet am 22. 1. 1905. Der Fundus ist bis zur Einmündung des Oesophagus diffus geröthet, das Epithel ist vielfach glasig gequollen, an vielen Stellen defect, kleine punktförmige Blutungen sind mit der Lupe deutlich zu bemerken, Geschwüre sind nicht zu finden.

13. Kaninchen, 19. 1. 1905. Injection von Tusche in eine Netzvene. Getödtet am 21. 1. 1905. Magenfundus bis zur Einmündung des Oesophagus diffus geröthet, kleine Blutungen, Epitheldefecte; Geschwüre nicht zu sehen.

14. Kaninchen, 24. 1. 1905. Injection von Paraffin. liquidum (einige Theilstriche einer Pravaz-Spritze) in eine Netzvene. Getödtet am 25. 1. 1905. Ausgedehnte Blutung und intensive Röthung der Schleimhaut des Fundus bis zur Einmündung des Oesophagus.

15. Kaninchen, 22. 1. 1905. Injection von Olivenoel in eine Netzvene. Getödtet am 24. 1. 1905. Intensive Röthe des Fundustheiles des Magens. Multiple punktförmige Blutungen. Am Fundus finden sich einige kleine Erosionen, ausserdem verschieden grosse multiple Blutungen.

16. Kaninchen, 21. 2. 1905. Torsion des ganzen Netzes um 180° und Fixirung in dieser Lage an der Vorderwand des Magens durch mehrere feine Nähte. Getödtet am 26. 2. 1905. Es finden sich entlang des ganzen Fundus Blutungen, hämorrhagische Erosionen und zwei kleine Geschwüre.

17. Kaninchen, 9. 5. 1905. Hervorziehen des Magens nach medianer Laparotomie. Eine grosse Vene zieht bogenförmig von der Milz gegen den Magen. In diese wird eine feine Pravaz-Nadel eingestochen und nun langsam gelbe, flüssig gemachte, sterile Vaseline eingespritzt. Die Vene wird nach Ausführung des Versuches doppelt ligirt. Getödtet am 15. 5. 1905. In der Pars cardiaca des Magens findet man eine eigenthümlich diffuse Röthung, ziegelrothe Färbung und einige mohnkorngrosse Blutungen.

18. Kaninchen, 9. 5. 1905. Injection von durch Erwärmen flüssig gemachter Vaseline in eine grosse Netzvene. Blutstillung gelingt durch blosse Compression ohne Ligatur. Einige Minuten nach Ausführung der Injection zeigt sich ein ungemein deutlich in der Mitte des Magens beginnender Krampf, der den bei diesen Kaninchen nur mässig gefüllten Magen deutlich sanduhrförmig einschnürt. Diese krampfartigen Magencontractionen wiederholen sich mehrmals und schreiten allmählich gegen den Pylorustheil zu. Getödtet am 18. 5. 1905. Am Fundustheil des Magens finden sich zwei je 3 mm im Durchmesser haltende Geschwüre an der grossen Curvatur, massenhafte Blutungen und ausgedehnte vielgestaltige hämorrhagische Erosionen.

19. Kaninchen, 12. 5. 1905. Injection von Tusche in eine Netzvene mit ganz geringem Druck; man sieht makroskopisch die Vertheilung des dunklen Fluidums bis in die kleinsten Theile der Gefässe.

Appendixversuch. Die von der Appendix ziehenden Collateralgefässe werden doppelt ligirt und durchschnitten, die Stammgefässe der Appendix, Arterien und Venen, werden mit Kelen gefroren nach reichlichem Schutz der Bauchhöhle mit warmen Kochsalzcompressen. Nach doppelter Ligatur wird die Appendix abgetragen (20 Minuten nach der Vereisung ihrer Gefässe). Schon makroskopisch lässt sich Thrombose an den Gefässen des Wurmfortsatzes nachweisen. Getödtet am 15. 5. 1905. An der grossen Curvatur findet sich eine 3 cm lange und $1^1/_2$ cm breite Zone, wo Blutungen, Erosionen und ein schwärzliches Geäder in der Schleimhaut zu sehen sind; auf der Höhe einer Schleimhautfalte ist ein 3 mm im Durchmesser haltendes kreisrundes Geschwür mit aufgeworfenen Rändern von Trichterform mit blutig tingirter Basis zu sehen. Das Geschwür reicht bis in die Submucosa. In nächster Nähe sind mit der Lupe zwei kleine Geschwüre von derselben Beschaffenheit zu sehen.

2. Katze, 12. 5. 05. Chloräthylnarkose. In das hervorgezogene Netz wird an drei Stellen Tusche in grössere Venen injicirt, was leicht gelingt. Getödtet am 24. 5. 1905. Im Magen finden sich zwei dunkelgefärbte hämorrhagische Erosionen mit kleinen schwärzlichen Punkten in deren Grund.

Eine Lymphdrüse im Mesenterium enthält in ihrem Inneren massenhafte Tusche.

20. Kaninchen, 25. 5. 1905. Injection von Tusche in eine Netzvene. Getödtet am 27. 5. 1905. In der Pars cardiaca bis zur Einmündung des Oesophagus eine diffuse Rötung der Schleimhaut; an der grossen Curvatur netzförmig angeordnete frische Schleimhautblutungen.

21. Kaninchen, 29. 5. 1905. Injection von Tusche in zwei Netzvenen. Getödtet am 3. 6. 1905. An der grossen Curvatur und am Fundus finden sich mehrere punktförmig bis linsengrosse Blutungen und hämorrhagische Erosionen.

1. Hund, 24. 5. 05. In eine Netzvene wird Tusche unter mässigem Druck injicirt und eine Ligatur um das Gefäss angelegt; das Gefäss füllt sich sehr schnell mit Tusche, man sieht, wie die Tuschemasse mit dem Pfortaderblutstrom leber- und magenwärts verschleppt wird. Ebenso wird eine zweite Vene injicirt, die Enden des Netzes werden nach Schutz des Bauches mit warmen Compressen mit Chloräthyl gefroren und mit heisser Kochsalzlösung aufgetaut. Sofort erweitern sich die Gefässe mächtig, und man sieht nach einiger Zeit Thrombosen in den peripherstен Gefässen. Ein Stück Netz wird abgebunden und zum Schneiden aufbewahrt. Etagennaht des Bauches in 3 Schichten. Getödtet am 2. 6. Es finden sich mächtige Blutungen am Duodenum, in der Pars pylorica und praepylorica des Magens, sowie im Magen, an der grossen Curvatur 2 linsengrosse hämorrhagische Erosionen, deren Grund röthlichbraun gefärbt ist und einige schwarze Punkte erkennen lässt. Die Schleimhaut des Duodenums ist in toto blutig suffundirt.

2. Hund, 25. 5. 05. Laparotomie in der Mittellinie, Vorziehen des Netzes, Injection einer Mischung von Paraffin (52° C. Schmelzpunkt) mit Olivenöl in flüssigwarmer Lösung in eine Netzvene. Injection derselben Paraffinölmischung in eine Mesenterialvene des Dünndarms und zwar in peripherer Richtung. Man kann deutlich verfolgen, wie die ölige Masse pfortaderwärts abfliesst. Die Venen werden central von der Injectionsstelle vor Ausführung derselben abgeklemmt, so dass die Fremdkörpermassen ihren Weg nur in peripherer Richtung nehmen und erst in den Nachbargefässen wieder pfortaderwärts verlaufen konnten. Etagennaht des Bauches. Eingegangen am 28. 5. 05. Befund ähnlich wie bei Hund 1, ausgedehnte submucöse Blutungen in der Pars pylorica, hämorrhagische Infarcirung im Magen des Duodenums, vereinzelte hämorrhagische Erosionen, die Schleimhaut des Magens ist an einzelnen Stellen schwärzlich gefärbt.

22. Kaninchen, 14. 6. 05. Injection von mit Berlinerblau gefärbter Gelatine in eine Netzvene. Vereisung der Mesenterialplatte einer Dünndarmschlinge mit Chloräthyl unter sorgfältigem Schutz der übrigen Baucheingeweide. Todt aufgefunden am 15. 6. 05. Im Magen diffuse Röthung, an der Pars cardiaca massenhafte Blutungen, desgleichen auch an der Pars pylorica und sehr schöne deutlich sichtbare blaue Injection einiger Magengefässe an der grossen Curvatur in der Nähe des Pylorus.

23. Kaninchen, 14. 6. 05. Injection von mit Berlinerblau gefärbter Gelatine in peripherer Richtung in eine Netzvene. Getödtet am 16. 6. 05. Diffuse Röthung an der Pars cardiaca, an der Einmündung des Oesophagus mehrere punktförmige bis linsengrosse Blutungen.

2. Katze, 14. 6. 05. Injection von mit Berlinerblau gefärbter Gelatine in eine Netzvene peripherwärts. Ein Stück Netz und zwar ein peripherer Zipfel wird mit Kelen gefroren und nach spontaner Auftauung abgetragen. Getödtet am 21. 6. 05. An der grossen Curvatur finden sich mehrere Blutungen, ein bis in die Submucosa reichendes 3 mm langes und 2 mm breites Geschwür und mehrere kleine in ihrem Grunde röthlich gefärbte, im Uebrigen hämorrhagische Erosionen.

24. Kaninchen, 15. 6. 05. Injection einer Aleuronataufschwemmung in steriler physiologischer Kochsalzlösung in eine Netzvene. Todt aufgefunden am 17. 6. Im Magen eine fleckige Röthung an der Pars cardiaca und an der kleinen Curvatur, sonst keine Veränderungen; in beiden Lungen lobulär-pneumonische Herde als hellere über die Lungenoberfläche vorscheinende Inseln; Pericarditis fibrinosa, Neuritis fibrinosa bilateralis.

25. Kaninchen, 15. 6. 05. Injection einer Aleuronataufschwemmung in Kochsalzlösung in eine Netzvene, nahe am Magen, in der Nähe der Abzweigung der Milzgefässe, wobei einige Aleuronatkörner in die Vena lienalis gelangen. Getödtet am 21. 6. 05. Im Magen an der grossen Curvatur, fast gegenüber der Einmündung des Oesophagus findet sich ein über linsengrosses Geschwür mit aufgeworfenen Rändern, das kraterförmig in die Tiefe abfällt und bis in die Muscularis reicht. Das Geschwür ist 2 mm tief, hat einen röthlich belegten Grund, die umgebende Schleimhaut zeigt kleinste punktförmige Blutungen, beim Durchschneiden der Magenwand und des Geschwüres sieht man schwarz verfärbte Streifen schief durch die Magenwand zum Geschwürgrund ziehen und lässt sich bei Betrachtung dieser Stelle mit der Lupe deutlich eine thrombosirte, bis zum Geschwürsgrunde ziehende Vene erkennen.

Die Milz ist zum grössten Theile nekrotisch, nur der obere Pol ist lebensfähig.

26. Kaninchen, 26. 6. 05. Laparotomie in der Mittellinie, Injection von Dermatolaufschwemmung in physiologischer Kochsalzlösung in peripherer Richtung in eine Netzvene. Centrale und periphere Ligatur der Vene. Getödtet am 29. 6. 05. Im Magen findet man eine diffuse Röthung der Schleimhaut, an der kleinen Curvatur kleine punktförmige Blutungen an der Pars cardiaca.

27. Kaninchen, 27. 6. 05. Injection von Dermatolaufschwemmung in eine grosse Netzvene. Gestorben am 30. 6. 05. An beiden Lungen diffuse lobulär-pneumonische Herde. Im Magen entlang der ganzen grossen Curvatur eine Röthung der Schleimhaut und drei ziemlich ausgedehnte Blutungen.

28. Kaninchen, 27. 6. 05. Injection von Dermatolaufschwemmung in eine grosse Netzvene, Ligatur derselben. Getödtet am 30. 6. 05. Im Magen findet sich an der grossen Curvatur ein 2 cm langes und 1 cm breites Geschwür

mit aufgeworfenen Rändern von trichterförmiger Gestalt, an einer kleinen Stelle durch die Submucosa bis zur Muscularis reichend. Der Grund des Geschwürs ist gelblich belegt und ist bei genauer Betrachtung die gelbe Färbung auf Dermatolkrystalle zu beziehen. Umgeben ist das Geschwür von einem fast 1 cm breiten Rande blutig infarcirter Schleimhaut. Am Grunde des Geschwürs bemerkt man, dass drei Gefässe vorhanden sind. Dieselben sind thrombosirt und sieht man beim Durchschneiden ein Gefäss von 0,5 mm Durchmesser durch eine schwärzliche, mit feinsten gelben Punkten erfüllte Thrombusmasse gefüllt. Dieses Gefäss mündet im Grunde des Geschwürs aus. Ein Thrombus aus einem anderen, noch etwas grösseren Gefäss ragt über den Geschwürsrand noch ein wenig empor. Der Grund des Geschwürs ist höckerig und zeigt an einzelnen Stellen kleine warzige Erhebungen. Die Ränder sind aufgeworfen, auch in weiterer Umgebung des Geschwürs finden sich massenhaft kleine Blutungen. Bei längerer Aufbewahrung zeigt das Geschwür eine eigenthümliche, auf eine chemische Veränderung des Dermatols zu beziehende schwärzliche Verfärbung.

29. Kaninchen, 1. 7. 05. Injection von Dermatolemulsion in eine grössere Netzvene peripherwärts, was sehr leicht gelingt. Leichte Compression der Injectionsstelle macht eine Ligatur überflüssig. Getödtet am 4. 7. 05. In der Pars cardiaca, in der Nähe der Einmündung des Oesophagus an der kleinen Curvatur diffuse Röthung der Schleimhaut, kleine punktförmige Blutungen, jedoch weder Erosionen noch Geschwüre.

30. Kaninchen, 1. 7. 05. Injection von Dermatolemulsion in eine grössere Netzvene. Getödtet am 4. 7. 05. Im Magen drei Blutungen und eine kleine hämorrhagische Erosion an der grossen Curvatur, im Uebrigen diffuse Röthung der Pars cardiaca.

Ergebnisse unserer Versuche.

A. Makroskopische Veränderungen.

Die makroskopischen Veränderungen an den Bauchorganen.

Wir haben im Nachfolgenden uns darüber zu unterrichten, was durch unsere Versuchsanordnung (Injection von feinsten suspendirten Fremdkörpern, Vereisung, Erhitzung u. s. w.) für Veränderungen in den verschiedenen Bauchorganen hervorgerufen worden sind.

Um eine bequeme Sichtung unserer Befunde zu ermöglichen, besprechen wir der Reihenfolge nach:

1. die Veränderungen an der Injectionsstelle, also in der Mehrzahl der Fälle am Netz, an den Mesenterien, der Vena lienalis.

2. Die Veränderungen am Magen, sowohl an seiner Aussenfläche, als im Besonderen in seinem Innern.

3. Die krankhaften Veränderungen an der Leber und an der Milz.

4. Endlich hätten wir noch krankhafter Zustände am Peritoneum, sowie entfernter durch die künstliche Embolisirung bedingter Wirkungen zu gedenken (Lungenerkrankungen u. s. w.).

1. Die Veränderungen an der Injectionsstelle, bezw. an dem einer Schädigung ausgesetzten Gefässgebiete.

In einem Theile unserer Versuche haben wir nach geschehener und geglückter Injection die betreffende Netzvene mit einem spitzen Schieber gefasst und mit feinstem Seidenfaden unterbunden. In einem kleinen Theile unserer Versuche haben wir das Gefäss sorgfältig central und peripher unterbunden. In einem grösseren Theile der Fälle ist es uns gelungen, die zwar im ersten Augenblick gewöhnlich ziemlich reichliche Blutung durch Compression zu stillen. Nur in den Fällen, in denen die Vene vorher isolirt worden war, und sogleich nach der Injection ligirt wurde, fehlt ein erhebliches Netzhämatom, sonst finden wir ein solches in verschiedener Ausdehnung. Wurde die Versuchsdauer länger hinausgezogen, so ist das Blut zum grossen Theile schon wieder resorbirt und finden wir nur eine leichte Verdickung und rothbräunliche Verfärbung an der Injectionsstelle.

Von erheblich grösserem Interesse ist das Verhalten der Blutgefässe an derselben und auf ihrem Verlaufe gegen den Magen, gegen die Milz. Wir heben hervor, dass in einem erheblichen Theile der Fälle schon makroskopisch ungemein deutlich sichtbare Venenthrombosen zu bemerken waren, die gewöhnlich den zur Injection verwendeten Gefässen entsprachen und nicht selten das Gebiet der Venae gastroepiploicae erreichten. In einem kleinen Theile der Fälle waren noch Venen der Magenwand deutlich thrombosirt und gewöhnlich die directe Fortsetzung indas Gebiet der durch den Eingriff thrombosirten Netzvenen zu erweisen.

In einem erheblichen Theile der Fälle jedoch fehlt eine irgend ausgedehntere Gefässthrombose vollständig oder war nur auf die allernächste Umgebung der Einspritzungsstelle beschränkt. Wir bemerken schon hier, dass trotzdem auch in solchen Fällen sich Magenveränderungen fanden und sich auch in ihrem Grade durchaus nicht als geringfügig erwiesen.

Ein Theil der Versuchsthiere wurde nach einer entsprechenden Zahl von Stunden oder Tagen getödtet. Ein Theil der Thiere ging ein. In einer kleinen Zahl von Fällen wurden die Thiere relaparotomirt, nicht um das Versuchsthier zu retten, sondern um die erfolgten Gefässveränderungen am lebenden Thiere zu untersuchen, vor allem, um sich von dem Vorhandensein arterieller Pulsation in dem geschädigten Gefässgebiete zu überzeugen. Die gegebenen Falles eingetretene Venenthrombose konnte auch in vivo schon an der dunkelblauen Färbung des betreffenden Gefässabschnittes erkannt werden. Beim Unterfahren eines Gefässes mit einer Sonde liess sich das Gerinnsel verschieben, ohne an seinen Platz wieder zurückzukehren.

Bezüglich des Netzes ist noch hervorzuheben, dass bei kurzer Ausdehnung der Versuchsdauer (zwei bis drei Tage) das Netz in toto, oder doch zum grösseren Theil jene eigenthümliche, von mir schon oft am Menschen beobachtete ziegelrothe Färbung aufwies, die durch eine Gefässinjection und Stauung der kleinsten Gefässe des Organes bedingt ist. Bei ausgedehnter Netzvenenthrombose ist das ganze Organ in dieser Weise verändert.

Bezüglich der Mesenterien ist zu erwähnen, dass an der Injectionsstelle zuweilen ein recht mächtiger Bluterguss vorhanden ist; in der Regel kommt es an dem zugehörigen Darm zu keiner nachweislichen Ernährungsstörung. Im Darm sind die Anastomosen, da ja doch in einiger Entfernung von den Arkadengefässen injicirt wird, ungemein reichlich und fällt daher die Aufhebung der Circulation in einer sogar etwas grösseren Mesenterialvene nicht ins Gewicht. Bei Benutzung des Stammes der V. meseraica super. habe ich einmal einen wandständigen Thrombus in dieser und eine leichte Hyperämie des entsprechenden Dünndarmabschnittes gefunden.

Wird die V. lienalis, beim Thiere besser V. gastrolienalis genannt, zur Einspritzung benutzt, so zeigt sich dieselbe häufig, besonders wenn nachher eine Ligatur angelegt worden, auf eine grössere Strecke durch Thrombose verschlossen. Die Blutgerinnung kann sich bis in die Milz erstrecken. Gewöhnlich nimmt der untere Pol des Organes gerade dieses Gefäss auf und kommt es zu einer partiellen hämorrhagischen Infarcirung der Milz s. u.

Eine Bemerkung sei noch über den Befund am Netz nach der Einwirkung thermischer Schädlichkeiten gemacht. Nach Vereisung des Netzes zeigt sich, wie schon in den Versuchsprotokollen wiedergegeben ist, eine hochgradige Hyperämie und Stase, die z. Th. in Thrombose übergeht. Nach ein bis zwei Tagen ist das Netz gewöhnlich noch hyperämisch, nicht selten ziegelroth, stets weist es zahlreiche punktförmige oder streifenförmige Blutungen auf, die sich besonders dem Verlaufe der Gefässe anlehnen, wie wir es oben bei ausgedehnter Capillarthrombose beschrieben haben.

Die Schädigung durch Kälte erscheint uns, wie erwähnt, ernster als die durch Wärme. Hatte man es einmal erheblichen Wärmegraden ausgesetzt, so verliert sich doch die entstandene Hyperämie rasch und konnten wir mehrfach nach $1—1^1/_2$ Tagen bei Wiedereröffnung der Bauchhöhle keine makroskopisch nachweisbaren Veränderungen am Netz mehr nachweisen.

Bei sehr lange dauernder Kälte-Einwirkung wird das Netz nekrotisch. Es ist dann blutig infarcirt, mit Fibrin bedeckt, häufig von benachbarten lebenden Netzpartien und Darmschlingen abgekapselt.

2. Am wichtigsten sind die Veränderungen am Magen der Versuchsthiere.

An der Aussenseite des Magens sieht man, wie schon erwähnt, zuweilen kleinere oder grössere Abschnitte von Venen thrombosirt. Manchmal, bei Verwendung von viel Tusche oder Dermatolemulsion, sieht man bei kurzer Dauer des Versuches

($^1/_2$—1 Tag) eine sehr deutliche reticuläre Gefässzeichnung; an der Magenserosa ist das feine Gefässnetz schwarz oder gelb gefärbt. Die Emboli sind also so reichlich in die Magengefässe eingeströmt, dass sie sogar in etwas grösseren Gefäss- und Capillarbezirken stecken geblieben sind und diese vollständig verlegt haben.

Wird der Versuch auf etwas längere Zeit ausgedehnt, so bemerkt man in der Umgebung der durch die kleinen Fremdkörper verlegten Gefässe eine leichte entzündliche Reaction. Die Serosa ist verdickt, geröthet, zeigt bei genauerer Beobachtung eine deutliche feine Gefässinjection, und ist es gerade an dieser Stelle zu raschen Verlöthungen mit der Nachbarschaft gekommen. Mehrfach konnten wir feine Fibrinauflagerungen sehen. Bei halb- bis eintägiger Dauer des Versuches sieht man die mit den Fremdkörperembolis erfüllten Gefässe in einer anscheinend vollständig unveränderten Umgebung. Ferner haben wir zu berichten, dass auch in Fällen, in denen an den groben und feineren Gefässen der Magenwand keine Veränderungen zu sehen sind, sich dem Ausbreitungsbezirke der verstopfenden Emboli entsprechend rothe Flecken, von Gefässinjection herrührend, an der Magenserosa finden. Manchmal sehen wir solche von einer dunkelbraunen Färbung. Ausgedehntere Blutungen in der Magenwand können auch die Muscularis durchtränken und schimmern durch die Serosa durch.

Wir haben ferner zu erwähnen, dass sich in einigen Fällen, besonders wenn der Versuch längere Zeit fortgesetzt wurde, Adhäsionen zwischen dem Magen und der Gallenblase, der Leber, dem Netz, der vorderen Bauchwand, manchmal mit Dünndarmschlingen nachweisen liessen.

Die Veränderungen im Inneren des Magens.

Die Veränderungen im Mageninneren lassen sich in vierfacher Weise gruppiren:

1. Hyperämie,
2. Blutungen und hämorrhagische Infarcirung,
3. Hämorrhagische Erosionen,
4. Geschwüre.

Hyperämie finden wir ungemein häufig als eine Folge einer gelungenen künstlichen Embolisirung der Magenwand. Man sieht alle Grade derselben, von der hellrothen, häufigeren, activen, bis

zur düsteren passiven. Die Röthung ist nicht selten fleckig, ziemlich scharf umschrieben, doch zuweilen auch diffus.

Die Schleimhaut macht an diesen Stellen nicht selten einen succulenten Eindruck, sie ist geschwellt. Dies ist wohl zu unterscheiden von dem später zu schildernden, eigenthümlichen, glasigen, blassen Aussehen grösserer oder kleinerer Mucosabezirke, welches wir als eine Folge einer intensiveren und ausgedehnteren Circulationsstörung kennen lernen werden. Die active Hyperämie kann schon nach wenigen Stunden verschwinden, sie kann in derselben Zeit sich durch das Auftreten von Blutungen verändern. Es ist also gewissermassen ein Zufall, wenn man die Revision des Magens gerade zu einer Zeit vornimmt, da sich dessen Schleimhaut im hyperämischen Stadium befindet.

Ferner sind hyperämische Zustände der Schleimhaut in der Umgebung von Erosionen und Geschwüren zu beobachten (s. z. B. Fig. 9 auf Tafel VI, Dermatolgeschwür). Die Faltenhöhe ist jedenfalls der Hyperämie mehr ausgesetzt, als die Basis der Schleimhautfalten.

Die Blutungen sind zu qualificiren nach ihrer Mächtigkeit, Tiefenausdehnung, beziehungsweise Zahl und ihrer Localisirung.

Ein Theil der Blutungen muss als punktförmig bezeichnet werden. Nur ausnahmsweise findet man einen einzigen Blutpunkt, in der Regel sind dieselben in der Mehrzahl vorhanden. Der gewöhnlichste Fundort ist die grosse Curvatur, etwas seltener schon sind sternförmig verästelte, eine Art feinen Geflechtes darstellende Hämorrhagien. Figur 2 auf Tafel VI stellt derartige frische Blutungen 48 Stunden nach einer Tusche-Injection in die Venen des Netzes dar. Man hat bei Besichtigung derartiger Blutungen das Empfinden, dass es sich um Blutaustritte, genau der Verästelung der feinen und feinsten Gefässe entsprechend, handelt.

Ausgedehntere Blutungen haben wir in Streifenform, sowie in flächenhafter Anordnung gesehen. Jedenfalls sind mehrfache Blutungen, manchmal sogar in recht bedeutender Zahl häufiger als einzelne, sehr grosse Blutungen, ausgenommen gewisse Fälle von ausgedehnter blutiger Infarcirung grösserer Schleimhautbezirke. Es ist hervorzuheben, dass auf der Höhe der Schleimhautfalten die Blutungen gewöhnlich besonders ausgeprägt sind.

Je nach dem Zeitpunkte der Besichtigung des Magens nach geschehener Injection sind die Blutungen ganz frisch und hellroth oder schon etwas abgeblasst, mehr bräunlich. Die Blutungen, die wir im Magen fanden, waren zumeist Schleimhautblutungen, seltener fanden wir submucöse Hämorrhagien mit einer gleichmässigen Verfärbung der über dem Blutergusse befindlichen Schleimhaut und zeigt sich der angenommene Sitz des Blutes beim Durchschneiden der Mucosa.

In seltenen Fällen ist die Blutung eine so rasche, dass noch an der Schleimhautoberfläche sich flüssiges Blut findet und der Mageninhalt sich als blutig erweist. Wir konnten diesen Befund zufällig erheben, also den Nachweis einer eben stattgefundenen Magenblutung erbringen.

Ganz ausnahmsweise findet man eine ausgedehnte hämorrhagische Infarcirung eines grösseren Magenabschnittes, z. B. der ganzen Regio pylorica, oder eines ovalen Abschnittes der grossen Curvatur, der Lieblingsstelle der hier zu beschreibenden Magenveränderungen.

In einem Falle fanden wir bei einem Hunde nach Paraffininjection in eine Netzvene eine hämorrhagische Infarcirung eines Grosstheiles des Duodenum, sowie massenhafte Blutungen am Pylorus, endlich streifen- und punktförmige Blutungen, sowie starke Hyperämie in der präpylorischen Region (s. Fig. 8 auf Tafel VI).

Einen schwereren Grad der Schädigung stellt schon die haemorrhagische Erosion dar.

Ein bald grösserer, bald kleinerer Schleimhautdefekt, immer auf die Drüsenschichten beschränkt. Der Grund derselben ist in ganz frischem Zustande blutig, gewöhnlich aber in Folge der Veränderungen, die das Blut durch die Einwirkung des Magensaftes erleidet, bräunlich bis dunkelbraun gefärbt. Man kann häufig aus dem Grunde der Erosion mit einem feinen Skalpell eine bräunliche Masse abschaben. Der Sitz der Erosionen konnte gleichfalls am häufigsten an der grossen Curvatur und in der Nähe des Pylorus gefunden werden. Häufig sind dieselben nur in der Einzahl oder in wenigen Exemplaren vorhanden, gewöhnlich von geringer Ausdehnung. Zuweilen aber finden wir hämorrhagische Erosionen von sehr bedeutender Ausdehnung, am Rande von zahlreichen kleinen Blutungen begrenzt und in der Nachbarschaft reichlich bald isolirte,

bald wieder zusammenhängende weitere Erosionen darbietend. Ein Paradigma einer solchen ausgedehnten Erosion stellt Figur 11, Tafel VI dar. Manchmal sind diese Erosionen aber doch schon von etwas erheblicher Tiefe, so dass sie einen Uebergang zu den Geschwüren des Magens darstellen.

Ueber den Sitz der Erosionen auf der Höhe der Schleimhautfalten oder zwischen denselben konnte ich keine Gesetzmässigkeit herausfinden. Manchmal sind dieselben ganz scharfrandig, manchmal ganz flach in die benachbarte gesunde Schleimhaut übergehend.

An dieser Stelle möge hervorgehoben werden, dass man zuweilen in der Magenschleimhaut ungemein deutlich die Folgen der gemachten Fremdkörperinjection nachweisen kann. Man sieht in ähnlicher Weise, wie wir es für die Aussenfläche des Magens beschrieben haben, ein zierliches, fein verästeltes Netz, von schwarzer Farbe (bei Verwendung von Tusche), das sich zuweilen in seiner Ausdehnung ganz genau bestimmen lässt. Es ist in manchen Präparaten auf das deutlichste zu sehen, dass die vorgefundenen Magenveränderungen sich genau an die Grössenausdehnung dieses Tusche-Netzes halten. Als Beispiel hierfür diene Fig. 5, Tafel VI.

Die Schleimhaut selbst weist, was wir früher schon angedeutet haben, in der Nähe von hämorrhagischen Erosionen nicht selten eine blasse Färbung, sowie eine glasige Beschaffenheit auf, die wir als einen ödematösen Zustand angesehen haben (s. Figur 10 auf Tafel VI) und den wir in unseren mikroskopischen Präparaten bestätigen konnten. Auch bei Verwendung von dünner, mit Berlinerblau gefärbter Gelatine, sowie von Dermatolemulsion konnten wir die oben beschriebenen netzartigen Gefässzeichnungen nachweisen.

Die Geschwüre des Magens sind natürlich für uns von besonderem Interesse, weil sie die schwerste Veränderung der Magenwand darstellen und doch auch gewisse Beziehungen zu dem im Thierversuche so schwer nachzuahmenden menschlichen Ulcus pepticum besitzen.

Der Sitz des Geschwüres ist am häufigsten an der grossen Curvatur, etwas seltener am Pylorus, seltener an der kleinen Curvatur oder in der Nähe der Cardia. Die Schleimhaut in der Umgebung des Ulcus ist häufig intensiv geröthet, von punktförmigen

Blutungen durchsetzt. In der Nachbarschaft des typischen sicher gestellten Ulcus finden wir garnicht selten, verschieden an Zahl und Grösse, gleichzeitig hämorrhagische Erosionen. Multiple Ulcera sind etwas häufiger, als das Bestehen eines einzigen; mehr als 3 haben wir jedoch nie beobachtet.

Das Geschwür selbst schwankt bei den kleinen Versuchsthieren (Kaninchen, Meerschweinchen) zwischen Stecknadelkopf- und Bohnengrösse. Je nach der Dauer des Versuches finden wir zuweilen den Grund des Geschwüres noch von einer braunrothen Masse erfüllt oder etwas schmierig belegt, in anderen Fällen vollkommen schwarz gefärbt mit nachweisbaren Tuschekörnchen im Geschwürsgrunde, in wieder anderen Fällen lässt sich an der gelblichen Farbe des Geschwürsgrundes die Dermatolemulsion nachweisen, endlich ist das Ulcus, wenn auch selten, vollkommen gereinigt. Die Ränder des Geschwürs sind bei kurzem Bestande wenig scharf; gewulstete Schleimhaut bildet in ganz unregelmässiger Weise die Begrenzung (s. Fig. 10, Tafel VI).

Bei längerem Bestande ist das Ulcus von ziemlich scharf umschriebener elliptischer oder rundlicher Gestalt, zeigt oftmals einen etwas aufgeworfenen Rand und können die entzündlichen Erscheinungen und Hämorrhagien in der Nachbarschaft so vollständig verschwunden sein, dass wir das Geschwür inmitten ganz normaler Schleimhaut treffen. Beachtenswerth erscheint uns ferner der Umstand, dass das frische Geschwür eine napfförmige Gestalt hat, dass es durchaus keine Aehnlichkeit mit dem menschlichen Ulcus pepticum aufweist, nicht selten von überhängender Schleimhaut begrenzt ist, also gleichsam unterminirte Ränder aufweist, während das ältere Geschwür in mehreren unserer Fälle deutliche trichterförmige Gestalt annimmt und durch die Schärfe seiner Begrenzung sich auszeichnet. Bis in die Submucosa reichen die Ulcera häufig, seltener erstrecken sie sich tiefer in die Muscularis. Ein perforirendes Ulcus konnten wir bei unseren Versuchen in keinem Falle erzeugen.

Hervorzuheben ist noch, dass auch bei unseren Versuchen eine Neigung zum spontanen Verheilen der Geschwüre gewiss vorhanden ist, wenngleich sie nicht so bedeutend zu sein scheint, wie andere bei ihren Versuchen gefunden haben.

Wir möchten doch hierfür die weitere Ausdehnung der von uns herbeigeführten Gefäss-Schädigung betonen und bemerken, dass im Gelingen einer längere Zeit andauernden, genügend intensiven und doch den Blutlauf nicht völlig störenden Gefässschädigung nach dem Ergebnisse einiger diesbezüglicher Versuche uns das Geheimnis des Gelingens scheint, auch experimentell dem menschlichen Ulcus pepticum gleichende Geschwüre bei grossen Thieren (Hund, Katze) zu erzeugen.

In mehreren Fällen konnten wir sicher im Verheilen begriffene Geschwüre in der Magenwand feststellen.

3. Die Veränderungen an Milz und Leber.

Die Milzgefässe spielen bei Kaninchen und Meerschweinchen, aber auch bei Katzen und Hunden nicht jene Rolle, wie beim Menschen. Der langgestreckten Form des Organes entsprechend, entsendet die Arterie eine Reihe von Zweigen in das Organ, und eine ebensolche mündet von demselben zurückkehrend in die gleichnamige Vene. Eine partielle Thrombóse der V. lienalis erzeugt eine blutige Infarcirung eines Theiles der Milz, je nach der Ausdehnung der Thrombose. Viel häufiger jedoch ist der untere Pol des Organes betroffen, als der obere. Die Milz ist tief dunkelblauschwarz, manchmal deutlich geschwellt. Auf dem Durchschnitte ist die Abgrenzung gegen das lebende Gewebe oft ungemein scharf.

Einige Male haben wir auch die ganze Milz hämorrhagisch infarcirt, beziehungsweise in toto nekrotisch gefunden.

Wenngleich nicht strenge zu unserem Thema gehörig, verlangen doch auch die Leberveränderungen eine kurze Beschreibung.

Man sieht an der Oberfläche der Leber weisslich-gelbe, manchmal nur leicht gelb gefärbte, scharf abgegrenzte, häufig zackig umränderte Bezirke, nicht selten von blutig imbibirtem Gewebe umgeben, welche das Bild eines Infarctes darstellen. Nach längerer Zeit erscheint dieser Infarct etwas etwas eingesunken. Viel häufiger, als typische Infarctbildung, finden wir Hämorrhagien oder eigenthümliche, ganz blassgelbe, manchmal ziemlich ausgedehnte Bezirke in der Leber.

Es sind das ausgedehnte Nekrosen von Lebergewebe embolischen Ursprungs, denen die Versuchsthiere öfters schon nach Stunden erliegen (siehe Versuchsprotokolle).

4. Nur selten fanden wir zwischen Magen, Netz und vorderer Bauchwand ausgedehnte Adhäsionsbildung. Verdickungen der Magenserosa konnten wir öfters beobachten.

Bei Thieren mit schweren Leberveränderungen, Nekrose, Infarct, fanden wir mehrmals Pneumonien. Wir fassen dieselben gleichfalls embolisch auf; sie entstehen auf dem Wege bestimmter Anastomosen zwischen Pfortadergebiet und unterer Hohlvene.

B. Histologische Untersuchungsergebnisse der experimentell erzeugten Magenveränderungen.

In etwa der Hälfte unserer Versuche haben wir die gefundenen Magenveränderungen auch histologisch untersucht. Dies geschah weniger in der Absicht, solcher Art neue Gesichtspunkte über das Wesen der vorliegenden Gewebsveränderungen, als vielmehr weitere Aufklärung über die Genese derselben zu erhalten.

Wir hofften den Zusammenhang zwischen Blutgefässalteration und Gewebsveränderung einer directen Betrachtung zugänglich machen zu können.

Bei der histologischen Untersuchung von Magenveränderungen ist es eine der wichtigsten Forderungen, das Untersuchungsmaterial möglichst frisch zu erhalten und den schädigenden Einfluss der postmortalen Verdauung auszuschalten.

Gerade in dieser Hinsicht haben wir unter günstigen Umständen untersucht, als wir vorwiegend jene Mägen histologisch untersuchten, die von frisch getödteten Thieren stammten.

Das sonst wohl zur Untersuchung menschlichen Magenmaterials zweckmässige Verfahren einer Füllung des Magens durch die Schlundsonde mit einer fixirenden Flüssigkeit haben wir deshalb nicht verwendet. Die Mägen von Thieren, die zu einer uns unbekannten Stunde verendet waren, schlossen wir meistens von mikroskopischen Untersuchungen aus.

Der Vorgang der Untersuchung war gewöhnlich ein derartiger, dass nach genauer makroskopischer Besichtigung des dem frisch getödteten Thier entnommenen Magens derselbe sofort in die betreffende Fixationsflüssigkeit gelegt wurde, entweder in toto, oder die speciell der Untersuchung werthen Stellen seiner Wand.

Stets wurden die zur Untersuchung bestimmten Stücke ohne mechanische Insulte behandelt. Bekanntlich werden durch häufiges Abspülen, Abreiben, Abtrocknen Epitheldefecte erzeugt; man fixirt mit der anhaftenden Schleimschicht, nachdem man die Inhaltsmassen im Groben weggespült hat.

Die Fixation geschah meistens in 5 proc. Formollösung oder Kayserlings Gemisch I, nur ausnahmsweise in Pikrin-Sublimat, Müllerscher Flüssigkeit u. s. w.

Die Einbettung erfolgte gewöhnlich in Paraffin, gefärbt wurde mit Hämalaun-Eosin nach van Gieson; andere Färbungsmethoden wurden nur ausnahmsweise verwendet. Einigemal wurden Bakterienfärbungen der Schnitte gemacht.

Von einer Wiedergabe unserer histologischen Befunde von Fall zu Fall müssen wir absehen, da dieselben einerseits ungemein weitläufig und andererseits stetige Wiederholungen unvermeidlich wären. Wir heben hervor, dass die Ergebnisse der histologischen Unter-

suchung bei unserer Versuchsanordnung sich in fast allen wesentlichen Punkten deckten. So ergaben z. B. die Tuscheversuche übereinstimmende Ergebnisse, ebenso wie die Experimente mit Dermatolinjectionen.

Wir geben also in folgenden Zeilen eine kurze Uebersicht über die durch künstliche Embolisirung erzeugten histologischen Bilder.

Die wesentlichsten Gesichtspunkte für unsere Darstellung sind:

1. Der Nachweis der stattgefundenen Embolie durch Feststellung der zur Injection in die Blutgefässe verwendeten Substanzen;
2. das Studium der durch künstlich erzeugte Embolie bezw. fortgeleitete Thrombose in den Blutgefässen des Magens hervorgerufenen Veränderungen und
3. die Beschreibung der Gewebsveränderungen in Magenschleimhaut und Magenwand.

Man sieht in zahlreichen Präparaten, dass die Tusche sowohl, als die Dermatolemboli in den Blutgefässen stecken. Sowohl nach der Versuchsanordnung als nach der in zahlreichen Fällen sicher erkennbaren Qualität des Gefässes befinden sich dieselben in den feinen Capillaren, in dünnen präcapillaren oder schon etwas grösseren Mucosavenen oder endlich in den grösseren Stämmen der Venen in der Submucosa.

Die Dermatolemboli verlegen vorwiegend grössere Gefässe, besonders jene der Magensubmucosa, die Tuschemboli die Venen der Mucosa, die feineren präcapillaren und capillaren Netze (s. Fig. 12 und 13 auf Tafel VII).

Oel und Paraffintropfen bleiben in Form länglicher, stark lichtbrechender Gebilde speciell in den Mucosavenen stecken. Die Tuschemboli heben sich als tiefschwarze Körnchen ungemein deutlich im Präparate von der Umgebung ab. Man kann nicht selten ihre genau dem Verlauf der Blutgefässe folgende Ausbreitung auf grössere Strecken verfolgen, besonders schön in den zu der Drüsenschicht parallel laufenden Venen der Magenschleimhaut (s. Fig. 13 auf Tafel VII). In anderen Präparaten sieht man, dass sie das feine Gefässnetz, das die Drüsencapillaren umspinnt, bis in die feinsten Verzweigungen erfüllen; man sieht dies schön auf Schnitten, die die Magenschleimhaut quer oder in schiefer Richtung treffen (s. Fig. 12 auf Tafel VII). An manchen Stellen bildet die aus den Gefässen ausgetretene Tusche kleine schwarze Flecke.

Die Dermatolemboli erscheinen im histologischen Bilde als eigenthümlich dunkle, gelbbraun gefärbte feine Körnchen oder krystallinische Massen. Sie verlegen das betreffende Gefäss entweder ganz (s. Fig. 14 auf Tafel VII) oder sie befinden sich in einer im Gefäss gebildeten Thrombusmasse (s. Fig. 14 u. 15 auf Tafel VII). Die Tuschekörnchen füllen fast immer das betreffende Gefäss vollständig aus. Von der Bedeutung jener secundären Thrombenbildung in den

durch die Dermatolpulveremboli betroffenen Gefässen haben wir schon an anderer Stelle gesprochen.

Eine Betrachtung der Ausdehnung der durch die künstlichen Emboli verlegten Gefässbezirke ergiebt, dass die Tuschekörnchen die grösseren Gefässe relativ leicht passiren, in grösserer Menge in die schon recht dünnen Mucosavenen kommen und erst die feinsten Stämmchen derselben sowie die Endbezirke verstopfen. Die dadurch bedingte Circulationsstörung ist eine ziemlich ausgedehnte wegen der Multiplicität der betroffenen Gefässe; dies lehrt uns auch ein Blick auf Fig. 12 u. 13 der Tafel VII.

Die Schädigung betrifft jedoch fast immer am meisten die oberflächlichen Lagen der Schleimhaut, speciell die zottenähnlichen Erhebungen der Magenschleimhaut, die subepithelialen Bezirke. Nur selten haben wir bei Verwendung der Tuscheinjection Verlegung von Gefässen an der Basis der Schleimhaut gesehen.

Je grösser das betreffende Gefäss ist, je ausgedehnter es durch Embolie oder durch eine secundär an dieselbe sich anschliessende Thrombose verlegt wird, um so ernster die Circulationsstörung. Bei Verwendung von Oel, Vaselin, Paraffin erfolgt gewöhnlich eine Verlegung der Mucosavenen, seltener der grösseren in der Submucosa gelegenen Gefässe. Ebenso leicht, wie der Nachweis von Tusche und Dermatol im histologischen Präparate, ist jener der mit Berliner Blau gefärbten Gelatine. Oeltropfen konnten wir gelegentlich in anziehender Weise durch Osmiumbehandlung des Präparates anschaulich machen.

In den capillaren und präcapillaren Gebieten kommt es im Gefolge der Embolie zu einer Zerreissung der feinsten Gefässchen. Dies ergiebt sich einmal aus der erfolgenden Blutung und zweitens aus dem Austritte der Tuschekörnchen aus dem Gefäss in das Gewebe. Sowohl Tuschekörnchen, als Blutelemente finden sich in den lockeren subepithelialen Bindegewebslagern; die höchsten Erhebungen der Falten der Magenschleimhaut zeigen dies Verhalten am deutlichsten: In den etwas starkwandigeren Gefässen der Magenmucosa kommt es seltener zu Zerreissungen, die Gefässe sind dicht mit den Körnchen vollgepfropft, wir vermissen aber die reichlichen Austritte in das Gewebe. Dies gilt auch in noch erhöhtem Maasse für die starkwandigen Gefässe der Submucosa.

Als unmittelbare Folge der gelungenen Embolisirung der Magengefässe lernen wir bei Durchsicht unserer histologischen Präparate verschiedenartigste Blutungen, vom Vorhandensein einiger weniger Blutkörperchen in der Umgebung eines verstopften Capillargefässchens bis zur ausgedehnten blutigen Infarcirung ganz grosser Schleimhautbezirke, ferner embolische Verkeilung der eingeführten Fremdkörper, sowie endlich secundär an dieselbe sich anschliessende und sich weiter ausbreitende Thrombose kennen. Die leichtesten Grade einer solcher Art bedingten Circulationsstörung sehen wir in Form umschriebener oder ausgedehnter Hyperämien. Wir haben bei unseren Thierversuchen intensive Röthungen der Mucosa beschrieben. Einige Male haben wir dieselben untersucht und fanden eine starke Dilatation sämmtlicher Gefässe, besonders der Capillaren, eine Stase hauptsächlich in den Schleimhaut-

venen; in einzelnen Gefässen befinden sich Thrombusmassen, sowie spärliche Tuschekörnchen oder Dermatolkrystalle. Ausser dieser Hyperämie finden wir stets eine Auflockerung und Quellung des oberflächlichen Epithels, reichliche Schleimproduction sowie auffallenden Kernreichthum des interglandulären Bindegewebes. Die vorgefundenen Veränderungen (Hyperämie) erstrecken sich fast immer nur auf die Mucosa, manchmal sogar nur auf deren oberflächliche Lagen.

Mehr Interesse beanspruchen schon die im Magen zu beobachtenden Blutungen, die sich ja in einem sehr erheblichen Theile unserer Versuche finden.

Wir müssen unterscheiden zwischen Schleimhautblutungen und submucöser Hämorrhagie. Die ersteren sind nicht selten ganz oberflächlich gelegen, entstammen dem subepithelialen Capillarnetze und heben zuweilen das über ihnen liegende Epithel ab. Speciell auf der Höhe der Schleimhautfalten beobachten wir besonders häufig ganz kleine Austritte von rothen Blutkörperchen; dieselben entsprechen wohl den makroskopisch mehrmals genannten punktförmigen multiplen Hämorrhagien.

Neben diesen kleineren sehen wir auch grössere und schliesslich sehr ausgedehnte Blutungen, die sich über grosse Schleimhautbezirke erstrecken und zuweilen die Drüsen auseinander drängen. Die rothen Blutkörperchen sind gewöhnlich gut erhalten und infiltriren das lockere subepitheliale Gewebe (s. Fig. 12 und 13 auf Tafel VII); vielfach sind die Blutaustritte so reichlich, dass man das Recht hat, von einer hämorrhagischen Infarcirung zu sprechen. Die submucösen Blutungen sind gewöhnlich viel ausgedehnter, als die intramucösen. Nicht selten ist die Schleimhaut durch den Bluterguss von der Submucosa abgehoben, blutig infiltrirt, die Drüsen auseinandergedrängt, manchmal zerstört; zuweilen lässt sich in diesen Blutungsherden reichlich Faserstoff nachweisen. Durch die Abhebung der Schleimhaut können ganze Bezirke völlig ihrer Ernährung beraubt sein und ausgedehnter Nekrose verfallen. Durch die Verstopfung bald der feinsten, bald gröberer Gefässe, ja selbst sehr grosser Submucosavenen durch die sich an die Embolie secundär anschliessende Thrombose sowie durch stattfindende Blutungen werden Gewebsveränderungen in der Magenschleimhaut und in der Magenwand überhaupt hervorgerufen.

Die mehr oberflächlich gelegenen Blutungen schädigen durch blutige Infarcirung der zarten Bindegewebslager, sowie die abgeschnittene Blutzufuhr überhaupt die Ernährung bald grösserer bald kleinerer oberflächlich gelegener Schleimhautbezirke. Häufig sehen wir das Epithel abgehoben, sich abstossend mit mangelnder Kernfärbbarkeit, ebenso Kern und Protoplasma der fixen Bindegewebszellen geschädigt. Gar nicht selten finden wir schon in sehr frühen Stadien nach gelungener Embolisirung verschieden grosse Gewebsnekrosen im Bereich der stattgehabten Blutung. Wir haben damit das Anfangsstadium der sogenannten hämorrhagischen Erosionen vor uns. Die verschiedenen zu beobachtenden histologischen Bilder sind nach dem Alter des Processes und seiner Ausdehnung verschieden.

Das ergossene Blut ist nicht nur in die Bindegewebsspalten, sondern auch in die Drüsenlumina eingedrungen. Die Kernfärbung ist undeutlich oder verschwunden, das nekrotisch-hämorrhagische Gewebe, das makroskopisch schwarz oder rothbraun gefärbt ist, wird durch die verdauende Wirkung des Magensaftes eliminirt, es zeigt unter dem Mikroskop eine bräunliche, körnige, detritusartige Beschaffenheit ohne bestimmte Structur. Es entsteht solcher Art ein Defect, der bald auf die obersten Schleimhautschichten beschränkt, bald nahezu die ganze Dicke der Schleimhaut durchsetzt. Die rothen Blutkörperchen büssen nach einiger Zeit ihren Farbstoff ein und unterscheidet man daran ältere Erosionen von den frischen. Wir haben in unseren Präparaten alle Stadien von der beginnenden Nekrose in dem blutig infarcirten Schleimhautgebiet, bis zur Bildung grosser Defecte verfolgen können. Ist der durch die Circulationsstörung geschädigte Schleimhautbezirk verdaut, so finden wir am Defectrand wieder färbbare Drüsenzellen, fast immer nach einigen Tagen eine mässige Rundzelleninfiltration. Wir haben auch beginnende Heilungsstadien solcher Erosionen gesehen, indem eine deutliche Epithelregeneration das am Grunde des Defectes gebildete Granulationsgewebe zu überkleiden begann.

Aus blutiger Infarcirung der Schleimhaut entwickelt sich, wie wir dies in mehreren Präparaten verfolgen konnten, das Magengeschwür, das sich über die ganze Dicke der Schleimhaut erstreckt oder noch weiter in die Tiefe in Submucosa, Muscularis, Subserosa des Magens reicht.

Wir konnten Unterschiede zwischen den durch Tuscheinjectionen und den durch Dermatol-Emulsion hervorgerufenen Geschwüren feststellen. Die ersteren stellen gleichsam mehrfach confluirende hämorrhagische Erosionen dar, die sich allmählich wegen des Vorhandenseins einer Circulationsstörung in den Mucosavenen gegen die Submucosa ausbreiten und diesem Entstehungsmodus zufolge höchst unregelmässige Gestalt und Tiefe aufweisen. Am Rande des Geschwüres zeigen die Gewebe gewöhnlich noch keine entsprechende Kernfärbbarkeit; gewöhnlich liegt in seinem Grunde eine feinkörnige, detritusartige, mit Leukocyten und mit Tuschekörnern vermischte Masse. Häufig besitzen die Ulcera einen deutlich aufgeworfenen Rand, in Folge einer eigenthümlich makroskopischen als glasig beschriebenen Quellung des Epithels.

Nicht unerheblich verschiedenes Verhalten zeigen die durch Dermatol-Emulsion erzeugten Ulcera.

In der Submucosa, die bei den erst beschriebenen Geschwüren gewöhnlich ganz normal ist, finden sich fast immer Blutungen und thrombosirte Gefässe, zumeist Venen von recht bedeutenden Dimensionen; in den Thrombusmassen sieht man die mit eingeschwemmten Emboli. Die Thrombusmassen sind stets obturirend; rothe und gemischte Thromben sind die Regel (s. Fig. 15 auf Tafel VII). Diesen verlegten Gefässen entsprechend (s. Fig. 14 auf Tafel VII) beginnen die Veränderungen der Schleimhautschichten. Die Submucosa weist nicht selten reichlich Rundzelleninfiltrate auf. Ferner ist die sonst so deutlich zu sehende Muscularis mucosae im Bereich der Circulationsstörungen nicht mehr zu sehen; sie ist mit der Basis der Mucosa in ein zellreiches Granulationsgewebe verwandelt. In den Randpartien sieht man noch Reste von Drüsen-

gewebe. Jedoch ist die Drüsenzeichnung ganz undeutlich, die Kernfärbung eine reducirte oder fehlende. Blutungen sind zwischen den Drüsenschläuchen zu sehen. Im Gebiete des eigentlichen Ulcus ist von einer Gewebsstructur keine Rede. Die gesunde Schleimhaut fällt gegen das Ulcus ziemlich steil ab. Den Grund des Geschwüres bildet eine bald bräunlich oder gelblich gefärbte, bald blasse, fein gekörnte Masse; in derselben lassen sich Dermatolkrystalle nicht selten in reichlicher Menge nachweisen. Sie besteht zum grossen Theil aus nekrotischem Gewebe; man erkennt in demselben zuweilen noch die Conturen ehemaliger Drüsenschläuche (s. Fig. 15, Tafel VII).

Befinden sich diese Geschwüre in einem älteren Stadium, so sind die den Grund des Geschwüres bildenden nekrotischen Massen öfters ausgefallen und durch spärliches Granulationsgewebe ersetzt, die Ränder sind steil erhoben und ist die Schleimhaut in Folge einer Dickezunahme der mit Rundzellen reichlich durchsetzten Submucosa etwas aufgeworfen. Bei weiter fortgeschrittener Verheilung ist der oft ziemlich grosse Defect grössten Theils mit Granulationsgewebe erfüllt; das Epithel beginnt von dem Rand her denselben zu überkleiden.

Einige Versuche und Bemerkungen über retrograde Embolie im Pfortaderkreislauf.

Wie schon eingangs angedeutet, habe ich auch eine Anzahl von der völlig übereinstimmenden Ergebnisse halber nicht protokollirten Versuchen unternommen, um den Mechanismus, die Entstehung und die Folgen der sogenannten retrograden Embolie speciell mit Berücksichtigung des Pfortaderkreislaufes zu studieren.

Die von v. Recklinghausen (15) anatomisch begründete Lehre von der retrograden Embolie besteht bekanntlich in ihrem Wesen darin, dass losgerissene Thrombusstückchen, Bakterien, Geschwulst- und Parenchymzellenemboli, in die Blutbahn eingebrachte Fremdkörper, gelegentlich in einer dem Venenstrom entgegengesetzten Richtung bewegt, beziehungsweise geworfen werden und periphere Venengebiete solcherart verstopfen können.

Als Ursache dieser rückläufigen Verschleppung wurden plötzliche Drucksteigerungen im Venensystem angenommen, durch die es zu einer Umkehr des Blutstromes in den Blutadern und sogar zu einer Einkeilung der Emboli in der Peripherie der venösen Strombahnen kommen kann. Stets wurde der Vorgang der retrograden Embolie mit pathologischen Zuständen an den Athmungsorganen in Zusammenhang gebracht und forcirte, erschwerte

Athmung, sowie Hustenstösse als die mechanischen Ursachen angesehen, durch die der normale negative Druck im Brustraum vorübergehend oder dauernd in einen positiven umgewandelt wird.

Die Grundlagen für die Aufstellung der Lehre einer retrograden Embolie waren einerseits Sectionsbefunde, bei denen sich aus einer genauen Untersuchung des ganzen Gefäss-Systems der zwingende Beweis ergab, dass Geschwulsttheile nur auf dem Wege der Umkehr der normalen Venenströmung vom Orte ihrer Entstehung an ihren Fundort hingelangt sein konnten, andererseits Thierversuche, welche die Verschleppung corpusculärer Elemente in eben diesem Sinne bewiesen, ja sogar einer directen Beobachtung im Thierversuch zugänglich machten.

Heller (16), Arnold (17), Lubarsch (18), Ernst (19), Ribbert (20) u. A. haben wichtige Beiträge zum Aufbau dieser Lehre gebracht. Es ist hier nicht der Ort, um auf die auch heute noch nicht beseitigten Controversen des Entstehungsmechanismus der retrograden Embolie einzugehen.

Der Grund, warum wir in dieser Arbeit dieses allgemeinpathologische Thema überhaupt heranziehen, ist der, dass gerade im Pfortadergebiet durch v. Eiselsberg's Erklärung der postoperativen Magenblutung gleichfalls die Frage der retrograden Embolie aufgeworfen worden ist, andererseits aber sämmtliche pathologisch-anatomischen und experimentellen Untersuchungen über dieses Thema sich auf das Körpervenensystem beziehen, jedoch den Pfortaderkreislauf zumeist unberücksichtigt lassen.

Ich bin aber der Ansicht, dass das Gebiet der Pfortader einer ganz besonderen Berücksichtigung bedarf, einerseits weil — wie wir schon hervorgehoben haben — offenbar gerade in den Pfortaderwurzelgebieten ungemein häufig Gelegenheit zur Bildung von Thromben und somit auch zur embolischen Verschleppung derselben gegeben ist, andererseits die anatomischen Verhältnisse gerade hier ganz eigenthümliche sind — ich erinnere nur beispielsweise an das Verhältnis der Netzvenen zu jenen des Magens — so dass sich vielleicht für die Lehre von der retrograden Embolie neue Gesichtspunkte ergeben.

Die zahlreichen Anastomosen und so ausserordentlich innigen Beziehungen der Stromgebiete der einzelnen Bauchorgane unterein-

ander verdienen jedenfalls gerade für die vorliegende Lehre einige Beachtung.

Ich vermuthete, dass sich bei der gerade im Pfortadergebiet gewiss viel leichter möglichen Verschliessung einer wichtigen Abflussbahn für das venöse Blut eine völlige Umkehr des Blutstromes einstellt und hierdurch eine directe Beobachtung des Vorganges der retrograd-embolischen Verschleppung möglich wird.

Meine Versuchsanordnung — es wurde an Kaninchen, Katzen und Hunden experimentirt — war eine ungemein einfache.

Es wurde eine Dünndarmschlinge auf eine mit Kochsalzlösung getränkte warme Compresse gelegt.

Die Darmvenen ziehen zuerst in annähernd zur Längsachse des Darmes senkrecht gestellten Stämmchen mit mehrfacher Verästelung zu den gewöhnlich nur eine einzige Etage bildenden, etwas vom Mesenterialansatz entfernten Arcaden und erst von diesen sammeln sich grössere Stämme, die sich während ihres Verlaufes in der Mesenterialplatte in immer grössere Venenstämme vereinigen.

Die Venen verlaufen eng an die entsprechenden Arterien angeschlossen.

Während des Verlaufes in der Mesenterialplatte findet keinerlei weitere Verästelung statt (s. Fig. 18 auf Tafel VIII).

Unsere Versuche über die Erzeugung des Vorganges einer retrograden Embolie wurden in folgender Weise angestellt.

Vorerst wurde ein grösserer Hauptstamm A kurz nach der Vereinigung mit benachbarten kleineren Venen durch Umgehung mit einer Déchamp'schen Nadel von der sie begleitenden Arterie isolirt (s. Fig. 18, Tafel VIII).

Der Faden ff' wurde ungeknüpft unter dem Gefässe liegen gelassen. In eine der beiden sich zu dem Hauptstamme vereinigenden Mesenterialvenen a wird nun bei i die Nadel einer Pravazspritze eingeführt und eine geringe Menge Dermatolemulsion injicirt. Die Blutsäule wird durch die gelbe Masse verdrängt und sieht man deutlich, wie dieselbe gegen die Mesenterialwurzel R abfliesst. Nach einigen Augenblicken ist von der Injectionsmasse nichts mehr zu sehen; sie hat ihren Weg leberwärts genommen.

Nun ziehen wir den Faden ff' an, verschliessen dadurch den Venenhauptstamm A, injiciren nun eine grössere Menge etwas dickflüssiger Dermatolemulsion bei i und beobachten.

Rasch strömt das gelbe Fluidum, dem Blutstrom beigemengt, bis zur Unterbindungsstelle x, wo eine sofortige Umkehrung des Blutstromes erfolgt. Wir sehen nun die gelben Dermatolemboli blitzschnell in der Vene a' peripheriewärts schiessen und strömt der grösste Theil durch die Arcade, die a' mit a'' verbindet, ein Theil aber wird in der Achsenrichtung des Gefässes a' gegen den Mesenterialansatz des Darmes hingeworfen und gelangt in die Ursprungsvenen α—α'. Man sieht ganz deutlich, wie die gelben Massen in die kleinen Darmvenen hineingeschleudert werden. Wählt man die Consistenz der Emulsion richtig, so kann man auch ein Steckenbleiben einzelner, sich zusammenballender Dermatolhäufchen sehen. Bisweilen ist die betreffende Darmwandpartie bleibend von feinstem, hellgelbem Geäder durchzogen, ein Beweis, dass die Emboli mit solcher Kraft retrograd in die Darmursprungsvenen geschleudert worden sind, dass sie dieselben nicht mehr verlassen. Die Pfeile der Figur 18, Tafel VIII, deuten den Weg der Emboli an.

Dieser Versuch wurde in einer ganz erheblichen Anzahl von Fällen bei verschiedensten Thieren von uns wiederholt und hatte stets dasselbe Ergebniss. Durch Verschluss eines abführenden Hauptstammes lässt sich jederzeit im Thierversuch eine Umkehrung des Venenblutstromes erzielen und bei künstlicher Embolisirung eine retrograde Embolie auf das deutlichste und für jeden Zuschauer wahrnehmbar nachahmen.

Diese Art der Versuchsanordnung entsprach der von v. Recklinghausen für sehr selten gehaltenen retrograden Embolie „bei verschlossenem Hauptstamme."

Der Vorgang der Umkehr des Blutstromes ist für das Zustandekommen einer Embolie entschieden günstig; denn von der Unterbindungsstelle x des Hauptstammes A bis an die äusserste Peripherie wird der Gefässquerschnitt der Vene a' immer kleiner, desgleichen der ihrer Zweige, daher die Gelegenheit zum Haftenbleiben der Pfröpfe immer günstiger. Setzen wir an Stelle des fein emulgirten Dermatolpulvers ein halbweiches Thrombusstück, so ist es durchaus einleuchtend, dass es schon in der nächsten Arcade stecken bleiben kann, oder dass Theile desselben in die feinen Zweige von α, α' hineingepresst werden und verstopfend wirken.

Es kann durch ein grösseres halbweiches Gerinnsel ein erhebliches Stück der Darmwand mit einem Schlage seines venösen Abflusses beraubt werden.

Nach diesem grundlegenden Versuch im Darm, der wegen der ungemein leichten Uebersichtlichkeit der Circulationsverhältnisse in einer vorgelagerten, dünnen Darmschlinge gewählt wurde, gingen wir daran, einen ähnlichen Vorgang für den Magen in Szene zu setzen.

Auch dies gelingt unschwer. Man unterbindet die Vena gastroepiploica dextra in der Nähe des Pylorus und injicirt nun in eine Netzvene die Dermatolemulsion. Dieselbe schiesst magenwärts, findet nicht durch die gewohnte Strombahn ihren Abfluss und erfüllt nun die vom Magen kommenden Venen, offenbar um auf dem kürzesten Anastomosenwege durch die Submucosavenen leberwärts freie Strombahn zu finden. Ein Theil der Emulsion fliesst gegen den Fundus des Magens in die Vena gastroepiploica sin. oder die V. lienalis ab.

Mehrmals konnten wir eine bleibende zierliche hellgelbe Gefässzeichnung an der Magenoberfläche nachweisen; also auch hier liess sich das Geschehniss einer retrograden Embolie bei Verschluss eines Hauptstammes auf das deutlichste nachweisen. Im Pfortadergebiet kommt es, wie schon mehrfach erwähnt, als Folge verschiedenster, gefässschädigender Einflüsse ungemein leicht zu Venenthrombose, die sich, wie wir gleichfalls schon betont haben, auch sehr leicht über weite Strecken ausbreitet. Es kommt da gelegentlich zur Verlegung grösserer Venenstämme. Die dadurch bedingte Circulationsunterbrechung macht an vielen Stellen eine Stromumkehr nothwendig, wobei das Blut die auf dem kürzesten Wege zur Leber führende Collateralbahn aufsucht.

Die Umkehrung des Blutstromes begünstigt wahrscheinlich ferner das Losgerissenwerden von Thrombusstückchen; es kommt bei derselben leicht zu einer retrograden Embolie in kleinere, gerade in der Stromrichtung gelegene periphere Gefässe. Sowohl am Darm, wie am Magen liess sich dies experimentell erweisen.

Dass auch ohne diese Umkehr des Blutes durch Verschluss grösserer abführender Stämme im Pfortadergebiet retrograde Embolie stattfinden kann und stattfindet, bezweifeln wir nicht; wir erinnern nur, dass seinerzeit zur Erklärung der postoperativen

Magenblutungen man die Narkose, das Erbrechen, Pressen u. s. w. beschuldigt hat.

Jedenfalls ist der Gedanke einer Erwähnung werth, dass gerade bei dem Vorkommniss retrograder Embolie im Pfortadergebiet die sonst so sehr betonte Abhängigkeit von respiratorischen Störungen [Lubarsch (18b)] keine so grosse Rolle spielt; für Venen des Magendarmcanals ist offenbar die Bauchpresse die drucksteigernde und gelegentlich den Blutstrom umkehrende Kraft. Die so ungemein wechselnden Füllungsgrade von Magen und Darm, die oft sehr bedeutenden Lageveränderungen, die von diesen Organen geleistete musculäre Arbeit sind gewiss Momente, die für unsere Frage von Belang sind; allerdings sind wir zur Zeit ausser Stande die Grösse dieser Einflüsse einzuschätzen.

Epikrise.

Bevor wir auf die durch unsere Versuche gewonnenen Ergebnisse eingehen und unsere Schlussfolgerungen aus denselben ziehen, müssen wir uns kurz mit einigen anatomischen Fragen der Blutgefässversorgung des Magens, speciell die Magenschleimhaut betreffend, befassen.

Die Blutgefässe der Magenwand und speciell der Magenschleimhaut sind ungemein zahlreich und recht charakteristisch angeordnet.

Die Arterien verlaufen nach Abgabe von kleinen Aesten an Serosa und Muskelhaut grössere Strecken weit annähernd parallel zur Oberfläche in der Submucosa und geben von hier neben kleineren Aesten an die Muskelhaut zahlreiche feine, zumeist senkrecht zur Innenfläche des Magens stehende Aeste ab. Diese, die Submucosa und die Drüsenschichten versorgenden Gefässe, verlaufen, sich in immer feinere Netze auflösend, parallel den Drüsenschläuchen, diese vielfältig umspannend und bilden schliesslich knapp an der Innenfläche des Magens ein feines, subepitheliales Netz, welches die Ursprungsstätte für die Venen darstellt.

Aus diesem Netze entspringen verhältnismässig weite Venen, die in grösseren Entfernungen (s. Fig. 17 auf Tafel VIII), als die Arterien in ziemlich dicken Stämmen ohne noch weiter Blut aufzunehmen, die Drüsenlage durchsetzen und zwischen der Basalschichte der Drüsen und der Muscularis mucosae ein Netz bilden.

Aus diesem Netze treten Zweige durch die Muscularis mucosae in die Submucosa, wo die Venen abermals in Form ziemlich weiter, jedoch nicht sehr zahlreich verzweigter Stämme, parallel zur Oberfläche des Magens, gewöhnlich in Begleitung der dazu gehörigen Arterien verlaufen. Die nach aussen tretenden Venen sammeln sich als Venae gastricae in grösseren Stämmen und befinden sich in subseröser Lage. Dieselben sind besonders am Uebergange in die grösseren Hauptstämme der Magenvenen mit Klappen versehen.

Hochstetter (21) hat diesen ein eingehendes Studium gewidmet, und bemerken wir, dass sich bei neugeborenen, aber auch bei älteren Kindern in der Vena gastroepiploica dextra und sinistra, aber auch in den kurzen Magenvenen gut schlussfähige Klappen befinden. Speciell an der Einmündungsstelle der kleineren Gefässe in die Hauptstämme werden sie mit Regelmässigkeit gefunden.

In den Venen der kleinen Curvatur finden sich diese Klappenbildungen nicht, nur in den Venae oesophageae sind sie beschrieben. In späterer Jugend werden diese Klappen immer kleiner. Nach Hochstetter's Untersuchungen, dessen Arbeiten wir auch interessante Befunde vergleichend-anatomischer Art entnommen haben, findet sich gegen das 20. Lebensjahr an den gastroepiploischen Venen keine schliessende Klappe mehr, er bemerkt aber, dass am spätesten die Klappen am Uebergang der Netzvenen in die Venae gastroepiploicae verschwinden.

Diese anscheinend rein theoretisch interessante anatomische Feststellung hat, wie wir gleich hören werden, auch ganz entschieden practischen Werth. Das Vorhandensein solcher Klappen muss das Zustandekommen retrograder Embolie in den Venen unmöglich machen oder erschweren. Damit stimmt vollständig die klinische Erfahrungsthatsache, dass Kinder und ganz jugendliche Personen fast niemals die postoperativen Magenblutungen im Sinne von Eiselsberg's aufweisen, überein. Wir kommen auf diese Frage in einem zweiten klinischen Theile dieser Arbeit noch zurück.

Bezüglich der groben Anatomie der Netz-, Magen und Darmvenen ist noch folgendes zu bemerken: direct in den Pfortaderstamm münden die kleineren Venen (V. gastricae), welche das Blut der kleinen Curvatur abführen. Die für uns wichtigsten Venen sind die Vena gastroepiploica dextra und die Vena pancreatico-

duodenalis, sowie die Vena gastroepiploica sinistra. Die ersteren beiden ergiessen sich in die Vena mesenterica magna, die linke Magengekrösvene zusammen mit den Venae gastricae breves finden ihren Abfluss in die Vena lienalis.

Das Blut sämmtlicher Darmvenen führen die grossen und kleinen Gekrösevenen ab.

Wie wir noch hören werden, sind für die Entstehung von Magenveränderungen als Folge von Circulationsstörungen die Venae gastroepiploicae von besonderer Wichtigkeit (s. Figur 16 auf Tafel VIII). Wir haben die innigen Beziehungen zwischen den Netzvenen, den Venae gastroepiploicae und den Magenvenen auf diesem Bilde nach einem frisch angefertigten Leichenpräparate zeichnen lassen, da eine Betrachtung desselben manche unserer Ausführungen über die Entstehung retrograder Embolie und die Wirkung der fortgeleiteten Venenthrombose unterstützen wird.

Es ist auffallend, dass gerade der Magen durch die postoperativen Blutungen, die doch einen erheblichen Theil der in unser Arbeitsgebiet gehörigen Magenveränderungen ausmachen, so bevorzugt erscheint. Viel seltener beobachten wir Blutungen im Duodenum, noch seltener in den übrigen Abschnitten des Darmcanals, im Dünndarm fast gar nicht, eher noch im Dickdarm und zwar mit einer gewissen Bevorzugung im Colon transversum und in der Flexura sigmoidea.

Diese Praedilection des Magens für Circulationsstörungen, speciell bei Verletzungen, Einklemmungen und Erkrankungen des Netzes kann nur in bestimmten anatomischen Verhältnissen ihre Erklärung finden.

1. ist das Gebiet der Venae gastroepiploicae ein recht ausgedehntes, das heisst ein, der grossen Curvatur und einem erheblichen Theile des Fundus des Magens entsprechend angeordnetes.

2. münden die Netzvenen nahezu rechtwinklig in die Venae gastroepiploicae und andererseits münden die Magenvenen in eben solcher Richtung in die Venae gastroepiploicae. Manchmal sind Einmündungen von Netz- und Magenvenen einander direct gegenüberstehend, so dass Pfröpfe aus Netzvenen direct in die Magenvenen geschleudert werden können.

3. kann sich eine Netzvenenthrombose ungemein leicht auf den Hauptstamm einer der beiden Venae gastroepiploicae fortpflanzen.

Beschäftigen wir uns nun mit der Frage der Entstehung der verschiedenen im Thierversuche erhaltenen Magenveränderungen und deren Zusammenhang mit Circulationsstörungen.

Vor allem müssen wir feststellen, dass sich durch recht verschiedenartige Versuchsanordnung ganz ähnliche, ja vielleicht identische Veränderungen am Magen und an der Leber hervorrufen lassen.

Verschiedene Autoren haben durch Ligatur oder Resection des ganzen Netzes möglichst nahe an seiner Insertion in einem immerhin erheblichen Theile ihrer Versuche Magen- und Leberveränderungen erhalten.

Die Magenveränderungen bestehen in Erosionen, Blutungen und Geschwürsbildungen.

Wenn auch ohne Weiteres zugegeben werden muss, dass die Unterbindung von Netz, sei es partienweise, sei es in toto, wahrscheinlich durch die Alteration der ligirten Arterien und Venen ihren Einfluss auf die in Frage stehenden Magenveränderungen ausübt, so ist doch diese Art der Versuchsanordnung nicht ganz einwandfrei. Man schädigt durch die Ligatur und Resection nicht nur zahlreiche Blutgefässe, sondern ein Organ, über dessen Function im Haushalte der Natur wir jedenfalls noch nicht genügend unterrichtet sind, ja man beseitigt dasselbe in manchen Fällen überhaupt vollständig. Es lässt sich nicht behaupten, dass dieser Vorgang, abgesehen von der Gefässalteration, für den Magen vollständig gleichgiltig sein muss. Wir erinnern nur an die schöne experimentelle Arbeit Friedländer's (22) über Vagus und Peritonitis, in welcher einwandsfrei gezeigt wurde, dass bei Katzen die Unterbindung des Omentum majus mit grösster Regelmässigkeit von einer fibrinös-eitrigen Peritonitis gefolgt ist. Nachprüfungen dieser Angaben Friedländer's durch meinen Assistenten Dr. Martina haben dasselbe ergeben.

Meine Versuchsanordnung war folgende:

Ich habe einmal durch künstliche Thrombenerzeugung, durch thermische Schädigung der Netzgefässe mit oder ohne Begünstigung einer nachträglichen Verschwemmung dieser Thromben dieselben Veränderungen im Magen erzeugt, wie sie durch die Netzligatur und Resection gewonnen werden.

Es ist mir ferner gelungen, durch eine Nachahmung des Vorganges der retrograden Embolie durch Injection kleiner Fremdkörper in fester oder tropfbar-flüssiger Form in die Netzvenen mit einer nahezu als regelmässig zu bezeichnenden Häufigkeit (circa 80 pCt. der Versuche) alle nur möglichen Grade der oben angedeuteten Magenveränderungen hervorzurufen.

Bei meiner ersten Versuchsanordnung, bei der immer nur kleine und peripher gelegene Partien des Netzes der thermischen Schädigung unterzogen wurden, handelte es sich um natürliche, von in den Blutgefässen gebildeten Thromben abgerissene Emboli, bei meiner zweiten um eine künstliche Embolisirung.

Diese letztere Versuchsanordnung halte ich besonders deshalb für werthvoll, weil sie einmal das Netz, als Organ betrachtet, in seiner Vitalität und Blutversorgung nicht wesentlich schädigt, ferner aber gestattet, die durch Verlegung kleinerer und grösserer Venen-Stämmchen und Capillarbezirke in der Magenwand hervorgerufenen Veränderungen in allen Stadien von ihrem ersten Beginne bis zur Ausbildung grosser Ulcera zu verfolgen.

Diese letztere Versuchsanordnung erbringt besonders im Zusammenhange mit den identischen Ergebnissen der ersterwähnten den Beweis, dass retrograd auf der Venenbahn magenwärts gelangende Emboli thatsächlich die ihnen schon längst zugeschriebenen Veränderungen zu erzeugen im Stande sind.

Die Versuche haben ferner Aufklärung über die Art der Verlegung der Blutgefässe und die aus derselben sich ergebenden Gewebsschädigungen gebracht.

Während bei der Netzligatur sich nur ausnahmsweise eine Pfropfbildung in den Magengefässen nachweisen liess (Engelhardt und Neck), kann dieselbe bei unserer Versuchsanordnung in circa der Hälfte der Experimente gefunden werden.

Die Ergebnisse der histologischen Untersuchung des schon makroskopisch Veränderungen aufweisenden Magens ergiebt, dass je nach der Beschaffenheit der verwendeten künstlichen Emboli bald grösse, bald kleinere Gefässbezirke des Magens verlegt werden.

Wir haben drei Arten der embolischen Verstopfung der Blutgefässe von Magenschleimhaut und Magenwand kennen gelernt.

1. die capillare Embolie;
2. die embolische Verlegung der langen, zwischen den Magendrüsen und mit diesen parallel laufenden Mucosavenen;
3. die Verlegung der Submucosavenen.

Am geringfügigsten sind die nachtheiligen Folgen bei Verlegung subepithelialer Capillarbezirke. Hier sehen wir Hyperämie, Stase und Blutung als Folgen der Circulationsstörung. Die Blutungen sind wohl als sogenannte Verstopfungsblutungen aufzufassen.

Diese capillaren Embolien sind gewöhnlich multipel und können je auf ganz kleine Gefässbezirke beschränkt sein. Ihr entsprechend sind die oft zu beobachtenden kleinsten punktförmigen Schleimhauthaemorrhagien.

Das Epithel über einer solchen kleinen Blutung ist nicht selten abgehoben, defect. Zweifellos gehen solche Blutungen unter gewissen Verhältnissen in Erosionen über.

Ernster sind schon die Störungen bei Verlegung der Mucosavenen. Dieselbe verursacht naturgemäss eine auf eine grössere Gewebsstrecke der Schleimhaut sich erstreckende Ernährungsstörung. Wir sehen hier grössere, herdförmige, häufig zusammenfliessende Blutungen, ausgedehntere blutige Infarcirung der Magenschleimhaut mit den sich an dieselbe anschliessenden Folgen. Gerade bei Verlegung von Venengebieten ist es begreiflich, dass es trotz der reichlichen Anastomosen der capillaren Netze zu Zerreissungen der kleinsten Blutgefässe mit erheblichem Blutaustritte in das Gewebe kommt, da ja wenigstens zur Zeit des Eintretens der Embolie die arterielle Strombahn frei ist und der Blutdruck bei plötzlicher Verlegung grösserer Venengebiete bedeutend ansteigt. Diese blutige Infarcirung entspricht in jeder Beziehung dem, was wir bei der Mesenterialvenenthrombose im Darmcanale sehen. Im Beginne kommt es zu einer mächtigen Ueberfüllung der Blutgefässe, und auf diese Hyperämie folgt bald vollständige Stase, Zerreissung der zarten capillaren Gefässe und die blutige Durchtränkung des Gewebes. Die zugehörigen Venengebiete erweisen sich schon nach kurzer Zeit thrombosirt.

Nicht selten sieht man inmitten der Thrombusmassen die künstlich zur Embolisirung verwendeten Fremdkörper.

Von einem Infarct der Magenschleimhaut hat man früher vielfach bei der Genese des Magengeschwüres gesprochen.

Wir gebrauchen diesen Ausdruck nicht in jenem Sinne, da man darunter die embolische Verstopfung eines arteriellen Magengefässes verstand mit consecutiver Ueberfüllung des blutleer gewordenen Gebietes von den nachbarlichen Gefässbezirken her. Durch primäre Verlegung venöser Gebiete wird aber begreiflicher Weise die Entstehung ausgedehnter blutiger Infarcirung der Gewebe besonders begünstigt.

Die Verlegung der grossen, ziemlich spärlichen Venen der Submucosa kann ganz bedeutende Gebiete der zugehörigen Magenschleimhaut mit einem Schlage einer ernsten Circulationsstörung aussetzen. Die rein anatomischen Verhältnisse in der Magenschleimhaut, speciell in den Drüsenschichten sind gerade im Venengebiete für die rasche Erschliessung neuer Abflussbahnen an Stelle der verschlossenen nicht besonders günstige.

Durch histologische Untersuchung der bei unseren Versuchen gewonnenen Objecte ist es nicht nur gelungen, die Art und Ausdehnung der jeweiligen Blutgefässalteration festzustellen, sondern auch die durch dieselbe bedingte Gewebsschädigung mit ihren Folgen, Blutung, Erosion, Gewebsverdauung, Ulcusbildung, schrittweise zu verfolgen.

Wir haben Versuche zu verzeichnen, bei denen die feinen Tuschkörnchen oder Dermatolemboli in grösseren Gefässen nicht stecken geblieben sind und bloss Gefässe von Schleimhautbezirken des Magens verlegt haben. Dieser Gefässausbreitung genau entsprechend ist es zu Blutung, Erosion, Geschwür, gekommen. An den betreffenden Stellen der Magenschleimhaut sehen wir, theils in noch intacter Schleimhaut, theils in bereits blutig imbibirten und der Verdauung anheimfallenden Theilen, die schwarzen Tuschkörner, die Dermatolkrystalle. Mehrmals finden wir in unmittelbarer Umgebung der künstlich embolisirten Schleimhautpartien ein grösseres Geschwür und konnten in seinem Grunde die embolisirten Massen nachweisen. Wenn wir den Magen umdrehen, so finden wir mehrmals an seiner Aussenseite ein manchmal bis in das Netz thrombosirtes venöses Gefäss; nur im Bereiche dieses einen Gefässes finden sich am Magen Veränderungen, derselbe ist im Uebrigen

ganz gesund. Wir haben ferner den Eindruck, dass sich an eine embolische Verstopfung eines beliebig grossen Gefässbezirkes gewöhnlich rasch eine fortschreitende Thrombose anschliesst, die natürlich die Schwere der Circulationsstörung vermehrt.

Bezüglich des Eintretens der Veränderungen können wir sagen, dass wir multiple Blutungen in der Magenschleimhaut schon nach 3 bis 6 Stunden nach geschehener intravenöser Injection gesehen haben; wahrscheinlich entstehen dieselben unmittelbar im Anschlusse an die gelungene Embolisirung.

Zum Bilde der Erosion kommt es erst nach einiger Zeit, wenn die andauende Wirkung des Magensaftes auf blutleer gewordene Schleimhautpartien sich zu entfalten beginnt. Dann wird ein kleiner mit rostbrauner Masse gefüllter Napf sichtbar, den wir eben durch den Ausdruck haemorrhagische Erosion zu bezeichnen pflegen. Der Multiplicität der Blutgefässverlegung in der Magenschleimhaut entsprechend, sind auch die Erosionen multipel.

Gerade grössere Ulcera sind häufig solitär oder in geringer Anzahl vorhanden. Zu ihrer Entstehung sind gewöhnlich 24 bis 48 Stunden nöthig, manchmal sogar mehrere Tage. Allerdings hat man auch mehrmals zahlreiche Geschwüre, zuweilen entlang der ganzen grossen Curvatur, gesehen. Ich muss erwähnen, dass bei einigen meiner Versuche an der Aussenseite des Magens, genau dem Geschwürssitze entsprechend, grössere Gefässe thrombosirt gefunden worden sind. Ueber die histologischen Kriterien der gefundenen Geschwüre haben wir uns schon bei Wiedergabe unserer Befunde geäussert und verweisen wir dorthin.

Wir halten deren Entstehung, ebenso wie jene der Blutungen und Erosionen durch die Ergebnisse unserer Versuche für genügend erklärt. Von den Geschwüren ist noch zu bemerken, dass die solcherart erzeugten fast nie über das Mucosagebiet oder die Submucosa hinaus sich in die Tiefe der Magenwand erstrecken.

Vielleicht ist gerade hierin auch der Grund zu suchen, warum diese experimentellen Ulcera, die, wie gesagt, nur ganz ausnahmsweise die Muscularis des Magens erreichen, so enorme Heilungstendenz zeigen, auf welchem Wege immer sie erzeugt worden sind.

Man setzt locale Gefässveränderungen, die zwar zu Schleimhautnekrosen führen, aber durch eine in ganz gesundem Nachbar-

gebiet einsetzende mächtige Epithelregeneration ausgefüllt werden. Wenn es uns gelingt, bleibende Veränderungen an grösseren Gebieten von Magengefässen, ja eventuell an den Gefässen ganzer Magenabschnitte zu erzeugen, so wird es uns auch gelingen, bei Thieren mit starkem Salzsäuregehalt des Magens typische, mit der Eigenschaft der Tenacität ausgestattete Magengeschwüre zu erzeugen! Dies ist mir in einigen, an anderer Stelle mitzutheilenden Versuchen bereits gelungen.

Beim Menschen sind eben wahrscheinlich ausgedehnte und zwar praedisponirte Gefässbezirke krank. Die Blutbeschaffenheit (Anämie) ist eine krankhafte. Darum ist das Ulcus pepticum beim Menschen ein chronisches Uebel, schwer zu heilen und ungemein recidivfähig. Die Veränderungen in den Magengefässen entziehen sich eben fast immer unseren therapeutischen Maasnahmen. So erleben wir auch bei den verschiedensten und best ausgeführten Magenoperationen wegen Ulcus oft schon nach kurzer Zeit Recidiven, dass wir uns in manchen Fällen wirklich ernstlich die Frage nach deren Berechtigung vorlegen müssen.

Gerade beim Versuchsthiere heilt das grösste künstlich erzeugte Geschwür gewöhnlich in allerkürzester Zeit, weil Blut- und Gefässbeschaffenheit im Allgemeinen völlig der Norm entspricht.

Ich halte mich nach dem Vorausgehenden für berechtigt, zu sagen, dass der Begriff des embolischen und thrombogenen Magengeschwüres (Virchow), den man wohl bisher fast ausnahmslos für das Gebiet der arteriellen Embolie gebraucht hat, zum mindesten ebensoviel Recht vom Standpunkte der retrograden Embolie in den Magenvenen besitzt. Man hat den Magenvenen wahrscheinlich bisher in der Pathologie der circulatorisch bedingten Magenveränderungen etwas zu wenig Bedeutung beigelegt; sie verdienen gewiss mehr Beachtung, wie überhaupt die Circulationsstörungen im Wurzelgebiete und den Zweigen der Pfortader mindestens dieselbe praktische Bedeutung haben und dasselbe Interesse verdienen, wie die viel eingehender studirten Veränderungen in den entsprechenden Arterien.

Wir haben aus den Ergebnissen unserer Versuche noch einige Dinge hervorzuheben.

Für embolische Verschleppung aus den Netzvenen oder für eine fortgeleitete Thrombose spricht der Umstand, dass wir bei den

Versuchsthieren in der Mehrzahl der Fälle die vorhandenen Veränderungen an der grossen Curvatur oder am Fundus, manchmal in der Regio pyloria finden; viel seltener jedoch an der kleinen Curvatur oder an der Cardia. Aber gerade das Vorkommen der Veränderungen an dieser letzgenannten Stelle erklärt sich durch eine an früherer Stelle, angeführte andere Gefässvertheilung der Magenvenen beim Kaninchen und Meerschweinchen, bei denen die Vena lienalis in die Kranzvene der kleinen Curvatur mündet.

Bei Injectionen in Mesenterialvenen sieht man Magenveränderungen ungleich seltener, als bei Wahl der Netzvenen für den Versuch. Leicht begreiflich, wenn man bedenkt, dass die Mesenterialvenen ihr Blut hauptsächlich durch die Vena meseraica magna entleeren. Die Vena meseraica parva mündet entweder in die Vena lienalis oder direct in den Stamm der Pfortader. Dagegen finden sich bei Injectionen in die Mesenterialvenen Leberveränderungen viel häufiger, als bei den Netzversuchen. Manche Thiere gehen nach 1—2 Stunden oder auch nach etwas längerer Zeit apathisch zu Grunde. Sie nehmen keine Nahrung mehr zu sich, sind ganz theilnahmslos und schläfrig, machen den Eindruck einer schweren Intoxication. Die Section ergab das Fehlen von Veränderungen am Magen, dagegen ausgedehnte, gelbliche Verfärbungen des Leberparenchyms. Bei genauer Untersuchung findet man Nekrosen der Leber, sowie Infarctbildung. Modificirt man den Versuch in der Weise, dass man zwar eine grosse Mesenterialvene für die Injection wählt, jedoch durch einen untergelegten Seidenfaden die V. portae verschliesst, so zwingt man die Fremdkörperemboli in die V. gastricae, vor allem aber gastroepiploicae und in die V. lienalis ihren Weg zu nehmen. Man findet dann schwere Magenveränderungen, totale oder partielle Milznekrosen.

Wir haben bisher hauptsächlich von der retrograden Embolie und deren versuchter experimenteller Nachahmung gesprochen. Die Bildung von Thromben in den betreffenden Pfortaderwurzelgebieten haben wir als etwas Selbstverständliches vorausgesetzt.

Dass sich Thromben in den Gefässen des Netzes und zwar besonders rasch und leicht in den Venen dieses Organes bilden, haben wir mehrfach schon angedeutet. Ich betone hier nochmals, dass ich an anderer Stelle ausführlich über die verschiedenen zu dieser Circulationsstörung führenden Ursachen berichten werde und

erwähne hier nur, dass die Netzvenen auf geringfügige Traumen, besonders aber auf Einklemmung, Torsion und die verschiedensten Arten von Entzündung mit Thrombose reagiren; selbstverständlich ist die Entwickelung eines Thrombus bei der Ligatur.

Es fragt sich nun, ob diese Thrombenbildung nicht durch rasche Ausbreitung, wir haben dieselbe, wie schon erwähnt, sogar in vivo verfolgen können, in Beziehung zu den fraglichen Magenveränderungen treten kann, ohne dass wir zur Annahme einer retrograden Embolie gezwungen sind.

Unterbindet man das Netz nahe seiner Insertion, so entsteht in allen von dem Ligaturfaden umschnürten Gefässen ein sogenannter Ligaturthrombus; ein solcher kann sich leicht in centraler Richtung, also leberwärts fortpflanzen. Einen solchen Vorgang bezeichnet man als fortgeleitete Thrombose.

v. Eiselsberg hat diesen Vorgang im arteriellen Stromgebiet des Netzes mit zur Erklärung der post-operativen Blutungen herangezogen, mit der Vorstellung, dass sich ein Ligaturthrombus aus einer Netzarterie bis in eine Arteria gastroepiploica fortsetzt und dort Gelegenheit zur Abreissung von Thrombusstückchen und Embolisirung der kleinsten Magenarterien gegeben sei.

Wir beschäftigen uns vorläufig mit der fortgeleiteten Thrombose in den Venen, da wir dieselbe theils in vivo beim Menschen und am Sectionstisch, theils bei unseren Versuchen in verschiedenster Form und Ausdehnung kennen gelernt haben. Es ist selbstverständlich, dass bei möglichst peripher angelegter Unterbindung die Ausbreitung der Gefässthrombose keine grössere Ausdehnung anzunehmen braucht. Es hängt dies, was ich gleichfalls einer anderen Mittheilung über dieses Thema entnehme, sehr von der Intregrität des Organes ab. Bei früher ganz gesundem, weder gestautem, noch entzündetem Netz, ist diese Neigung zur Ausbreitung der Thrombose selbstverständlich viel geringer, als bei einem Netz mit schon vorhandener Gefässalteration.

Bei Abbindung des Netzes ganz nahe an seiner Basis ist es begreiflich, dass der Ligaturthrombus sich leicht in das Gebiet der Magengekrösvenen fortpflanzen wird.

Dieselben können solcherart parthienweise, oder auf grosse Strecken verlegt werden. Wir haben diesen Vorgang bei unseren

Experimenten wiederholt beobachtet, indem sich auch von der Injectionsstelle als der geschädigten zuweilen eine fortgeleitete Thrombose in die genannten Venenstämme fand. Sowie die fortschreitende Thrombose die Venae gastroepiploicae erreicht, ist selbstverständlich Gelegenheit zu einer noch weiteren Ausbreitung der Gerinnselbildung in die Magenvenen gegeben.

Es rollt sich nun die Frage auf, ob eine derartige fortgeleitete, die oberflächlichen und tieferen Magenvenen verlegende Thrombose genügt, um die vorgefundenen Veränderungen zu erklären. Mehrere Untersucher (Müller, Verf.) haben versucht, durch Ligatur von Magenvenen Geschwürsbildung zu erzeugen, jedoch vergeblich. Unserer Anschauung nach ist das in der Submucosa vorhandene Gefässnetz so reichlich, dass bei sonst völlig fehlender Gefässalteration der Ligaturthrombus keine allzuweit ausgebreitete Thrombose hervorruft. Wir sind der Ansicht, dass erst nach Verlegung etwas ausgedehnter Venengebiete durch Thrombose es zu krankhaften Magenveränderungen kommt. Die empfindlichen Gebiete der Magenvenen sind, wie schon erwähnt, einzelne grössere Stämme in der Submucosa und vor Allem die Schleimhautvenen. Die bei unseren Versuchen so häufig gefundene Thrombose von grösseren Magenvenen an der Aussenseite des Organes mussten wir mehrfach als secundäre, durch die vorher erfolgte Embolisirung hervorgerufen, ansprechen, da die subseröse, thrombosirte Vene genau dem durch die Fremdkörperembolie getroffenen Gebiete der Magenwand entsprach und andererseits sich die Thrombose mehrmals nur auf ein Stück der betreffenden Magenvene beschränkte, mit der Injectionsstelle oder Unterbindungsstelle des betreffenden Gefässes im Netze aber garnichts zu thun hatte. Wir sehen also bei unseren Versuchen vom Netz gegen den Magen zu fortgeleitete Thrombose, sowie denselben Vorgang im umgekehrten Sinne.

Wir sind also der Ansicht, dass bei Abtragung nahezu des ganzen Netzes nahe seiner Basis so zahlreiche Ligaturthromben erzeugt werden, dass dieselben auch ohne allzu weite Ausbreitung nahezu das ganze Stromgebiet der Venae gastroepiploicae verlegen und zu Circulationsstörungen im Magen führen können; ob diese eintr[illegible] von den jeweils vorhandenen Anastomosen ab. Gl[illegible]emmung von Thrombusstückchen gegen den

Pfortaderhauptstamm erklärt auch die gleichzeitigen Leberveränderungen.

Es sind also retrograde Embolie und fortgeleitete Venenthrombose als schliesslich zu denselben Folgen, der Verstopfung bald mehr, bald weniger ausgedehnter Bezirke von Magenvenen, führende Processe anzusehen und gegebenen Falles für die vorgefundenen Magenveränderungen als schuldtragend zu bezeichnen. Wir haben dies etwas ausführlicher dargestellt, da wir der Ansicht sind, dass der blosse Nachweis von Thromben in den Gefässen der Magenwand nicht zur völligen Klärung der Frage genügt, da derselbe noch keinen Aufschluss giebt, wie dieselben entstanden sind. Ausschlaggebend im Experimente ist für den einzelnen Fall der Nachweis einer fortgeleiteten Thrombose von einer geschädigten Stelle im Netz oder das Auffinden einer bestimmten Gattung von in Netzvenen eingebrachten Embolis in den Magenschleimhautgefässen.

Bezüglich der arteriellen fortgeleiteten Thrombose ist nur zu erwähnen, dass dieselbe bei Abtragung des Netzes nahe seiner Basis viel mehr Wahrscheinlichkeit hat, als bei peripherer Resection; die Annahme einer rasch sich ausbreitenden Ligaturthrombose in den Arterien halte ich nach dem Ergebnisse meiner Versuche nicht für begründet; ich fand stets die Arterien den verschiedensten Schädigungen gegenüber viel resistenter, als die zugehörigen Venen.

Was endlich die Rolle der Mikroorganismen anlangt, die nach Anschauung einiger Bearbeiter dieser Frage einen wesentlichen Antheil an den zu beobachtenden Veränderungen nehmen sollen, möchte ich nur bemerken, dass bei Beobachtung aller Regeln der Asepsis bei unseren Versuchen sowohl bei der Schädigung der Netzgefässe durch thermische oder mechanische Traumen, als auch bei der Injection sich niemals Erscheinungen ergaben, welche zur Erklärung derselben bedurft hätten. Es giebt ganz zweifellos rein aseptische Thrombosen und Embolien im Pfortadergebiete mit den entsprechenden Magen- und Leberveränderungen. Wir leugnen durchaus nicht das Vorkommen septischer Thrombose und Embolie, dieselbe ist durch die klinische Erfahrung als Thrombophlebitis meseraica, Leberabscess, Phlebitis etc. etc. vielfach genügend erwiesen. Bei entzündlichen Processen am Netz sprechen

wir direct von einer infectiös-toxischen Thrombose und halten die Verschleppung bakterienführender Embolie nicht nur für wahrscheinlich, sondern für sicherstehend. Aber es wäre gefehlt, die unbedingte Mitwirkung infectiöser Momente zur Erklärung der bewussten Veränderungen heranziehen zu wollen.

Schlusssätze.

1. Es gelingt durch thermische Schädigungen der Netzgefässe, Vereisung mit dem Chloräthylstrahl oder Verbrühung, bei den verschiedensten Versuchsthieren, wie Kaninchen, Meerschweinchen, Katzen und Hunden Thrombusbildungen in den Netzvenen zu erzeugen. Diese Thromben können auf dem Wege der retrograden Embolie nach ihrer Loslösung verschwemmt werden und erzeugen häufig krankhafte Veränderungen in der Magenwand.

2. Durch intravenöse Injection kleiner corpusculärer Elemente oder fettiger halbweicher Substanzen in die Wurzelgebiete des Pfortader-Systems, kann man in einem sehr erheblichen Theil der Versuche Magenveränderungen verschiedenster Intensität erzeugen. Kleinere und grössere Schleimhaut-Blutungen, submucöse Blutungen, blutige Infarcirungen grösserer Schleimhautabschnitte, hämorrhagische Erosionen und Geschwürsbildungen sind zu beobachten.

Bei mikroskopischer Untersuchung findet man die injicirten künstlichen Emboli in den Venen der Submucosa, so wie in den Schleimhaut-Venen und kann sie bis in die feinsten Capillarzweige verfolgen.

3. Die Folgen dieser Embolien sind Blutungen und hämorrhagische Infarcirung in dem der Circulationsstörung ausgesetzten Gebiete; die solcherart in ihrer Ernährung schwer geschädigten Gewebe unterliegen der verdauenden Wirkung des Magensaftes, es entstehen Defecte, die je nach ihrer Ausdehnung als Erosionen oder Ulcera angesprochen werden müssen.

Auch durch Schädigung der Mesenterialvenen lassen sich sämmtliche obengenannte Veränderungen erzeugen, jedoch nicht so häufig und nicht in solcher Intensität.

4. Die Circulation in den Magengefässen kann nicht nur durch den Vorgang der retrograden Embolie, sondern auch durch von den verschiedensten Gebieten fortgeleitete Thrombose geschädigt werden; auf solche Weise können den embolischen ganz identisch Magenveränderungen hervorgerufen werden. Besonders häufig scheint sich eine Thrombose der Netzvenen auf die Venae gastroepiploicae fortzupflanzen. Die auffallende Bevorzugung des Magens für circulatorisch bedingte Veränderungen erklärt sich aus den Thatsachen der gröberen und feineren Anatomie seiner Gefäss'sversorgung; die im kindlichen Alter bestehenden Venenklappen haben praktische Bedeutung.

5. Durch einfach angeordnete Versuche (Injection von Dermatol-Emulsion in Darm oder Netzvenen) lässt sich bei Einschaltung eines Abflusshindernisses in einer pfortaderwärts führenden Bahn eine Umkehr des Blutstromes und der Vorgang retrograder Embolie auf das deutlichste demonstriren.

6. Die im Thierversuch gewonnenen Ergebnisse stimmen mit den klinischen Erfahrungen am Krankenbette in fast allen Punkten überein.

Literatur.

1. Virchow, Gesammelte Abhandlungen. S. 297—322 ff.; ferner Virch. Archiv. 1853. Bd. 5.
2. Panum, Experimentelle Beiträge zur Lehre von der Embolie. Virch. Archiv. Bd. 25. S. 308.
3. Cohnheim, Vorlesungen über allg. Pathologie. Bd. 2. Berlin 1882. — Untersuchungen über die embolischen Processe. Berlin 1879.
4. v. Recklingshausen, Handbuch der allgem. Pathologie des Kreislaufes und der Ernährung. Deutsche Chir. 1883. Lief. 2 u. 3.
5. Körte, Beitrag zur Lehre vom runden Magengeschwür. I.-Dissertation. Strassburg 1875.
6. Nitka, Ueber embolische Magengeschwüre. I.-Diss. Freiburg 1895.
7. Müller, Das corrosive Geschwür im Magen und Darmcanal. Erlangen 1860.
8. v. Eiselsberg, Ueber Magen- und Duodenalblutungen nach Operationen. Archiv f. klin. Chir. Bd. 59.

9. Friedrich, Zur chirurg. Pathologie von Netz u. Mesenterium. Dieses Archiv. Bd. 61.
10. Hoffmann, Studien über die Folgen von Netzabbindungen und Alterationen auf Leber und Magen. Leipzig. I.-Diss. 1900.
11. Sthamer, Zur Frage der Entstehung von Magengeschwüren und Leberinfarkten nach experimenteller Netzresection. Deutsche Zeitschrift für Chirurgie. Bd. 61.
12. Engelhardt u. Neck, Veränderungen an Leber und Magen nach Netzabbindungen. Deutsche Zeitschr. f. Chir. Bd. 58.
13. Payr, Ueber Thrombose von Netz- u. Mesenterialvenen während der Ausführung von Bauchhöhlenoperationen. Ref. Centralblatt f. Chirurgie. 1904.
14. Payr, Appendicitis und embolische Magenerkrankungen. Münchner med. Wochenschrift. 1905.
15. v. Recklinghausen, Ueber venöse Embolie und den retrograden Transport in den Venen und Lymphgefässen. Virch. Archiv. Bd. 100.
16. Heller, Zur Lehre von den metastatischen Processen der Leber. Deutsches Archiv f. klin. Medicin. Bd. 7. 1870.
17. Arnold, Ueber rückläufigen Transport. Virch. Archiv. Bd. 124.
18. Lubarsch, a) Zur Lehre von der Parenchymzellenembolie. Fortschritte d. Medicin. Bd. 11. 1893. — b) Die allgemeine Pathologie. 1905. Wiesbaden. J. F. Bergmann.
19. Ernst, Ueber rückläufigen Transport von Geschwulsttheilen etc. Virch. Archiv. Bd. 151.
20. Ribbert, Ueber den retrograden Transport im Venensystem. Centralblatt f. allgem. Pathologie. Bd. 7.
21. Hochstetter, Archiv für Anatomie und Entwickelungsgeschichte. 1887. S. 137 ff.
22. Friedländer, Vagus und Peritonitis. Dieses Archiv. Bd. 72.

Erklärung der Abbildungen auf Tafel VI—VIII.

Figur 1. Bis in Muscularis reichendes 4—5 mm grosses Geschwür (*a*) mit aufgeworfenem Rande, von trichterförmiger Gestalt, an der grossen Curvatur, genau dem Ansatz des Netzes entsprechend, $4^1/_2$ Tage nach Tuscheinjection in eine Netzvene. Meerschweinchen 7. Neben dem Geschwür findet sich eine kleine hämorrhagische Erosion (*b*).

Figur 2. Partie aus dem Magen (Fundus und grosse Curvatur). Mit multiplen Schleimhaut-Hämorrhagien, 48 Stunden nach Tuscheinjection in eine Netzvene. Meerschweinchen 4.

Figur 3. Diffuse Hyperämie der Magenschleimhaut im Fundustheile des Magens, mit mehreren, theils makroskopisch, theils nur mit der Lupe sichtbaren hämorrhagischen Erosionen mit dunkelbraunem Grunde. 7 Tage nach Tuscheinjection bei Kaninchen 9.

Figur 4. Etwas über linsengrosses Geschwür (2fach vergrössert gemalt) an der grossen Curvatur, mit etwas aufgeworfenen Rändern, bis zur Muscularis

reichend. 6 Tage nach einer Injection einer Aleuronataufschwemmung in eine Netzvene. Kaninchen 25.

Figur 5. Partie aus der grossen Curvatur des Magens. Mit Tusche injicirte Schleimhautgefässe, Blutungen, kleine Erosionen und ein kleines Ulcus auf der Höhe einer Schleimhautfalte. Man sieht an mehreren Stellen, dass die punktförmigen Blutungen genau der Ausbreitung der Tuschekörner in den Gefässen entsprechen. $3^1/_4$ Tage nach Tuscheinjection in die Netzvene bei Kaninchen 19.

Figur 6. Frische, netzförmig angeordnete Schleimhautblutungen entsprechend der grossen Curvatur. 36 Stunden nach Tuscheinjection in eine Netzvene bei Kaninchen 20.

Figur 7. Kleines Geschwür mit aufgeworfenen Rändern von circa $1^1/_2$ mm Durchmesser, in der Nähe der Cardia nach Verbrühung des Netzes mit heisser Kochsalzlösung nach circa 30 Stunden. Ausserdem diffuse Hyperämie der Magenschleimhaut. Meerschweinchen 10.

Figur 8. Schleimhautblutungen und hämorrhagische Erosionen in der Pars praepylorica und besonders am Pylorus, hämorrhagische Infarcirung des grössten Theiles des Duodenum. 2 Tage nach Injection einer Mischung von Paraffin und Oel in eine Netzvene. Hund 2.

Figur 9. 2 cm langes, 1 cm breites, tiefes Geschwür, mit aufgeworfenen Rändern, an der grossen Curvatur des Magens, an einer Stelle bis in die Muscularis des Magen reichend. Die gelbliche Färbung des Geschwürsgrundes ist durch embolisirte Dermatolkrystalle bedingt. Die Schleimhaut in der Umgebung des Geschwüres ist blutig imbibirt, ausserdem punktförmige Blutungen und kleinste Erosionen. $3^1/_2$ Tage nach Injection einer Dermatolemulsion in eine grosse Netzvene bei Kaninchen 28.

Figur 10. 3 mm langes und 2 mm breites Geschwür, bis zur Submucosa reichend, ausserdem eine hämorrhagische Erosion nach Injection von mit Berlinerblau gefärbter Gelatine in eine Netzvene nach 8 Tagen, bei Katze 2.

Figur 11. Ausgedehnte, vielgestaltige hämorrhagische Erosionen und Mucosablutungen an der grossen Curvatur, 9 Tage nach Vaselineinjection in eine grosse Netzvene bei Kaninchen 18.

Histologische Bilder.

Figur 12. Blutung einer Magenmucosa bei Tuscheinjection in eine Netzvene. Verg. 88 : 1. Ausgedehnte hämorrhagische Durchtränkung, besonders der oberflächlich gelegenen Schleimhautpartien. Ueberall ist das Vorhandensein von Blutungen an die embolische Verstopfung der feinsten präcapillaren Venen geknüpft. An manchen Stellen sind die die Drüsenschläuche umspinnenden Gefässe vollständig mit Tusche injicirt (*a*).

Figur 13. Magenschleimhautpartie senkrecht zur Oberfläche geschnitten. Man sieht die Vertheilung der Tuschekörner theils in den basalen Gefässen der Muscularis mucosae, theils in den parallel zu den Magendrüsen verlaufenden Mucosavenen (*a*). An der Magenoberfläche sieht man jeder erheblicheren Ver-

stopfung von Blutgefässen eine Blutung entsprechen. Die Lage derselben ist subepithelial. Das Oberflächenepithel ist an einzelnen Stellen in seiner Kernfärbbarkeit geschädigt. Vergr. 140 : 1.

Figur 14. Stellt eine Partie aus der Submucosa eines Kaninchenmagens nach Dermatolemulsioninjection in eine grosse Netzvene dar. Beide im Schnitte getroffene Gefässe sind Venen. Die eine links gelegene ist in ihrem Lumen ganz mit Dermatolkrystallen erfüllt, das Endothel des Gefässes ist mächtig verdickt. Die 2. rechts gelegene enthält in ihrem Lumen einen gemischten Thrombus, in dem sich an einer Stelle deutlich ein Dermatolembolus zeigt. Vergr. 160 : 1.

Figur 15. Zeigt den Durchschnitt durch ein grosses, bis in die Submucosa des Magens reichendes Geschwür. 2 grössere der Basis des Geschwürs entsprechende Venen sind durch gemischte Thrombusmassen verschlossen, in welchen sich deutlich Dermatolemboli nachweisen lassen. Die Muscularis mucosae erweist sich zum Theil durch die Geschwürsbildung zerstört; in der Submucosa finden sich reichliche Blutungen. Rechts, wo die Grenze zwischen normaler Magenschleimhaut und Geschwürsbildung sich findet, sieht man eine blutige Durchtränkung der Drüsenschichte, dieselbe ist auseinander gedrängt und unregelmässig. In den ergossenen Blutmassen finden sich Dermatolkrystalle. Die Kernfärbbarkeit des Drüsenepithels ist stellenweise vermindert, an anderen Stellen vollständig erloschen. Die Drüsenschichte ist theils durch Granulationsgewebe, theils durch eine blasse, theilweise durch eine bräunliche Detritusmasse, welche den nekrotischen Partien entspricht, ersetzt. Vergrösserung 50 : 1.

Figur 16. Anatomische Beziehungen zwischen Netz- und Magengefässen. Nach einem Leichenpräparate gezeichnet.

Figur 17. Senkrechter Durchschnitt durch die injicirte Magenschleimhaut des Kaninchens. Vergrössert nach einer Abbildung (Fig. 969) aus Kölliker's Gewebelehre, Bd. III. Leipzig 1902.

Figur 18. Zur experimentellen Darstellung des Vorganges der retrograden Embolie.

XXXVII.

Ueber die Entstehung tuberculöser Darmstricturen.[1]

Von

Prof. Dr. Otto Busse,

Pathologischer Anatom am Königl. hygienischen Institut zu Posen.

(Hierzu Tafel IX und X.)

Die Frage nach der Entstehung der Darmtuberculose ist seit Behring's bekanntem Vortrage auf der Casseler Naturforscherversammlung im Jahre 1903 Gegenstand vielfacher Untersuchungen. Auf den allerverschiedensten Wegen sucht man eine Entscheidung darüber herbeizuführen, ob die Tuberkelbacillen wirklich der Behring'schen Hypothese entsprechend mit der Nahrung, insonderheit mit der Milch in den Körper eingeführt werden, und bei etwaiger Aufnahme vom Darm her in dessen Wand oder in den zugehörigen Lymphdrüsen die ersten Veränderungen hervorrufen. Für den Chirurgen haben neben der Beantwortung der Frage, ob die Darmtuberculose primär oder secundär ist, vor Allem die Folgezustände dieser Erkrankung, wie Perforationen, Abknickungen und narbige Verengerungen, eine besondere Bedeutung, weil ihre Bekämpfung und Beseitigung operatives Eingreifen erfordert. Es sind demgemäss auch vornehmlich die Chirurgen, die diesen Complicationen ihr Interesse zugewendet haben, und ihnen verdanken wir auch durch Bekanntgabe zahlreicher Einzelfälle eine genauere Kenntniss der oft sehr verwickelten anatomischen Verhältnisse. Es liegt in der Natur der Sache, dass in der einschlägigen Literatur im

[1] Vorgetragen am 1. Sitzungstage des XXXVI. Congresses der Deutschen Gesellschaft für Chirurgie, 3. April 1907.

Wesentlichen die practische Seite der ganzen Frage, nämlich die zweckmässigste Art des operativen Vorgehens erörtert, und, wie es scheint, bis zu einem gewissen Grade geklärt und abgeschlossen worden ist, während man die Pathogenese der Veränderungen erst in zweiter Linie in den Bereich der Untersuchungen gezogen hat. Ich möchte heute auf Grund einer Anzahl von selbst untersuchten Fällen auf die Entstehung der tuberculösen Darmstricturen unter Berücksichtigung der Untersuchungen von Wieting, Schloffer u. A. näher eingehen.

Wenn man einen Darm mit tuberculösen Stricturen aufschneidet, so geben sich die Stricturen auf der Innenfläche durch Leisten zu erkennen, welche an der engsten Stelle den Darm in querer Richtung durchziehen und sich wie eine Querfalte ausnehmen (vergl. Taf. IX, Fig. 1). Legt man nun durch solche Strictur einen Längsschnitt und betrachtet diesen unter dem Mikroskop, so giebt sich, wie das aus Taf. IX, Fig. 2 zu erkennen ist, diese Falte als eine circumscripte Auftreibung zu erkennen. Die Verdickung wird im Wesentlichen bedingt durch Bindegewebsmassen, die in der Submucosa angehäuft sind und sich dann mit ihren Ausläufern bis in die Musculatur, ja durch diese hindurch bis in die Serosa fortsetzen. Nach der früher allgemein verbreiteten Annahme entstehen die bindegewebigen Verdickungen bei der Heilung tuberculöser Geschwüre, sie stellen also Narben solcher Geschwüre dar, die ja in vielen Fällen annulär sind, das heisst circulär um den Darm herumlaufen. Neuerdings ist von Wieting der Umstand, dass die Schleimhaut unversehrt über diese Leiste hinwegzieht, dahin ausgelegt worden, dass hier niemals ein Substanzverlust bestanden habe, dass eine Geschwürsbildung zum Zustandekommen dieser Narbenleisten nicht nothwendig sei, sondern dass diese vielmehr lediglich und ausschliesslich das Product einer submucös verlaufenden Tuberculose sein könnten, die ihren Sitz hauptsächlich an den Lymphgefässen hätte. Wieting geht sogar so weit, dass er die Geschwüre nur als Complicationen des eigentlichen submucös verlaufenden Entzündungsprocesses ansieht.

Wenn man nun aber solche Narben genauer betrachtet, so findet man in der Tiefe des fibrösen Gewebes ganz gewöhnlich Epithelinseln. Auch in der Narbe, nach der Fig. 2 (Taf. X) ge-

zeichnet ist, liegt eine Epithelinsel an der mit *a* gekennzeichneten Stelle, also in einer Gegend, die eigentlich schon im Niveau der Musculatur, jedenfalls sehr viel tiefer gelegen ist, als sich sonst Epithel findet. Dies spricht meines Erachtens dafür, dass auch die vorliegende Narbe aus einem Geschwür entstanden ist, denn der Befund von Epithel in den tieferen Schichten der Darmwand inmitten von narbigem Gewebe kann nicht anders gedeutet werden als durch Epithelisirung eines tiefgehenden Substanzverlustes in der Darmwand.

Die Vermuthung, dass diese Narben durch Geschwürsbildung entstehen, wird durch die Untersuchung frischerer, erst in Ausbildung begriffener Stricturen bestätigt. Ich bin durch einen besonderen Glückszufall in der Lage gewesen, 4 Fälle von multiplen oder einfachen tuberculösen Stricturen am Darm untersuchen zu können, und habe dabei Gelegenheit gehabt, die verschiedensten Stadien des Processes zu verfolgen. Hierbei bin ich auf einen Befund gestossen, der eine ganz andere Erklärung als die bisher gebräuchliche für die Entstehung der Stricturen erheischt. Bei einem 47jährigen kypho-skoliotischen, an Lungenschwindsucht verstorbenen Schneider fand ich neben zahlreichen tuberculösen Geschwüren im Ileum eine Verengerung, die aussah, als ob ein Faden um den Darm gelegt und zusammen gezogen wäre. Aussen war das Peritoneum sehnig verdickt. Am Mesenterialansatz dieser Stelle fand sich eine geschwulstartige, entzündliche Wucherung von Taubeneigrösse, die sich mikroskopisch aus grösseren und kleineren Käseherden zusammensetzte. Am aufgeschnittenen Präparate sah man an der engsten Stelle ein circuläres Geschwür mit ausgezackten Rändern und Tuberkeln in der Umgebung. Inmitten des Geschwürs erhob sich eine grünlichgelblich, nekrotisch aussehende Leiste, die wie das Geschwür selbst circulär am Darm herumlief. Ein mikroskopischer Längsschnitt ergab nun ein Bild, wie es in der Taf. X, Fig. 3 dargestellt ist. Zu beiden Seiten sieht man den Darm in normaler Dicke, gegen die Mitte hin nimmt beiderseits der Darm an Dicke beträchtlich zu, am Geschwür hört die Schleimhaut mit scharfer Grenze auf, die Verdickung ist im Wesentlichen durch eine tuberculöse Infiltration der Submucosa bedingt. Die am Geschwür herumlaufende grünliche Leiste giebt sich auf diesem Längsschnitt als eine pilzhutförmige Hervorragung

zu erkennen. Die Deutung dieser Hervorragung machte zunächst grosse Mühe, sie war an der gegen das Darminnere gelegenen Oberfläche frei von Schleimhaut. Ich glaube zunächst, dass es sich um einen aus dem Geschwür herauswachsenden Granulationswall handeln möchte, erst bei der Anwendung von Färbungen für elastische Fasern zeigte sich die wahre Natur dieses Gewebes. Es ergiebt sich nämlich, dass normaler Weise in der tiefsten Schicht der Serosa eine feine elastische Membran verläuft, die in dem vorliegenden Falle unter dem Geschwür plötzlich gegen das Darmlumen hin abbiegt und in diesem fraglichen Pfropf weiter entlang zieht, bis er sowohl von rechts wie von links her an der Kuppe dieser Leiste endigt, die an ihrem Grunde die elastische Faser vermissen lässt. Hieraus geht hervor, dass die Querleiste keineswegs eine einfache Wucherung des Geschwürsgrundes ist, sondern vielmehr durch eine Einstülpung der Darmserosa bedingt worden ist und also die eingestülpte Serosa eine Duplicatur derselben darstellt. Es ist also hier wie bei einer künstlichen Darmnaht die Serosa eingekrempelt, und die zusammenliegenden Aussenflächen sind miteinander verwachsen. Es ist somit eigentlich das Geschwür ursprünglich viel breiter gewesen, als es sich jetzt darstellt. Ein Bild von den früheren Verhältnissen würde man bekommen, wenn man die beiden Seiten des Bildes so weit auseinander ziehen würde, dass die nach innen abgebogene elastische Membran an der Unterseite des Schnittes eine fortlaufende gestreckte Linie darstellen würde. Durch die hier geschehene Einstülpung der Serosa ist wie durch eine Art Spontanheilung der drohenden Perforation vorgebeugt worden.

Es fragt sich nun, durch welche Momente diese Einstülpung des Darmes hervorgerufen sein kann. Von Narbenbildung ist in dem vorliegenden Falle noch nichts, oder nur sehr wenig zu bemerken. Der Narbenzug als solcher kann also wohl für die hochgradige Verengerung und Einziehung des Darmes in diesem Falle nicht zur Erklärung herangezogen werden. Es muss daher noch ein anderer Factor hier wirksam sein. Diesen sehe ich in dem Verhalten der Darmmusculatur.

Meiner Meinung nach stehen Längs- und Quermuskeln des Darmes in einem gewissen antagonistischen Verhältniss insofern, als die Längsmusculatur durch ihre Contraction localen umschrie-

benen Zusammenziehungen des Darmes entgegenwirkt, indem sie das Bestreben hat, einen gewissen glatten Verlauf der äusseren Fläche herzustellen, und dadurch das Zustandekommen von Schnürringen erschwert. Die intacte Längsmuskelschicht wirkt an der Aussenfläche des Darmes gleichsam wie eine Schiene. Dies ändert sich aber sofort, wenn die Längsmuskelschicht eine Zusammenhangstrennung erfährt und dadurch gewissermaassen ihren Insertionspunkt verliert. Führt z. B., wie in unserem Falle, eine tiefgehende Geschwürsbildung zu einer Zerstörung und Unterbrechung der Muskelschichten, so hört die streckende, ebnende Wirkung der Längsmusculatur auf. Die an den Rändern des Geschwürs gelegenen Ringmuskelbündel sind aber in ihrer Wirkung nicht beeinträchtigt, ja im Gegentheil, sie können sich bei entzündlicher Reizung viel stärker zusammenziehen, weil ihnen die aussen gelegene unwirksam gewordene Längsmuskelschicht nicht entgegenarbeiten kann, sondern, da sie am Geschwürsrande keinen Halt findet, einfach mit nach innen eingezogen wird. Auf diese Weise kann es zu einer circumscripten Einschnürung, ja einer förmlichen Faltung des Darmes kommen.

Es kommt also das Verhalten der Musculatur für die Ausbildung der circumscripten Narben ganz wesentlich mit in Betracht.

Wenn wir nun noch einmal die Fig. 2 auf Taf. X ansehen, so finden wir, dass auch hier die Musculatur gegen das Darminnere abgebogen und unter der Strictur von Narbengewebe durchbrochen ist. Es würden sich somit diese Bilder ganz in der vorher gegebenen Weise erklären lassen, zum mindesten aber der gegebenen Deutung nicht widersprechen.

Zum Schlusse bleibt nur noch die Frage zu erörtern, ob in jedem Falle lediglich die Tuberkelbacillen und die durch sie gesetzte tiefgehende Geschwürsbildung zur Strictur nothwendig sind oder ob nicht noch andere Momente bei der Geschwürsbildung eine Rolle spielen. In dieser Beziehung erinnere ich an die schönen Experimente von Schloffer. Schloffer führte durch Unterbrechung der Blutzufuhr am Mesenterialansatz des Dünndarms circuläre Nekrosen des Darmes herbei. Von den so behandelten Hunden starben eine ganze Anzahl an einer Perforations-Peritonitis, während einige wenige dagegen den Eingriff überlebten.

Bei diesen heilten die Nekrosen unter Bildung scharf umschriebener Darmstricturen aus, indem, ähnlich wie in unserem Falle, die an den Nekrosenherd anstossenden Ränder des Darms sich durch starke Contraction der Ringmuskeln zusammenschnürten, förmlich einstülpten und dadurch eine Aneinanderlegung und Verwachsung der Serosaflächen ermöglichten. Die Bilder, die Schloffer von geheilten Fällen giebt, haben eine nicht unbeträchtliche Aehnlichkeit mit dem von uns in der ersten Abbildung wiedergegebenen Fall. Es erscheint nicht ausgeschlossen, dass die durch Schloffer herbeigeführte Unterbrechung der Blutzufuhr auch bei der Bildung der Darmstricturen beim Menschen eine Rolle spielt. Denn eine Untersuchung des in Fall 2 beschriebenen grossen Käseknotens am Mesenterialansatz der Strictur zeigt, dass hier thatsächlich eine ganz erhebliche Veränderung an den Gefässen vorliegt. Eine ganze Anzahl der hier verlaufenden Arterien und Venen sind mehr oder minder vollkommen durch eine Bindegewebswucherung in ihrem Innern obliterirt. Auch in dem Fall, der der Fig. 1 und 2 auf Taf. IX zu Grunde liegt, finden sich sowohl im Darm selbst, als auch in dem Mesenterialtheil viel Gefässobliterationen. Weiterhin haben sich auch in den beiden anderen Fällen, die ich untersuchen konnte, derartige Gefässveränderungen, wenn auch nicht bei jeder Strictur, so doch bei einer Reihe derselben nachweisen lassen.

Endlich möchte ich hervorheben, dass ich Gelegenheit gehabt habe, zwei syphilitische Darmstricturen zu untersuchen. Bei der einen[1]), die einen jungen Menschen betraf, fand sich ein obturirender Thrombus am Abgang der Mes. inf. und an der Stricturstelle selbst ebenfalls eine ganz ausgebreitete Obliteration der Arterien durch Bindegewebswucherungen. In dem zweiten Falle habe ich es leider versäumt, die Arterie zu untersuchen, aber der Fall ist mir bis heute unklar gewesen, weil ich an dem seiner Zeit von Herrn Prof. Bier in Greifswald exstirpirten Präparat keine rechte Ursache für das Zustandekommen der Strictur auffinden konnte. Es fand sich weder eine stärkere Entzündung, noch eine erhebliche Narbenbildung, aber an der engsten Stelle ein bis auf die Serosa gehender scharfrandiger Substanzverlust, dessen Ursache mir unver-

[1]) Näheres siehe Verhandlungen der Deutschen patholog. Gesellschaft, 6. Tagung, 1904, u. Kaminski, Inaug.-Dissert. Greifswald 1904.

ständlich war, weil nichts von Gewebsdegenerationen zu sehen war. Nimmt man aber an, dass auch hier die bei der Syphilis so häufige und bei dem betreffenden Kranken auch an anderen Organen beobachtete Entzündung der Gefässe mit Verlegung des Lumens stattgefunden hat, so würde, wie in den Schloffer'schen Experimenten, so auch hier, die Ursache klar zu Tage liegen. Ich komme zum Schlusse.

1. Ich habe also die Auffassung, dass erstens die von Wieting angenommene, nicht geschwürige, submucös verlaufende Tuberculose des Darms durch nichts bewiesen ist, dass insonderheit für diese Annahme der Umstand, dass die alten Stricturen mit Schleimhaut überzogen sind, nichts beweisen will, weil wir hier Ausheilungsstadien längst, vielleicht vor Jahrzehnten abgelaufener Entzündungsprocesse vor uns haben, und weil anerkanntermaassen die Darmschleimhaut ein ausserordentliches Regenerationsvermögen besitzt, dass aber im Gegentheil Epithelnester, die in der Tiefe der Narbe gelegen sind, oft direct auf das Bestehen eines früheren Geschwürs hinweisen.

2. Ausser der Narbenschrumpfung und dem Narbenzug kommt vor allen Dingen die fehlerhafte Wirkung der Musculatur nach Unterbrechung der Längsmuskelschicht am Darm für die starke Einziehung und Verengerung des Darmes mit in Betracht, insonderheit veranlasst die Contraction der an den Wundrändern gelegenen Ringmuskelfasern eine Einstülpung der am Geschwürsgrunde erhaltenen Serosa.

3. Es ist in hohem Maasse wahrscheinlich, dass diese Stricturen nicht lediglich aus Geschwüren sich bilden, die einzig und allein durch die Tuberkelbacillen und die von diesen bewirkte Entzündung und Verkäsung hervorgerufen werden, sondern dass bei der Ausbildung der Geschwüre und Narben die völlige oder theilweise Verödung der den erkrankten Theil versorgenden Blutgefässe mit in Betracht kommt. Es dürfte sich deshalb empfehlen, auf diese Blutgefässe vorkommenden Falles ganz besonders zu achten.

Ich lasse hierunter die Beschreibung der von mir untersuchten Fälle mit tuberculösen Dünndarmstricturen folgen[1]):

[1]) Genauere Beschreibung findet sich in der Dissertation von Arnold Antoni. Greifswald 1907.

Fall 1. Ein 24jähriger Steindrucker war zwei Jahre vor seinem Tode 8 Wochen im Posener Stadtkrankenhause an Morb. macul. behandelt worden und hatte schon damals über starke Koliken und Druckempfindlichkeit des Bauches geklagt. In gebessertem Zustand entlassen, kam der Patient am 14. Januar 1906 zum 2. Male ins städtische Krankenhaus mit der Angabe, dass er seit 3 Wochen an dauerndem Erbrechen und heftigen Leibschmerzen zu leiden hätte. An dem stark abgemagerten Patienten fanden sich alle Erscheinungen des chronischen Ileus, sonst wurde noch ein geringer Eiweissgehalt im Urin constatirt. Da trotz hoher Einläufe ein Stuhl nicht erzielt werden konnte, so wurde am 16. Januar 1906 eine Probelaparotomie vorgenommen und an den stark geblähten, hochrothen Darmschlingen 8 Einziehungen constatirt. Da an eine Radicalheilung nicht zu denken war, begnügte man sich mit der Anlegung des Anus praeternaturalis, der nur ganz vorübergehend Besserung brachte. Der Tod trat am 19. Januar ein.

Die von mir ausgeführte Section ergab folgenden Befund: Im Bauche wenig schmierige Flüssigkeit, die Darmschlingen mit blutiger Schicht bedeckt. Die im Becken gelegenen Dünndarmschlingen sind dunkel blauroth, wie cyanotisch, die oberen aufgetrieben. Der Dickdarm ist fest contrahirt und dünn. Die Schlingen sind vielfach miteinander verwachsen. Die im Becken liegenden Schlingen bilden ein Packet, das mit Blut bedeckt ist. Beim Versuche, sie heraus zu nehmen, findet man Perforation der Wand, die aus dem Darm in einen Abscess des Beckens führt, der mit kothig stinkendem Eiter erfüllt ist. Da das Aussehen dieser Schlingen den Verdacht nahe legt, dass eine Verlegung der zu- oder abführenden Gefässe des Darmes vorhanden ist, wird eine genaue Präparation der Mesenterialgefässe vorgenommen; hierbei erweisen sich makroskopisch sämmtliche Arterien und Venen als durchgängig und dünnwandig, ein Verschluss wird nirgends gefunden. An dem Darm selbst fallen eine ganze Anzahl von Einschnürungen auf. Der Darm ist erheblich dicker als normal, seine Wandung sehr viel fester, zum Theil fast lederartig. Die Einschnürungen sind ganz scharf, als ob an diesen Stellen ein Faden um den Darm herum geschlungen wäre. Das Peritoneum über diesen Einschnürungen zeigt, abgesehen von den frischen, entzündlichen Veränderungen, hier und da weisse, sehnenartige Verdickungen, Knötchen werden nicht bemerkt. Im Ganzen lassen sich 15 solcher Einziehungen auffinden; sie gehören sämmtlich dem Ileum an und vertheilen sich über die letzten 2 m des Darmes. Oberhalb dieser Einschnürungen ist der Darm mächtig erweitert, die unterste Einschnürung liegt 13 cm oberhalb der Valvula Bauhini. Dieses Darmende ist sehr dünn und eng, ebenso wie der Dickdarm. An dem aufgeschnittenen Darm treten nun diese Stenosen als starke Querleisten hervor. Es erscheint zunächst der Darm von innen betrachtet, als ob an diesen Stellen eine Darmnaht ausgeführt und dabei die Schleimhauträndер nach innen vorgewölbt wären. Eine Anzahl dieser Leisten sind von absolut intacter Schleimhaut überzogen, andere zeigen dagegen kleinere oder grössere Substanzverluste mit zackigen Rändern. Auch in der Umgebung der Leisten ist die Schleimhaut vielfach von Geschwüren durchsetzt. Diese Geschwüre sind theils lenticulär, theils gezackt. Die Ein-

ziehungen selbst liegen nun zum Theil einzeln in Abständen von 15—30 cm, dann aber wieder trifft man auch solche, die zu zweien dicht hintereinander liegen und nur 2—4 cm voneinander entfernt sind. Im Allgemeinen nimmt die Engigkeit der Stenosen mit der Annäherung der Bauhini'schen Klappe zu, derart also, dass der aufgeschnittene Darm an den oberen Stenosen 5 cm, unten dagegen nur 4, ja $3^1/_2$ cm breit ist. Der Darm zwischen diesen Stricturen ist 10—13 cm breit, die Querleisten an den Stenosen springen bis zu 0,5 cm über das Lumen hervor. Die Wandung des Darmes nimmt mit der Annäherung an die unterste Strictur immer mehr an Dicke zu. In dem zugehörigen Mesenterium finden sich vergrösserte Lymphdrüsen, von denen eine Anzahl verkalkt und verkreidet sind, andere enthalten deutlich sichtbare Tuberkel mit käsigem Centrum.

Von dem weiteren Sectionsbefunde sei hervorgehoben, dass sich in beiden Lungen umfangreiche Narben finden, die zum Theil noch trockene, käsige oder verkreidete Massen enthalten, so z. B. ein gut hühnereigrosser Herd an der Spitze der rechten Lunge, in dessen Centrum eine 3,5 cm lange, 1,5 cm breite Käsemasse liegt. In der Umgebung dieser Narben vielfach miliare und submiliare grauweisse, käsige Knötchen. Diese Veränderungen nehmen etwa den 5. Theil beider Lungen ein.

Zur mikroskopischen Untersuchung werden Längsstreifen aus dem Darm herausgeschnitten, die durch die oben beschriebenen Stricturen hindurchgehen. In mikroskopischen Schnitten zeigt sich, dass entsprechend der Strictur der Schnitt eine höckerige Auftreibung auf der Schleimhautseite enthält. Entsprechend dieser Stelle ist an einigen Stricturen die Serosa eingebuchtet. An der ganzen Innenseite entlang, auch über die tumorartige Erhebung der Strictur zieht an den untersuchten Stellen Schleimhaut hinweg. Die Auftreibung an der Strictur rührt zum geringen Grade von einer Verdickung dieser Schleimhaut, zum allergrössten Theil von der Ausbildung eines festen, fibrösen Gewebes im Gebiete der Submucosa her. Die Muskelschichten sind an der Stelle der Strictur unterbrochen, und zwar durch ein fibröses Gewebe, das von der eingezogenen Serosa her, gewissermaassen durch die Muskelschichten hindurch quillt und sich nun in der Submucosa zu den besagten narbigen Pfropfen verbreitert. Die Muskelschichten sind aber nicht nur in ihrem Verlaufe unterbrochen, sondern auch an der Stricturstelle nach oben hin, das heisst, gegen die Mucosa zu, abgebogen, und zwar in verschieden weiter Weise, so dass also die beiden Enden nicht gleich hoch im Schnitte stehen. Die Muskelschichten sind im Ganzen verdickt, aber noch stärker auf der einen Seite, die offenbar das zuführende Ende darstellt. Die geschwulstartige Erhebung an der Innenfläche des Darmes besteht im Wesentlichen aus fibrösem, festem und kernarmem Gewebe. Auf der einen Seite dieser Erhebung setzt sich ein Schleimhautspalt schräg von der benachbarten Schleimhaut her durch die Basis dieses Pfropfes hin bis zur Mitte der Narbe hindurch fort. Diese Spalte ist mit Epithelien ausgekleidet, so dass sich also Epithelien unten inmitten der Strictur finden, und zwar in Höhe des unteren Randes der circulären Darmschicht, d. h. mit anderen Worten, Schleimhauttheile ziehen sich tief in die Darmwand hinein und finden

sich an Stellen, wo sonst eigentlich Schleimhaut nicht vorkommen dürfte. Bei einzelnen Stricturen findet sich eine ausgedehnte bindegewebige Verödung der Arterien.

Fall 2. Es handelt sich um einen kypho-skoliotischen 47jährigen Schneider, der seit 3 Jahren an den Zeichen einer fortschreitenden Lungenphthise krank war. Längere Zeit vor dem Tode hatte er auch an Verdauungsstörungen, die sich theils in Verstopfung, theils in Diarrhoen bemerkbar machten, zu leiden. Zeitweise wurde er von heftigen Leibschmerzen geplagt, die mit starkem Kollern im Leib verbunden waren. Als er am 23. Januar 1906 das Stadt-Krankenhaus aufsuchte, liess sich bei derartigen schmerzhaften Anfällen constatiren, wie sich einzelne Abschnitte der Darmwand aufsteiften und nachher wieder abflachten. Nach 11tägigem Krankenhausaufenthalt, bei welchem hohes Fieber bestand, ging er unter den Erscheinungen der fortschreitenden allgemeinen Phthise zu Grunde.

Bei der Section fand sich in der Bauchhöhle 500 ccm klarer Flüssigkeit. An einigen Dünndarmschlingen fallen bläulich gefärbte Abschnitte auf, in denen sich etwa hirsekorngrosse grauweisse Knötchen erkennen lassen. In den Lungen finden sich ausser altem schiefrigen Narbengewebe eine Unzahl von bis haselnussgrossen Käseherden mit rother Hepatisation der Nachbarschaft. In den Nieren vereinzelte Tuberkel. Im Dünndarm zahlreiche Geschwüre mit ausgezackten Rändern und Tuberkeln im Grunde und in der Nachbarschaft. Diesen entsprechend liegen in der Serosa schon die oben angedeuteten verdickten Stellen mit den Tuberkelknötchen. Unweit der Bauhin'schen Klappe, inmitten des mit den zahlreichen Geschwüren besetzten Darmabschnittes sieht man eine scharf umschriebene Einschnürung des Darmes, als ob hier ein Faden um den Darm herumgelegt und zusammengezogen wäre. Die Serosa ist an dieser Stelle weisslich, sehnenartig und in der Umgebung von mehreren mit Knötchen besetzten Lymphgefässen durchzogen. Am Mesenterialansatz dieser Strictur befindet sich ein taubeneigrosser tumorartiger Knoten von weisslichem, käsigem Aussehen, der zum grössten Theil im Mesenterium liegt, zum kleineren auf die Darmwand übergreift. Bei genauerem Zusehen lassen sich in diesem Knoten zahlreiche Tuberkelknötchen erkennen. Nach Aufschneiden des Darmes zeigt sich, entsprechend der Verengerung, ein circulär herumlaufendes Geschwür mit erhabenen und ausgezackten Rändern. Parallel zu den Rändern erhebt sich aus der Mitte des Geschwürs eine circulär herumlaufende Leiste, die grünlichgelblich gefärbt ist und 5 mm weit in das Lumen hinein vorsteht. Der Darm misst aufgeschnitten an der Strictur 3,2 cm, während er oberhalb derselben 6, unterhalb 5 cm breit ist. Das Präparat wird in toto eingelegt und gehärtet und dann ein Streifen herausgenommen, der, der Länge des Darmes entsprechend, durch die Strictur hindurch geht. Mikroskopische Schnitte, die hiervon angefertigt werden, zeigen nun oben und unten normale Stücke des Darmes. Dementsprechend sind die Schnitte auf beiden Enden etwa 1—2 mm dick, schwellen dann gegen die wallartig erhabenen Geschwürsränder bis zu 4 mm an. An der Stelle des Geschwürs beträgt die Darmdicke nur etwa 1 mm und aus diesem Geschwür erhebt sich nun die bis 6 mm dicke Leiste. Diese ent-

wickelt sich aus der Serosa mit dünnem Stiel und schwillt nach oben kolbenförmig an. Zwischen dieser Leiste und den Geschwürsrändern befindet sich beiderseits nur ein schmaler Spalt. Bei der mikroskopischen Betrachtung des Präparates zeigt sich, dass die Mucosa jederseits bis dicht an den Geschwürsspalt herangeht. Die Aussenfläche des Schnittes erscheint fast glatt, vielleicht nur eine Kleinigkeit eingezogen. Verfolgt man nun die Muscularis, so zeigt sich, dass diese jederseits in der Nähe des Geschwürsrandes mit scharfer Schwenkung von ihrer gewöhnlichen Richtung nach oben, das heisst also gegen das Innere des Darmes abbiegt und hierbei fast einen rechten Winkel bildet. An der Geschwürsspalte hören dann die letzten Fasern der Musculatur jäh auf, nachdem die beiden Schichten im ganzen schon durch interstitielles Bindegewebe stark auseinandergedrängt oder ersetzt sind. Es zeigt sich also, dass unmittelbar unter den Geschwürsrändern die Muskelschichten sich von der Serosafläche des Präparates erheblich entfernen, so dass gewissermassen an dieser Stelle die Submucosa erheblich verdickt ist. Schon hierdurch kommt eine beträchtliche Auftreibung des Darmes an dieser Stelle zu Stande, stärker allerdings wird diese Auftreibung durch eine erhebliche Verdickung der Submucosa und zwar wird diese geleistet durch Ausbildung einer tuberculösen Entzündung mit allen ihren charakteristischen Bestandtheilen. Man findet also hier wirkliche Tuberkel, kleinzellige Infiltration, Verkäsung und Narbenbildung. Bei der Anwendung von specifischen Färbungen lassen sich hier sowohl wie in der stark infiltrirten Mucosa massenhafte Tuberkelbacillen nachweisen. Ganz besonders interessirt nun die Untersuchung der von dem Geschwürsgrunde aufsteigenden pilzhutförmigen Leiste. An ihrer Oberfläche ist sie, wie das schon makroskopisch zu sehen war, mortificirt und in Folge dessen kernlos. Es lassen sich in diesem Bezirke auch nicht Reste von Schleimhaut, etwa in Gestalt von mortificirten Drüsentheilen oder dergleichen nachweisen. In ihrem Grunde entbehrt diese Leiste jeglicher Einlagerung von Muskulatur, die man hier erwarten sollte. Der Grund und Stiel dieser Leiste wird von einem lockeren Bindegewebe gebildet, das von Blutgefässen derartig durchzogen ist, dass diese sich von unten her fächerartig gegen den kolbenförmigen Körper verbreiten. Ganz unerwarteten Aufschluss über die Natur und das Wesen der Leiste ergab eine Färbung auf elastische Fasern, die eigentlich zu dem Zwecke vorgenommen war, über das Verhalten der Blutgefässe bei dem ganzen Process Aufklärung zu bringen. Es zeigt sich nämlich, dass in der Serosa, vielleicht an der Grenze zur Subserosa eine feine, elastische Membran verläuft, die nur hier und da durchbrochen ist von Blutgefässen, oder anders ausgedrückt, die sich hier und da in das elastische Fasergewebe der in ihrem Verlaufe vorhandenen Blutgefässe auflöst, um sich dann wieder auf der anderen Seite der Gefässe als eine feine Membran fortzusetzen. Diese Membran nun biegt an dem Grunde dieser mehrfach erwähnten Leiste plötzlich nach oben ab und zieht dann dicht neben dem Geschwürsspalt etwa parallel zu diesem auf der linken Seite des Schnittes bis etwa zur Höhe des jenseits dieser Spalte gelegenen Geschwürsrandes. Auf der rechten Seite ist sie hier auf ein kleines Stück unterbrochen, setzt sich dann aber bis etwa auf die Kuppe der Leiste hin fort und hört hier auf.

Epikrise. Aus dem zuletzt geschilderten Befunde ergiebt sich, dass hier am Geschwür eine Einstülpung der Serosa erfolgt ist, dass diese wie bei einer künstlichen Resection des Darmes nach innen gebogen ist, und dass hier eine Art von Spontanheilung einer drohenden Perforation durch Faltung und Einstülpung der Serosa und Verklebung und Verwachsung der gegen einander gekehrten Aussenflächen geleistet worden ist. Wir müssen uns also vorstellen, dass das Geschwür eigentlich sehr viel breiter gewesen ist als es jezt erscheint, dass die leistenförmige Erhebung eigentlich eine Duplicatur der Serosa darstellt, die auseinander gezogen werden müsste, um so den eigentlichen Grund des Geschwürs zu bilden.

Fall 3. Der 55jährige Stellmacher will, abgesehen von häufig auftretenden, bis zu 5 Tagen dauernden Stuhlverstopfungen, gesund gewesen sein. Er suchte das Diakonissenhaus am 13. 9. 06 auf, nachdem er seit 10. 9. ohne Stuhlgang gewesen war und seit dem 11. 9. an Erbrechen zu leiden hatte. Er kam mit den Erscheinungen des Darmverschlusses ins Krankenhaus und wurde operirt. Hierbei wurden schon die Schnürringe festgestellt und an einem derselben war der Darm fest mit der Hinterwand verwachsen und umgeschlagen, hierdurch war ein vollkommener Verschluss bedingt. Die Darmschlingen wurden zurückgelagert, wenige Stunden nach der Operation trat der Tod ein.

Bei der Section fand ich einen leichten Grad von Peritonitis und 19 Stricturen im Darm, die über den ganzen Dünndarm vertheilt waren. Dicht an der Duodeno-Jejunalgrenze lag die erste, 10 cm vor dem Cöcum lag die 19. Strictur. Diese letztere war entschieden die stärkste und hier war das Peritoneum verdickt und der Hinterwand des Bauches etwas oberhalb und seitlich vom Promontorium fest adhärent. Die mit reichlicher Flüssigkeit angefüllte Darmschlinge hing an dieser Verwachsung und zog in das Becken hinein, es bestand also jetzt bei der Section wieder eine Abknickung. Die Schnürringe lagen theils isolirt oder zu zweien und dreien hinter einander. Zum Theil sind die Schnürringe mit Tuberkeln besetzt, zum Theil mit verdicktem Peritoneum versehen, zum Theil ist die Serosa unverändert. Im Mesosigmoideum befinden sich umfangreiche Narben, die auf den Dickdarm übergreifen. Im Coecum findet sich eine flächenartig ausgebreitete Narbenbildung, die dazu führt, dass das unterste Ende des Coecum beutelförmig durch einen oben engen Narbenring abgeschnürt ist. Entsprechend den narbigen Veränderungen im Mesosigmoideum finden sich im zugehörigen Darmabschnitt theils Geschwüre mit ausgezackten Rändern, theils narbige Veränderungen der Schleimhaut, die dann hier ein geradezu sehnenartiges Aussehen bekommt. Der übrige Theil des Dickdarms ist frei von Geschwüren. An den Schnürringen des Dünndarms ist die Scheimhaut zum Theil geschwürig zerfallen, zum grössten Theil aber narbig. Man

findet alle Stadien der Ausheilung der Geschwüre bis zur vollständigen Vernarbung. In den übrigen Organen nichts Bemerkenswerthes, mit Ausnahme der Lungen, in denen sich umfangreiche schiefrige Veränderungen sowie frischere käsige Processe finden.

Bei der mikroskopischen Untersuchung finden sich hier im Darm nicht so charakteristische Veränderungen wie in den beiden ersten Fällen. Man sieht vielmehr nur hier und da fibröse Verdickungen der Submucosa, abgesehen von den Stellen, wo noch wirkliche Geschwüre vorhanden sind. Die narbigen Veränderungen ziehen auch hier grossentheils in die Musculatur hinein, abgesehen davon verdient noch ein anderes Verhalten der Circulärmusculatur erwähnt zu werden. Entsprechend den Stricturen findet sich nämlich vielfach eine ganz umschriebene hochgradige Verdickung der Ringmusculatur, die sich dadurch zu erkennen giebt, dass ein oder mehrere Bündel zapfenartig in die Submucosa hinein vorspringen.

Fall 4. Der 57jährige Schuhmacher Sz. wurde am 29. Januar 1907 mit den Erscheinungen einer schweren Lungenschwindsucht in das Posener Stadtkrankenhaus aufgenommen. Das Abdomen war bei der Aufnahme eingesunken und druckempfindlich. In der Folgezeit stellte sich aber eine leichte Auftreibung des Leibes ein, in dem ein Tumor nicht nachzuweisen war. Beim Betasten fühlte man auf Druck an verschiedenen Stellen Gurren. Der Stuhlgang war diarrhoisch. Im Urin war am 1. März die Indicanreaction positiv. Am 3. März trat der Tod ein.

Die Section wurde am 4. März ausgeführt und ergab ausser den Erscheinungen einer schweren ulcerösen Lungenschwindsucht im Bauch folgenden Befund. Die Milz ist weich, Nieren unverändert. An dem Darm finden sich zahlreiche dunkelroth gefärbte Stellen, in deren Bereich das Lumen verengt ist (vergl. Taf. IX, Fig. 4). Bei Eingiessen von Wasser in den Darm treten die Stricturen deutlicher hervor. Die zu den engen Stellen gehörigen Theile des Mesenteriums sind sehnenartig verdickt. Der Wurmfortsatz ist durch Narbengewebe fixirt und stark verkürzt. Die eingezogenen verengten Partien am Dünndarm haben eine Breite von $^1/_2$—1 cm. Das dunkelroth gefärbte Peritoneum lässt zahlreiche grauweisse bis graugelbe Knötchen von Hirsekorn- bis Linsengrösse erkennen. Im Verlauf des ganzen Darms finden sich 13 Stricturen, die vielfach zu zweien oder dreien nur 5 cm von einander entfernt dicht hinter einander liegen. Die Stricturen finden sich etwas zahlreicher in den tieferen Theilen des Ileums, nehmen gegen das Duodenum hin ab, doch findet sich noch an der Grenze zwischen Duodenum und Jejunum eine Strictur. Im Mesenterium liegen in dem zu den Stricturen gehörigen Theil verkäste Lymphdrüsen. Das Mesenterium an seinem Darmansatze ist hier vielfach verdickt und von Tuberkeln durchsetzt. Diesen engen Stellen entsprechend finden sich im Darm ringförmige Geschwüre mit wallartig erhobenen, vielfach ausgezackten Rändern, in denen ebenso wie im Grunde Tuberkel zu erkennen sind. Die Geschwüre sind zum grossen Theil auffallend schmal, als ob sie durch einen Querriss der inneren Häute entstanden wären; sie gehen grossentheils bis auf die Serosa hindurch. Auch der Dickdarm ist verengt, es wechseln

hier glatte graurosa Schleimhautpartien mit dunkelroth gefärbten circulär verlaufenden Stellen ab. An diesen ist die Schleimhaut grösstentheils zerstört und nur in Gestalt von kleinen Inselchen erhalten. Im Cöcum finden sich zwei pflaumengrosse gelbgefärbte Kothsteine. Das Cöcum selbst ist geschwürig verändert und verengt.

Bei der mikroskopischen Untersuchung zeigt sich, dass die Geschwüre als schmale Spalten durch beide Schichten der Musculatur hindurch gehen. Der Rand der Geschwüre ist in Folge der Ausbildung von Tuberkeln und Bindegewebe in der Submucosa und Ringmuskelschicht verdickt. Eine Umbiegung und Abknickung der Längsmuskelfasern gegen das Darmlumen findet sich in diesem Falle nicht. Dagegen ist an sämmtlichen untersuchten Geschwüren ein theilweiser Verschluss der benachbarten Arterien und Venen durch Wucherung der Intima zu constatiren.

Druck von L. Schumacher in Berlin N. 24.

Fig. 1.

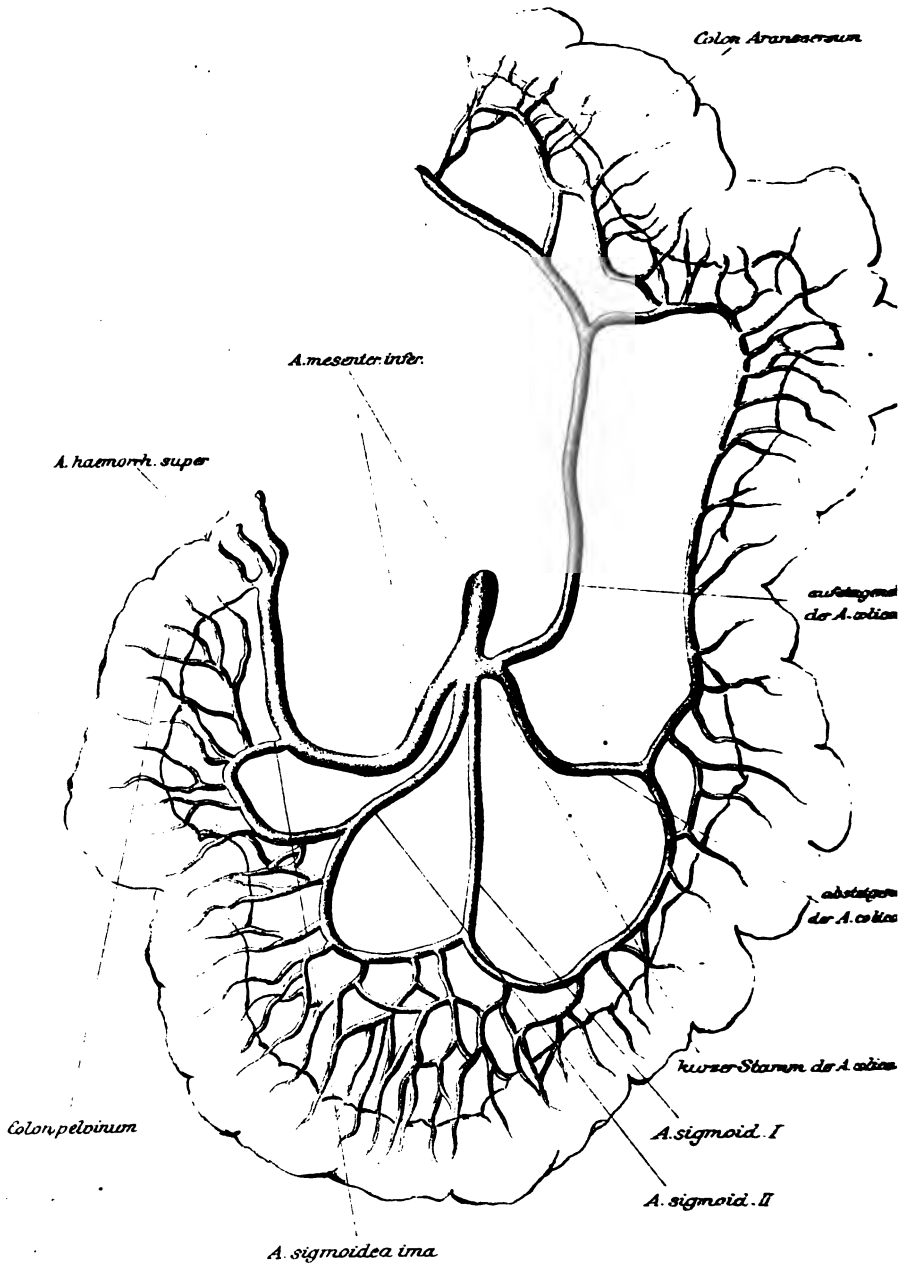
Colon Aranescens
A. mesenter. infer.
A. haemorrh. super
Colon pelvinum
A. sigmoid. I
A. sigmoid. II
A. sigmoidea ima

A. haemorrh.
Colon pelvinum

A. haemorrh.
Colon pelvinum

Fig. 3.

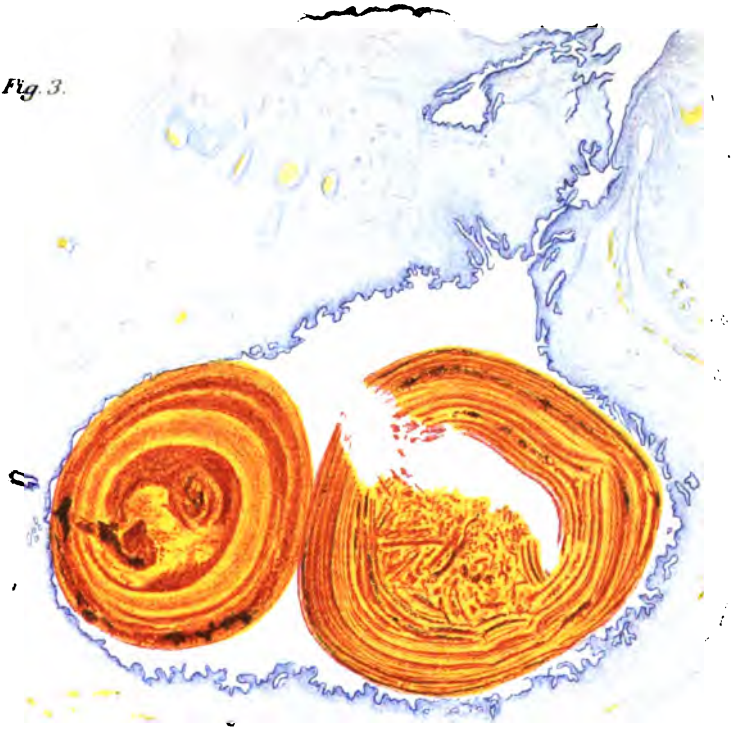

Fig. 4.

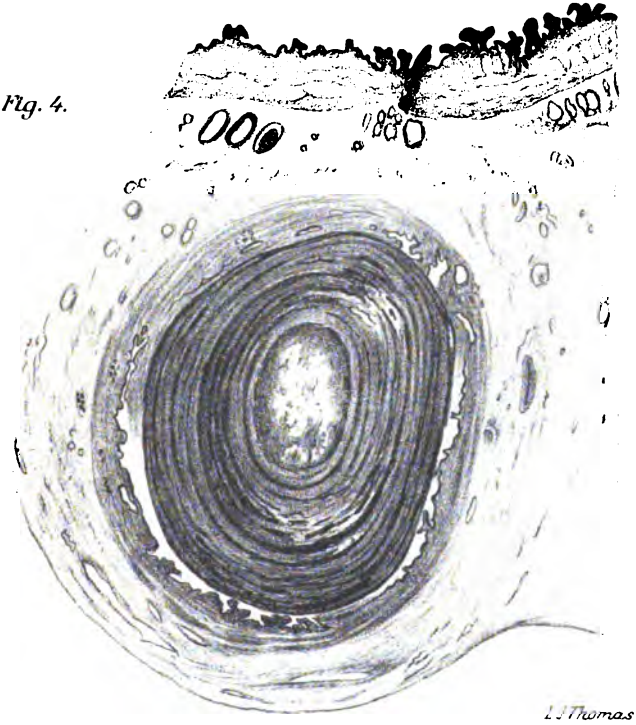

L. Thomas lith. inst. Berlin S. 35

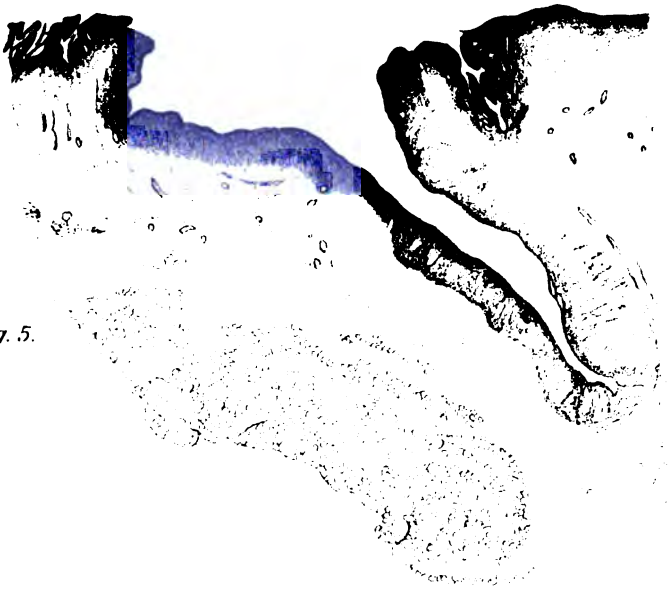

Fig. 5.

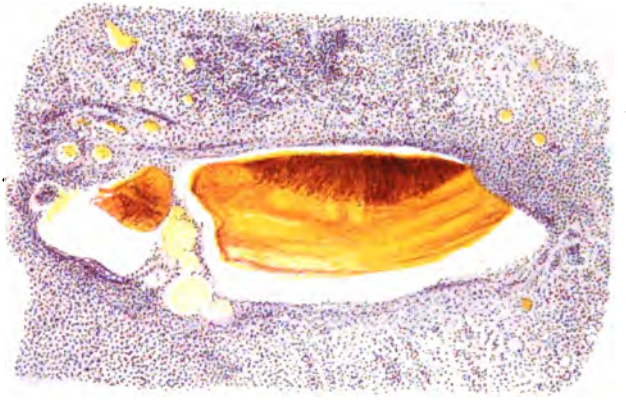

Fig. 6.

Fig. 7.

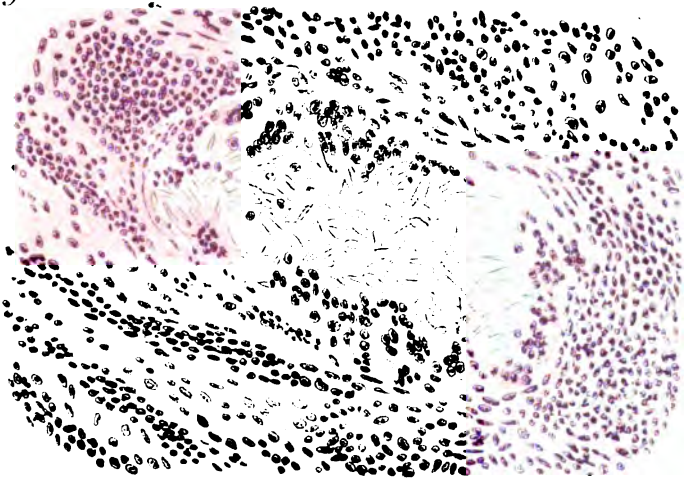

H. Braune, Ger.

J. J. Thomas lith. inst. Bern. S. 53

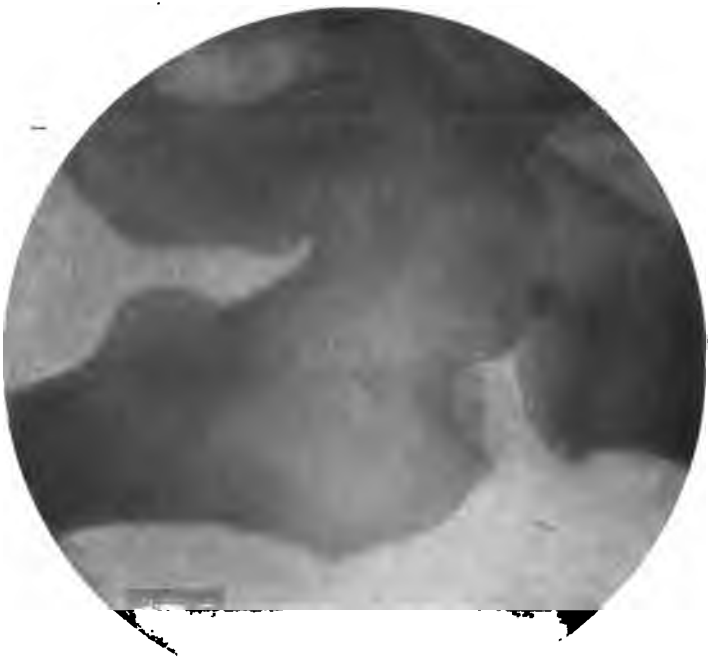

1

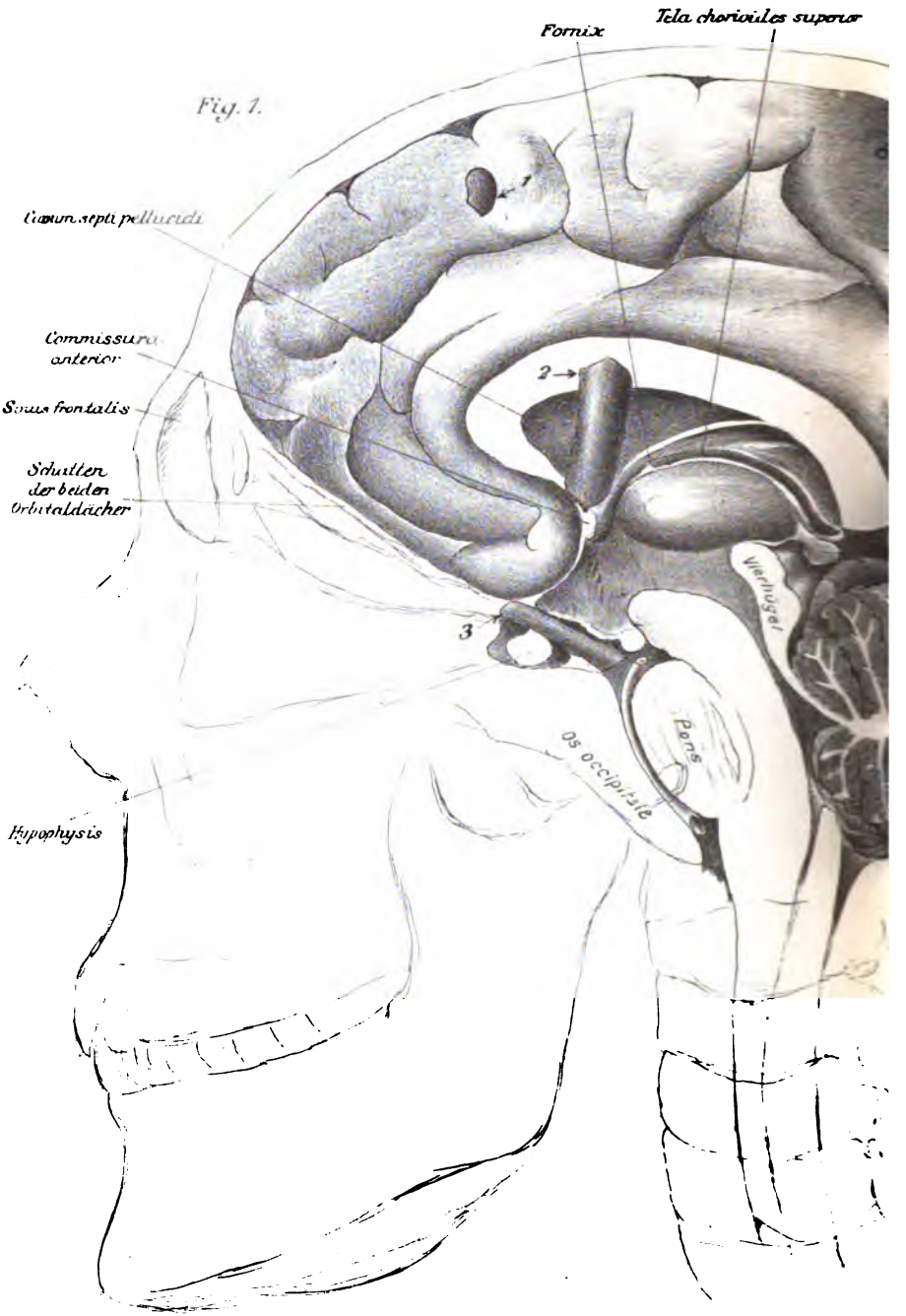
Fig. 1.
Tela choroidea superior
Fornix
Lamina septi pellucidi
Commissura anterior
Sinus frontalis
Schatten der beiden Orbitaldächer
Hypophysis
Vierhügel
Pons
Os occipitale
1
2
3


Cavum septi pellucidi
Commissura anterior
Sinus frontalis
Schatten der beiden Orbitaldächer
Hypophysis

Fig. 1.

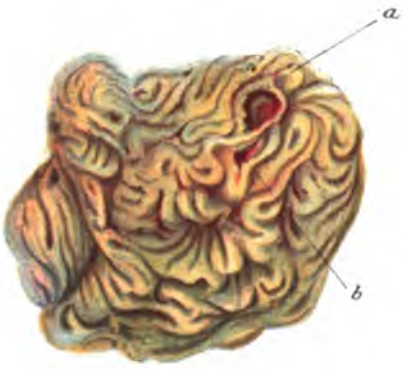

Fig. 2.

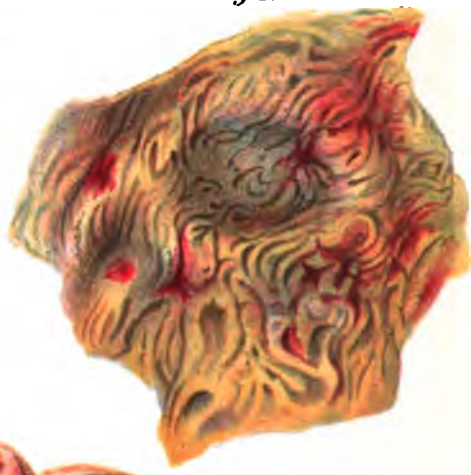

Fig. 3.

Fig. 5.

Fig. 4.

Fig. 12. (Verg. $\frac{48}{1}$)

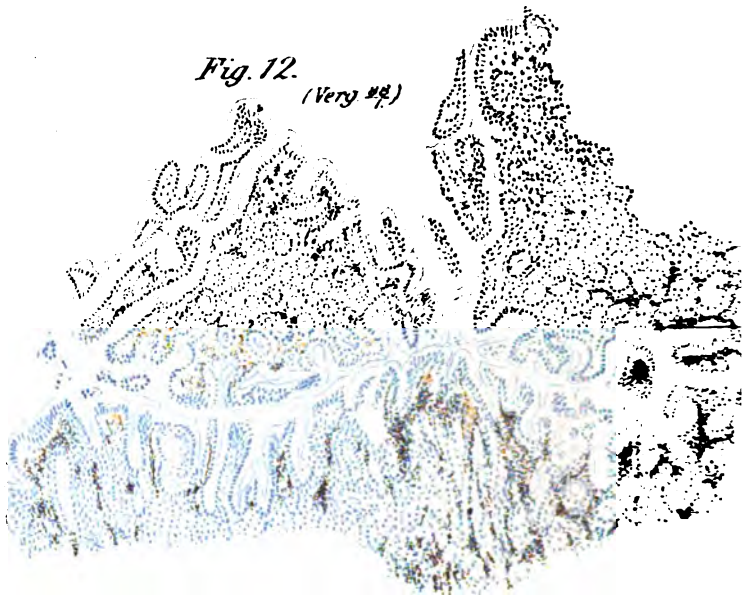

Fig. 13. (Verg. $\frac{140}{1}$)

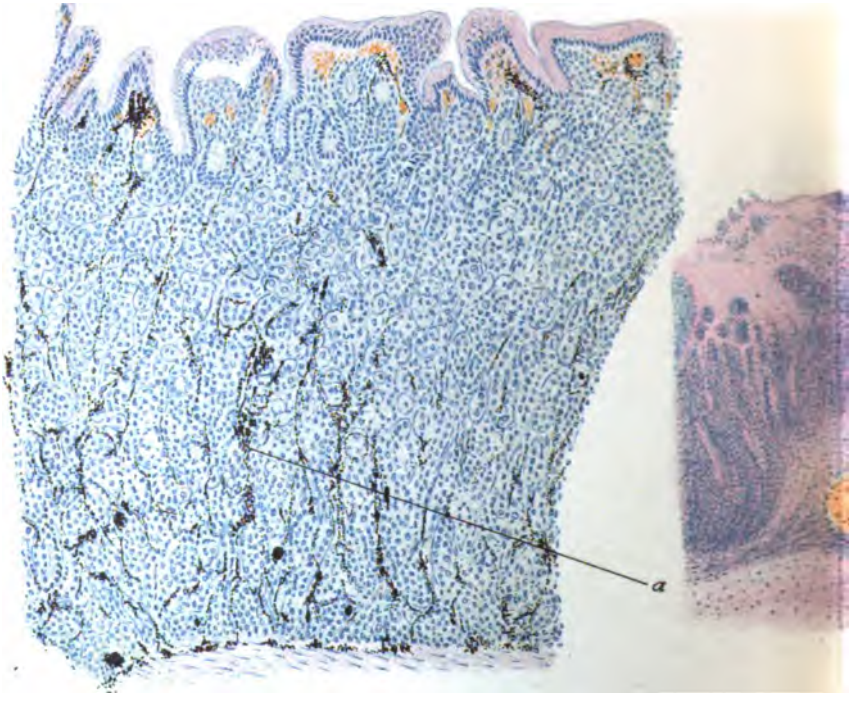



Fig. 16.

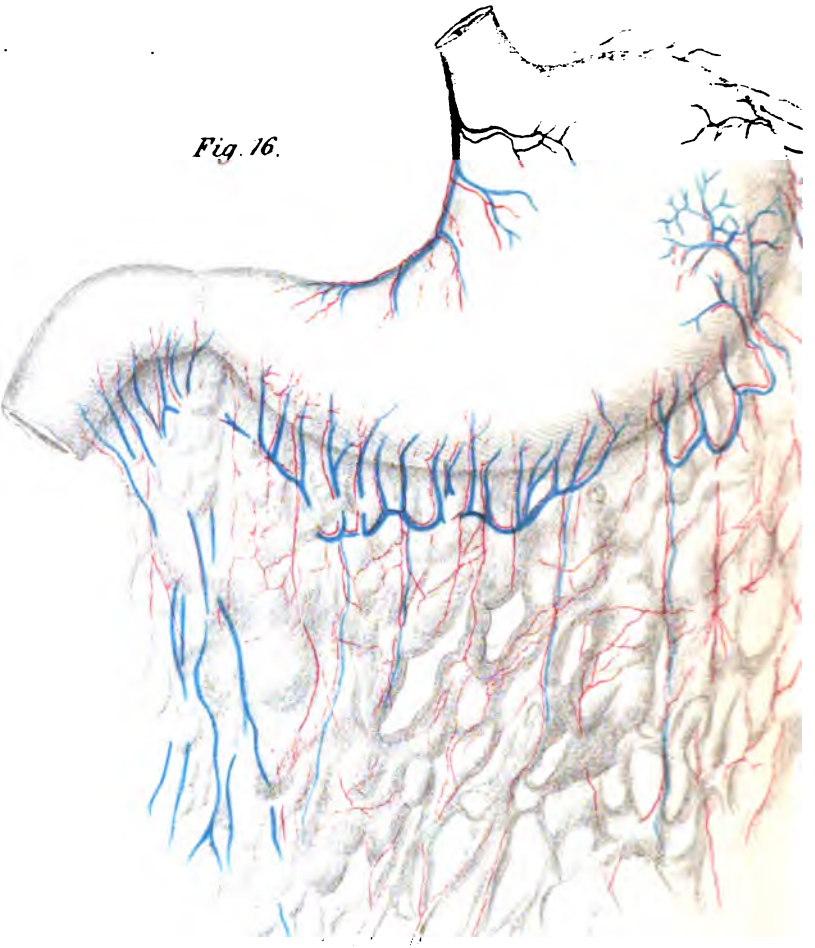

Fig. 18.

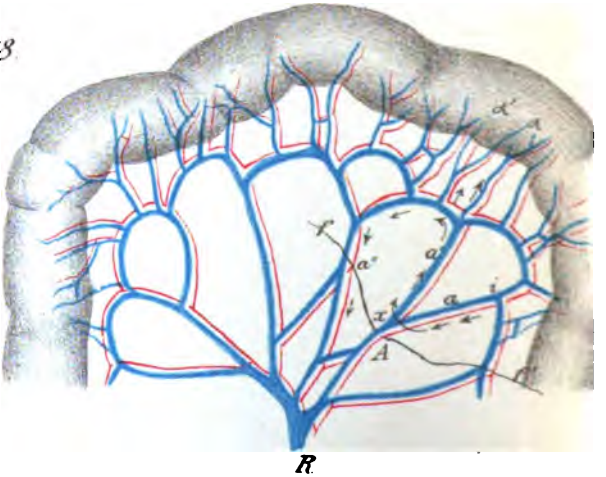

Tafel IX.

Fig. 1.

Fig. 2.

Fig. 1.

Fig. 2.

Lichtdruck von Albert Frisch, Berlin W 35.

Fig. 2.

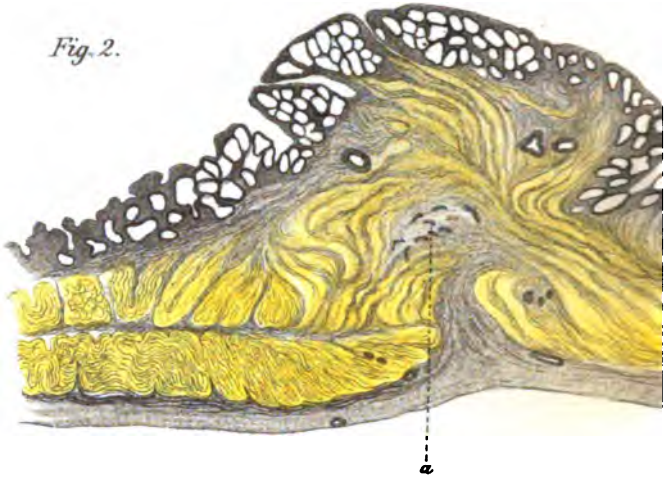

Fig. 3.

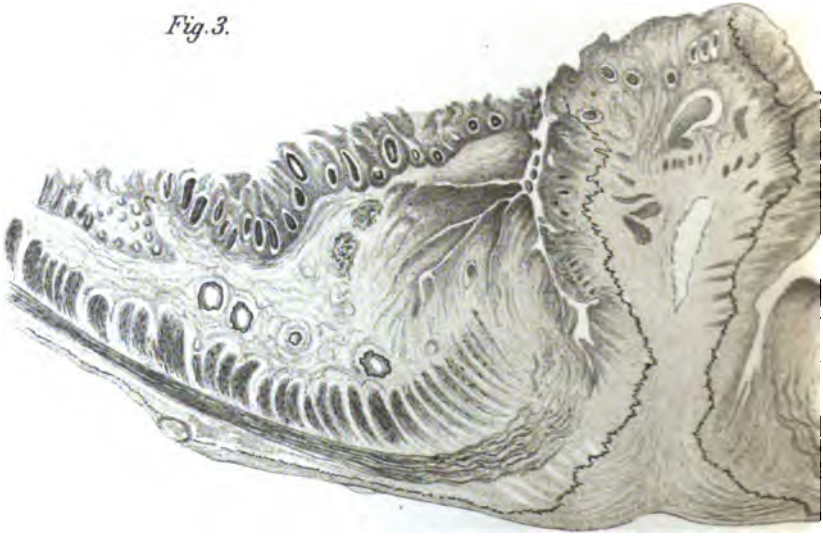

E Häger del.

E. Laue Lith. Inst. Berlin

E. Häger del.

41B
55+



HOLZER